

**ГАЕВСКАЯ А. В.**

**МИР  
ПАРАЗИТОВ ЧЕЛОВЕКА**

**I. ТРЕМАТОДЫ И ТРЕМАТОДОЗЫ  
ПИЩЕВОГО ПРОИСХОЖДЕНИЯ**

Российская академия наук  
Институт морских биологических исследований  
им. А. О. Ковалевского

А. В. Гаевская

**МИР  
ПАРАЗИТОВ ЧЕЛОВЕКА**

**I. ТРЕМАТОДЫ И ТРЕМАТОДОЗЫ  
ПИЩЕВОГО ПРОИСХОЖДЕНИЯ**

Севастополь  
2015

УДК 576.8:595.122:591.2

ББК 28.08

Г12

**Г12 Гаевская А. В.**

Мир паразитов человека. I. Трематоды и трематодозы пищевого происхождения. — Севастополь : ЭКОСИ-Гидрофизика, 2015. — 410 с.; ил. 155, библиогр. 1550 назв.

**ISBN 978-5-9907331-7-6**

В монографии впервые в русскоязычной литературе обобщена вся доступная информация о 129 видах трематод, принадлежащих к 57 родам из 25 семейств, чьё попадание к человеку связано с пищей. Приведены самые необходимые сведения о систематическом положении, морфологии, биологии, жизненном цикле, круге хозяев — промежуточных, дополнительных, окончательных, географическом распространении видов — возбудителей трематодозов человека, информация о случаях заражения людей, патогенезе, эпидемиологии и профилактике вызываемых ими заболеваний.

Для паразитологов, биологов, работников медицинских учреждений, санитарно-ветеринарных служб, рыбной, пищевой и туристической отрасли, аспирантов и студентов профильных институтов, а также всех любителей блюд из термически необработанных продуктов.

**УДК 576.8:595.122:591.2**

**ББК 28.08**

Печатается по рекомендации

Учёного совета ФГБУН «Институт морских биологических исследований им. А. О. Ковалевского РАН»

Рецензенты:

О. Г. Миронов, докт. биол. наук, проф.

М. В. Юрахно, докт. биол. наук, проф.

**ISBN 978-5-9907331-7-6**

© Гаевская Альбина Витольдовна, 2015

# СОДЕРЖАНИЕ

В в е д е н и е, или

**КОГО МОЖЕТ ЗАИНТЕРЕСОВАТЬ**

**ЭТА МОНОГРАФИЯ.....7**

## Г л а в а 1

**КОРОТКО О ГЛАВНОМ:**

**КТО ОНИ — ТРЕМАТОДЫ?.....15**

## Г л а в а 2

**ПОРТРЕТНАЯ ГАЛЕРЕЯ:**

**ОПАСНЫЕ ДЛЯ ЧЕЛОВЕКА ТРЕМАТОДЫ**

**— О Т А Д О Я**

Семейство Anchitrematidae Mehra, 1935.....	23
Род <i>Anchitrema</i> Looss, 1899.....	23
Семейство Brachylaimidae Joyeux et Foley, 1930.....	26
Род <i>Brachylaima</i> Dujardin, 1843 .....	26
Семейство Cathaemasiidae Fuhrmann, 1928.....	29
Род <i>Cathaemasia</i> Looss, 1899.....	29
Семейство Clinostomidae Lühe, 1901.....	32
Род <i>Clinostomum</i> Leidy, 1856.....	32
Семейство Cyathocotylidae Mühling, 1898.....	37
Род <i>Prohemistomum</i> Odhner, 1913.....	37
Род <i>Paracoenogonimus</i> Katsurada, 1914.....	40
Семейство Dicrocoeliidae Looss, 1899.....	42
Род <i>Dicrocoelium</i> Dujardin, 1845.....	42
Род <i>Eurytrema</i> Looss, 1907.....	47
Семейство Diplostomidae Poirier, 1886.....	51
Род <i>Alaria</i> Schrank, 1788 .....	52
Род <i>Neodiplostomum</i> Railliet, 1919 .....	59
Род <i>Fibricola</i> Dubois, 1932.....	62
Семейство Echinostomatidae Looss, 1899.....	65
Род <i>Echinostoma</i> Rudolphi, 1809.....	66
Род <i>Acanthoparyphium</i> Dietz, 1909.....	80
Род <i>Artyfechinostomum</i> Lane, 1915.....	82
Род <i>Echinochasmus</i> Dietz, 1909.....	90
Род <i>Echinoparyphium</i> Dietz, 1909.....	100
Род <i>Euparyphium</i> Dietz, 1909.....	103
Род <i>Himasthla</i> Dietz, 1909.....	104
Род <i>Hypodermaeum</i> Dietz, 1909.....	106
Род <i>Isthmiophora</i> Lühe, 1909.....	108
Семейство Fasciolidae Railliet, 1895.....	117
Род <i>Fasciola</i> Linnaeus, 1758.....	117
Род <i>Fasciolopsis</i> Looss, 1899.....	127



Семейство Gastrodiscidae Monticelli, 1892.....	131
Род <i>Gastrodiscoides</i> Leiper, 1913.....	131
Род <i>Watsonius</i> Stiles et Golberger, 1910.....	134
Семейство Gastrothylacidae Stiles et Golberger, 1910.....	136
Род <i>Fischoederius</i> Stiles et Golberger, 1910.....	136
Семейство Gymnophallidae Odhner, 1905.....	139
Род <i>Gymnophalloides</i> Fujita, 1925.....	140
Род <i>Parvatrema</i> Cable, 1953.....	143
Семейство Heterophyidae Leiper, 1909.....	147
Род <i>Heterophyes</i> Cobbold, 1866.....	148
Род <i>Acanthotrema</i> Travassos, 1928.....	154
Род <i>Аропhallus</i> Lühe, 1909.....	155
Род <i>Ascocotyle</i> Looss, 1899.....	159
Род <i>Centrocestus</i> Looss, 1899.....	163
Род <i>Cryptocotyle</i> Lühe, 1899.....	171
Род <i>Haplorchis</i> Looss, 1899.....	174
Род <i>Heterophyopsis</i> Tubanguai et Africa, 1938 .....	183
Род <i>Metagonimus</i> Katsurada, 1912.....	186
Род <i>Procerovum</i> Oriji et Nishio, 1918.....	196
Род <i>Pygidiopsis</i> Looss, 1907.....	199
Род <i>Stellantchasmus</i> Oriji et Nishio, 1916.....	203
Род <i>Stictodora</i> Looss, 1899.....	206
Семейство Isoparorchidae Travassos, 1922.....	212
Род <i>Isoparorchis</i> Southwell, 1913.....	212
Семейство Lecithodendriidae Lühe, 1901.....	215
Род <i>Caprimulgorchis</i> Jha, 1943.....	215
Семейство Microphallidae Ward, 1901.....	217
Род <i>Microphallus</i> Ward, 1901.....	217
Род <i>Gynaecotyle</i> (Yamaguti, 1934) Yamaguti, 1939.....	219
Семейство Opisthorchiidae Looss, 1899.....	222
Род <i>Opisthorchis</i> Blanchard, 1895.....	222
Род <i>Amphimerus</i> Barker, 1911.....	237
Род <i>Clonorchis</i> Looss, 1907.....	241
Род <i>Metorchis</i> Looss, 1899.....	247
Род <i>Pseudamphistomum</i> Lühe, 1908.....	258
Семейство Orchipedidae Skrjabin, 1913.....	264
Род <i>Achillurbainia</i> Dollfus, 1939 .....	265
Семейство Paragonimidae Dollfus, 1939.....	268
Род <i>Paragonimus</i> Braun, 1899.....	268
Семейство Phaneropsolidae Mehra, 1935.....	298
Род <i>Phaneropsolus</i> Looss, 1899.....	298
Семейство Philothalmidae Looss, 1899.....	301
Род <i>Philothalmus</i> Looss, 1899.....	301
Семейство Plagiorchiidae Lühe, 1901.....	308
Род <i>Plagiorchis</i> Lühe, 1899.....	308
Семейство Psilostomidae Looss, 1900.....	316
Семейство Strigeidae Railliet, 1919.....	317

Род <i>Cotylurus</i> Szidat, 1928.....	317
Семейство Troglotrematidae Odhner 1914.....	319
Род <i>Nanophyetus</i> Chapin, 1927.....	319

### **Г л а в а 3, или**

<b>ДЕЙСТВИТЕЛЬНО ЛИ ЧЕЛОВЕКУ СЛЕДУЕТ ОПАСАТЬСЯ ЗАРАЖЕНИЯ ТРЕМАТОДАМИ.....</b>	<b>326</b>
---	------------

### **Л и т е р а т у р а**

<b>(перечень источников, цитируемых в тексте).....</b>	<b>333</b>
--	------------

### **П р и л о ж е н и е 1**

#### **С Л О В А Р Ъ**

<b>НЕОБХОДИМЫХ ТЕРМИНОВ И ПОНЯТИЙ.....</b>	<b>393</b>
--	------------

### **П р и л о ж е н и е 2**

#### **П Е Р Е Ч Е Н Ъ П А Р А З И Т О В И**

<b>ВЫЗЫВАЕМЫХ ИМИ ЗАБОЛЕВАНИЙ.....</b>	<b>400</b>
--	------------

Научные (латинские) названия .....	400
------------------------------------	-----

Русские названия.....	408
-----------------------	-----



А. Матисс. Женский портрет. 1944. Тушь, перо  
(<http://dic.academic.ru/>)

*Человек страшится только  
того, чего не знает;  
знанием побеждается всякий страх.*

*В. Г. Белинский  
(1811 — 1848),  
русский литературный критик*

*Не каждому дается шанс  
войти в эту жизнь  
паразитом.*

## **Введение, или КОГО МОЖЕТ ЗАИНТЕРЕСОВАТЬ ЭТА МОНОГРАФИЯ**

Каждый из употребляемых нами в пищу продуктов животного и/или растительного происхождения хорош по-своему, а предпочтительное употребление того или иного продукта и/или блюд из него во многом определяется географическим расположением региона и сложившимися традициями национальной кухни. Тем не менее одно можно сказать определённо: человечество употребляет в пищу всё, что плавает, бегаёт, ползает, летает и даже сидит, в любом виде — сыром, варёном, жарёном, тушёном, солёном, сушёном, копчёном или же замороженном, используя в качестве гарнира всевозможные съедобные растения и приправляя блюда соусами и специями, приготовленными на их основе.

Однако «всё, что плавает, бегаёт, ползает, летает и даже сидит» является одним из звеньев трофических цепочек, их непременным участником. По образному выражению известного американского драматурга Уильяма Инджа (William Inge; 1913–1973), природа — это неустанное спряжение глаголов «есть» и «быть поедаемым». В свою очередь, каждый из участников трофической цепи является неотъемлемым компонентом трофико-паразитарных сетей. Иными словами, любой живой организм на планете входит в состав какой-либо паразитарной системы, служит хозяином — окончательным, первым промежуточным, дополнительным или же паратеническим — какого-нибудь паразита. При этом в жизненном цикле одних паразитов он может быть дефинитивным хозяином, других — вторым промежуточным или же паратеническим, третьих — одновременно и первым, и вторым промежуточным.

К числу паразитических организмов принадлежат и трематоды — представители типа плоских червей. В половозрелом состоянии эти гельминты поселяются в самых разных представителях позвоночных животных, включая *Homo sapiens*, а на стадии метацеркарии используют в качестве хозяев многочисленные виды беспозвоночных и даже позвоночных животных, включая рыб, амфибий, рептилий.

Проблема заражения людей трематодами не нова и существует, скорее всего, столько же, сколько существует человечество, о чём убедительно свидетельствуют палеопаразитологические данные (Aspöck et al., 1999; Bouchet et al., 2003; Dittmar, Teegen, 2003; Gonçalves et al., 2003; IARC, 2009; Ki et al., 2014; Liu, 2009; Lun et al., 2005; Seo M. et al., 2007a, 2008; Sianto et al., 2005; Shin et al., 2012 и др.). С начала нынешнего столетия исследования палеокопролитов получают всё большее развитие в ряде стран, в частности в Корее, Китае, Бразилии, Германии, Франции, имея своей конечной целью не удовлетворение любопытства — и чем же были заражены наши предки? — а понимание направления возможного развития паразитологической ситуации, формирования эндемичных очагов трематодозов в том или ином регионе во временном масштабе.

Диагностировать случаи находок трематод у человека стали не так уж давно, с начала 19-го столетия, фактически с развитием гельминтологии как науки. При этом совершенно не обязательно, чтобы источником инвазии человека трематодами была только пища — мясо, рыба, змеи, лягушки, моллюски, раки, насекомые, растения. Гельминты могут попадать к человеку и через почву, и через воду, и даже во время пребывания «жертвы» в воде. И всё же наиболее распространённый путь заражения людей трематодами — пищевой, в том числе с питьевой водой.

Ещё в 1965 году Т. Ченг, анализируя накопленную к тому времени информацию о случаях регистрации гельминтов у людей и учитывая потенциальную опасность этих паразитов для здоровья человека, писал о необходимости интенсификации исследований тех трематод, которые могут попадать к человеку с едой (Cheng T. C., 1965). Через 30 лет, в 1995 г., в докладе Всемирной организации здравоохранения (ВОЗ) общее количество людей в мире, поражённых трематодами, передающимися через пищу, так называемыми food-borne flukes, оценивалось в 18 млн., ещё большее число людей было отнесено к группе риска. Эта же цифра — 18 млн. — приведена в обзоре, опубликованном в 2009 году (Sohn, 2009). Однако в вышедшем из печати в следующем, 2010, году обзоре по трематодозам человека подчёркивается, что трематодами, передающимися через пищу, в мире инвазировано более 40 млн. человек, а ещё большее количество людей — 750 млн. — рискуют заразиться этими червями (Sripa et al., 2010). Думаю, что последние цифры ближе к действительности, поскольку ВОЗ публикует официальные данные, поступающие в эту организацию от соответствующих структур со всего мира, а во многих странах или же их регионах, прежде всего, в Африке, Азии, островных государствах, организация диагностики, контроля и мониторинга подобных заболеваний не всегда находится на должном уровне. Многие случаи гельминтозного заражения людей вообще остаются вне поля зрения медицинских работников, во многом из-за отсутствия критериев диагностики отдельных трематодозов, что даже влечёт за собой неверный диагноз заболеваний. Чаще всего это обусловлено минимальными морфологическими различиями между яйцами основных групп трематод, в том числе кишечных. Окончательный диагноз на заражение тем или иным видом трематод требует получения взрослых форм и подтверждения оценки со стороны специалистов (далее при описании соответствующих видов трематод будут приведены примеры подобных диагностических ошибок).

В 2012 г. появилась публикация (Fürst et al., 2012), авторы которой провели скрининг 33921 статьи, в которых шла речь о заражении людей трематодами через

пищу, и подсчитали, что по состоянию на 2005 г. в мире таковых насчитывалось почти 56.2 млн. человек. Из этого числа у 7.9 млн. человек инвазия сопровождалась серьёзными осложнениями, а для 7158 заболевших она закончилась фатально. Ежегодный рост числа лиц, заразившихся трематодами, оценён ими в 479476–858051 человек. Цифры, безусловно, впечатляют.

В прошлом заражение человека трематодами через еду более всего было распространено в странах с низким социально-экономическим уровнем. Полагали, что в высокоразвитых странах, с налаженным санитарно-ветеринарным контролем пищевой продукции, с активной просветительской работой среди местного населения и, наконец, при отсутствии привычки есть сырую пищу, таких случаев просто не может быть. В настоящее время география подобных заболеваний постоянно расширяется, чему способствуют растущая международная торговля, развивающаяся огромными темпами транспортная система, активные перемещения населения, обусловленные разными причинами, демографические изменения (Toledo et al., 2012). И зачастую выявляемые случаи поражения людей тем или иным видом трематод не вписываются в рамки общеизвестных представлений о географии, жизненном цикле, экологии выявленного возбудителя. К примеру, у трёхлетнего ребёнка, вернувшегося с родителями во Францию после 6-месячного проживания в Египте и страдавшего в течение двух недель диареей, были выявлены яйца *Heterophyes heterophyes* (Bastien et al., 1995). Этот паразит во Франции в естественных условиях не встречается и обнаруживается здесь лишь изредка у лиц, по тем или иным причинам посещавших Ближний и Средний Восток, а также африканские страны, прежде всего, Египет, где гетерофисы являются обычными паразитами животных и человека (Abou-Basha et al., 2000; Okuzawa et al., 2010). Авторы процитированной выше публикации (Bastien et al., 1995) обращают внимание на то, что описанный ими случай диареи — редкий, но вполне реальный, демонстрирующий возможность заражения человека гетерофисидами во время поездок по другим регионам. Иными словами, обнаружение *H. heterophyes* у людей в тех странах, где этот вид в природе вообще не встречается, например, в США, Норвегии, Италии или же Франции, всегда требует тщательного анализа истории болезни пациента. В тексте монографии при характеристике того или иного вида трематод приведена более подробная информация о подобных случаях.

К началу 1970-х годов было известно 43 вида трематод, которые, по мнению специалистов, попадают к человеку через пищу (Hraley, 1970). В начале нынешнего столетия патогенные для человека виды выявили в 13 семействах (Brachylaimidae, Diplostomidae, Echinostomatidae, Fasciolidae, Gastrodiscidae, Gymnophallidae, Heterophyidae, Lecithodendriidae, Microphallidae, Nanophyetidae, Paramphistomatidae, Plagiorchiidae, Strigeidae) и 36 родах (Fried et al., 2004). По другим данным, только в странах Юго-Восточной Азии насчитывается по меньшей мере 70 видов трематод, которые могут поселяться в печени, лёгких, кишечнике или же кровеносной системе и мозге людей (Johansen et al., 2010), при этом заражение 59 видами происходит с пищей (Chai et al., 2009). По данным некоторых авторов, в мире насчитывается более 100 видов трематод, заражающих человека, из числа которых 59 передаются через рыбу, среди них Heterophyidae — 36 видов, Echinostomatidae — 10, Opisthorchiidae — 12, Nanophyetidae — 1 (Hung et al., 2013).

В процессе работы над данной монографией удалось собрать сведения о 129 видах трематод из 57 родов, чьё попадание к человеку связано с особенностями его питания. Все эти виды подробно описаны в главе 2.

И всё же установить общее количество видов трематод, потенциально патогенных для человека и полезных животных, пока практически невозможно. Чуть ли не ежемесячно описываются новые таксоны этих гельминтов, и нет никакой гарантии того, что среди них не окажутся патогенные виды.

Несмотря на довольно солидную цифру (почти 130 видов!), многие виды трематод встречаются у человека редко или же очень локально, некоторые относительно безвредны для его здоровья и не представляют значимой социальной опасности, и только немногие из них могут вызывать существенные изменения в организме человека или серьёзное заболевание, и даже смерть — в редких случаях. В тексте подробно описаны все виды — и редко встречающиеся, и обычные для человека, с характеристикой тех изменений, к которым приводит их поселение в организме человека.

Вместе с тем отсутствие информации об обнаружении у человека того или иного вида трематод из числа потенциально патогенных для него вовсе не означает отсутствие инвазии им как таковой в природе, особенно если учесть положительные результаты экспериментального заражения теплокровных животных подобными гельминтами. К примеру, в эксперименте *Metagonimus minutus* (= *Metagonimus katsuradae*) успешно развивался в человеке, мыши, собаке, кошке (Katsurada, 1937).

Ф. Кацурада (Katsurada, 1937) когда-то подчёркивал, что некоторые трематоды, заражая не обычного для них хозяина, — к числу таковых во многих случаях может быть отнесён и человек, — живут в нём непродолжительное время и продуцируют немного яиц, но, в то же самое время, могут вызывать очень серьёзные патологические отклонения в его организме. В качестве примера он приводил результаты экспериментального заражения котёнка метацеркариями *Metorchis oesophagolongus* Katsuta, 1914 (в настоящее время данный вид относят к числу синонимов *Aporhynchus mihlingi* — обычного паразита рыбоядных птиц — см. стр. 157–159). У больного котёнка развились острый энтерит, диарея, и через 7 дней после заражения он погиб.

Уже давно установленный факт: инвазия человека тем или иным видом трематод происходит через заражённое мясо или печень животных, пресноводных, солоноватоводных и морских рыб, лягушек, змей, моллюсков, различных ракообразных, насекомых, водные растения и другие водные продукты, съеденные сырыми или недостаточно обработанными термически. Помимо того, ряд видов могут попадать к человеку с питьевой водой, не прошедшей необходимую обработку.

Поскольку встречающиеся у человека трематоды являются паразитами важных в промысловом отношении млекопитающих и птиц — их окончательных хозяев, то вызываемые ими болезни имеют и ветеринарное, и экономическое значение, а заболевания домашних животных (кошек, собак) придают им ещё и социальную значимость. Близкая связь между человеком и животными приводит к серьёзному риску для здоровья человека и может иметь серьёзные экономические последствия. От животных к человеку может быть передано множество контактных болезней. В настоящее время известно около 300 болезней, общих для человека и

животных, примерно третья часть из них попадает к человеку с пищей растительной, животной или с водой.

Во всём мире вопросам диагностики, патогенности, профилактики, терапии и распространения трематодозов человека уделяется огромное внимание. Им посвящены десятки, если не сотни монографий (Беспрозванных, Ермоленко, 2005; Беэр, 2005; Калинина, 2005; Курочкин, 1987; Мошу, 2014; Романенко и др., 2005; Сидоров, 1983; Bisseru, 1967; Carrique-Mas, Bryant, 2013; Crompton, Savioli, 2006; Faust, 1949; Fürst et al., 2012; Hinz, 1985 и др.), общие, региональные и таксономические обзоры (Посохов, 2004; Пустовалова и др., 1999; Chai, Lee, 2002; Chai et al., 2009; De et al., 2003; Eduardo, 2001; Fried et al., 2004; Mas-Coma, Bargues, 1997; Mas-Coma et al., 2005; Miyazaki, 1991; Pawlowski, 1986; Waikagul, Thaenkhom, 2014; Wu, 2007; Yokogawa M., 1965; Youssef, Uga, 2014; Yu S., Mott, 1994 и др.), многочисленные диссертационные исследования (Бисариева, 1991; Вильявисенсио, 2006; Гузеева, 2009; Морозова, 2004; Сорокина, 2004; Шеховцев, 2010; Niemi, 1973 и другие), не говоря уже о тысячах статей, многие из которых относятся к числу редких, труднодоступных.

В то же время в русскоязычной литературе нет ни одной сводки, в которой были бы обобщены сведения обо всех трематодах, чьё попадание к человеку связано с его питанием. Возможно, в определённой степени это связано с убеждением, что подавляющее большинство паразитирующих у человека трематод не встречается на территории России, иными словами, мы никак не можем заразиться ими. Кстати, когда акад. К. И. Скрябин задумал и затем в течение 30 лет издавал свой знаменитый многотомный труд «Трематоды животных и человека», то крупнейшее большинство вошедших в эти тома видов также не были известны на территории России, но мы получили прекрасный справочник по мировой фауне трематод. Полагаю, что самый весомый аргумент в пользу необходимости написания такой сводной работы — это тот факт, что в условиях широкомасштабного миграционного перемещения населения, активных туристических и зарубежных деловых поездок, интенсивного обмена продуктами питания, быстрой доставки любого продукта из любого региона мира, никто не может быть гарантирован от возможности попадания к нему того или иного вида трематод. Человек просто обязан знать, где и кого он может встретить: предупреждён — значит вооружён.

Итак. Данная монография посвящена трематодам, чьё попадание к человеку связано только с его питанием. В англоязычной литературе инфекционные и инвазионные заболевания, передающиеся человеку через пищу, обычно называют *Food-borne, fish-borne, snail-borne, plant-borne*.

В первой главе дана краткая характеристика класса трематод — одного из самых многочисленных представителей типа плоских червей: описаны морфология, анатомия, особенности жизненных циклов трематод, их распространение в природе, сделаны ссылки на соответствующие таксономические сводки, которые использованы в процессе работы над монографией.

Вторая глава содержит описание всех трематод, попадающих к человеку с пищей и когда-либо обнаруженных у него. Первоначально приведена характеристика семейства, к которому принадлежат роды трематод, чьи представители зарегистрированы у человека, затем дана характеристика рода и входящих в него видов. Приведены самые необходимые сведения о систематическом положении, морфологии, биологии, жизненном цикле, круге хозяев — промежуточных, дополнительных,



окончательных, географическом распространении видов — возбудителей трематодозов человека, информация о случаях заражения людей, патогенезе, эпидемиологии и профилактике вызываемых ими заболеваний. Текст сопровождается иллюстрациями, заимствованными из опубликованных источников, на которые сделаны обязательные ссылки в подписи к рисунку. Всем авторам статей, чей иллюстративный материал сделал описание обнаруженных у человека трематод более наглядным и полноценным, выражаю искреннюю признательность.

Для удобства изложения и восприятия материала семейства, роды внутри семейств, а также виды внутри родов расположены в тексте в алфавитном порядке. Исключение составляют типовые род или вид: если таковые имеются среди описываемых нами, их описание предвдвряет остальные.

Третья глава — своего рода заключение, в котором ещё раз подчёркиваются опасность заражения человека трематодами, причины и особенности распространения трематодозов в современном мире.

Завершает текст монографии список использованной литературы, насчитывающий 1550 источников, в том числе — 194 русскоязычных. Иногда ссылки на отдельные источники сделаны непосредственно в тексте монографии или в сноске внизу страницы, но таких немного.

В конце книги помещены Словарь необходимых терминов и понятий (приложение 1) и Перечень названий паразитов и вызываемых ими заболеваний на латинском (717 наименований) и русском (121) языках (приложение 2).

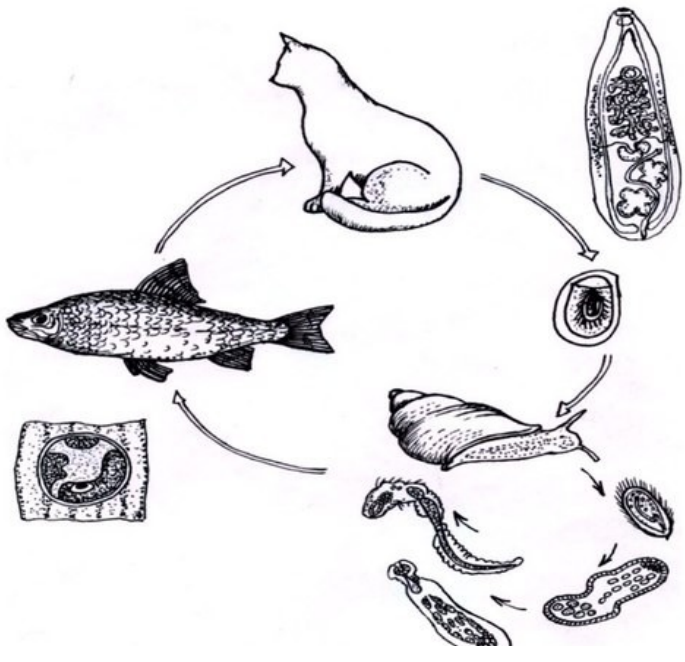
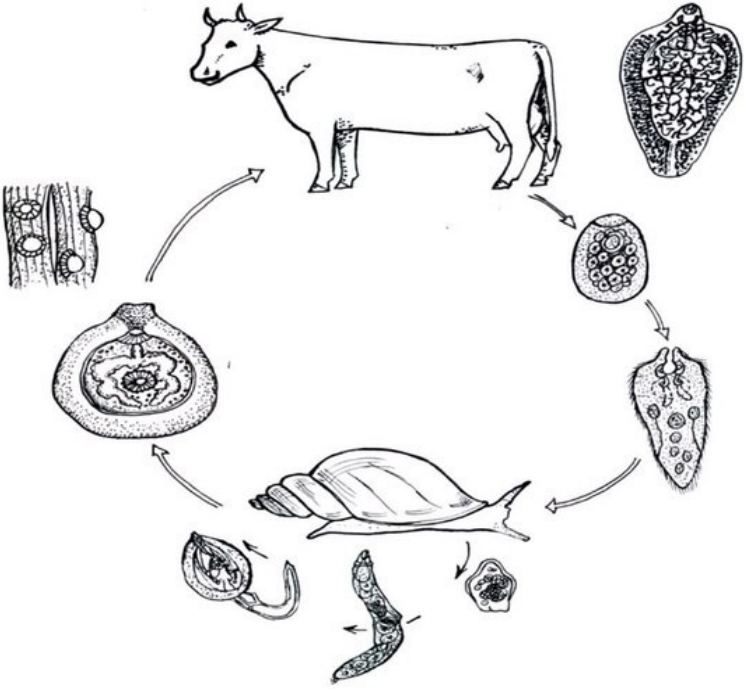
При изложении материала использованы все доступные литературные источники по интересующей нас проблеме. При описании трематод учтены последние изменения в систематике того или иного таксона, о чём сделаны соответствующие ссылки. Однако в ряде случаев точки зрения разных авторов на систематическое положение того или иного вида (рода, семейства) не совпадают, по этой причине цитируются соответствующие публикации, отражающие мнение авторов по данному вопросу. Столкнувшись с тем, что в отдельных публикациях иногда встречаются разночтения в авторстве тех или иных таксонов трематод, когда у одного и того же вида (рода, семейства) исследователи указывают разных авторов или же разные годы, я сочла необходимым остановиться и на этой проблеме.

Видовая принадлежность моллюсков, ракообразных, рыб, птиц, упоминаемых в тексте, приведена в соответствии с соответствующими справочными материалами, прежде всего, WoRMS ([www.marinespecies.org/aphia/php](http://www.marinespecies.org/aphia/php)), FishBase.

В работе предпринята определённая попытка унифицировать и привести в соответствие с международной классификацией существующую в русскоязычной научной литературе терминологию, касающуюся названий болезней животных, а также человека. В отечественной литературе во многих случаях осуществляется обычная транслитерация латинского названия паразита — возбудителя заболевания, к которому добавляется *-ёз* или *-оз*, например, анизакидоз, описторхоз, парагонимоз. При этом игнорируются принятые во всём научном мире требования к обозначению названий паразитарных болезней, изложенные в «Standardized Nomenclature of Animal Parasitic Diseases (SNOAPAD). — Veterinary Parasitology. — 1988. — 29. — P. 299 - 326». В этих случаях к корню слова, которым именуется паразит, добавляется *-ёзис* или *-озис* (анизакидозис, описторхозис, парагонимозис). Соблюдение правил SNOAPAD (1988) тем более уместно, что названия паразитов и вызываемых

ими болезней в русскоязычной литературе практически повторяют их названия на латинице и нарушается лишь условие добавления определённого суффикса (0515). Отдельные зарубежные авторы в своих публикациях даже делают ссылку на SNOAPAD (1988), как бы подчёркивая свою приверженность изложенным в нём канонам (Eduardo, 2001). К сожалению, при транслитерации латинских названий паразитов в ряде случаев не соблюдаются и правила транскрипции латинского языка на русский. Наиболее характерным примером служит перевод названия рода *Schistosoma* или же семейства Schistosomatidae — «шистозомы», «шистозоматиды». Поскольку в латинском языке звук ш отсутствует, правильный перевод этих названий должен звучать как схистозомы, схистозоматиды (говорим же мы: *схизоцель* — *schizocoele*). Одновременно всё же отмечу, что рассматривать настоящую работу как нормативный документ в области терминологии болезней человека и животных не следует.

В заключение считаю своим приятным долгом выразить самую сердечную признательность администрации Института морских биологических исследований им. А. О. Ковалевского РАН и лично директору института д. б. н. С. Б. Гулину за представленную возможность выполнить настоящую работу, зав. библиотекой института О. А. Андреевой и к. б. н. Е. В. Дмитриевой за содействие в поисках некоторых труднодоступных источников.



# Глава 1

## КОРОТКО О ГЛАВНОМ: КТО ОНИ — ТРЕМАТОДЫ?

Трематоды, или как их ещё называют, двуротки, двуустки, дигенетические сосальщики, дистомы — огромный по количеству видов класс плоских червей (Platyhelminthes) (рис. 1). Тело обычно уплощённое, самой разнообразной формы — удлинённое, овальное, ленто-, капле-, стрело-, листо- или нитевидное или же состоит из 2 частей (у дидимозид — *Didymozoidae*); его длина варьирует от 0.2 мм до 10–20 см и даже до метра и более. Иногда ширина тела превышает его длину.

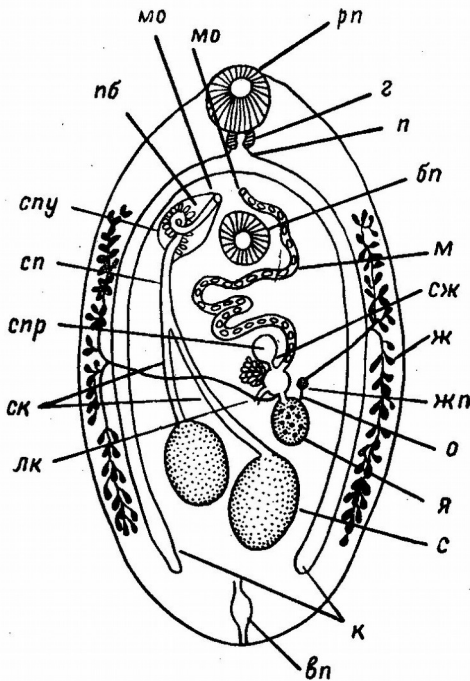


Рис. 1 Общая схема строения трематоды: **бп** — брюшная присоска, **вп** — выделительная пора, **з** — глотка, **ж** — желточник, **жп** — желточный проток, **к** — кишечник, **лк** — Лауреров канал, **м** — матка, **мо** — мужское и маточное отверстия, **о** — оотип, **п** — пищевод, **пб** — половая бурса (сумка цирруса), **рп** — ротовая присоска, **с** — семенник, **сж** — скорлуповые железы (тельце Мелиса), **ск** — семявыносящий канал, **сп** — семяпровод, **спр** — семяприемник, **спу** — семенной пузырёк, **я** — яичник (из: Скрыбин, Шульц, 1931).

разнообразными шипиками, чешуйками, сосочками, на переднем конце могут располагаться шипы, сенсорные щетинки, папиллы. Особым хитиновым вооружением характеризуется семейство эхиностоматид (*Echinostomatidae*), ротовая присоска которых имеет головной воротник, так называемый адоральный диск, выпуклый с дорсальной стороны и вогнутый с вентральной, и усаженный по краям мощными шипами.

На переднем конце тела располагается ротовая присоска, окружающая рот (у некоторых трематод она снабжена шипами, выростами, папиллами, щупальцами). На брюшной стороне находится брюшная присоска (иногда отсутствует), представляющая собой исключительно мышечное образование, служащее только для прикрепления, присасывания к тканям хозяина; края присоски могут быть утолщены, иметь выступы, щупальца, сосочки, да и сама присоска может быть «подвешена» к телу червя на особом стебельке. У буцефалид (*Bucephalidae*) ротовая присоска в её обычном понимании отсутствует, а ротовое отверстие открывается медианно на брюшной

У некоторых гемиурат (*Hemiurata*) задний конец тела с особым выпячиванием, так называемым хвостовым придатком. Поверхность тела гладкая, складчатая или покрыта

стороне тела, у бивезикулид (*Bivesiculidae*) присосок вообще нет. Наличие или отсутствие, а также особенности расположения той или иной присоски послужили в своё время основанием для разделения трематод на 3 группы: амфистомы (*amphistome*), дистомы (*distome*) и моностомы (*monostome*). Несмотря на то, что «стома» — от греческого *stoma* — означает «рот», этот термин относили к обоим присоскам, и ему придавали таксономическое значение. У амфистом есть обе присоски, причём брюшная расположена на заднем конце тела, у дистом также имеются обе присоски, но брюшная находится на любом участке вентральной поверхности тела, у моностом брюшная присоска отсутствует.

У некоторых трематод (например, *Heterophyidae*) кроме ротовой и брюшной присосок имеется так называемая половая присоска, куда открываются протоки половых желез.

У представителей семейств стригейд (*Strigeidae*) и циатокотилид (*Cyathocotylidae*) имеется особый железистый орган — тело (орган) Брандеса, помогающий червю фиксироваться к тканям хозяина и содействующий процессам внекишечного пищеварения.

Под покровами находится кожно-мышечный мешок, всё пространство между органами заполнено паренхимой, внутри которой располагаются все внутренние органы. Органы дыхания и кровеносная система у трематод отсутствуют.

Нервная система ортогонального типа. Экскреторная система протонефридиального типа, открывается наружу единственной порой, почти всегда расположенной терминально или субтерминально у заднего конца тела.

Пищеварительная система представлена предглоткой (префаринксом, *prepharynx*), глоткой (фаринксом, *pharynx*), различной длины пищеводом (*oesophagus*) и парными кишечными ветвями (*intestine*). Кишечник может быть также мешковидным, с ответвлениями, трубчатым. Кишечные ветви обычно заканчиваются слепо, так что остатки неусвоенной пищи извергаются антиперистальтическими движениями через рот, выполняющий таким образом физиологическую роль ануса. У некоторых видов ветви кишечника выводятся самостоятельными отверстиями по бокам тела или же сливаются, образуя арку, иногда соединяются с выделительным пузырьком и открываются общим уроректом.

За исключением схистозоматид (*Schistosomatidae*) и некоторых дидимозоид (*Didymozoidae*), все трематоды — гермафродиты. Мужская половая система состоит из одного, двух или множества цельнокрайних, лопастных или с изрезанными краями семенников, отходящих от них семявыносящих протоков, которые объединяются в общий семяпровод, образующий семенной пузырёк, простатической части, семяизвергательного протока и мускулистого цирруса. Эти образования могут располагаться в мешковидной сумке цирруса (у некоторых форм она отсутствует). Особенности строения мужской половой системы имеют существенное значение в систематике трематод. Женская половая система представлена яичником разнообразной формы, отходящим от него яйцеводом, открывающимся в оотип, и желточниками. В оотип открываются протоки многочисленных одноклеточных скорлуповых желез, так называемого тельца Мелиса. К оотипу примыкает Лауреров канал (может отсутствовать), который впадает в яйцевод и открывается на спинной стороне тела. У основания Лаурерова канала в него или же в яйцевод открывается семяприемник. Матка различной длины и конфигурации, открывается наружу в общий половой синус или клоаку; конечный отдел матки — метратерм — окружён мускулатурой. Желточники

состоят из отдельных фолликулов, в виде одинарной или парных компактных масс или же древовидных образований. На срединной линии тела желточные протоки сливаются в желточный резервуар, который сообщается с оотипом. Количество яиц у трематод разных семейств различное и колеблется от 1 до нескольких сотен и даже тысяч. К примеру, взрослая особь *Clonorchis sinensis* продуцирует в день от 1000 до 4000 яиц (Lun et al., 2005). Яйца при откладке могут содержать зрелого мирацидия.

Жизненные циклы трематод сложные, реализуются с участием нескольких хозяев и включают чередование нескольких поколений и смену паразитических и свободноживущих фаз развития (рис. 2, 3, 13, 15, 53, 85, 108, 145).

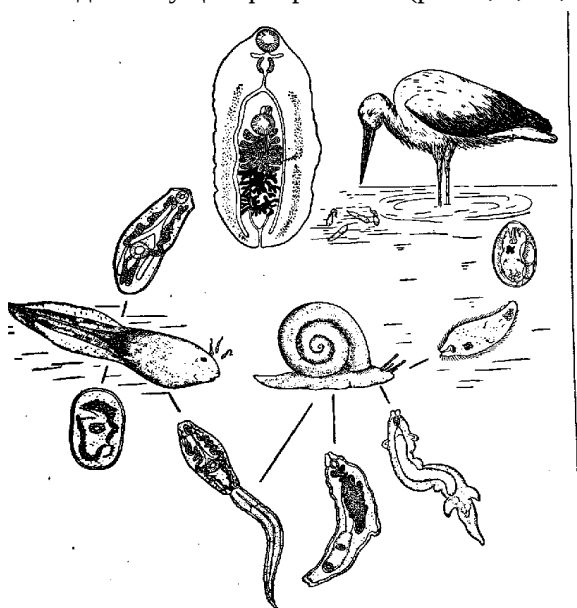
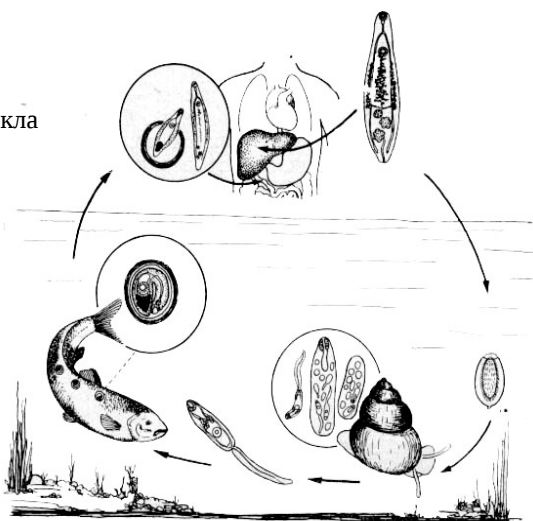


Рис. 2 Схема жизненного цикла трематоды *Cathaemasia hians* (из: Скрябин, 1947а – по: Szidat, 1940<sup>1</sup>)

Рис. 3 Общая схема жизненного цикла описторхийных трематод



<sup>1</sup>Szidat L. Die Parasitenfauna des weissen Storches und ihre Beziehung zu Fragen der Okologie, Philogenie und der Uhrheimat der Storche // Zietschr. Parasitenk. — 1940. — 2, 4. — P. 563 – 592.

К началу 21-го столетия в литературе накопился материал по жизненным циклам 1350 видов трематод из самых разных семейств (Cribb et al., 2003). Представить их в виде единой унифицированной схемы практически невозможно, однако в общем виде схему жизненного цикла любой трематоды можно изложить следующим образом.

Марита (гермафродитная особь) паразитирует в позвоночных. В отложенных маритами яйцах развиваются мирацидии (у многих видов мирацидии развиваются в яйцах, находящихся в матке червя), которые по окончании развития либо сразу выходят в водную среду и приступают к активному поиску хозяина, либо находятся в состоянии покоя до тех пор, пока яйцевая капсула не будет проглочена хозяином. Если же мирацидий не попадает в моллюска, то он погибает. Мирацидий имеет каплевидную форму, а его размеры у разных видов варьируют в широких пределах в зависимости от стратегии заражения моллюска. На переднем конце тела находится хоботок, обладающий собственной мускулатурой; на его поверхности открываются протоки апикальной и латеральных желёз, секрет которых обладает цитолитическим и гистолитическим действием, столь необходимым для проникновения через покровы первого промежуточного хозяина — моллюска (у некоторых видов в этой роли выступают аннелиды). Мирацидий способен активно плавать в воде благодаря биению ресничек, покрывающих его тело. В ходе внедрения в ткани хозяина мирацидий сбрасывает эпителиальные пластинки, несущие реснички, после чего развивается в материнскую спороцисту. Последняя, партеногенетически размножаясь, даёт поколение спороцист или редий, в которых развиваются церкарии. У отдельных видов паразитов из мирацидия развивается не спороциста, а сразу редия, иногда в спороцистах развиваются не редии, а церкарии. Для обозначения материнской спороцисты всех поколений редий и дочерних спороцист широко используют термин «партениты». Размножение, наблюдаемое у трематод на личиночной стадии, во много раз увеличивает её плодовитость, что повышает возможность заражения ею дополнительных хозяев.

Церкарии по общей форме тела и внутреннему строению в определённой степени напоминают взрослых трематод, но отличаются от них наличием разнообразной формы и размеров хвоста на заднем конце тела, цистогенных желёз, а также специальных органов для проникновения во второго промежуточного хозяина. Длина тела церкарий колеблется в очень широких пределах и у отдельных видов может достигать 1 мм. Особенности морфологии церкарий, в частности строения их выделительной системы, являются важными таксономическими признаками в систематике трематод.

Продуктивность спороцист (редий) чрезвычайно высока: у некоторых трематод за сутки моллюска покидают сотни и даже тысячи церкарий. К примеру, максимальное количество церкарий *Bucephalus longicornutus* (Manter, 1954), покинувших за 24 часа одну особь *Ostrea chilensis*, составило 10 тыс. экз. (Howell, 1967). Среднесуточное количество церкарий пресноводной трематоды *Rhipidocotyle fennica* Gibson et al., 1992, выходящих во внешнюю среду из одной особи *Anodonta piscinalis*, к концу августа достигало 10400 экземпляров, а за весь репродуктивный период количество личинок, покинувших одного заражённого моллюска, колебалось от 160000 до 440000 (Taskinen, 1998). В целом трематоды являются наиболее обычными и массовыми паразитами двусторчатых и брюхоногих моллюсков (Sousa,

1991), а их биомасса в одной особи хозяина и в экосистеме в целом достигает очень высоких значений (Hechinger et al., 2009; Kuris et al., 2008).

Церкарии обладают разнообразным набором сенсорных органов, что, безусловно, обусловлено необходимостью быстрого попадания в организм дополнительного хозяина, поскольку продолжительность их жизни, как правило, невелика (от нескольких часов до 5–10 сут.) и зависит только от запаса питательных веществ в их организме и скорости их потребления. Последняя, как установлено, находится в прямой зависимости от температуры воды (Vernberg, 1961). Главным энергетическим источником для церкарий является гликоген, сосредоточенный в основном в их хвосте.

Покинув моллюска, личинки проникают во второго промежуточного хозяина, каковыми могут быть различные беспозвоночные — хетогнаты, моллюски, членистоногие, аннелиды, иглокожие, а также позвоночные животные — рыбы, амфибии, рептилии и др., в организме которых они превращаются в метацеркарий, количество которых в одном хозяине может достигать сотен и тысяч экземпляров. К примеру, у амурского чебачка *Pseudorasbora parva* — второго промежуточного хозяина в жизненном цикле эхиностоматидной трематоды *Echinochasmus japonicus* Tanabe, 1926 — как-то насчитали 3732 экз. метацеркарий этого вида (Cheng, Lin, 1986).

Иногда церкарии инцистируются во внешней среде, обволакиваясь слизью и прикрепляясь к любому подводному объекту — водным растениям, раковине моллюсков, хитиновому покрову ракообразных, формируя так называемых адолескарий.

У церкарий различают две основные стратегии заражения хозяев: «активный поиск» и «пассивное ожидание» (Прокофьев, Галактионов, 2009). В первом случае церкарии находятся в воде в постоянном движении и способны ориентироваться в пространстве благодаря в основном фото- и георецепторам, во втором — личинки лишены способности плавать и после выхода из моллюска некоторое время ползают по субстрату, а затем как бы «застывают» в ожидании контакта с ведущим активный образ жизни хозяином.

Для дальнейшего развития как адолескарии, так и метацеркарии должны попасть в организм позвоночного животного — их окончательного (дефинитивного) хозяина, где завершают своё развитие и превращаются в половозрелую мариту. У некоторых трематод, например, в семействах *Bucephalidae*, *Fellodistomidae*, *Gymnophallidae*, *Microphallidae*, метацеркарии могут достигать половой зрелости и продуцировать яйца в организме дополнительного хозяина. В подобных случаях мы наблюдаем так называемое прогенетическое развитие метацеркарий. Иногда заражение окончательных хозяев происходит активно проникающими в них церкариями, например, у сангвиниколид (*Sanguinicolidae*), паразитирующих в крови рыб, и потому стадия метацеркарии у таких трематод отсутствует.

Таким образом, в жизненном цикле трематод можно выделить 4 фазы: I — эмбриогенез (от оплодотворения до выхода из яйца мирацидия), II — партеногенез (от материнской спороцисты до выхода церкарии во внешнюю среду), III — цистогенез (превращение церкарии в метацеркарию или адолескарию), IV — развитие червя до взрослого состояния — мариты.

Длительное время наиболее распространенной была точка зрения, согласно которой первыми перешли к паразитическому образу жизни особи гермафродитно-



го поколения. В настоящее время, несмотря на некоторые разногласия, большинство исследователей предполагает, что становление жизненного цикла трематод началось с освоения ими в качестве хозяина моллюска, и лишь позднее появился второй хозяин — позвоночное животное. Однако никто не может опровергнуть тот факт, что жизненные циклы трематод уникальны и одни из наиболее сложных и разнообразных среди таковых у беспозвоночных животных.

Партеногенетическое поколение трематод развивается в гепатопанкреасе и гонаде, при сильном поражении — также в мантии, почках, жабрах моллюсков, некоторые виды используют в качестве первого промежуточного хозяина аннелид.

Метацеркарии трематод встречаются на коже, плавниках, в подкожной клетчатке, полости тела, мозге, глазах, глотке и мускулатуре рыб, в почках и мышечной ткани головастиков амфибий, а также в мышечной ткани, почках, перикардиальной полости и полости тела различных беспозвоночных — членистоногих, аннелид, моллюсков, иглокожих, щетинкочелюстных и т. д. Личинки могут быть заключены в цисты, вокруг которых иногда формируется соединительнотканная капсула, или же паразитировать в свободном состоянии.

Взрослые трематоды — паразиты позвоночных животных, в организме которых они приспособились к жизни в самых разных органах. К примеру, у рыб они обитают в пищеварительном тракте или в естественных полостях, прямо или косвенно соединённых с ним, — жёлчном, мочевом и плавательном пузырях, а также в половых железах, печени, на жабрах или в кровеносной системе. Взрослые дидимозиды паразитируют в любой части тела рыбы, включая мускулатуру, подкожную клетчатку, жаберные дуги, плавники, глаза и т. д. Столь же разнообразны условия обитания трематод в организме других животных — амфибий, рептилий, птиц, млекопитающих.

Важнейшим приспособлением трематод к паразитическому образу жизни является их колоссальная плодовитость. Одна особь *Fasciola hepatica*, так называемого печёночного сосальщика, продуцирует 20 тыс. яиц в сутки; предполагают, что червь может продуцировать яйца на протяжении всей жизни, т. е. до 11 лет (Jubb et al., 1985). А. А. Шигин (1965) подсчитал, что общая плодовитость птичьей трематоды *Diplostomum spathaceum* (Rud., 1819) в течение её жизни составляет 67.5 млрд. особей. М. М. Бочарова (2009), изучавшая структуру популяции зоонозной трематоды *Dicrocoelium dendriticum* (= *Dicrocoelium lanceolatum*) в биоценозе пастбища, пришла к выводу, что на 1 га в пастбищный сезон рассеивается в среднем 962 млн. яиц этой трематоды. Абсолютно очевидно, что из этих «миллиардов и миллионов» до половозрелого состояния доживают буквально единицы, но тем не менее при благоприятном стечении обстоятельств в природных условиях может наблюдаться исключительно высокая заражённость животных отдельными видами трематод, причём как взрослыми, так и личиночными формами. Например, у очковой каравайки в провинции Буэнос-Айрес (Аргентина) численность трематоды *Dietziella egregia* (Dietz, 1909) варьировала от 2 до 10722 экз. (в среднем 823.5) (Digiani, 2000), а количество особей *Gymnophalloides seoi* Lee, Chai et Hong, 1993, обнаруженных в результате антигельминтозного лечения у жителей одного из островов в прибрежной зоне Корейского п-ова, колебалось от 106 до 26373 экз. (Lee S. et al., 1990). У средиземноморской мидии, обитающей в акватории Севастополя (Чёрное море), численность гимнофаллидных метацеркарий *Parvatrema duboisi* может достигать 3 тыс. экз. (Гаевская, 2014).

Отдельные виды трематод, чьими дефинитивными хозяевами являются млекопитающие и/или птицы, потенциально опасны для здоровья людей и полезных животных. Патогенность взрослых трематод связана с особенностями их питания: виды, живущие в кровеносной и дыхательной системах хозяев, питаются исключительно кровью, обитающие же в пищеварительной системе — поверхностными эпителиальными клетками тканей и связанным с ними слизистым секретом, а также содержимым пищеварительного канала хозяина (Halton, 1967). Помимо того, продукты жизнедеятельности этих гельминтов, выделяемые ими во внешнюю среду, в данном случае в организм хозяина, токсичны для последнего. И, наконец, не менее опасны механические повреждения стенок кишечника, лёгких и других органов окончательного хозяина присосками червей, к тому же вооружёнными у ряда форм различными шипами.

Изучение жизненных циклов трематод, особенно из числа потенциально патогенных для того или иного участвующего в них хозяина, имеет несомненное как теоретическое, так и практическое значение. Знание особенностей жизненных циклов этих гельминтов даёт возможность активно вмешиваться в их ход, предотвращая возникновение трематодозов.

Общее количество видов трематод, потенциально патогенных для полезных животных и человека, пока установить практически невозможно, поскольку непрерывно, чуть ли не ежедневно, описываются новые таксоны этих гельминтов, и нет никакой гарантии того, что среди них не окажутся опасные виды. К примеру, паразитирующий в Корее у человека *Gymnophalloides seoi* был открыт только в начале 21-го столетия (Chai et al., 2003), а поражающий людей в Камеруне *Paragonimus gondwanensis* описан совсем недавно — в 2014 г. (Bayssade-Dufour et al., 2014).

Совершенно очевидно, что для организации санитарно-ветеринарного контроля, разработки мер профилактики и терапии заболеваний, вызываемых тем или иным видом паразитов вообще и трематод в частности, особую важность приобретает правильная видовая идентификация паразита. Без знания систематического положения паразита практически невозможно изучать его биологию, жизненный цикл, экологические особенности и географическое распространение, а неверное определение вида может привести к неправильным выводам со всеми вытекающими из этого последствиями.

Несколько слов о системе трематод, принятой мною в монографии. По единодушному мнению всех специалистов, трематоды относятся к одной из наиболее сложных в отношении систематики групп организмов, что в значительной степени обусловлено спецификой цикла развития этих гельминтов, включающего последовательную смену бесполого и полового поколений, а также смену нескольких хозяев. В то же время вся система трематод базируется (за редким исключением), прежде всего, на морфологических особенностях их половозрелых форм — марит, т. е. на стадии, паразитирующей в организме дефинитивных хозяев.

Начиная со второй половины 20-го и до начала 21-го столетия, специалисты практически всех стран придерживались в основном взглядов на систематику трематод, изложенных в многотомных трудах акад. К. И. Скрябина и его коллег (Трематоды животных и человека. — М., 1947–1978), известного японского гельминтолога С. Ямагути (Yamaguti, 1939, 1958, 1971), а также монографических сводках отдельных авторов по той или иной группе трематод (напр., Краснолобова, Судариков, 1964; Dubois, 1938). Однако регулярные и постоянные открытия новых

представителей этой группы плоских червей, применение новых методов, прежде всего, молекулярно-генетических, и подходов в изучении их систематики и филогении заставили по-новому взглянуть и на систематический состав практически всех семейств и отрядов трематод, и на их взаимосвязи и положение на таксономическом древе существ.

В начале нынешнего столетия вышли в свет три тома монографии «Keys to Trematoda» (CABI Publ. UK, 2003, 2005, 2008), под общей редакцией трёх известных специалистов — трематодологов R. A. Bray, D. I. Gibson, A. Jones. Монография, в которой даны ключи для определения трематод на уровне надсемейств, семейств, подсемейств и родовом, разработанные на основе детальной ревизии систематики и таксономии плоских червей класса Trematoda, содержит краткую историю описания и характеристику всех семейств трематод, описание всех родов, сопровождаемое иллюстрациями, как правило, типовых видов. Названный трёхтомник представляет собой результат кропотливой работы международного коллектива огромного числа авторов, критически проанализировавших огромный массив данных, изучивших, по возможности, весь доступный материал по типовым видам трематод.

При изложении материала мною в целом за основу принята точка зрения авторов монографии «Keys to the Trematoda» на систематическое положение того или иного семейства, рода, вида трематод. В ряде случаев точки зрения разных авторов на статус того или иного вида (рода) не совпадают, по этой причине цитируются публикации, отражающие ту или иную позицию автора с соответствующими комментариями.

## Глава 2

ПОРТРЕТНАЯ ГАЛЕРЕЯ:

ОПАСНЫЕ ДЛЯ ЧЕЛОВЕКА ТРЕМАТОДЫ — ОТ А ДО Я

### Семейство *Anchitremitidae* Mehra, 1935<sup>1</sup>

Описание (по: Pojmańska, 2008a). Тело крепкое, удлинённое. Присоски в передней трети тела, относительно небольшие, ротовая слегка крупнее брюшной. Фаринкс мускулистый. Пищевод очень короткий или отсутствует. Бифуркация кишечника в передней части тела. Длина кишечных ветвей варьирует. Продольно-овальные семенники располагаются латерально и симметрично сразу же позади брюшной присоски. Сумка цирруса маленькая, содержит свёрнутый семенной пузырёк. Половая пора медианная, между бифуркацией кишечника и брюшной присоской. Яичник медианный, позади семенников. Имеются каналикулярный семяприемник и Лауреров канал. Матка в задней части тела позади семенников. Желточные фолликулы располагаются в двух узких латеральных полях от уровня заднего края семенников по направлению к заднему концу тела, но задней оконечности не достигают. Яйца мелкие, многочисленные. Экскреторный пузырёк Y-образный, с длинным стволом. Типовой род — *Anchitrema* Looss, 1899.

Семейство объединяет 2 рода — *Anchitrema* и *Mujibia* Bilqees er Kaikobad, 1972 с несколькими видами из рептилий и летучих мышей в Азии и Африке. У человека зарегистрирован один вид из рода *Anchitrema*.

### Род *Anchitrema* Looss, 1899

Синоним: *Exorchicoelium* Thapar, 1931

Описание (по: Скарбилович, 1948; Looss, 1899; Pojmańska, 2008a). С основными чертами семейства. Тело плотное, с шипиками. Имеются фаринкс, короткий пищевод (может отсутствовать), кишечные ветви доходят до заднего конца тела. Семенники полностью или частично кнаружи от кишечных стволов. Сумка цирруса непосредственно над брюшной присоской. Копулятивный орган отсутствует. Яичник округлый, с гладкими краями. Семяприемник образован расширением базального участка Лаурерова канала. Желточники кнаружи от кишечных ветвей или перекрывают их, но окончания кишечника не достигают. Яйца многочисленные, овальные. Типовой вид — *Anchitrema sanguineum* (Sonsino, 1894) Looss, 1899.

Относительно небольшой род, насчитывающий не более 6 видов, паразитирующих у насекомоядных рукокрылых (Ammar et al., 2003; Looss, 1899).

Единственный вид данного рода, зарегистрированный у человека, — это *Anchitrema sanguineum* (рис. 4). Впервые паразит описан на материале из кишечника хамелеона *Chamaeleo chameleon* (= *Chamaeleo vulgaris*) из Египта под названием *Distomum sanguineum* Sonsino, 1894. Видовое название трематоды дали от латинского *sanguineus*, имеющего, кстати, несколько значений: «кровоаво-красный», «кровоавый» и даже «кровожадный», «свирепый». Затем паразита нашли в Египте у

<sup>1</sup>Но не «Caballero, 1961», как пишут некоторые авторы.

насекомоядных летучих мышей, и для него был обоснован род *Anchitrema*, а сам вид переописан уже как *Anchitrema sanguineum* (Looss, 1899).

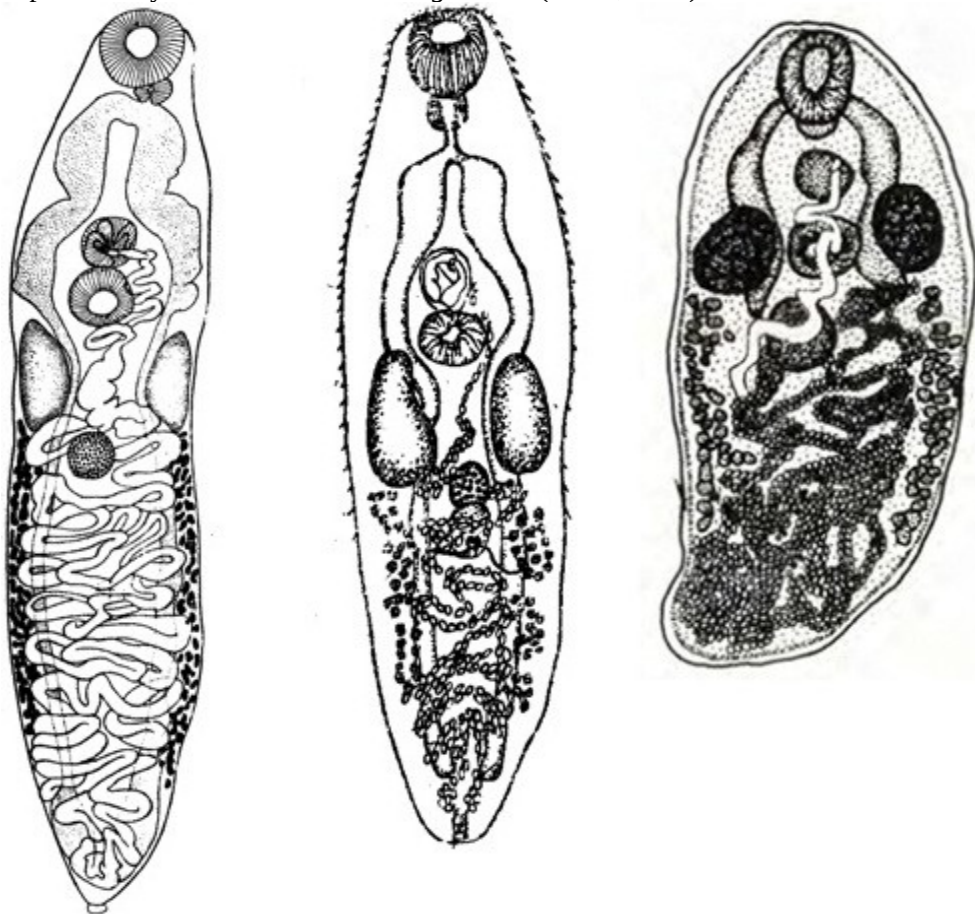


Рис. 4 *Anchitrema sanguineum*, марита  
(слева направо из: Pande, 1935; Tubangui, 1928; Matskási, 1980)<sup>2</sup>

Продолговатые, языковидной формы, довольно крупные трематоды, с тупым округлым передним концом и заострённым задним. Тело беловатого цвета с красными кишечными стволами, цвет которых обусловлен питанием паразита кровью хозяина. По всему телу располагаются шипы, широкие у основания и направленные назад. Ротовая присоска слегка крупнее брюшной. По краю ротовой присоски имеется несколько маленьких присоскоподобных папилл и нерегулярно расположенных пор. Брюшная присоска окружена папиллами (Ammar et al., 2003). Семенники овальные, симметричные, латеральные, их передний край располагается на уровне заднего края брюшной присоски, у сокращённых червей семенники — на уровне брюшной присоски. Половая пора медианная, впереди брюшной присоски.

<sup>2</sup>Matskási I. Trematodes of bats in Iraq // Parasitol. Hung. — 1980. — 13. — P. 7 – 12.

Pande B. P. Contributions to the digenetic trematodes of the Microchiroptera of northern India. Part I. // Proc. Acad. Sci. U. P. India. — 1935. — 4, 4. — P. 371 – 380.

Tubangui M. A. Trematode parasites of Philippine vertebrates // Philipp. J. Sci. — 1928. — 36, 3. — P. 351 - 371.

Сильно свёрнутый семенной пузырьёк открывается наружу через хорошо развитую простатическую часть и семяизвергательный канал. Яичник сферической формы, медианный или слегка субмедианный. Матка с нисходящими и восходящими петлями доходит до заднего конца тела. Мелкие желточные фолликулы располагаются в латеральных полях, впереди простираются до уровня заднего края семенников, в заднюю часть тела не заходят. Яйца многочисленные, овальные,  $22 - 24 \times 12 - 14 \mu\text{m}$ . Экскреторный пузырь V-образный.

Первый, и хочется надеяться, что последний, случай заражения человека *A. sanguineum*, описанный в литературе, имел место в Таиланде (Kusolsuk et al., 2009).

В ноябре 2007 г. 46-летний житель Бангкока обратился в частную клинику за медицинской помощью из-за хронической абдоминальной боли, беспокоящей его более трёх лет. До этого визита он уже посетил несколько лечебных учреждений, получил определённую медицинскую помощь, однако боль не прекратилась. В результате колоноскопии в слизистой кишечника был обнаружен прикрепившийся к ней небольшой ( $2.0 \times 1.0$  мм) гельминт, при этом какого-либо заметного повреждения слизистой не наблюдалось. Пациенту прописали лечение празиквантелом (3 раза по  $25 \text{ мг} \cdot \text{кг}^{-1}$ ), однако после приёма лекарства черви в его стуле не были выявлены. И всё же неприятные болевые ощущения несколько притупились, хотя окончательно не исчезли. Фактически так и осталось неясным, была ли эта хроническая брюшная боль вызвана заражением данной трематодой или тому были иные причины.

После камеральной обработки, несмотря на небольшое повреждение передней части тела червя, паразита идентифицировали как *A. sanguineum*. Основные морфологические особенности трематоды, которые приводят авторы цитируемой публикации, следующие: кишечные ветви достигают заднего конца тела; брюшная присоска округлая, диаметром 0.2 мм; сумка цирруса почти круглая, располагается впереди брюшной присоски; семенники почти округлые, лежат сбоку и позади от брюшной присоски; яичник медианный; матка в задней части тела; желточные фолликулы разбросаны билатерально в середине тела; яйца  $20 - 25 \times 10 - 15 \mu\text{m}$  (в среднем  $22.93 \times 11.8$ ) (Kusolsuk et al., 2009).

Детали жизненного цикла *A. sanguineum* неизвестны, а потому трудно даже предположить, каким образом червь мог попасть к человеку. Это могли быть и насекомые с метацеркариями, и контаминированная вода, и какая-либо пища. Вместе с тем вполне достоверно одно: для анхитрематид человек — случайный хозяин.

*A. sanguineum* широко распространена в странах с тропическим и субтропическим климатом. Трематоду, первоначально описанную на материале из Египта (Каир, Белый Нил), sporadически отмечают у насекомоядных рукокрылых на обширной территории от Египта до южной Японии: в Индии, Ираке, Малайзии, Таиланде, Японии (на Окинаве), на Тайване, а также у хамелеонов в Индии, у крыс в Египте и Таиланде (Бадави, 1993; El-Sokkary, 1991; Fischthal, Kuntz, 1981; Kifune et al., 2002; Looss, 1899; Manning, Viyanant, 1967; Macy et al., 1961; Matskási, 1980; Saoud, Ramadan, 1977 и др.). Недавно паразита нашли у длиннопалой летучей мыши *Miniopterus natalensis* из пещеры Судвала (Sudwala) в Южной Африке (Wood, 2012).

Встречаемость *A. sanguineum* у таких отдалённых в таксономическом отношении хозяев, как летучие мыши, крысы, рептилии и, наконец, собака и человек, свидетельствует об отсутствии у паразита узкой хозяйинной специфичности.

## Семейство *Brachylaimidae* Joyeux et Foley, 1930

Синонимы: *Harmostomidae* Braun, 1900  
*Brachylaemidae* Joyeux et Foley, 1930  
*Brachylaimatidae* Ulmer, 1952

Описание (по: Pojmańska, 2002). Тело удлинённое, с тонкими шипиками или без них. Присоски хорошо развиты, обычно в передней части тела. Имеются префаринкс, фаринкс, пищевод (может отсутствовать) и кишечные ветви, заканчивающиеся у заднего конца тела. Гонады тандемом или наискось, в задней трети тела, яичник между семенниками. Сумка цирруса впереди или возле переднего семенника. Половая пора медианная или субмедианная, непосредственно впереди или на уровне переднего семенника, или между семенниками. Матка с нисходящими и восходящими петлями, свёрнута в кольца между кишечными ветвями, главным образом впереди гонад, может проникать в переднюю часть тела. Желточные фолликулы располагаются латерально и имеют различную протяжённость. Экскреторный пузырь короткий, трубчатый. Паразиты пищеварительного тракта птиц и млекопитающих. Типовой род — *Brachylaima* Dujardin, 1843.

Жизненный цикл брахилиямид включает смену двух промежуточных хозяев, роль которых играют наземные моллюски, причём это может быть или один и тот же вид, или разные виды. В первом промежуточном хозяине развиваются церкарии (кстати, брахилиямиды — одно из немногих семейств трематод, использующих наземных моллюсков как первого промежуточного хозяина), во втором — метацеркарии, которые локализуются в почках или перикардиуме моллюска. Наличие большого количества спороцист или неинцистированных метацеркарий в моллюсках зачастую сопровождается обширным некрозом поражённых органов (Foster, 1958; Segade et al., 2011). Учитывая особенности жизненного цикла этих трематод, совершенно очевидно, что основным фактором, ограничивающим их распространение, могут быть только особенности питания дефинитивных хозяев.

На начало 2000-х годов в семействе числилось 7 родов (Pojmańska, 2002), однако, судя по регулярно появляющимся в печати описаниям новых родов (напр., *Tinamutrema* Zamparo, Brooks et Causey, 2003, *Renylaima* Sirgel et Mas-Coma, 2010), эта цифра далеко не окончательная.

У человека зарегистрированы представители одного рода брахилиямид — *Brachylaima*.

### Род *Brachylaima* Dujardin, 1843

Синонимы (по: Pojmańska, 2002; Ubelaker, Dailey, 1966):

*Harmostomum* Braun, 1899  
*Heterolope* Looss, 1899  
*Ectosiphonus* Sinitsin, 1931  
*Entosiphonus* Sinitsin, 1931  
*Centrodes* Travassos et Kohn, 1964  
*Mazzantia* Travassos et Kohn, 1964  
*Rallitrema* Travassos et Kohn, 1964

Описание (по: Butcher, Grove, 2001; Pojmańska, 2002; Ubelaker, Dailey, 1966). Тело от удлинённого или веретеновидного до эллиптического или языковидного. Тегу-

мент с тонкими шипиками или без них. Ротовая присоска и фаринкс хорошо развиты. Брюшная присоска в передней части тела, крупнее или меньше ротовой, обычно ближе к середине тела, чем к его переднему концу. Кишечные ветви прямые или слегка извитые, часто с передней петлёй, заканчиваются у заднего конца тела. Семенники тандемом или наискось, в задней трети тела. Сумка цирруса удлинённая, маленькая, содержит только циррус. Семенной пузырьёк и простатическая часть вне сумки цирруса. Половая пора медианная или субмедианная, непосредственно впереди или на уровне переднего семенника. Яичник между семенниками, медианный или субмедианный. Петли матки между кишечными ветвями, главным образом впереди гонад, могут достигать кишечной бифуркации или ротовой присоски. Желточные фолликулы тянутся назад от брюшной присоски на различное расстояние. Яйца асимметричные. Экскреторный пузырь короткий, трубчатый, бифурцирует позади заднего семенника. Паразиты птиц и млекопитающих. Космополит. Типовой вид — *Brachylaima migrans* Dujardin, 1843.

Род *Brachylaima* — наиболее представительный в семействе по числу видов (23). Однако систематика рода довольно запутана вследствие неадекватных описаний самого таксона (о чём, кстати, свидетельствуют его многочисленные синонимы), описания множества морфологически схожих видов, слабо или не полностью изученных жизненных циклов его представителей (Cribb, 1992). При этом даже название рода имеет не менее четырёх разных написаний — *Brachylaemus*, *Brachylaima*, *Brachilaime*, *Brachylaimus*, практически каждое из которых можно встретить в соответствующей литературе.

Случаи заражения людей представителями рода *Brachylaima* чрезвычайно редки и зафиксированы пока только на юге Австралии. Всего таковых известно 12 (Butcher, 2003). Первая публикация появилась в 1996 г. В ней сообщалось об обнаружении яиц брахиляймидного типа в стуле двух детей, страдавших умеренной брюшной болью и диареей. После соответствующего лечения болезненные ощущения у них исчезли. Оба ребёнка ели сырых улиток, которые в той местности, где они проживали, как выяснилось, заражены брахиляимидами (Butcher et al., 1996).

Взрослую же особь *Brachylaima* sp. впервые выявили у человека также в Южной Австралии. 78-летняя сельская жительница в течение 18 мес. периодически страдала диареей. В её стуле были выявлены яйца трематод, а после приёма празиквантела в нём обнаружили полуразрушенную особь *Brachylaima* sp. Женщина употребляла в пищу зелень из собственного сада, в котором обитало множество улиток, заражённых трематодами (Butcher et al., 1998).

И, наконец, третий случай регистрации у человека брахиляймид заслуживает внимания ещё и потому, что в результате был описан новый вид *Brachylaima cribbi*<sup>1</sup> Butcher et Grove, 2001, к которому, кстати, отнесли и обе находки, о которых шла речь выше (Butcher et al., 1996, 1998). Началась история описания вида с того, что в стуле пациентов были выявлены типично брахиляймидные яйца трематод (Butcher, 2003; Butcher, Grove, 2001). Эти яйца скормили наземным моллюскам из семейства Helicidae (*Theba pisana*). Через восемь недель в тех развились церкарии, которыми успешно заразили моллюсков двух других родов из того же семейства — *Cerņuella virgata* и *Helix aspersa*. В почках этих моллюсков были получены довольно

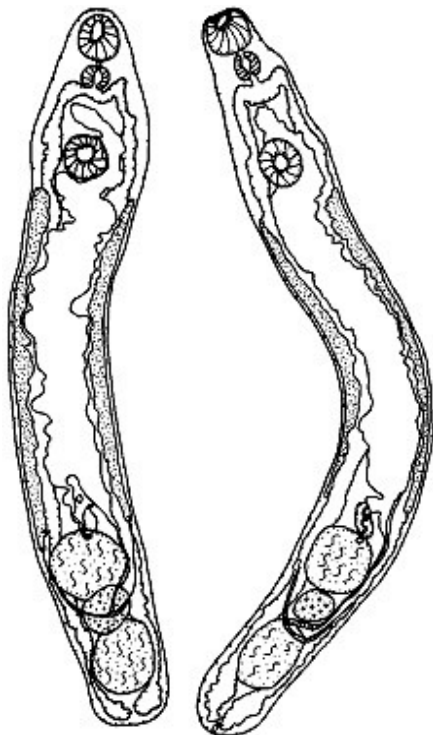
<sup>1</sup>Видовое название трематоды дано в честь д-ра Thomas H. Cribb, в знак признания его заслуг в изучении трематод вообще и брахиляймид в частности.



крупные метацеркарии (до 2 мм длиной), которых скормили мышам. Через неделю в тонком кишечнике мышей были обнаружены взрослые, но ещё незрелые особи, а через 3 недели черви достигли половозрелого состояния.

*Brachylaima cribbi* — узкие черви, 3.8 – 6.01 × 0.52 – 0.79 мм (рис. 5).

Рис. 5 *Brachylaima cribbi* (из: Butcher, Grove, 2001)



Живые особи способны вытягиваться до 10 – 13 и сокращаться до 2 мм. Тегумент с шипиками, которые по направлению к заднему концу тела постепенно исчезают, а позади заднего семенника вовсе отсутствуют. Присоски равных размеров, в передней четверти тела. Префаринкс короткий, фаринкс мускулистый, кишечные ветви протягиваются вдоль боковых краёв тела к задней оконечности и визуально заполнены кровью. Семенники в 2.5 раза крупнее яичника, лежат тандемом. Половая пора обычно позади уровня переднего края переднего семенника. Циррус не вооружён. Яичник овальный. Матка протягивается до брюшной присоски. Метратерм мускулистый. Желточные фолликулы лежат латерально в средней части тела от уровня переднего семенника почти до заднего края брюшной присоски. Яйца овальные, асимметричные (одна сторона слегка

уплощённая) (рис. 6), 26 – 32 × 16 – 17.5 (29.1 × 16.6)  $\mu\text{m}$ .

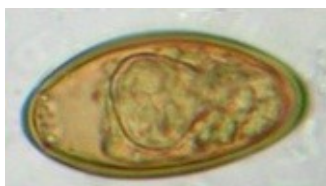

Рис. 6 *Brachylaima cribbi*, яйцо

(из: <http://sydney.edu.au/mbi/imagebank/platyhelminthes/trematoda.php>)

Несмотря на то, что *B. cribbi* описан по экземплярам, полученным при экспериментальном заражении мышей, его яйца впервые выделены от человека. Исследователи предположили, что он мог быть завезён из Европы, т. к. его промежуточные хозяева — улитки — попали в Австралию в 1800-х годах вместе с первыми поселенцами из Европы. Возможно также, что паразита завезли при широкомасштабной иммиграции населения из Европы и средиземноморских стран во время Второй мировой войны (Butcher, Grove, 2001). Однако в Европе *B. cribbi* пока не известен, тогда как расширенное исследование наземных моллюсков на 3000-километровом пространстве южной Австралии показало, что не только 6 завезённых, но и 2 нативных вида моллюсков заражены метацеркариями *B. cribbi* (Butcher, Grove, 2005). Тогда же взрослых трематод обнаружили у 6 видов птиц, в том числе скворца, дрозда, страуса эму, у 3 видов млекопитающих и у короткохвостого сцинка *Tiliqua rugosa*.

Иными словами, *B. cribbi*, скорее всего, местный вид, освоивший завезённых на континент моллюсков в качестве промежуточных хозяев.

## Семейство *Cathaemasiidae* Fuhrmann, 1928

Описание (по: Kostadinova, 2005b). Форма тела трематод от листовидной до удлинённой. Тегумент с шипиками. Вокруг ротовой присоски имеется образование в виде рудиментарного воротника, иногда плохо различимого, с мелкими шипами, расположенными в двух группах вентро-латерально к ротовой присоске. По размерам они похожи на шипики, покрывающие тегумент. Ротовая присоска субтерминальная. Брюшная присоска крупнее ротовой, мускулистая, шарообразная, лежит во второй четверти тела или явно ближе к передней оконечности. Имеются префаринкс (иногда отсутствует), фаринкс, пищевод и кишечные ветви (могут быть с боковыми дивертикулами), заканчивающиеся у заднего конца тела. Семенников два, от овальной до ветвистой формы, лежат тандемом в начале второй половины тела. Сумка цирруса ниже уровня заднего края брюшной присоски не опускается. Внутренний семенной пузырёк крупный, простой или двучастичный. Простатическая часть трубчатая или пузыревидная. Половое отверстие медианное, ниже бифуркации кишечника. Яичник небольшой, справа или субмедианно перед семенниками. Имеется маточный семяприемник. Петли матки между яичником и брюшной присоской. Желточники в двух латеральных полях, могут проникать в переднюю часть тела. Экскреторный пузырёк Y-образный. Паразиты болотных птиц. Типовой род — *Cathaemasia* Looss, 1899<sup>1</sup>.

Семейство немногочисленное — всего 5 родов, но их представители известны на всех континентах за исключением Австралии и Антарктиды. В качестве паразита человека отмечают один вид из рода *Cathaemasia*.

### Род *Cathaemasia* Looss, 1899

Синонимы: *Cathemasioides* Freitas, 1941  
*Digitorchis* Gupta, 1968

Описание (по: Kostadinova, 2005b). С характерными чертами семейства. Трематоды от средних до крупных размеров, удлинённые, с максимальной шириной на уровне середины задней части тела. Вентральная поверхность тела с тупыми тетрагонально-овальными чешуйками. Имеется рудиментарный воротник (бывает плохо различим) с маленькими заострёнными шипами в двух латеральных группах, по 12–19 шипов в каждой. Префаринкс короткий. Бифуркация кишечника посередине между фаринксом и брюшной присоской. Семенники от глубоко-дольчатых до разветвлённых, в задней четверти тела. Сумка цирруса удлинённо-овальная, полностью впереди брюшной присоски. Половая пора посередине между кишечной бифуркацией и брюшной присоской. Простатическая часть короткая. Циррус трубчатый, невооружённый. Петли матки очень многочисленные, могут перекрывать кишечник. Яйца многочисленные, относительно некрупные, содержат полностью развитого мирацидия с пигментными глазками. Желточные фолликулы мелкие, в двух компактных латеральных полях кнаружи от кишечных стволов, могут проникать до

<sup>1</sup> К. И. Скрябин (1947а) в обзоре семейства *Cathaemasiidae* и рода *Cathaemasia* замечает: «Odhner в марте 1926 г. говорит о том, что род *Cathaemasia* должен быть присоединён к *Echinostomatidae* в качестве «аберрантного» рода» (стр. 54).

уровня кишечной бифуркации. Паразиты ротовой полости и пищевода птиц отряда Ciconiiformes. Типовой вид — *Cathaemasia hians* (Rud., 1809) Looss, 1899 (рис. 7).

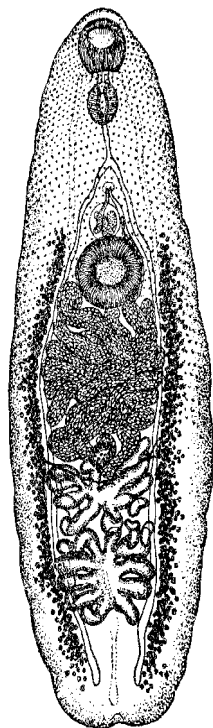


Рис. 7 *Cathaemasia hians* (из: Скрябин, 1947а)

Первый промежуточный хозяин катэмазий — лёгочные моллюски *Lymnaea*, *Planorbis*. Метациркарии развиваются в головастиках лягушек.

Среди представителей этого рода один вид — ***Cathaemasia cabrerai*** Jueso et Monzon, 1984 — был описан как паразит человека.

Анализируя многочисленные литературные источники, посвящённые проблеме заражения людей трематодами, я обратила внимание, что многие авторы сетуют на отсутствие информации по поводу встречаемости *C. cabrerai* у человека. Например, в опубликованном в 2009 г. обзоре кишечных трематод населения Юго-Восточной Азии его авторы отдельной строкой отмечают отсутствие информации по данному виду («No further information is available») (Chai et al., 2009 стр. 71). Кстати, авторы цитируемого обзора почему-то пишут *Cathaemaciidae* и *Cathaemacia*.

Фактически об отсутствии какой-либо информации по заражению людей этим кишечным паразитом пишут и другие авторы (Toledo et al., 2014; стр. 225).

История же описания и дальнейшая судьба *Cathaemasia cabrerai* таковы.

В 1984 г. появились две публикации, в одной из которых (Cabrerera et al., 1984) сообщалось о новом для человека заболевании, так называемом катэмазиазисе, выявленном на Филиппинах, а во второй (Jueso, Monzon, 1984) приводилось описание «виновника» этой болезни, оказавшегося, по мнению авторов находки, представителем нового вида — *Cathaemasia cabrerai*.

Суть этих публикаций сводилась к следующему. В Маниле в июле 1984 г. 34-летний мужчина — житель провинции Isabela — обратился в отдел паразитологии Института общественного здоровья Филиппинской центральной клиники с жалобами на эпигастральную боль, ежедневный жидкий стул, тяжесть в верхнем левом квадранте брюшной полости, сопровождаемые скоплением газов. По словам пациента, он почувствовал недомогание примерно через месяц после того, как поел сырых улиток, известных у местного населения под названием «бирабиды» (Cabrerera et al., 1984). Далее он сообщил, что отдельные люди, главным образом его родственники, также участвовали в той трапезе, а обычай употреблять в пищу сырых улиток очень распространён среди местного населения. Собранных на рисовых чеках или в ирригационных канавах «бирабид» филиппинцы едят сырыми, или с рисом, или в качестве закуски к алкоголю. Однако первоначально моллюсков помещают в мелкие перфорированные бамбуковые корзины, в которых их пересыпают солью. Во время этого процесса моллюски выделяют толстый слой слизи, которую тщательно промывают водой, поскольку слизь токсична и вызывает у людей тошноту и рвоту.

Затем к промытым моллюскам добавляют соль, чеснок, лук, уксус, перец и другие специи и едят, кто — сразу же, а кто оставляет на день-два для ферментации.

Стандартное обследование фекалий пациента выявило в его стуле крупные ( $132.3 \times 89.2 \mu\text{m}$ ), золотистого цвета яйца, с крышечкой и толстым выступом на противоположном конце, напоминающие таковые нескольких родов трематод — *Fasciola*, *Fasciolopsis*, *Echinostoma*. Для установления точной систематической принадлежности яиц следовало получить взрослые особи трематод, для чего пациенту первоначально дали празиквантел, но в результате выявили всего 5 взрослых червей, а затем битионол, после приёма которого в стуле обнаружили уже 32 взрослые трематоды, а болезненные симптомы у пациента вскоре исчезли. После соответствующей камеральной обработки трематод отнесли к роду *Cathaemasia* и описали в качестве нового вида — уже упомянутого *Cathaemasia cabrerai*.

Поскольку паразит мог иметь важное эпидемиологическое значение, было принято решение обследовать это новое паразитарное заболевание, а также определить границы географического распространения возбудителя (Cabrera et al., 1986).

В результате копроовоскопического обследования жителей 17 поселений названной выше провинции яйца катэмазид были выявлены в среднем у 19.4 % из них, с максимумом в одном из поселений — 35.6 %. Самому младшему из паразитоносителей было 5 лет, самому старшему — 70. При обследовании тех самых «бирабидных» моллюсков, *Bullastra cumingiana*, от которых предположительно заражались люди, в них действительно нашли метацеркарий, однако попытки заразить ими крыс, мышей, песчанок, утят закончились неудачей. Если судить о заражённости катэмазиями любителей сырых «бирабид», выдержка моллюсков в соли и специях, даже двухдневная, не оказывает на паразитов губительного воздействия.

Переворачиваем ещё одну страницу истории описания *C. cabrerai*.

Через 3 года после выхода в свет статьи с результатами обследования населения северного Лусона на наличие катэмазий (Cabrera et al., 1986), появилась публикация (Monzon, Kitikoon, 1989), один из авторов которой — R. B. Monzon — был соавтором всех трёх статей, посвящённых *C. cabrerai* и катэмазиазису. На этот раз в работе 1989 года описывался эксперимент по заражению крыс и хомяков эхиностоматидными метацеркариями, выделенными из моллюска *Bullastra cumingiana*. Выращенных в подопытных животных взрослых трематод на основании наличия у них головного воротника с 43–45 шипами и сильно дольчатых семенников определили как *Echinostoma malayanum* (= *Artyfechinostomum malayanum*). И далее авторы делают ошеломляющий вывод о том, что новый вид *Cathaemasia cabrerai*, описанный в 1984 году, возможно, невалиден, т. е. нелегитимен, поскольку его описание явно основано на червях *E. malayanum*, потерявших шипы на головном воротнике после лечения пациента празиквантелом и битионолом.

Итак. Представители семейства Cathaemasiidae у человека пока не зарегистрированы, а описанный от людей *Cathaemasia cabrerai* является представителем семейства эхиностоматид — *Artyfechinostomum malayanum*, действительно встречающимся у человека в Юго-Восточной Азии (Eduardo, 1991, 2001). Несмотря на раскрытую «тайну» описания *C. cabrerai* и её перевод в *Artyfechinostomum malayanum*, многие исследователи (см., напр., Fürst et al., 2012) по-прежнему упоминают *C. cabrerai* среди трематод, попадающих к человеку с пищей, и сетуют на отсутствие информации по данному паразиту.

## Семейство *Clinostomidae*<sup>1</sup> Lühe, 1901

Синоним: *Nephrocephalidae* Travassos, 1929

Описание (по: Скрябин, 1947б; Kanev et al., 2002). Черви от средних до крупных размеров, тело удлинённое или языковидное, обычно вогнутое вентрально. Tegument без шипиков. Ротовая присоска не крупная, во втянутом состоянии может быть окружена воротничкоподобной складкой. Брюшная присоска мускулистая, в передней половине тела. Префаринкс и фаринкс развиты слабо или вообще отсутствуют; пищевод короткий или отсутствует; кишечные ветви длинные, могут иметь многочисленные боковые дивертикулы. Семенники гладкие или слегка дольчатые, часто неправильной формы, расположены тандемом примерно посередине задней части тела или возле его заднего конца. Половое отверстие на вентральной поверхности тела, близ медианной линии в его задней четверти. Яичник овальный, сферический или неправильной формы, медианный или субмедианный, между семенниками. Матка трубчатая, главным образом между кишечными ветвями. Желточники в виде хорошо развитых фолликулов, располагаются в боковых полях в задней части тела, частично медианно к кишечнику, обычно достигают уровня брюшной присоски или проходят в переднюю часть тела, позади заднего семенников соединяются. Яйца крупные. Экскреторный пузырь Y-образный, но с очень коротким стволом. Паразиты птиц, рептилий, иногда могут быть встречены в млекопитающих, включая человека. Типовой род — *Clinostomum* Leidy, 1856.

Семейство объединяет 7 родов. В качестве паразитов человека зарегистрированы представители типового рода *Clinostomum*.

### Род *Clinostomum* Leidy, 1856<sup>2</sup>

Описание (составлено по разным авторам, в том числе: Определитель, 1975; Kanev et al., 2002). Диагноз рода соответствует диагнозу семейства. Тело плотное, языковидное, длиной от 5 до 30 мм. Ротовая присоска и фаринкс хорошо развиты. Пищевод практически отсутствует. Кишечные ветви с короткими боковыми неветвящимися выступами, соединяются с экскреторным пузырьком тонкими протоками. Сумка цирруса и половая пора перед семенниками или латерально к переднему семеннику. Матка обычно достигает уровня брюшной присоски. Желточные поля тянутся от уровня брюшной присоски до заднего конца тела. Типовой вид — *Clinostomum complanatum* (Rudolphi, 1814) Braun, 1899<sup>3</sup>.

За полтора столетия, прошедших со времени обоснования рода *Clinostomum*, в нём было описано более 50 видов, однако самостоятельность многих из них требует подтверждения, и прежде всего из-за неадекватного описания. Мнения исследователей о составе рода резко расходятся. Так, одни авторы (Фейзуллаев, Мирзоева, 1983) полагают, что род *Clinostomum* включает только один вид — *C. complanatum*, а остальные 38 видов *Clinostomum* являются его синонимами. При этом 6 видов *Clinostomum*, по их мнению,

<sup>1</sup>В зоологии латинское название семейства образуют путём прибавления **-idae** к основе названия типового рода. В данном случае основа названия рода — **Clinostom-**(um). Поэтому недопустимо называть семейство *Clinostomatidae* (см., напр.: Определитель, 1975; Goga, Codreanu-Bălcescu, 2011; Williams, 2002).

<sup>2</sup>В одной из статей (Ngamniyom 2012) автором рода назван **Rudolphi, 1819**.

<sup>3</sup>В некоторых публикациях вместо «1814» можно встретить «1819».

следует перевести в иные роды. Другие исследователи не согласны с подобной точкой зрения, приводя в качестве аргументов результаты молекулярно-генетических исследований этих трематод (Caffara et al., 2011). Третьи же доказывают самостоятельность видов, сведённых в синонимы *C. complanatum*, и даже описывают новых представителей данного рода (Al-Salim, Ali, 2010; Matthews, Cribb, 1998).

Жизненный цикл трематод рода *Clinostomum* включает поэтапную смену трёх хозяев. Роль первого промежуточного хозяина играют брюхоногие моллюски, принадлежащие к семействам Lymnaeidae и Planorbidae (*Bulinus*, *Lymnaea*, *Radix*, *Helisoma*, *Biomphalaria*), дополнительного — рыбы, лягушки, саламандры, змеи, гастроподы, окончательного — рыбаобразные околотовные и водоплавающие птицы, земноводные, рептилии. В эксперименте взрослые, содержащие яйца особи *C. complanatum* были получены в мышах штамма A/Jax на 4–5-й день после заражения, при этом некоторые черви выживали до 8 дней (Dowsett, Lubinsky, 1966).

Известны эти трематоды и у человека; в частности, к настоящему времени у *Homo sapiens* достоверно зарегистрированы *C. complanatum* и *Clinostomum* sp<sup>4</sup>. Однако, по мнению ряда авторов (см., напр., Britz et al., 1984; Witenberg, 1964), к числу потенциально опасных для здоровья человека следует отнести и других представителей данного рода, к примеру, *C. marginatum* (Rud., 1819) или же *C. tilapiae* Ukoli, 1966.

***Clinostomum complanatum*** (перевести видовое название трематоды с латинского на русский довольно трудно: *complanatum* — «сглаженный», «выровненный», «плотный»; к сожалению, мне не удалось выяснить, почему автор вида — С. Rudolphi — так назвал его) (рис. 8).

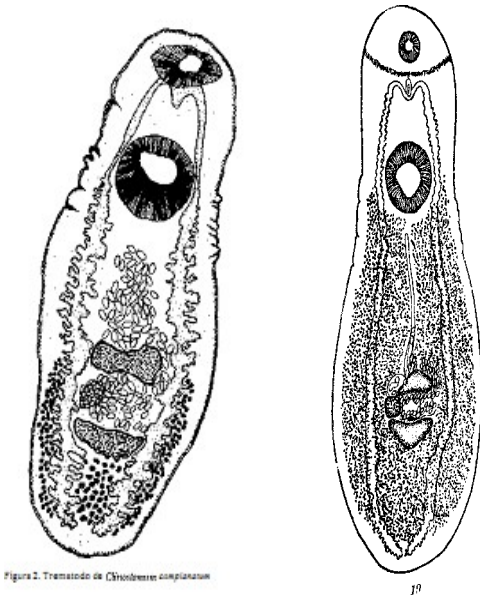


Рис. 8 *Clinostomum complanatum*, взрослые трематоды: слева — из: Jorge et al., 1993; справа — из: Скрябин, 1947б — по Braun, 1901)

Тело трематод плотное, языковидное, вогнутое на брюшную сторону, длиной от 3 до 8 мм, с максимальной шириной на уровне середины задней части тела. Ротовая присоска маленькая, брюшная в два раза крупнее ротовой и расположена в последней половине передней трети тела. У живых червей кишечник красноватого или коричневатого цвета, что, скорее всего, обусловлено питанием трематод кровью хозяина. Семенники лопастные, причём их

ширина превышает длину, расположены на середине

<sup>4</sup>В монографии «Berger S. A., Marr J. S. (2006). Human parasitic diseases. Sourcebook» виды *Clinostomum complanatum* и *C. marginatum*, а также *Neodiplostomum seoulense* из семейства Diplostomidae перечислены в разделе «echinostomiasis» среди трематод семейства Echinostomatidae.

или в начале второй половины тела. Овальная сумка цирруса непосредственно впереди яичника. Половая пора на уровне заднего края переднего семенника. Яичник овальный. Матка обычно достигает уровня брюшной присоски. Желточные поля в виде многочисленных фолликулов, тянутся от уровня брюшной присоски до заднего конца тела, впереди матки не соединяются. Яйца крупные; их размеры, по данным разных авторов: 112 – 135 × 65 – 81, 101 – 123 × 63 – 83, 108 – 127 × 70 – 80, 104 – 140 × 66 – 72  $\mu\text{m}$ .

Жизненный цикл *C. complanatum* изучен во многих странах, в том числе в Корее, Японии, Польше, Бразилии (Aohagi et al., 1993b; Chung D. et al., 1998; Dias et al., 2003 и др.). Первый промежуточный хозяин — виды *Lymnaea*, *Radix*, *Biomphalaria*; дополнительный — десятки видов рыб по всему земному шару. В рыбах метацеркарии (рис. 9) локализируются на коже, плавниках, голове, под кожей, в мышцах, полости тела, перикардиуме, глазницах, мезентерии, печени.

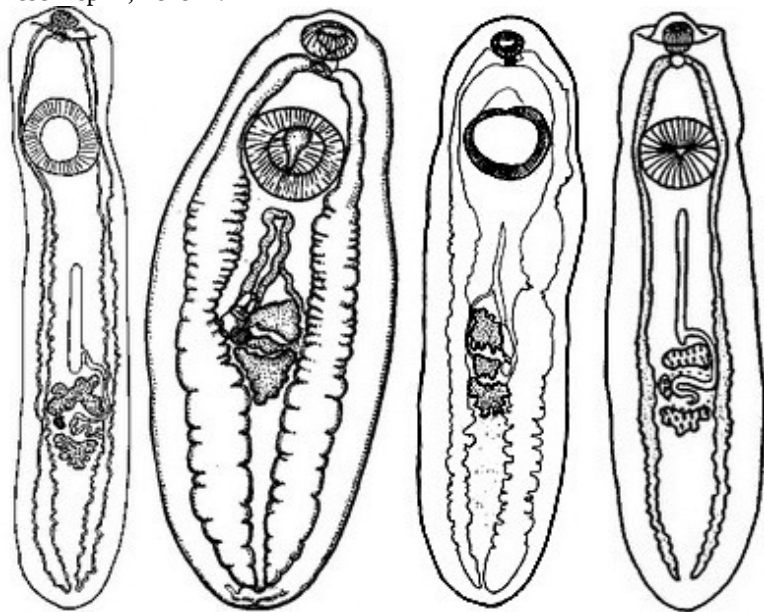


Рис. 9 *Clinostomum complanatum*, метацеркарии (по разным авторам)

Обычно они заключены в жёлтые, иногда белые тонкостенные цисты, диаметром до 2 мм, однако могут встречаться и в свободном состоянии (Shareef, Abidi, 2012). В справочной, научно-популярной и даже научной литературе этих личинок называют «жёлтыми червями»

(«yellow grub»). Извлечённые из цист метацеркарии языковидные, крупные, до 5 мм в длину, имеют характерную перетяжку на уровне брюшной присоски.

Библиография работ, посвящённых различным аспектам взаимоотношений метацеркарий *C. complanatum*, чья продолжительность жизни в рыбах достигает 4 лет, и их хозяев, насчитывает многие десятки источников (Aohagi et al., 1993a; Chung D. et al., 1995a; Dias et al., 2006; El-Bouhy et al., 1988; Halajian et al., 2011; Lo et al., 1985; Shareef, Abidi, 2012 и др.). Известно, что большое количество личинок вызывает у рыб повреждение тканей, деформации, точечные кровоизлияния, т. е. негативно сказывается на их здоровье. Поражённые рыбы пассивны, отстают в росте, становятся лёгкой добычей птиц. Отмечены случаи массовой гибели выращиваемых в хозяйствах рыб, вызванной поражением *C. complanatum* (Lo et al., 1985). Высокая заражённость метацеркариями снижает ценность многих крупных промысловых рыб как объектов спортивного и коммерческого рыболовства (Dowsett, Lubinsky, 1966), а также может стать препятствием для их пищевого использования (Kabunda, Sommerville, 1984).

Окончательный хозяин паразита — птицы, в том числе чомга, бакланы, цапли, утки, чайки, выпь, поганки, крачка, заражённость которых иногда достигает высоких показателей. Как-то у одной кваквы на севере Ирана насчитали 1218 особей *C. complanatum* (Halajian et al., 2011). Паразитирование в ротовой полости и пищеводе птиц большого количества довольно крупных гельминтов зачастую приводит к серьёзным негативным последствиям (Mitchell, 1995; Shamsia et al., 2013).

Что касается возможной патогенности *C. complanatum* для человека, то, судя по содержанию многочисленных публикаций, посвящённых этой проблеме, недавно появившаяся информация о его безопасности ([www.maine.gov/ifw/fishing/health/vol2issue6.htm](http://www.maine.gov/ifw/fishing/health/vol2issue6.htm)) явно не соответствует действительности. Безусловно, *C. complanatum* не относится к числу обычных паразитов человека и заражение им носит случайный характер. Тем не менее, риск заразиться этой трематодой вполне реален, а её попадание в организм человека всегда сопровождается неприятными для него ощущениями (Chung D. et al., 1995b; Hara et al., 2014; Hirai et al., 1987; Kakizoe et al., 2004; Kamo et al., 1962; Kifune et al., 2000, 2003; Minoru et al., 2006; Park C. et al., 2009; Shirai et al., 1998; Tiewchaloern et al., 1999; Umezaki et al., 1990; Witenberg, 1944; Yoshimura et al., 1991 и т. д.).

Выше процитированы далеко не все источники, в которых идёт речь о регистрации *Clinostomum* у человека. В Японии фактически каждый такой случай описывается в отдельной статье, что даже отражено в их названиях: «2-й...8...12...13...22-й случай заражения человека *Clinostomum* в Японии; первый случай обнаружения *Clinostomum* в <...> префектуре». Иногда статистические данные, приводимые в статьях, несколько расходятся: так, в 1992 г. сообщалось о 13-м случае заражения человека в Японии, а в 1994-м — о 12-м. Публикации, как правило, построены по традиционной схеме: пациент и его жалобы, выявленная патология, процесс удаления червя, описание и определение трематоды. При этом большая часть подобных статей опубликована на японском языке.

Одно из самых первых сообщений об обнаружении *C. complanatum* у человека датируется 1938 годом (Yamashita, 1938). К 1998 г. в Японии было отмечено 15 подобных случаев (Shirai et al., 1998), в 2004-м — 18 (Kakizoe et al., 2004), а в 2006-м — уже 22 (Minoru et al., 2006). Иными словами, за первые 60 лет зафиксировали 15 фактов заражения людей *C. complanatum*, а за последующие 8 лет — 7. В Корее поражение человека этим гельминтом впервые выявлено в 1994 г. (Chung D. et al., 1995b), а сообщение о втором аналогичном случае появилось только через 15 лет (Park C. et al., 2009). Несколько расходится с этими цифрами информация в статье (Hara et al., 2014)<sup>5</sup>, согласно которой к 2013 г. в Японии и Корее был зарегистрирован 21 случай заражения человека *C. complanatum*.

В результате поселения паразита, обычно прикрепляющегося к стенке гортани или глотки, у людей наблюдаются симптомы острого ларингита, фарингита или ларинго-фарингита: болезненные, раздражающие ощущения присутствия постороннего предмета в горле, кашель, дискомфортное состояние и зуд в горле, слюна с кровью. Симптомы неприятных раздражающих ощущений в гортани, так называемый синдром «halzoun»<sup>6</sup> (Park C. Et al., 2009), проявляются буквально через 1–3 дня после попадания личинки к человеку и, как правило, продолжают вплоть до удаления трематоды, после чего болезненные ощущения достаточно быстро исчезают. Однако извлечь червя часто бывает довольно трудно из-за его быст-

<sup>5</sup>В цитируемой работе (Hara et al., 2014) приведена микрофотография трематоды, извлечённой из правой черпалонадгортанной складки глотки пациента, а в подписи к рисунку отмечено: «There were black ovaries on both sides of the body», т. е. подчёркнуто наличие у трематоды **яичников** по бокам тела. Возможно, что это — опечатка, но следует иметь в виду, что у всех Clinostomidae яичник один, и расположен он между семенниками медианно или субмедианно (см. выше характеристику семейства).

<sup>6</sup>Halzoun — местное название распространённого на Ближнем и Среднем Востоке и в Судане поражения ротовой полости и глотки человека личинкой *Linguatulla serrata*. Заражение человека происходит при употреблении в пищу мяса баранов и коз.



рых перистальтических движений и мощного прикрепления к слизистой (трематоды прикрепляются не только при помощи брюшной присоски, но используют также в качестве фиксирующего органа снабжённую мускулатурой околоротовую складку). Для обездвиживания трематоды и ослабления её фиксации к слизистой некоторые отоларингологи применяют местную анестезию 8 % раствором лидокаина (lidocaine) (Kitagawa et al., 2003), другие полагают, что для этой цели вполне достаточно 1 мл 4 % раствора лидокаина (Hara et al., 2014). Подобная процедура вполне оправдана, т. к. парализованный таким образом червь извлекается в неповреждённом состоянии, что очень важно для его последующей идентификации.

После извлечения гельминта на слизистой в месте его бывшего прикрепления видны точечные кровоизлияния, а в просвете кишечника червя наблюдаются многочисленные клетки крови и мелкие гранулы коричнево-чёрного пигмента (Park S. et al., 2009). Этот пигмент похож на продукт разрушения гемоглобина трематодой в процессе её пищеварения. Следовательно, *S. complanatum* может питаться кровью, извлекаемой им из слизистой.

Человек заражается *S. complanatum* при употреблении в пищу сырой или слабо термически обработанной рыбы, содержащей инвазионных личинок (Chung D. et al., 1995b; Hara et al., 2014; Kakizoe et al., 2004; Park S. et al., 2009; Umezaki et al., 1990 и др.). Попав в желудок человека, личинка мигрирует через пищевод в глотку или гортань, где прикрепляется к слизистой стенки и развивается во взрослую особь. В опытах с цыплятами установлено, что процесс формирования яиц у червей начинается через 62 ч после попадания в окончательного хозяина, а через 76 ч матка гельминта полностью заполнена яйцами (Shareef, Abidi, 2012).

Описан единственный случай обнаружения *S. complanatum* в глазу человека (Tiewchaloern et al., 1999), что совершенно не типично для этих трематод.

К настоящему времени заражение людей *S. complanatum* достоверно зафиксировано только в странах Юго-Восточной и Южной Азии<sup>7</sup>, где среди местного населения широко распространено употребление в пищу сырой рыбы, как пресноводной, так и морской, под различными соусами и приправами. При этом подавляющее большинство таких случаев зарегистрировано в Японии, где блюда из сырой рыбы — sushi и sashimi — являются национальными. В последние десятилетия японская кухня приобрела широкую популярность во всём мире, в том числе и в России, а посему следует обратить более пристальное внимание на ветеринарную экспертизу рыбы, идущей на приготовление названных блюд. В случае обнаружения в рыбном сырье подозрительных включений самым надёжным способом его обеззараживания является глубокая заморозка при температуре  $-17 \sim -20^{\circ}\text{C}$  в течение 24 ч или же 15-минутная обработка при высокой температуре.

*S. complanatum* — космополит, повсеместному распространению которого в немалой степени способствует активный образ жизни его хозяев — птиц, многие из которых совершают активные миграционные перемещения.

---

<sup>7</sup>В одной из публикаций (Chung D. et al., 1995b) приведена информация о регистрации *Clinostomum* у человека в Израиле и Индии со ссылкой на соответствующие источники (Witenberg G. What is the case of the parasitic laryngo-pharyngitis in the Near East ("Hazoun")? // Acta Med. Orient. (Jerusalem). — 1944. — 3. — P. 191 – 192; Cameron T. W. M. Fish-carried parasites in Canada. I. Parasites carried by freshwater fish // Can. J. Comp. — 1945. — 9. — P. 245 – 254, 283 – 286, 302 – 311). К сожалению, найти эти публикации мне не удалось.

## Семейство *Cyathocotylidae* Mühling, 1898<sup>1</sup>

Синоним: *Prohemistomatidae* Sudarikov, 1961<sup>2</sup>

Описание (по: Судариков, 1961; Niewiadomska, 2002a). Трематоды с овальным, грушевидным, лопатообразным или языковидным телом, с небольшим или удлинённым каудальным отростком. Вентральная впадина выражена в различной степени, но её края не перекрывают вентральную поверхность тела. Орган Брандеса округлый или овальный, в виде небольшой присоски с медианной щелью в центре. Ротовая присоска имеется, брюшной может не быть. Пищевод короткий; кишечные ветви обычно проникают к заднему концу тела. Половые железы овальные или округлые, их положение варьирует. Сумка цирруса (иногда рудиментарная) грушевидной или булавовидной формы, содержит семенной пузырёк, простатическую часть, циррус. Половая пора терминальная. Желточники фолликулярные, различной протяжённости, окружают орган Брандеса и гонады в виде венца или подковы. Яйца крупные, немногочисленные. Типовой род — *Cyathocotyle* Mühling, 1898.

Семейство циатокотилид объединяет 15 родов, чьи представители широко распространены по планете, что во многом обусловлено активным образом жизни их дефинитивных хозяев, прежде всего, птиц. К тому же отдельные виды характеризуются широкой специфичностью, вследствие чего один и тот же вид может паразитировать в хозяевах, весьма отдалённых таксономически.

Жизненный цикл циатокотилид включает последовательную смену хозяев. Первые промежуточные хозяева — гастроподы родов *Amuropaludina*, *Belamya*, *Bythinia*, *Cipangopaludina*, *Lymnaea*, *Parafossarulus*, *Viviparus* и т. д., дополнительные — многочисленные пресноводные и солоноватоводные рыбы, у которых метацеркарии локализуются в мышечной ткани тела и головы, на жабрах и жаберных дугах, в глазах и полости тела, дефинитивные хозяева — рептилии, птицы, млекопитающие. У представителей рода *Cyathocotyle* один и тот же вид моллюсков может быть и первым, и вторым промежуточным хозяином. При высокой численности некоторые циатокотилиды могут вызвать гибель хозяина (см. Gibson et al., 1972).

У *Homo sapiens* отмечен один вид из рода *Prohemistomum*. Кроме того, ряд исследователей (Минеева, 2012; Судариков, 1961; Судариков и др., 2006; Katsurada, 1937; Mehlhom et al., 2013) относят к числу опасных для здоровья человека трематоду из рода *Parascoenogonimus* Katsurada, 1914. Более детально остановимся на описании первого из названных родов и кратко охарактеризуем второй.

### Род *Prohemistomum* Odhner, 1913

Описание (по: Судариков, 1961; Niewiadomska, 2002a; Odhner, 1913). С характерными чертами семейства. Мелкие трематоды с овальным или грушевидным телом, без каудального отростка, с вентральной впадиной в виде неглубокого кармана. Присоски и фаринкс примерно равных размеров. Орган Брандеса относительно не-

<sup>1</sup>Во многих публикациях встречается: **Poche, 1926 (1925)**, что не соответствует действительности. См.: Cribb T., Gibson D. (2015). *Cyathocotylidae* Mühling, 1898. — World Register of Marine Species at <http://www.marinespecies.org/aphia.php?p=taxdetails&id=108458>.

<sup>2</sup>Синонимы в *Cyathocotylidae* приведены по: Dubois G. Répertoire des synonymes des *Cyathocotylidae* (Trematoda: Strigeata) // Bull. Soc. Neuchât. Sci. Nat. — 1989. — **112**. — P. 39 — 46.

большой, округлый или овальный, расположен в середине тела в полости впадины, сразу же позади брюшной присоски, иногда бывает перекрыт стенкой вентральной впадины. Семенники округлые, поперечно-овальные, расположены тандемом в задней части тела. Сумка цирруса хорошо развита. Половая пара терминальная или субтерминальная. Яичник округлый, субмедианный или латеральный, у переднего семенника. Вагинальный сфинктер отсутствует. Желточники в виде очень крупных фолликулов, в двух боковых полях в виде подковы, с концами, обращёнными назад. Паразиты хищных птиц, факультативно млекопитающих. Типовой вид — *Prohemistomum vivax* (Sonsino, 1892) Azim, 1933<sup>3</sup> (рис. 10).

***Prohemistomum vivax*** — единственный вид рода, отмеченный у человека.

ist also unbewannet. Die zwischen dem

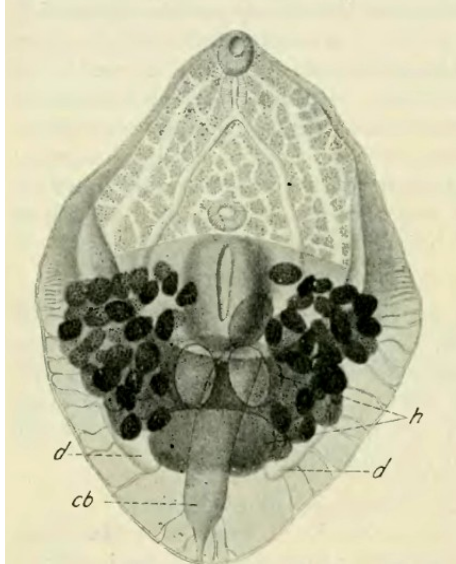


Fig. 11. *Prohemistomum spinulosum* n. g. n. sp.  
Контрабандный экземпляр

Рис. 10 *Prohemistomum vivax*: **cb** – сумка цирруса; **d** – кишечник; **h** – семенники (из: Odhner, 1913, как *Prohemistomum spinulosum*)

Паразит впервые описан под названием *Cercaria vivax* по церкариям, обнаруженным у пресноводного моллюска *Cleopatra bulimoides* (Sonsino, 1892). М. Азим (Azim, 1933) установил его принадлежность к роду *Prohemistomum*, вследствие чего вид стал называться *P. vivax* (видовое название от латинского *vivax* — «живучий», «долговечный»). Одновременно М. Азим показал, что *Prohemistomum spinulosum*, описанный Т. Однером (Odhner, 1913) по

экземплярам от коршуна из окрестностей Каира (Египет), идентичен *P. vivax*. Кстати, обосновывая род *Prohemistomum*, Т. Однер (1913) ни словом не обмолвился о возможной принадлежности к нему *Cercaria vivax*.

*P. vivax* — грушеобразные трематоды, позади середины тела вогнуты на брюшную сторону. Общая длина 0.75 – 1.5 мм. Тегумент с чешуевидными шипиками. Ротовая присоска округлая, субтерминальная, слегка крупнее брюшной, расположенной вблизи середины тела. Орган Брандеса продолговато-овальный, относительно небольшой, 0.14 – 0.16 × 0.12 мм, снабжён внутренней полостью, которая открывается наружу медианной щелью и выстлана железистой тканью. Префаринкса нет. Фаринкс овальной формы, по длине примерно равен ротовой присоске; кишечные ветви заканчиваются слепо ниже уровня заднего семенника, однако ниже брюшной присоски полностью закрыты желточниками. Семенники крупные, поперечно-овальные, примерно равных размеров, расположены тандемом в про-

<sup>3</sup>В процитированной выше работе Ж. Дюбуа (Dubois, 1989) перечислены следующие синонимы данного вида: *Cercaria vivax* Sonsino, 1892; *Prohemistomum spinulosum* Odhner, 1913; *Prohemistomum secundum* Vidyarthi, 1948; *Paracoenogonimus stresermanni* Odening, 1960; *Prohemistomum azimi* Saoud et Ramadan, 1977.

странстве между кишечными ветвями. Сумка цирруса мешкообразная, содержит плотно свёрнутый семенной пузырь и циррус; её дно достигает уровня переднего семенника. Яичник небольшой, шаровидный, лежит наискось к переднему семеннику. Желточные фолликулы очень крупные, позади брюшной присоски соединяются. Яйца крупные (75 – 90 × 40 – 65 или 100 × 60 µm), немногочисленные (4–5), овальные, желтоватые, с тонкой скорлупой.

Первый промежуточный хозяин *P. vivax* — брюхоногие моллюски, в частности *Cleopatra bulimoides* (Azim, 1933; Sonsino, 1892), дополнительный — пресноводные и солоноватоводные рыбы родов *Alestes*, *Bagrus*, *Clarias*, *Gambusia*, *Hydrocynus*, *Mugil*, *Oreochromis*, *Schilbe*, *Tilapia* и др. (Abou-Eisha et al., 2008; Azim, 1933; Eissa et al., 2011; El-Naffar et al., 1985; Mousa et al., 2000; Tawfik et al., 2000 и др.).

Метацеркарии заключены в цисты, которые локализуются в мышцах головы, туловища, хвостовой части тела рыб. Цисты субсферические, очень мелкие, до 0.32 – 0.34 мм в диаметре, с двойной оболочкой — толстой наружной и гиалиновой внутренней. Между стенкой цисты и личинкой имеется пространство, заполненное жидкостью, в которой движется червь. Циста окружена толстым слоем, формирующим впячивания в её стенку. Поскольку метацеркарии обладают вполне сформированной половой системой, то их развитие в половозрелую форму в окончательном хозяине происходит в течение всего нескольких дней. При экспериментальном заражении котят взрослые формы *P. vivax* были получены в них менее чем через 6 дней (El-Naffar et al., 1985), в белых крысах — через 3–4 (Alghabban, 2014), в щенках — через 7–10 (Eissa et al., 2011).

*P. vivax* — характерный паразит птиц, у которых он поселяется в тонком кишечнике. Отмечали эту трематоду в Египте и у собак (Azim, 1938). Однако отдельные исследователи (Kuntz, Chandler, 1956) утверждают, что сообщивший об этом случае М. Азим в действительности нашёл другого представителя циатокотилид — *Mesostephanus appendiculatus* (Ciurea, 1916). И всё же вероятность паразитирования *P. vivax* в собаках вполне реальна. Известно, что в экспериментах мариты *P. vivax* были получены не только в цыплятах, утятах и голубях, но и в щенках собаки, котятах, крысах (Abou-Eisha et al., 2008; Alghabban, 2014; Azim, 1933; El-Naffar et al., 1985; Eissa et al., 2011; Fahmy et al., 1976 и др.). К слову, при экспериментальном заражении крыс метацеркариями *P. vivax*, выделенными из скелетной мускулатуры африканского острозубого сома *Clarias garepinus* — одного из наиболее популярных объектов выращивания в Египте, — черви с яйцами были получены уже через 3 дня после заражения (Alghabban, 2014).

Информация о поражении человека многочисленными половозрелыми особями *P. vivax*, имевшем место в Александрии (Египет) и вызвавшем заболевание, сходное с дизентерией, появилась в печати в 1941 г. (Nasr, 1941)<sup>4</sup>. Эту работу уже многие десятилетия цитируют авторы практически всех публикаций, тематика которых в той или иной степени затрагивает проблему заражения человека трематодами через пищу (напр., Судариков, 1961; Alghabban, 2014; Gabrielli, 2013; Healy, 1970 и т. д.). Саму работу найти не удалось, но в одном из разделов коллективной монографии («Dogs, Zoonoses and Public Health», 2013) встретилось упоминание о ней, из которого выяснилось, что в этом единственном случае в тонком кишечнике человека насчитали 2000 взрослых особей *P. vivax*.

---

<sup>4</sup>В статье Ю. В. Курочкина и Л. И. Бисеровой (1996) в списке цитируемой литературы в фамилии данного автора допущена опечатка: вместо Nasr написано Nasir.

Заражение человека возможно только в результате употребления в пищу сырой или полусырой рыбы, содержащей инвазионных личинок. Учитывая это, было изучено влияние различных способов технологической обработки рыбного сырья на выживаемость метацеркарий *P. vivax*. Оказалось, что при температуре  $-10^{\circ}\text{C}$  метацеркарии в мышцах тилапии погибали через 3 дня, а при  $-20^{\circ}\text{C}$  — через 2 дня (Elnawawi et al., 2000). Другие исследователи подтвердили эту информацию: хранение рыбы при  $-10^{\circ}\text{C}$  в течение 1–2 суток не оказывало на метацеркарий губительного воздействия (Abou-Eisha et al., 2008). В крысах, которым скормили замороженную таким способом рыбу, были получены взрослые особи *P. vivax*. По данным цитируемых авторов, 100 % гибель личинок наступала только после 3–4 суток хранения при указанной температуре. Эти же авторы исследовали влияние высоких температур на выживаемость локализующихся в мышцах метацеркарий и установили, что после 5–10-минутной обработки рыбы при  $+60\dots 80^{\circ}\text{C}$  те оставались живыми. Полное обеззараживание рыбы достигалось при увеличении времени жарки до 15–20 мин. Результаты этих опытов также были подтверждены в экспериментах на крысах.

*P. vivax* известен на Ближнем и Среднем Востоке, в Северной Африке, Юго-Восточной Азии, Индии. Полагают, что для животных паразит не патогенен.

Что касается медикаментозного лечения заражённых животных, то для этой цели рекомендуют применять празиквантел ( $50 \text{ мг} \cdot \text{кг}^{-1}$  массы).

## Род *Paracoenogonimus* Katsurada, 1914

Синоним: *Linstowiella* Szidat, 1933<sup>5</sup>

Описание (составлено по разным авторам). С характерными чертами семейства. Тело маленькое, овальное, уплощённое. Вентральная впадина неглубокая. Хвостовой отросток относительно маленький. Брюшная присоска очень слабо развита или редуцирована, лежит у переднего края органа Брандеса. Последний имеет вид усечённого конуса, выступает над поверхностью тела и снабжён центральным углублением. Половые железы в задней половине тела. Семенники располагаются тандемом по продольной оси тела. Сумка цирруса относительно небольшая, содержит трубчатый семенной пузырьёк. Вагинальный сфинктер отсутствует. Желточные фолликулы располагаются венцом вокруг органа Брандеса и гонад. Яйца крупные, единичные. Типовой вид — *Paracoenogonimus ovatus* Katsurada, 1914<sup>6</sup>.

Выше подчёркивалась возможность паразитирования *P. ovatus* у человека. Основанием для подобного предположения послужили результаты экспериментального заражения мышшей метацеркариями этого вида (Katsurada, 1914). Вскрывая

<sup>5</sup>К. Невядомска (Niewiadomska, 2002a) рассматривает род *Linstowiella*, равно как и вид *Linstowiella viviparae*, валидными.

<sup>6</sup>По В. Е. Сударикову (1961) и Ж. Дюбуа (Dubois, 1989), синонимы данного вида: *Prohemistomum ovatus* (Katsurada, 1914) Sprehn, 1932; *Cercaria monostomi viviparae* Szidat, 1933; *Linstowiella viviparae* (v. Linstow, 1877) Szidat, 1933; *Paracoenogonimus viviparae* (v. Linstow, 1877) Sudarikov, 1956. В (Определитель, 1975) к синонимам *P. ovatus* отнесён *Neodiplostomum huhgesi* Markewitsch, 1934.

рыб из Нижней Эльбы и Альстера, цитируемый автор обнаружил в мышечной ткани многих из них метацеркарий, которых описал как *Cercaria B.* В белых мышцах эти личинки развились в половозрелых трематод, оказавшихся представителями нового рода и вида — *Paracoenogonimus ovatus* n. g., n. sp.

*Paracoenogonimus ovatus* — видовое название от формы тела: *ovatus* — «овальный», «яйцевидный» (рис. 11).

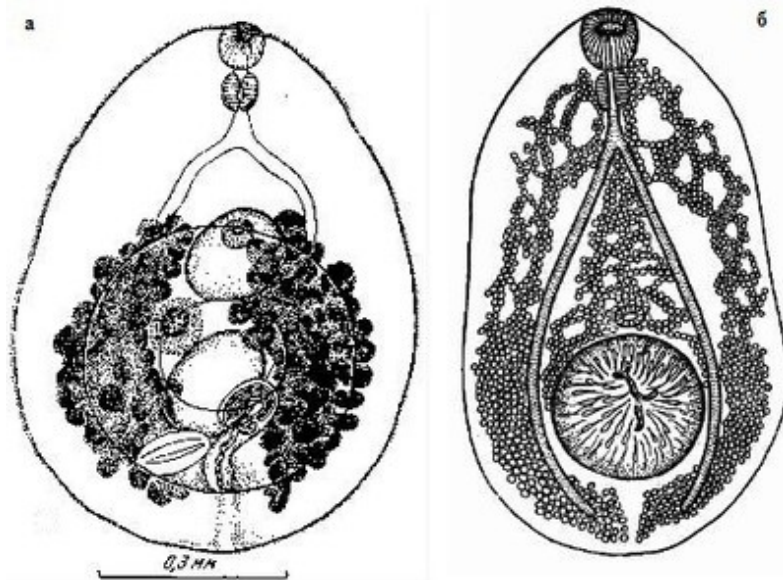


Рис. 11  
*Paracoenogonimus ovatus*:  
а — марита  
(из: Судариков, 1961);  
б — метацеркария  
(из: Определитель, 1987  
— по: Судариков, 1977)

Некрупные черви овальной или яйцевидной формы, с максимальной длиной до 1–1.2, обычно 0.6–0.8 мм. Орган Брандеса крупный. Неправильно-

овальные семенники лежат диагонально к медианной линии тела; яичник между семенниками или сбоку от переднего семенника. Сумка цирруса тонкостенная, 0.19–0.29 мм. Желточные фолликулы крупные. Яйца единичные, с тонкостенной оболочкой, очень крупные, 116–133 × 87 μm (Судариков, 1961).

Первый промежуточный хозяин — моллюски рода *Viviparus*, дополнительный — многочисленные и повсеместно распространённые карповые, сельдевые, окунёвые, сиговые, осетровые, щуковые, бычковые, цихлидовые рыбы. При экспериментальном заражении утят метацеркариями *P. ovatus*, добытыми из мышц тилипий, взрослые черви в них были получены через 7–10 дн. (Eissa et al., 2011).

Метацеркарии локализуются в мышцах, жабрах, мозгу, печени, почках, гонадах рыб, но больше всего их в мышцах. Средний диаметр шаровидных цист 0.38 мм. Извлечённые из цист личинки яйцевидной формы, очень мелкие, 0.47–0.57 × 0.39–0.41 мм. Вентральная впадина неглубокая. Каудальный отросток в виде небольшого утолщения на заднем конце тела. У живых личинок большая часть органов маскируется сильно расширенными каналами вторичной экскреторной системы, заполненной гранулами. Заражённость рыб варьирует в широких пределах. В Азовском море, например, метацеркарии *P. ovatus* выявлены у 30 % леща и 40 % плотвы при средней интенсивности инвазии соответственно 12.2 и 15.4 экз. г<sup>-1</sup> мышечной ткани (Казарникова и др., 2009).

Среди хозяев *P. ovatus* в основном водоплавающие и околоводные птицы — крохали, чайки, болотный лунь, обыкновенный канюк, краснозобая гагара, орлан-белохвост, бакланы, морская чернеть, хохлатая чернеть, серая ворона и другие, а также плотоядные млекопитающие — енотовидная собака, американская норка, кошки, волк, лисица и даже каспийский тюлень.

Вид встречается в Европе, Азии, Северной Африке.

## Семейство *Dicrocoeliidae* Looss, 1899

Описание (по: Poimańska, 2008b; Travassos, 1944). Среднеразмерные черви с плоским, субцилиндрическим, изредка почти шаровидным телом. Кутикула с коническими сосочками, расположенными беспорядочно или рядами, иногда имеются кутикулярные чешуйки. Ротовая присоска субтерминальная, брюшная обычно в передней трети тела; часто присоски очень сближены. Префаринкс отсутствует; фаринкс хорошо развит; пищевод различной длины или же почти отсутствует. Кишечные ветви чаще длинные, узкие и извилистые, иногда широкие и почти прямые, обычно заканчиваются близ заднего конца тела, но иногда сразу же позади его середины. Семенники круглые или же более или менее глубоко лопастные, располагаются презкваториально рядом, наискось или один позади другого, обычно позади зоны брюшной присоски или частично в этой зоне. Сумка цирруса мощная, хорошо развитая, содержит скрученный семенной пузырь, простатическую часть и невооружённый циррус. Половое отверстие медианное, впереди брюшной присоски. Яичник близ заднего семенника. Петли матки в задней части тела. Яйца многочисленные. Паразиты млекопитающих и птиц. Типовой род — *Dicrocoelium* Dujardin, 1845.

Крупное семейство, объединяющее более 400 видов, многие из которых демонстрируют исключительную вариабельность в форме и размерах тела, а также топографии внутренних органов. Отдельные виды данного семейства имеют серьёзное медицинское и ветеринарное значение.

В качестве паразитов человека известны представители двух родов — *Dicrocoelium* и *Eurytrema*.

### Род *Dicrocoelium* Dujardin, 1845

Синоним (по: Poimańska, 2008b):

подрод *Mediorchis* Panin, 1971

Описание (по: Poimańska, 2008b). Трематоды с общими чертами семейства. Тело плоское, удлинённое, ланцето- или веретеновидное. Тегумент без шипиков. Ротовая присоска обычно меньше брюшной. Фаринкс маленький; пищевод относительно длинный; кишечные ветви не достигают заднего конца тела. Семенники крупные, располагаются диагонально сразу же позади брюшной присоски, могут быть дольчатыми. Сумка цирруса хорошо развита, удлинённая, может достигать переднего края брюшной присоски. Половая пора непосредственно позади уровня бифуркации кишечника. Яичник меньше семенников. Матка из поперечных нисходящих и восходящих петель, доходящих до заднего конца тела. Желточники из мелких поперечно вытянутых фолликулов, форма и расположение которых варьируют даже в пределах одного и того же вида; располагаются латерально или медианно от кишечных ветвей в средней части тела. Зрелые яйца средней величины, тёмно-коричневого или почти чёрного цвета. Паразиты печени млекопитающих и птиц. Типовой вид — *Dicrocoelium dendriticum* (Rudolphi, 1819) Looss, 1899.

***Dicrocoelium dendriticum*** [= *Dicrocoelium lanceolatum* (Stiles et Hassal, 1896)] (рис. 12). Видовое название *dendriticum* — «ветвящийся», «древовидный», от формы желточников. В справочной и научно-популярной литературе этого паразита обычно называют ланцетовидной двуусткой, т. к. достаточно длительный промежуток



времени *Dicrocoelium dendriticum* рассматривали синонимом *Dicrocoelium lanceolatum* (*lanceolatum* — «ланцетовидный»).

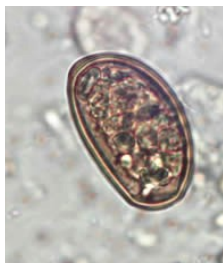
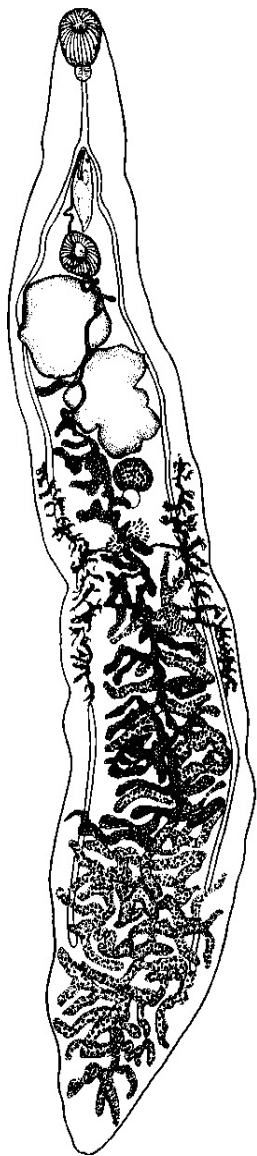
Рис. 12 *Dicrocoelium dendriticum*: марита (из: Скрыбин, Шульц, 1928 — как *Dicrocoelium lanceolatum*); яйцо (из: [https://en.wikipedia.org/wiki/Dicrocoelium\\_dendriticum](https://en.wikipedia.org/wiki/Dicrocoelium_dendriticum))

Средних размеров трематоды с характерными чертами рода. Тело узкое, длиной 5 – 15 и шириной 1.5 – 2.5 мм. Брюшная присоска несколько крупнее ротовой, находится ближе к ней, чем к середине тела. Соотношение размеров присосок 1 : 1.21. Пищевод тонкий; кишечные стволы слабо извилистые, заканчиваются на значительном расстоянии от заднего конца тела. Крупные дольчатые семенники в передней половине тела, обычно располагаются под углом друг к другу. Семяприемник и тельце Мелиса позади яичника; имеется Лауреров канал. Матка занимает всю заднюю часть тела. Желточники в средней части, конца кишечных ствол не достигают. Яйца эллипсоидальные, несколько асимметричные, с толстой оболочкой, тёмно-коричневые, с крышечкой; 38 – 45 × 22 – 30 μm. Яйца в терминальной части матки содержат сформированного мирацидия. Экскреторный пузырь трубчатый, достигает уровня яичника, открывается терминально. Формула пламенных клеток: 2 [(2 + 2 + 2) + (2 + 2 + 2)].

Жизненный цикл *D. dendriticum* был расшифрован почти через полтора столетия после открытия паразита усилиями двух авторов (Krull, Mapes, 1952–1953; Mapes, Krull, 1951), опубликовавших результаты своих исследований в серии работ, положивших основу для всех последующих изысканий в этом направлении. И хотя он проходит по типичной для трематод схеме — два промежуточных и окончательный хозяева, в действительности отличается большим своеобразием, поскольку весь цикл развития паразита завершается в наземных условиях (рис. 13).

Первый промежуточный хозяин — десятки видов наземных моллюсков; на северо-западе Испании, например, 11 видов *Helicidae* (Manga-González, González-Lanza, 2005; Manga-González et al., 2001). Второй промежуточный хозяин — муравьи *Formicidae*, в основном рода *Formica* — бурые лесные, краснощёкие, луговые и другие виды (Бочарова, 2009; Manga-González, González-Lanza, 2005; Manga-González et al., 2001; Mapes, Krull, 1951). Полагают, что к заражению *D. dendriticum* в мире



восприимчиво более 100 видов моллюсков и, по меньшей мере, 21 вид муравьёв, главным образом из рода *Formica* (Manga-González et al., 2001).

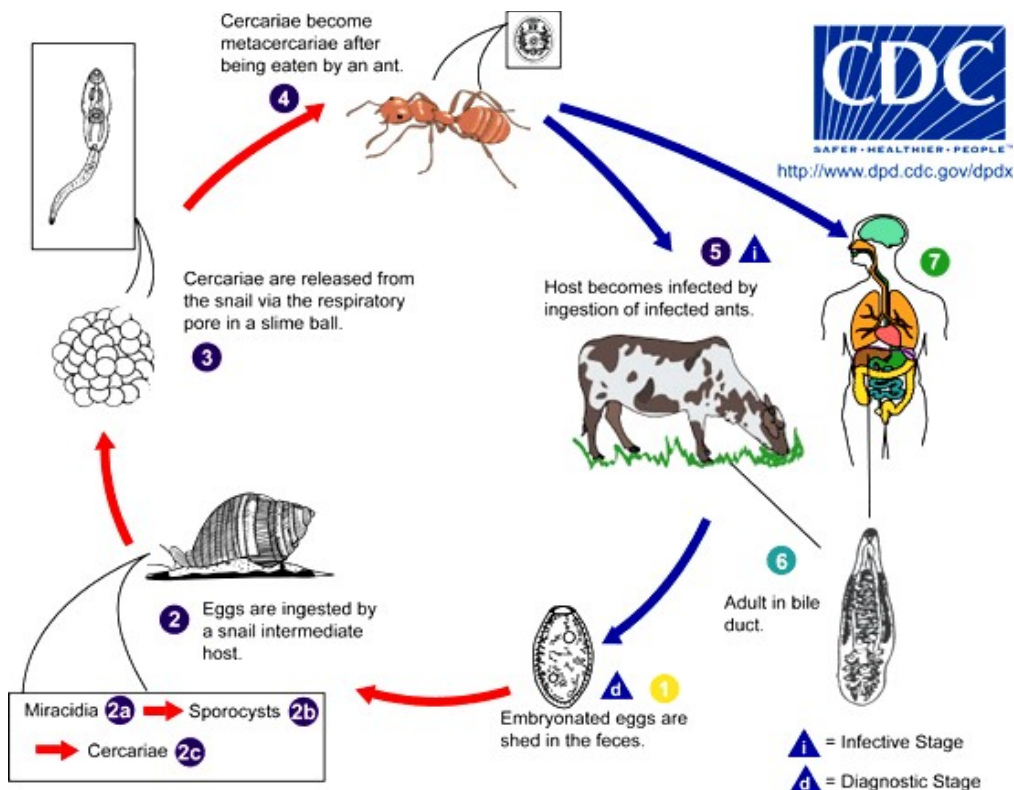


Рис. 13 Схема жизненного цикла *Dicrocoelium dendriticum*: 1 — яйца трематоды в фекалиях; 2 — яйца поедаются моллюском — первым промежуточным хозяином (2а — мирацидий; 2б — спороцисты; 2с — церкарии); 3 — церкарии покидают моллюска в слизистом шаре через дыхательное отверстие; 4 — церкарии превращаются в метациркарий в муравьях; 5 — окончательный хозяин заражается, проглатывая инвазированного муравья; 6 — взрослый червь в жёлчном протоке; 7 — путь попадания паразита к человеку (i — инвазионная стадия; d — диагностическая стадия) (из: [https://en.wikipedia.org/wiki/Dicrocoelium\\_dendriticum](https://en.wikipedia.org/wiki/Dicrocoelium_dendriticum))

Моллюски заражаются яйцами трематоды, поедая контаминированные ими фекалии животных. Мирацидий, вышедший из яйца в кишечнике моллюска, пробуравливает его стенку и проникает в пищеварительную железу, где и оседает, развиваясь в материнскую спороцисту, которая даёт следующее поколение спороцист, продуцирующих церкарий. Последние не покидают моллюска, а мигрируют в его дыхательную камеру. Весь процесс занимает 3–4 мес. Пытающийся защититься от паразита моллюск обволакивает церкарий слизью, формируя шары, которые потом экскретирует, оставляя слизистые следы на траве или субстрате. Муравьи — дополнительный хозяин — используют следы слизи моллюсков как источник влаги, заглатывая при этом и цисты (в каждой такой цисте может быть от 100 до 300 церкарий). В кишечнике муравья слизь растворяется, и заключённые в шарах личинки проникают через стенку кишечника к месту обычной локализации. Большинство церкарий инцистируются в гемоцели муравья и развиваются там до метациркарии (весь процесс занимает 1–2 мес.), но 1–3 личинки двигаются к

находящемуся под пищеводом нервную ганглию. Располагаясь в этом органе, черви получают возможность контролировать поведение муравья. С наступлением вечера, когда воздух становится прохладным, заражённые муравьи не следуют за своими сородичами, а забираются на верхушки стебельков трав. Зацепившись мандибулами за травинку, они остаются в состоянии оцепенения до утра. Утром с прогревом воздуха муравьи возвращаются к нормальной жизни в колонии, а вечером вновь забираются на травинку. В конечном итоге питающиеся травой животные захватывают и муравьёв, которые таким образом становятся поставщиками инвазии дефинитивному хозяину. В одном муравье может быть до 100 и больше метацеркарий, а в одном окончательном хозяине — десятки тысяч взрослых червей. В дефинитивном хозяине черви достигают половозрелого состояния за 2.5–3 мес.

Основными окончательными хозяевами *D. dendriticum* являются жвачные — крупный рогатый скот и овцы, у которых трематоды обычно поселяются во внутриспечёночных жёлчных протоках, жёлчном пузыре, выводных протоках поджелудочной железы. Однако среди его хозяев известны также козы, лама, альпака, лось, верблюды, буйволы, свиньи, некоторые грызуны, другие растительноядные и даже хищные животные. И. Г. Гаджиев (2009) пишет об обнаружении этого гельминта у собак в Дагестане. В целом среди хозяев *D. dendriticum* — представители 19 семейств млекопитающих (Твердохлебов, Аюпов, 1988). Интенсивность инвазии животных с возрастом увеличивается и может достигать нескольких десятков тысяч трематод, экстенсивность инвазии также высока. Например, крупный рогатый скот на Северном Кавказе поражён *D. dendriticum* на 79.5 % при интенсивности инвазии 66–783 экз. (Бочарова, 2009), в Волгоградской области России — на 2.6–84 % (Арисов, 2007). Заражённость овец в Дагестане достигает 67.7 % при интенсивности инвазии 41–3065 экз. (Карсаков и др., 2009), в некоторых районах Центральной Европы она превышает 50 % (Ducha'cek, Lamka, 2003). В Канаде на юго-востоке провинции Альберта паразит — кстати, завезённый в эти края в 1990-е годы, — был обнаружен у 69.5 % обследованных особей оленя вапиту, причём у 17 % оленей из числа инвазированных насчитывалось более 1000 червей в каждом (Goater, Colwell, 2007).

Паразит относится к числу долгоживущих: продолжительность его жизни в организме дефинитивного хозяина превышает 7 лет (Твердохлебов, Аюпов, 1988).

Заражённость домашних и полезных животных *D. dendriticum* приводит к значительному экономическому ущербу из-за снижения продуктивности и ухудшения качества продукции, недополучения приплода, массовой утилизации поражённой печени, снижения племенной ценности и увеличения финансовых затрат на организацию борьбы с паразитом. Дикроцелиозис сельскохозяйственных и диких травоядных млекопитающих считается эндемичным или потенциально эндемичным заболеванием в 30 странах.

У человека *D. dendriticum* известен ещё с доисторических времён (Aspöck et al., 1999). Однако вследствие специфики жизненного цикла паразита регистрируют у людей довольно редко, а каждый такой случай подробно описывается в литературе (Cengiz et al., 2010; El-Shafie et al., 2011; Gualdieri et al., 2011; Helmy, Al-Mathal, 2003; Karadag et al., 2005; Köksal et al., 2010; Nødgaard, Kristensen, 1995; Ondriská et al., 1989; Rack et al., 2004; Schweiger, Kuhn, 2008; Sing et al., 2008 и др.).

При обследовании людей в их стуле часто обнаруживаются яйца трематоды при отсутствии взрослых форм паразита. В этом случае заражение происходит при употреблении в пищу сырой или слабо прожаренной говяжьей печени, содержащей

половозрелых червей. Например, в Швейцарии, где *D. dendriticum* является обычным паразитом жвачных животных, за 1976–1980 гг. было выявлено всего 77 случаев регистрации у людей яиц этого гельминта, — от 0.2 до 0.38 % ежегодно (Stahel, 1981). Практически все случаи были связаны с употреблением в пищу сырой или недожаренной печени. Это — проявление так называемого ложного, фальшивого паразитизма, который никак не отражает истинной картины встречаемости *D. dendriticum* у человека. Обычно после исключения из питания печени через несколько дней яиц трематоды в стуле пациентов уже не находят.

Несмотря на то, что случаи реального паразитирования у человека этой трематоды регистрируют по всему миру, оно не носит системного характера, является спорадическим. В ходе 8-летнего мониторинга распространения кишечных паразитов среди населения мраморноморского региона Турции *D. dendriticum* встретился всего у 0.018 % обследованных жителей (Alver et al., 2005). В Саудовской Аравии в военном госпитале за 3 года зарегистрировали 208 случаев заражения *D. dendriticum*, но только у 7 пациентов были выявлены взрослые трематоды (el-Shiekh Mohamed, Mummery, 1990). В Чехословакии первый случай обнаружения этого гельминта у человека (это был 11-летний мальчик) датируется 1989 г. (Ondriska et al., 1989). В Дании яйца *D. dendriticum* обнаружили в фекалиях двух сомалийцев, прибывших в эту страну (Nødgaard, Kristensen, 1995).

Поскольку черви обладают длинным узким телом, они обычно локализуются в дистальной части жёлчных протоков. В большинстве случаев заражение *D. dendriticum* сопровождается умеренными симптомами, которые могут включать жёлчные колики, тошноту, общее расстройство пищеварительной системы, в том числе диарею и метеоризм. Однако при сильном заражении жёлчные протоки расширяются, обволакиваются фиброзной тканью, что ведёт к увеличению печени (гепатомегалии) или её воспалению (циррозу), а также закупорке жёлчных протоков (Karadag et al., 2005). Наблюдаются тошнота, рвота, слюнотечение, изжога, горечь во рту, головная боль, повышение температуры тела, больные жалуются на боль в правой половине живота. В ряде случаев при сильной инвазии возможна серьёзная потеря массы тела (Rack et al., 2004). У одной из пациенток заражение этим гельминтом сопровождалось эозинофилией и повышенным содержанием билирубина (Magi et al., 2009). В некоторых случаях появляются кашель аллергической природы, очень редко — асцит и отёки конечностей, увеличение селезёнки. В моче иногда обнаруживают следы жёлчных кислот. В клинике Кириккальского университета (Турция) была прооперирована 12-летняя девочка по случаю холецистита, все признаки которого были спровоцированы заражением *D. dendriticum* (Soyer et al., 2008). В Германии описан случай острой крапивницы у 21-летней беженки из Афганистана, у которой были выявлены яйца *D. dendriticum*. После того как пациентке были прописаны соответствующие лекарства, та исчезла из поля зрения медиков (Sing et al., 2008).

В целом симптомы заражения человека *D. dendriticum* весьма многообразны и неспецифичны, зачастую похожи на таковые, вызываемые другими гельминтами, прежде всего, *Fasciola hepatica*, но всё же не такие серьёзные. Для постановки правильного диагноза, а следовательно, и выбора соответствующего лечения следует не только выявить яйца этого гельминта, но и получить взрослых червей.

В 2007 г. ВОЗ включила *Dicrocoelium dendriticum* в группу агентов, вызывающих у *Homo sapiens* заболевания пищевого происхождения.

Человек заражается при случайном заглатывании инвазированных муравьёв с овощами, ягодами, дикорастущими съедобными травянистыми растениями и даже с питьевой водой, причём дети болеют чаще. На это обратили внимание исследователи, обследовавшие в Кыргызстане 138 детей в возрасте от 2 до 15 лет, в результате которого у 11 из них (почти 8 %) обнаружили яйца *D. dendriticum* (Jeandron et al., 2011). Заражению людей *D. dendriticum* во многих случаях благоприятствуют социально-экономические факторы, в частности система ведения домашнего хозяйства, в том числе содержания животных, а также гигиена питания и традиции национальной кухни.

Для предупреждения заражения *D. dendriticum*, прежде всего, необходимо: перед употреблением овощей, трав, ягод обязательно мыть их проточной водой; не пить сырую воду из неизвестных источников; на пикниках, в туристических походах желательно упаковывать продукты в полиэтиленовые пакеты, исключая возможность проникновения в них муравьёв.

Ареал *D. dendriticum* включает Россию, Украину, Швейцарию, Италию, Германию, Испанию, Португалию, Турцию, Саудовскую Аравию, Иран, Китай, Японию, Корею, Вьетнам, Египет, Гану, Нигерию, Сьерра-Леоне; известен он в обеих Америках и Австралии. Фактически этого паразита можно обнаружить везде, где встречаются его промежуточные хозяева, предпочитающие поля с сухими известняковыми почвами. Следовательно, и человек может заразиться везде, где встречается данный гельминт, если будет пренебрегать элементарными правилами личной гигиены.

Второй вид рода — *Dicrocoelium hospes* (Looss, 1907), чьё видовое название от латинского *hospes* можно перевести как «чужестранец», «чужеземный», «иностранец», отличается от *D. dendriticum* формой и размерами тела, формой и расположением семенников, формой, размерами и положением желточников, строением петель матки (Bourgat et al., 1975). Длина червей не более 7 – 9 мм; семенники поперечно-овальные, располагаются один за другим; желточники состоят из крупных фолликулов, берут начало позади тельца Мелиса и тянутся назад на протяжении 0.7 – 0.8 мм с внутренней стороны кишечных стволков; яйца 35 – 40 × 25 мкм.

*D. hospes* встречается у домашних жвачных, прежде всего, у крупного рогатого скота, овец, а также у диких растительноядных животных в восточной, центральной и западной Африке (Ulayi et al., 2007). Цикл развития, во всяком случае, в Того, протекает с участием в качестве первого промежуточного хозяина трёх видов наземных моллюсков рода *Limicolaria*, а дополнительного — муравьёв родов *Dorylus* и *Crematogaster* (Bourgat et al., 1975). Схема жизненного цикла в принципе не отличается от таковой *D. dendriticum* (рис. 13).

Все случаи обнаружения яиц *D. hospes* у людей (Obiamwe, 1977) в Эфиопии, Кении, Гане, Мали, Нигерии и Сьерра-Леоне фактически относятся к категории ложного паразитизма и связаны с употреблением в пищу сырой печени. «Заражение» исчезает в течение нескольких дней после того, как этот продукт исключают из пищевого рациона.

## **Род *Eurytrema* Looss, 1907**

Описание (по: Poimańska, 2008b). Трематода с толстым, широким телом и характерным заострённым каудальным выступом. Тегумент с чешуйками или шипиками.

Присоски крупные, с мощной мускулатурой, значительно выступают над поверхностью тела. Ротовая присоска субтерминальная. Семенники лежат на одном горизонтальном уровне либо близ заднего края брюшной присоски, либо по сторонам от неё. Сумка цирруса цилиндрическая, несколько выше переднего края брюшной присоски. Половые отверстия открываются слегка позади бифуркации кишечника. Основная группа петель матки расположена позади семенников. Желточники не переходят уровня передней границы семенников. Яйца мелкие, коричневого цвета. Типовой вид — *Eurytrema pancreaticum* (Janson, 1889) Looss, 1907.

Единственный представитель рода *Eurytrema*, известный у человека, это — *Eurytrema pancreaticum* [= *Distomum pancreaticum* Janson, 1889; = *Distomum (Dicrocoelium) pancreaticum* (Janson, 1889) Railliet, 1893; = *Dicrocoelium pancreaticum* (Janson, 1889) Railliet et Marotel, 1898; = *Eurytrema (Pancreaticum) pancreaticum* (Janson, 1889) Bhalerao, 1936, pro parte; = *Eurytrema dajii* Bhalerao, 1924] (рис. 14). Видовое название трематоды *pancreaticum* подчёркивает особенности её локализации в организме окончательного хозяина: черви обычно поселяются в поджелудочной железе и только изредка — в печени животного.

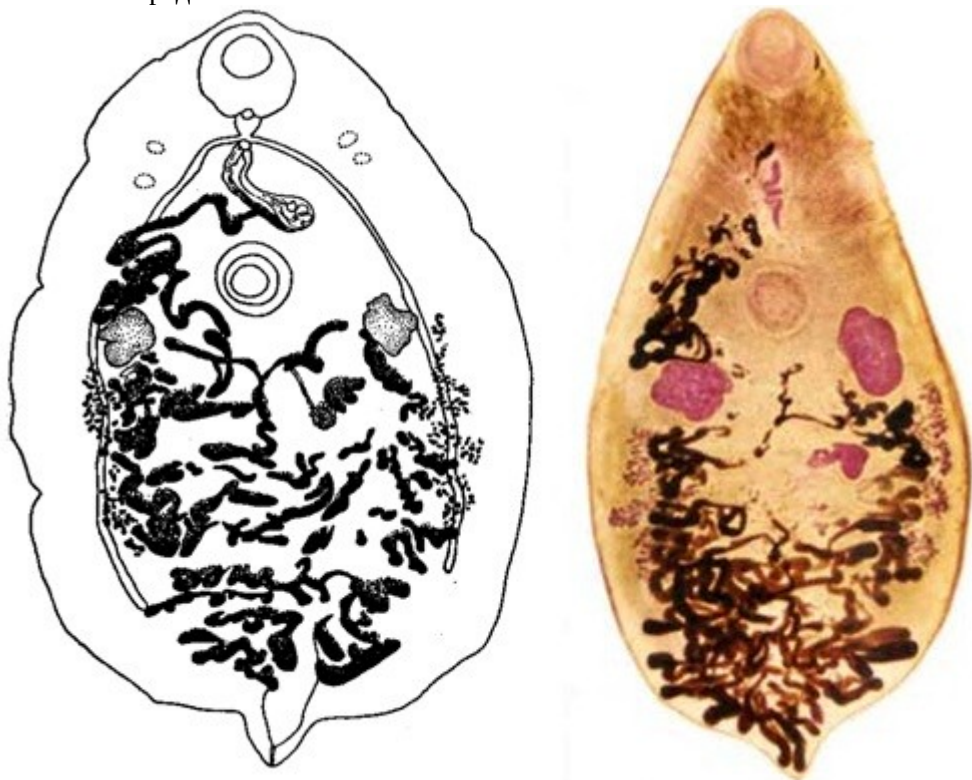

Рис. 14 *Eurytrema pancreaticum* (из: слева — [http://www.nehu.ac.in/BIC\\_backup09032009/HelMinth\\_Parasite\\_NE/Eurytrema\\_pancreaticum\\_picture.htm](http://www.nehu.ac.in/BIC_backup09032009/HelMinth_Parasite_NE/Eurytrema_pancreaticum_picture.htm); справа — <http://www.med.cmu.ac.th/dept/parasite/trematodes/EupAd.htm>)

Тело удлинённое, скорее, широкоовальное, уплощённое, с волнистыми краями и небольшим коническим выступом на заднем конце. Длина тела 8.6 – 12.7 (по некоторым данным, до 16 – 18 мм), ширина 5.9 – 8.9 мм, отношение длины тела к ширине 1.30 – 1.65 : 1. Субтерминальная ротовая присоска крупнее брюшной,

соотношение размеров присосок 7 : 4. Узкие, слегка волнообразно изгибающиеся кишечные ветви проходят в направлении заднего конца тела, но не достигают его. Семенники неправильной формы, овальные или с вырезанными краями, лежат несколько ниже и сбоку от брюшной присоски. Сумка цирруса удлинённая, довольно крупная, между брюшной присоской и бифуркацией кишечника. Половая пара открывается в 1.9 – 2.8 мм от переднего конца тела. Яичник в несколько раз меньше семенников, неправильной формы, с вырезанными, иногда лопастными краями, расположен субмедианно позади брюшной присоски. Семяприемник дорсальный и медианный по отношению к яичнику. Петли матки заполняют заднюю часть тела. Желточники в виде мелких пальцевидных фолликулов располагаются в латеральных полях вентрально к кишечным ветвям. Яйца округлые, коричневого цвета, чуть-чуть асимметричные, с толстой гладкой оболочкой, размерами 27 – 45 × 22 – 36 или 44 – 48 × 32 – 36  $\mu\text{m}$ . Яйца *E. pancreaticum* очень похожи на таковые *D. dendriticum*.

У *E. pancreaticum* от зебу с восточной Явы размеры тела составляли 3.3 – 10.8 × 1.2 – 5.4 мм, диаметр яиц 28 – 33 (29 ± 1)  $\mu\text{m}$  (Wiroreno et al., 1987). Авторы отмечают большую вариабельность в размерах брюшной присоски, фаринкса и левого семенника в зависимости от размеров тела, а также некоторые отличия мерных признаков обнаруженных ими червей от имеющихся в литературе описаний. Кстати, ещё в 1936 г. Г. Бхалерао (Bhalerao, 1936) обратил внимание на значительную вариабельность морфометрических признаков у *E. pancreaticum*, во всяком случае, у изученных им индийских представителей данного вида.

Первый промежуточный хозяин *E. pancreaticum* — наземные лёгочные моллюски; в Малайзии, например, это — *Bradybaena similaris* (Basch, 1965), в Китае — *B. similaris* и *B. ravidia sieboldiana* (Tang, 1950), в Корее — *Acusta despecta* (Jang, 1969). Второй промежуточный хозяин — кузнечики рода *Conocephalus* (Basch, 1965; Jang, 1969). Попав в кишечник кузнечика, церкарии проникают через его стенку в гемоцель, где инцистируются. В течение 9 дней личинки достигают максимального размера, а ещё через 2 недели становятся инвазионными. Обнаруженных в естественно заражённых кузнечиках метацеркарий скормили козам, в поджелудочной железе которых были получены молодые черви.

Среди дефинитивных хозяев *E. pancreaticum* — крупный рогатый скот (буйволы, быки, зебу), а также овцы, козы, свиньи, верблюды и даже обезьяны. К. И. Скрябин и Р. С. Шульц (1928) сообщили о находке этого паразита у овец во Владивостоке. В Корее трематоду зарегистрировали у бродячих и диких кошек (Chai et al., 2013a; Sohn, Chai, 2005).

*E. pancreaticum* очень редко встречается у человека, возможно, по причине своеобразного жизненного цикла. И если риск случайного заражения человека *D. dendriticum* с муравьями, содержащими инвазионных метацеркарий, или с водой вполне реален, то кузнечиков в сыром виде «случайно» явно никто есть не будет. В Юго-Восточной Азии уличные торговцы торгуют просто пережаренными хитиновыми оболочками кузнечиков. На Ближнем Востоке кузнечиков едят вываренными в солёной воде и высушенными на солнце, в Китае их нанизывают на шпажки, как шашлычки, а в Уганде и близлежащих регионах добавляют в супы. В Мексике у местного населения самое популярное блюдо с кузнечиками — *гуакамол*: насекомых быстро обжаривают, смешивают с авокадо и намазывают на кукурузную лепешку ([m.forbes.ru/article.php?id=68386](http://m.forbes.ru/article.php?id=68386)).

Первый случай обнаружения *E. pancreaticum* у человека имел место в Корее, причём это заражение рассматривалось именно как реальный паразитизм (Im, Koh, 1971). В 1983 г. сообщается о втором случае регистрации этого паразита у человека, но уже в Японии (Ishii et al., 1983). Тогда при аутопсии 70-летней женщины, у которой диагностировали рак желудка, в расширенных протоках поджелудочной железы насчитали 15 взрослых особей *E. pancreaticum*. Размеры двух измеренных червей составили 10 × 5 и 11 × 7 мм, размеры яиц в среднем  $47.06 \pm 3.88 \times 30.35 \pm 2.74 \mu\text{m}$ .

Следующий аналогичный случай также имел место в Японии (Matsunaga et al., 1987). У 57-летней женщины, поступившей в клинику с жалобами на абдоминальную боль в левом верхнем квадранте, при эндоскопии были обнаружены локальный стеноз главного сосуда поджелудочной железы и слегка расширенный дистальный панкреатический проток. Поскольку возможность рака поджелудочной железы у пациентки не исключалась, её прооперировали и в удалённом участке железы обнаружили трёх взрослых червей *E. pancreaticum*, которые располагались в главном сосуде. При обследовании коровы из домашнего хозяйства семьи пациентки у той были выявлены яйца *E. pancreaticum*.

В настоящее время ареал вида ограничен азиатско-тихоокеанским регионом и включает Японию, Китай, Малайзию, Мьянму, Филиппины, Индонезию, Индию, Казахстан, Мадагаскар, а также Южную Америку.

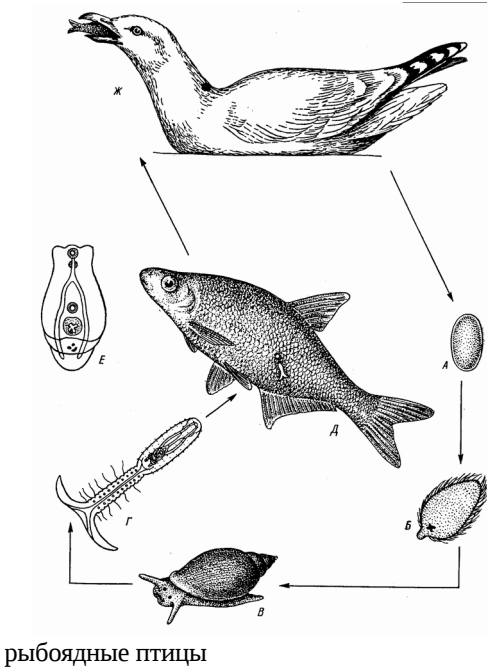
Итак, все 3 вида дикроцелиид, изредка регистрируемых у человека, относятся к категории так называемых факультативных паразитов. Их попадание в организм человека носит явно случайный характер, а клинические признаки поражения фактически напоминают таковые, наблюдаемые при заражении другими печёночными гельминтами. При реальном заражении человека симптомы могут даже отсутствовать или быть слабо выражены, особенно в начальной стадии заражения при наличии только молодых червей, но при высокой численности паразитов наблюдаются запоры, хроническая диарея, рвота, абдоминальная боль (Jelinek et al., 2004; Ondriska et al., 1989). В редких случаях отмечают гепатомегалию и периферическую эозинофилию (el-Shiekh Mohamed, Mummy, 1990; Ondriska et al., 1989) и даже холангит и закупорку жёлчных протоков (Karadag et al., 2005). Ещё раз подчеркну, что случаи заражения людей дикроцелиидами редки и не носят системного характера.

Однако тот факт, что в фекалиях людей достаточно часто обнаруживаются яйца дикроцелиид при отсутствии взрослых форм паразита, не может не насторожить. Поскольку яйца трематоды, чьё попадание к человеку связано с поеданием им сырой или слабо прожаренной печени, содержащей половозрелых червей, выносятся в конечном итоге из его организма с фекальными массами, причём в неповреждённом виде, человек в данном случае выступает в роли своеобразного разносчика инвазионного начала в природе. Особенно актуальна эта проблема в сельских районах, прежде всего, стран африканского континента, где наблюдается высокая заражённость домашнего скота и диких животных дикроцелиидами и фасциолидами, где среди местного населения распространён обычай употреблять в пищу сырую печень животных и где отсутствуют элементарные санитарно-бытовые условия. Человек, таким образом, сам того не желая, поддерживает очаги трематодозов домашнего скота, вызываемых дикроцелиидами.

## Семейство Diplostomidae Poirier, 1886<sup>1</sup>

Синоним: Alariidae Tubangui, 1922

Описание (по: Судариков, 1960а; Niewiadomska, 2002b). Тело ложковидной или лопатовидной формы, подразделено на передний и задний сегменты. Передний сегмент листовидно уплощён, здесь находятся органы прикрепления, часто располагаются псевдоприсоски. Орган Брандеса в виде округлой или овальной присоски с хорошо развитой полостью, которая обычно открывается наружу медианной щелью. В задней части органа Брандеса протеолитические железы образуют хорошо различимый железистый комплекс. Органы половой системы — в заднем сегменте. Семенники обычно расположены один позади другого, цельнокрайный яичник — перед семенниками. Оба семенника или только задний изогнуты подковообразно на вентральную сторону или снабжены вентральной выемкой, по которой проходят мужские и женский половые протоки. Семенной пузырь в виде извитой трубки. Сумка цирруса и циррус отсутствуют. Матка и семяизвергательный канал сливаются в непарный гермафродитный проток, открывающийся в половой атриум. Копуляторная бурса обычно имеется. Генитальный конус и половая присоска внутри атриума отсутствуют. Желточные фолликулы располагаются в одном или обоих сегментах на вентральной стороне. Паразиты рептилий, амфибий, теплокровных животных. Типовой род — *Diplostomum* von Nordmann, 1832.



Жизненный цикл диплостомид характеризуется поэтапной сменой хозяев — двух промежуточных и одного дефинитивного. Схема жизненного цикла, приведённая на рис. 15, — типичная для этого семейства. Однако у многих диплостомид между дополнительным и дефинитивным хозяином может вклиниться ещё один — паратенический, или транспортный, что несколько усложнит схему, но не повлияет на её суть.

Рис. 15 Жизненный цикл диплостомидной трематоды *Diplostomum spathaceum*: А — яйцо во внешней среде; Б — мирацидий; В — первый промежуточный хозяин — моллюски; Г — церкария во внешней среде; Д — дополнительный хозяин — рыбы; Е — метациркария; Ж — дефинитивный хозяин —

рыбоядные птицы

Семейство Diplostomidae очень многочисленное, самое крупное в отряде Strigeidida. Входящие в него виды широко распространены по земному шару, а метациркарии

<sup>1</sup>В размещённой на сайте [www.worms-info.ru](http://www.worms-info.ru) информационной сводке «Медицинская гельминтология <...> у человека» название семейства приведено как Diplostomatidae.



отдельных видов являются патогенными для хозяйственно полезных животных. Семейство объединяет 41 род; представители двух — *Alaria* и *Neodiplostomum* — известны как паразиты человека, попадающие к нему трофическим путём. Помимо того, экспериментально доказана возможность паразитирования у людей представителей рода *Fibricola*. Вместе с тем исследователи предполагают, что и другие диплостомиды, например, *Pharyngostoma cordatum* (Diesing, 1850), являются потенциально опасными для здоровья человека (Chai et al, 1990).

В упомянутой на предыдущей странице ссылке<sup>(1)</sup> в качестве паразитов человека перечислены *Alaria americana*, *A. marciana*, *Diplostomum spathaceum*, *Fibricola seoulensis* (в настоящее время переведён в род *Neodiplostomum*). *Diplostomum spathaceum* (Rud., 1819) не относится к числу гельминтов, чьё попадание к человеку связано с его питанием. Люди могут случайно подвергнуться нападению церкариями этой трематоды во время работы, связанной с необходимостью длительного пребывания в воде, или же при купании в озёрах, прудах, медленно текущих ручьях, приустьевых водоёмах, где в изобилии встречаются моллюски родов *Lymnaea*, *Galba*, *Radix* — первые промежуточные хозяева *D. spathaceum*. Церкарии (рис. 15 — Г) проникают в кожу открытых участков тела, вызывая небольшую воспалительную реакцию, кстати, часто воспринимаемую как укусы насекомых, и погибают — их дальнейшего развития в человеке не происходит. Это явление хорошо изучено применительно к схистозоматидным церкариям, поражающим кожу человека и вызывающим так называемый зуд купальщика, церкариальный дерматит («swimmer's itch, cercarial dermatitis») (см., напр., Kolarová et al., 1989; Morley, 2009). Опасности для глаз купающихся церкарии *D. spathaceum* также не представляют, поскольку не способны проникнуть в хрусталик из-за плотной роговой оболочки, хотя и могут спровоцировать временное воспаление (Lester, Freeman, 1976).

## Род *Alaria* Schrank, 1788

Синонимы (по: Судариков, 1960б):

*Hemistomum* Diesing, 1850 ex parte

*Hemistoma* Cobbold, 1860

*Hemostomum* Braun, 1883

*Emistomum* Sonsino, 1889

*Conchosomum* Railliet, 1890

*Haemastomum* Rosseter, 1909

Описание (по разным авторам, в том числе: Судариков, 1960б, 1971; Niewiadomska, 2002b). С характерными чертами семейства. Некрупные трематоды, длина тела обычно не более 6, ширина — до 2 мм. Тело разделено на два сегмента — языковидный передний и цилиндрический, всегда более короткий задний (рис. 16). Задний и латеральный края переднего сегмента приподняты и образуют вентральную впадину, что придаёт сегменту вид ложки или совка. На дне вентральной впадины, в задней части переднего сегмента расположен продолговато-овальный орган Брандеса с узкой продольной щелью. Псевдоприсоски в виде гибких ушковидных придатков. Ротовая присоска крупнее брюшной. Органы пищеварения хорошо развиты. Семенники много- или двудольчатые, лежат тандемом, передний асимметричный, задний более крупный, симметричный. Оотип напротив переднего семенника. Яичник овальный, располагается медианно у границы между сегментами. Копуляторная бурса маленькая, с субтерминальной дорсальной порой. Гермафродитный канал открывается на верхушке небольшой широкой папиллы. Желточники в основном в передней части тела, но могут проникать и в задний сегмент. Яйца овальные, с

крышечкой. Паразиты плотоядных животных. Типовой вид — *Alaria alata* (Goeze, 1792) Krause, 1914.

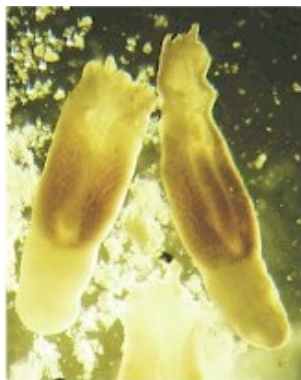

Рис. 16 *Alaria* sp., взрослая особь (из: [http://parasitipedia.net/index.php?option=com\\_content...&Itemid=2852](http://parasitipedia.net/index.php?option=com_content...&Itemid=2852))

Первый промежуточный хозяин в жизненном цикле алярий — пресноводные моллюски (*Heliosoma*, *Planorbis*, *Lymanea*, *Anisus*) (Möhl et al., 2009); второй — головастики, в организме которых церкарии в течение 2 недель превращаются в мезоцеркарий<sup>2</sup>, — подвижных неинцистированных личинок типа «*diplostomulum*». Мезоцеркарии аккумулируются в головастиках или в уже прошедших метаморфоз лягушках в больших количествах, при этом у лягушек они скапливаются в основном в мышечной ткани задних лапок. Количество мезоцеркарий в одной лягушке может достигать огромных величин. В тех случаях, когда головастиков / лягушек поедают другие лягушки или змеи, а также мыши, крысы, птицы, те также становятся хозяевами паразита, но уже паратеническими, или транспортными. В их организме мезоцеркарии находятся в покоящемся состоянии, при этом не теряют своей инвазионности в течение нескольких месяцев. Включение паратенического хозяина в жизненный цикл паразита значительно увеличивает его шансы на попадание к окончательному хозяину и одновременно способствует более широкому распространению вида в природе. Дефинитивные хозяева алярий — плотоядные млекопитающие, трематоды попадают к ним с пищей. Заражение собак и кошек асимптоматичное, в основном без серьёзных последствий, но при высокой численности червей у животных могут наблюдаться энтерит и лёгочные повреждения.

На примере *Alaria marcianae* изучена миграция алярий в организме окончательного хозяина, в данном случае домашней кошки (Shoor, Corkum, 1983). Схематично это выглядит следующим образом.

Попав с пищей в желудок животного, личинки проникают через его стенку в брюшную полость, пронизывают диафрагму и через грудную полость проникают в лёгкие; весь процесс занимает около 9 ч. Помимо того, мезоцеркарии используют для миграции циркуляционную систему хозяина, с чем связаны их находки в печени и камерах сердца. Проникнув в лёгкие, личинки первоначально превращаются в метацеркарий, а на 7-й день — уже в полностью сформированных, но ещё не содержащих яйца трематод. На 11-й день черви появляются в двенадцатиперстной кишке, где и достигают половой зрелости. Находки трематод в трахее и желудке свидетельствуют о том, что черви достигают двенадцатиперстной кишки из лёгких в результате кашля и последующего глотания. Особи из лёгких и кишечника морфологически не отличались друг от друга. Первые трематоды с яйцами появляются в кишечнике на 15-й день после заражения (у разных видов *Alaria* процесс достижения половозрелости занимает 14–37 дней).

<sup>2</sup>Мезоцеркариями назвали личиночную стадию в жизненном цикле *Alaria* между церкарией и метацеркарией.

Род *Alaria* немногочислен — всего 7 видов. Однако распространены алярии по всем континентам, их регистрируют в Европе, Азии, Америке, Африке, Австралии. Человек для алярий не является обязательным хозяином, но, тем не менее, сообщения об их регистрации у людей время от времени появляются в печати. В числе подобных видов — *Alaria alata*, *A. americana*, *A. marciana*, а также *Alaria* sp.

*Alaria alata*<sup>3</sup> — единственный нативный вид алярий в Европе (рис. 17).

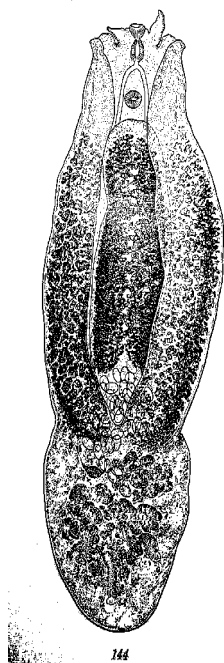


Рис. 17 *Alaria alata*, взрослая форма (из: Судариков, 1965 — по Dubois, 1938)

Взрослые особи размером 2.5 – 6 x 1 – 2 мм. Тело чётко разделено на два сегмента относительно неглубоким поперечным сужением. Передняя часть крыловидной формы (отсюда видовое название трематоды: от латинского *alata* — «крылатый», «окрылённый»), задняя — цилиндрическая, в 1.25–2.5 раза короче передней. Присоски примерно равных размеров. Внутри ротовой присоски различимы 4 булавовидные клетки с зернистой цитоплазмой и сферическими ядрами; клетки похожи на железистые, однако протоки от них не просматриваются. Брюшная присоска используется для питания и абсорбции слизи и ткани из стенки кишечника хозяина (Roberts, Janovy, 2000). Орган Брандеса языковидной формы с глубоким медианным жёлобом, его продольный диаметр равен примерно  $\frac{1}{2}$  –  $\frac{3}{4}$  длины переднего сегмента. Многолопастные семенники расположены тандемом. Яйца сероватые или желтоватые, 98 – 125 × 62 – 81  $\mu$ m.

Первый промежуточный хозяин *A. alata* — моллюски рода *Planorbis*, в которых формируются довольно крупные церкарии фуркоцеркозного типа. Облигатные дополнительные хозяева — головастики и взрослые бесхвостые амфибии (лягушки озёрная, травяная, прудовая, остромордая, чесночница, зелёная жаба), в организме которых церкарии превращаются в мезоцеркарий (рис. 18). Мезоцеркариальную стадию *A. alata* в литературе иногда называют *Distomum musculorum suis* Duncker, 1896 (аббревиатура — DMS) (Möhl et al., 2009). Мезоцеркарии грушевидной формы, размером 0.56 – 0.93 × 0.55 – 0.77 мм.

Круг паратенических хозяев *A. alata* необычайно широк и включает представителей всех классов позвоночных животных, за исключением круглоротых и рыб. Среди них лягушки и тритоны, ужи и гадюки, чайки и неясуть, пустельга и домашняя утка, хорёк и ласка, ежи и землеройки, барсук и крот, норка и соболь, дикая и домашняя свиньи, медведь и даже домашний скот. В мышцах и подкожной ткани своих хозяев мезоцеркарии формируют округлые или слегка овальные беловатые узелки. Количество личинок может быть очень высоким. К примеру, у обнаруженной в дельте Дуная погибшей норки в 5 г ткани содержалось до 6 личинок *A. alata* (Tăbăraş et al., 2013). На юге Беларуси в ящерицах, гадюке, медянке, уже и даже болотной черепахе В. В. Шималов (2010) насчитывал до 1000 экз. алярий.

<sup>3</sup>В. Е. Судариков (1960) перечисляет более 15 видов в качестве синонимов *Alaria alata*.

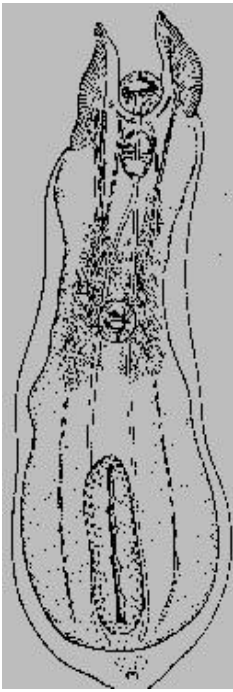


Рис. 18 *Alaria alata*, метацеркария из лёгких енотовидной собаки (общий вид) (из: Судариков, 1971)

Тело метацеркарий фактически состоит из одного сегмента, задний представлен небольшим каудальным отростком (Судариков, 1971). Длина тела 1.3 мм, ширина на уровне органа Брандеса 0.5 мм. Латеральные и задний края тела завернуты на вентральную сторону, образуя неглубокую впадину. Поверхность тела, включая и орган Брандеса, покрыта очень мелкими шипиками. Присоски примерно равных размеров. По бокам ротовой присоски имеются крупные, гибкие ушковидные придатки, являющиеся гомологами псевдоприсосок. С этими придатками связаны железистые клетки, лежащие двумя группами в области расположения брюшной присоски. В каждой группе не менее 50 клеток. Орган Брандеса в форме вытянутого эллипса,  $0.4 \times 0.12$  мм; позади него находятся зачатки гонад.

Дефинитивные хозяева *A. alata* — лисицы обыкновенная, бразильская, корсак, фенёк, песец, собаки енотовидная и саванная, европейский волк, шакал, енот, европейская дикая кошка, куницы каменная и лесная, домашние собаки и кошки (Андреянов, 2013; Андреянов и др., 2009; Калмыков и др., 2012; Козлов, 1965; Судариков, 1960б; Шакарбоев и др., 2012; Шалдыбин, 1964; Franssen et al., 2014; Ivanov, Semenova, 2000; Kamiya, Ohbayashi, 1975; Papazahariadou et al., 2007; Rentería-Solís et al., 2013 и др.). В ряде случаев заражённость животных очень высока. Л. С. Шалдыбин (1964), например, сообщает о 6323 особях *A. alata*, обнаруженных им у волка. Попавшие в организм окончательного хозяина личинки, как мы видели, первоначально проходят так называемую «лёгочную стадию маритогонии», или стадию метацеркарии, а уже затем мигрируют в кишечник, к месту окончательной локализации.

Авторы статьи, посвящённой регистрации *A. alata* у енота в Германии, обсуждая проблему заражения аляриями человека, подчёркивают, что в Европе такие случаи неизвестны («...no human cases of alariosis have been reported in Europe») (Rentería-Solís et al., 2013). Однако А. Габриэлли (Gabrielli, 2013) называет *A. alata* среди трематод, общих для собаки и человека, правда, без каких-либо ссылок на соответствующие источники. На этом фоне безусловного внимания заслуживают результаты весьма любопытного расследования, выполненного авторами (Mas-Coma et al., 2014) одного из разделов очередного тома «Advances in Parasitology», увидевшего свет в 2014 г.

Речь идёт об обнаружении в 1833 г. в Дрездене в глазу умершего 5-месячного младенца четырёх червей, располагавшихся между капсулой глаза и непрозрачным хрусталиком. При вскрытии у ребёнка выявили врождённую двояковыпуклую катаракту с частичным потемнением капсулы хрусталика. Извлечённые из глаза паразиты имели в длину 0.5 – 1.0 мм. Спустя несколько лет был опубликован рисунок трематоды, на основании которого её определили первоначально как *Distomum oculi humani*, а затем — *Distomum ophthalmobium* von Diesing, 1850<sup>4</sup>.

После анализа соответствующей информации, так или иначе связанной с данной находкой, исследователи (Mas-Coma et al., 2014) пришли к выводу, что об-

<sup>4</sup>Авторы цитируют все статьи с 1833 по 1919 гг., в которых обсуждалась систематическая принадлежность найденных у ребёнка червей. Желающие ознакомиться с ней более детально могут сделать это, обратившись непосредственно к работе (Mas-Coma et al., 2014).

наруженные 180 лет назад в глазу пятимесячного ребёнка трематоды являлись мезоцеркариями *Alaria alata*. Заражение младенца могло произойти с материнским молоком. Известно, что у беременных кошек и собак мезоцеркарии, отличающиеся, кстати, большой подвижностью, мигрируют в молочные железы, а затем с молоком попадают к котяткам и щенкам (Gabielli, 2013; Shoop, Corkum, 1982, 1983).

В этой связи нельзя не вспомнить работы К. Оденинга (Odening, 1961, 1963), в экспериментальных условиях успешно заразившего макаку-резус мезоцеркариями *A. alata*. На основании выявленных у обезьян патологических отклонений и учитывая тот факт, что данный хозяин очень близок к *Homo sapiens*, автор сделал вывод о возможности заражения человека данным паразитом.

Взрослые формы *A. alata* зарегистрированы в Европе и Южной Америке. Известно, что паразит представляет реальную угрозу для пушных зверей (Судариков, 1960б; Юшков, Ивашевский, 1999).

***Alaria americana*** Hall et Wigdor, 1918 (= *Alaria canis* LaRue et Fallis, 1936) впервые описан по экземплярам от собак, исследованных в Мичигане (Hall, Wigdor, 1918). (рис. 19). Видовое название — *алария американская* — указывает на регион первого обнаружения трематоды.

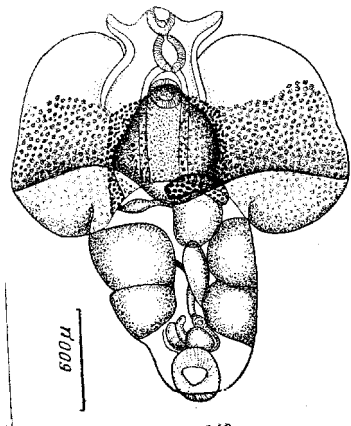


Рис. 19 *Alaria americana* (из: Судариков, 1960б — по: Hall, Wigdor, 1918)

Взрослые особи достигают в длину 3 мм (Hall, Wigdor, 1918; Pearson, Johnson, 1988). Передний сегмент очень широкий, задний конической формы, значительно уже переднего. По бокам ротовой присоски имеются ушковидные придатки. Брюшная присоска обычно крупнее ротовой, располагается на уровне 2/5 длины переднего сегмента. Орган Брандеса широкоовальный, его передний край закруглен и частично налегает на брюшную присоску. Префаринкс и пищевод короткие, фаринкс крупнее присосок. Крупные двулопастные семенники занимают всю ширину заднего сегмента. Яичник субмедианный, на границе между сегментами. Желточные фолликулы локализируются в переднем сегменте и простираются до уровня брюшной присоски, заполняя толщу органа Брандеса. Яйца от желтоватых до светло-коричневых, размеры яиц в матке 90 – 120 × 80 – 86 μm, полученных при копроовоскопическом анализе — 106 – 134 × 64 – 80 μm (в среднем 130 × 70).

*A. americana* — паразит, прежде всего, псовых, в том числе волка, домашней собаки, рыжей американской лисицы, однако известен также от домашней кошки. На востоке Канады в Новой Шотландии и Нью-Брунсуике заражённость рыжей лисицы этим паразитом достигает 25 % (Smith, 1976).

Первый и к тому же смертельный случай заражения человека мезоцеркариальной стадией этой трематоды зарегистрирован в 1970-е годы в Канаде в штате Онтарио (Fernandes et al., 1976; Freeman et al., 1976). У 27-летнего мужчины, жаловавшегося на боли в грудной области, методом прижизненной лёгочной биопсии было установлено заражение трематодами. Попытка лечения не дала положительного эффекта, но вполне возможно, что лечение просто опоздало. Через 8 дней по-

сле постановки диагноза больной умер от асфиксии, вызванной интенсивным лёгочным кровоизлиянием. При посмертном вскрытии в брюшной полости, бронхах, лёгких, почках, сердце, селезёнке, печени, лимфатических узлах, мозге и желудке скончавшегося насчитали несколько тысяч трематод названного вида. При этом какой-либо реакции на паразитов не было выявлено, однако по всем путям их миграции в тканях наблюдались следы воспаления. В стенке желудка, лимфатических узлах и печени встречались гранулёмы, но черви в них отсутствовали. Предположительно, заражение мужчины произошло через излюбленную им пищу — лягушачьи лапки. Паразитологическое обследование лягушки-быка из этого же района, где проживал скончавшийся мужчина, показало, что каждая исследованная особь содержала до 3.5 тыс. личинок *Alaria*.

И ещё об одном случае, на этот раз внутриглазного поражения человека очень мелкими, до 0.5 мм, мезоцеркариями, предположительно, *Alaria americana*, а также *Alaria* sp., сообщают МакДоналд с соавт. (McDonald et al., 1994).

Ареал вида ограничен территориями Канады и США.

***Alaria marciana*** (LaRue, 1917) Walton, 1949 [= *Cercaria marciana* LaRue, 1917; *Agamodistomum marciana* (LaRue, 1917) Cort, 1918] (рис. 20) — паразит кошачьих и норковых. Видовое название трематоды дали по видовому названию хозяина — подвязковой змеи *Thamnophis marcianus*, от которой её впервые описали как *Cercaria marciana* (LaRue, 1917). Позднее установили, что дополнительным хозяином трематоды являются лягушки, змея же — паратенический хозяин; из естественно заражённых кошек паразита впервые описали спустя почти полвека — в 1965 г. (Burrows, Lillis, 1965).

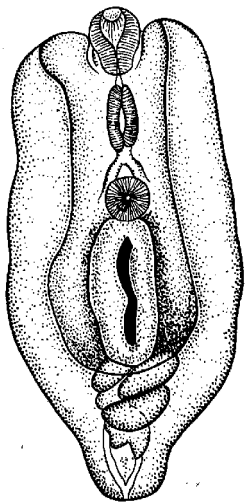


Рис. 20 *Alaria marciana* из лёгких домашней кошки (из: Судариков, 1971 — по: Johnson, 1968)

Взрослые черви 1.66 – 2.06 мм в длину. Передняя часть тела вогнута вентрально, боковые края образуют складки, частично перекрывающие вентральную поверхность тела. Присоски не крупные, примерно равных размеров. На ротовой присоске имеются два направленных вперёд ушковидных выроста, соединённых с псевдоприсосками. Брюшная присоска почти посередине передней части тела; ниже присоски находится орган Брандеса. Половые железы в основном в заднем сегменте. Задний семенник двудольчатый, обе доли направлены по сторонам тела; передний семенник несколько меньше, сдвинут латерально. Желточники в основном в передней части тела. Яйца овальные, 100 – 127 × 65 – 72 мкм. У экспериментально заражённых котят первые яйца в фекалиях появились через 19 дней.

Внешне *A. marciana* похожа на *A. americana*, но отличается от неё более мелкими размерами взрослых червей (менее 2 мм против более 2 мм) и мезоцеркарий (0.635 мм против 1.25), особенностями расположения шипиков на дорсальной поверхности тела мезоцеркарий (у *A. marciana*, в отличие от *A. americana*, они прерываются между фарингсом и уровнем брюшной присоски), а также более тон-

кой стенкой семяизвергательного протока (менее 20  $\mu\text{m}$  против 33) (Pearson, Johnson, 1988).

Мариты *A. marciana*e найдены в скунсе, домашней кошке, хорьке, рыжей и серой лисицах.

Единственный описанный в литературе случай поражения человека *A. marciana*e относится к 1970-м годам. Тогда в Луизиане (США) у пациента в бедре и подвздошном гребешке образовалось два подкожных вздутия (Beaver et al., 1977), в которых обнаружили неизвестных мезоцеркарий. Спустя несколько лет этих паразитов изучили по препаратам и определили их как *A. marciana*e (Shoop, Corkum, 1981). Было высказано предположение, что человек в данном случае заразился через недожаренное мясо дичи, возможно, енота-полоскуна.

Иногда исследователи испытывают определённые трудности в идентификации найденных у человека мезоцеркарий, предпочитая ограничиться указанием на их возможную принадлежность к тому или иному роду. Так поступили, например, М. Крамер с соавт. (Kramer et al., 1996) при описании личинки, обнаруженной в подкожном узле у 38-летнего мужчины. Они отметили, что по своей морфологии трематода может относиться или к *Alaria* sp. или к *Strigea* sp. (этот род трематод относится к семейству Strigeidae). Кстати, заразился мужчина этим паразитом на охоте через плохо прожаренное мясо дикого гуся.

И, наконец, в печати можно встретить информацию и такого рода: «в Калифорнии у двух жителей китайского происхождения выявили внутриглазное заражение мезоцеркариями, спровоцировавшими ретинит» (Kumar, 1999).

Клинические признаки поражения глаз человека мезоцеркариями *Alaria* выражаются в развитии конъюнктивита, уменьшении бокового зрения, наличии пигментных следов в ретине, участков активного или зажившего ретинита, симптомов рассеянного (диффузного) бокового субактивного нейроретинита (McDonald et al., 1994; Shea et al., 1973). Помимо того, мезоцеркарии могут встречаться под кожей в виде узлов и вздутий (Beaver et al., 1977c; Kramer et al., 1996), а при системном заражении — поражать все органы человека, что даже может привести к фатальному исходу (Freeman et al., 1976). Паразитов, локализующихся в глазах, в одних случаях убивают лазером, в других извлекают хирургическим путём (McDonald et al., 1994), однако при этом рекомендуют первоначально всё же выяснить количество червей, попавших в глаза.

По словам пациентов, обращавшихся с соответствующими жалобами в медицинские учреждения, все пострадавшие употребляли в пищу не прожаренные или плохо обработанные лягушачьи лапки, мясо или же внутренности змей, а также мясо дичи (Kramer et al., 1996; Shea et al., 1973), которые, таким образом, и являются основными источниками заражения человека аляриями. В качестве превентивных мер, прежде всего, рекомендуется тщательная обработка мяса и мясной продукции при высоких температурах. Желательно также избегать употребления в пищу продукции, приготовленной из мяса неблагополучных по аляриозису животных. Кстати, в Германии и Швейцарии *A. alata* отнесена к группе паразитов — возбудителей зоонозных заболеваний человека (цит. по: Riehn et al., 2013).

При изучении влияния различных способов технологической обработки мяса — посола, ферментации, горячего и холодного копчения, обжарки и т. п. — на выживаемость мезоцеркарий *Alaria* (González-Fuentes et al., 2014a) установлено, что при 2 % концентрации NaCl мезоцеркарии *A. alata* выживали до 21 дня (в среднем 11

дней), но при 3 % теряли жизнеспособность менее чем за сутки. Следовательно, в продуктах — сосисках, колбасах и пр., приготовленных из мяса диких животных, — минимальное содержание соли, гарантирующее их паразитарную безопасность, не должно быть менее 3 %.

И, наконец, санитарную обработку рабочих мест, разделочных досок, инструментов, рук рекомендуется проводить спиртом, поскольку этанол в концентрации 8–70 % убивает личинок менее чем за 1 мин (González-Fuentes et al., 2014b).

В настоящее время в европейских странах большое внимание уделяют разработке методов обнаружения мезоцеркарий *A. alata* в мясе диких животных, и, прежде всего, таких всеядных, как дикая свинья, чаще всего добываемых на охоте и употребляемых в пищу (Riehn et al., 2010, 2013).

### Род *Neodiplostomum* Railliet, 1919

Синонимы: *Conchogaster* Lütz, 1928

*Triplostomum* Lütz, 1928

*Neodiplostomoides* Vidyarthi, 1938

Описание (по разным авторам, в том числе: Судариков, 1960a; Niewiadomska, 2002b). Тело отчётливо разделено на два сегмента: передний — обычно асимметричный, лопатковидный — и задний — овальный или цилиндрический. Вентральная впадина переднего сегмента, как правило, хорошо выражена благодаря сильному развитию латеральных стенок сегмента. Ротовая присоска без экваториального мускулистого кольца. Псевдоприсоски отсутствуют. Орган Брандеса округлый или овальный. Семенники равных размеров, расположены тандемом, при этом передний семенник асимметричный. Субтерминальное половое отверстие ведёт в половой атриум, размеры которого изменяются от небольшого синуса до обширной полости. Семяизвергательная bursa отсутствует. У части видов имеется половая папилла, через которую проходит гермафродитный канал. Яичник почковидный или эллипсовидный, медианный или субмедианный, близко к границе между сегментами, редко в середине задней части тела. Типовой вид — *Neodiplostomum spathulaeforme* (Brandes, 1888) Railliet, 1919.

Во взрослом состоянии — паразиты птиц Falconiformes и Strigiformes. Метациркарии типа «*neodiplostomulum*», развиваются в амфибиях, паратеническими хозяевами являются рептилии и млекопитающие.

Среди представителей *Neodiplostomum* в качестве паразита человека известен один вид — нативный для Кореи *N. seoulense* (Seo, Rim et Lee, 1964) (= *Fibricola seoulensis* Seo, Rim et Lee, 1964), но зарегистрированный уже и на северо-востоке Китая (Quan et al., 1995). История его открытия весьма примечательна.

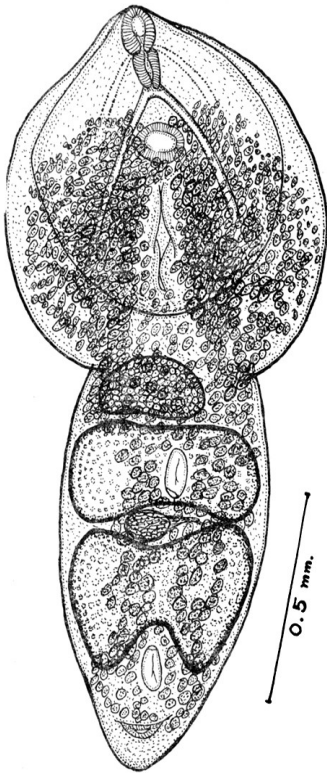
*Neodiplostomum seoulense* впервые был описан полвека назад на материале из тонкого кишечника домашних крыс, отловленных в Сеуле (на что указывает и видовое название трематоды — *неодиплостом сеульский*), но первоначально как представитель рода *Fibricola* — *F. seoulensis* (Seo B. et al., 1964) (рис. 21).

В то время, когда описывался обсуждаемый вид, классификация стригеиформных трематод основывалась главным образом на приуроченности паразитов к определённой филогенетической группе хозяев: взрослые черви, паразитирующие в птицах, были отнесены к *Neodiplostomum*, а те, что паразитируют в млекопитающих, — к *Fibricola*. Недавний анализ данной группы с применением методов, основанных на филогении чер-



вей, подтвердил, что в их определении более значимы особенности метацеркарий и мариит, чем филогенетические связи хозяев. Учитывая сказанное, исследователи (Hong S. T., Shoop, 1994) собрали и изучили новую коллекцию метацеркарий «*Fabricola seoulensis*», а также переисследовали фиксированные экземпляры взрослых особей «*F. seoulensis*» и обнаружили, что особенности этих трематод более соответствуют таковым представителей рода *Neodiplostomum*, чем *Fabricola*. На этом основании *F. seoulensis* была переведена в род *Neodiplostomum* как *N. seoulensis* (Hong S. T., Shoop, 1994). На следующий год эти же авторы (Hong S. T., Shoop, 1995) откорректировали видовое название трематоды, заменив окончание *-is* на *-e* — *N. seoulense*.

Рис. 21 *Neodiplostomum seoulense*, взрослая особь (из: Seo B. et al., 1964)

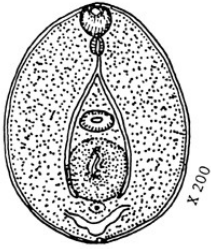

Очень мелкие черви, длиной 1 – 1.2 мм, с чётким разделением тела на два примерно равных сегмента. Передний сегмент широкоовальный, вогнутый вентрально, с завёрнутыми боковыми и задним краями; задний сегмент конический. Ротовая присоска терминальная. Брюшная присоска маленькая, не перекрывается или же частично или полностью перекрывается органом Брандеса. Фаринкс хорошо развит, пищевод короткий или отсутствует, узкие кишечные ветви заканчиваются у заднего конца тела. Орган Брандеса округлый или слегка эллиптический. Семенники очень крупные, поперечно-удлинённые, бабочкообразные, расположены тандемом. Семенной пузырь из 3–4 долей, лежит позади заднего семенника. Половой артиум субтерминальный, в заднем сегменте. Желточные фолликулы от уровня переднего края брюшной присоски до нижнего края заднего семенника, наиболее плотные в задней половине переднего сегмента и в области соединения обоих сегментов. Желточный резервуар мешкоподобный, между семенниками. Яйца немногочисленные,

тонкостенные, овальные,  $86 - 99 \times 55 - 63 \mu\text{m}$  (Seo et al., 1982).

Изучая жизненный цикл *N. seoulense* в лабораторных и полевых условиях, исследователи установили, что его первый промежуточный хозяин — моллюски семейства Planorbidae (*Hippeutis cantori* и *Segmentina hemisphaerula*) (Chung P. et al., 1997; Lee S. H. et al., 1986; Seo B. et al., 1988). В эксперименте восприимчивой к заражению мирацидиями *N. seoulense* оказалась только *S. hemisphaerula*, тогда как в естественных условиях партеногенетическое поколение трематоды выявили у обоих видов моллюсков (Seo B. et al., 1988). Зрелыми церкариями попытались заразить головастика чёрнопятнистой лягушки *Rana nigromaculata* и бугорчатой лягушки *Glandirana rugosa* (= *Rana rugosa*), но успехом закончились опыты только с первой из них (рис. 22). Проникшие в головастика личинки локализуются в полости его тела, а инвазионными для дефинитивного хозяина становятся не ранее чем через 14 дней (Lee S. H. et al., 1986).

Рис. 22 Метацеркария *Neodiplostomum seoulense* из экспериментально заражённого головастика (из: Seo B. et al., 1988)



Зрелых метацеркарий из головастиков и тигрового ужа *Rhabdophis tigrinus* скормили подопытным крысам, в чьих фекалиях уже через неделю появились яйца трематод. После вскрытия грызунов в их тонком кишечнике были найдены половозрелые особи *N. seoulense* (Chung P. et al., 1997).

Первое сообщение об обнаружении *N. seoulense* у человека появилось спустя 18 лет после описания этого паразита из крыс — в 1982 г. (Seo B. et al., 1982), а уже через два года — с декабря 1983 по март 1984 гг. — выявили 15 подобных случаев (Hong S. T. et al., 1984); к 1989 г. их количество достигло 26 (Shoop, 1989). Появление в 1994 г. в одной из статей информации о том, что в 1993 г. зарегистрирован 25-й случай заражения человека *N. seoulense*, вероятно, можно объяснить отсутствием у авторов соответствующей информации (Huh et al., 1994).

Не секрет, что в корейской медицине в лечебных целях широко используются сырое мясо и внутренности, в том числе жёлчный пузырь, змей, ужей, а блюда из сырого необработанного, сдобренного лишь приправами и соусами мяса лягушек и змей традиционно занимают не последнее место в национальной кухне. И в том, и в другом случае именно змеиное мясо и лягушачьи лапки, контаминированные инвазионными личинками *N. seoulense*, становятся источником заражения человека (Hong S. T. et al., 1986). Фактически каждый зафиксированный случай обнаружения у людей *N. seoulense*, начиная с самого первого из них (Seo B., 1990; Seo B. et al., 1982), подтверждает это.

В качестве наглядного примера приведу историю первой регистрации *N. seoulense* у человека (Seo B. et al., 1982). По словам 25-летнего мужчины, обратившегося за помощью в медицинское учреждение, он внезапно почувствовал боль, дискомфорт в эпигастральной области, отсутствие аппетита. В последующие дни его состояние ухудшилось, температура поднялась до 40°C, появились диарея, головная боль. Выяснилось, что за 5 дней до появления первых признаков недомогания он ел сырые внутренности и обжаренное мясо двух видов змей, которые, как считают в народе, обладают тонизирующими свойствами. Более того, с этой же целью ранее он уже попробовал жёлчные пузыри змей. В конечном итоге в результате дегельминтизации у него было выявлено 79 экз. *N. seoulense*.

Ещё один подобный пример. В ходе выполнявшегося в Сеуле с декабря 1983 по март 1984 гг. обследования населения на наличие гельминтозов у 15 человек выселились яйца *N. seoulense* (рис. 23). После разового приёма празиквантела (20 мг · 1 кг<sup>-1</sup>), а затем и слабительного для очистки кишечника у 6 пациентов были обнаружены взрослые особи названного вида трематод.

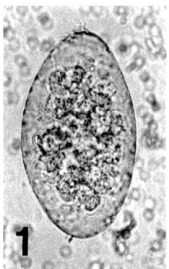


Рис. 23 Яйцо *N. seoulense*, типичные форма, размеры, крышечка (из: Hong S. T. et al., 1984)

Все пациенты оказались любителями слабо обжаренного или сырого мяса змей и лягушек, причём доминировали среди них любители змеинового мяса (Hong S. T. et al., 1984). Замечу, что у пациентов отсутствовали какие-либо клинические признаки поражения.

И, наконец, весьма примечательны результаты обследования военнослужащих одной из частей корейской армии (Hong S. T. et al., 1986). При копроовоскопическом анализе у 10 человек обнаружили яйца *N. seoulense*. После обычной процедуры дегельминтизации у них суммарно выявили 59 экз. *N. seoulense*, 68 — *Metagonimus* и 2 — *Stellantchasmus falcatus*. Кроме того, у двух человек обнаружилось заражение *Clonorchis sinensis*. В процессе собеседования с военнослужащими выяснилось, что во время полевых учений на выживание они ели сырое мясо змей и лягушек. У прошедших лечение военнослужащих спустя 2–6 мес. яйца трематод в пробах стула не встречались.

В качестве небольшой ремарки к сказанному. Известно, что в Корее змеи поражены не только *N. seoulense*, но и другим представителем данного рода — *N. leei* Chai et Shin, 2002, возможность заражения которым любителей змеинового мяса вполне реальна, но пока не исследована.

Заражение людей *N. seoulense* сопровождается острой брюшной болью, диареей, жаром, сонливостью, потерей веса. Однако симптомы заболевания не всегда выражены столь чётко и зависят от многих факторов, в том числе от количества червей, попавших к человеку, а также от состояния его иммунной системы (Chai et al., 2009). Более того, у повторно заразившихся пациентов симптомы выражены более умеренно, чем у заразившихся впервые. Диагноз ставится на основании обнаружения в стуле пациентов яиц *N. seoulense*.

Итак, единственной превентивной мерой заражения людей неодиплостомами, как и в случае с аляриями, является обработка мяса змей и лягушек при высоких температурах и отказ от употребления в пищу продукции, приготовленной из неблагополучного по неодиплостомозису сырья.

В качестве химиотерапевтического средства оптимальным препаратом, хорошо зарекомендовавшим себя в практике лечения людей, является празиквантел (*Distocide*<sup>®</sup>) в разовой дозе 10 мг · кг<sup>-1</sup>.

## **Род *Fibricola* Dubois, 1932**

Синонимы: *Theriodiplostomum* Dubois, 1944

*Neoparadiplostomum* Bisseru, 1957

Описание (по разным авторам, в том числе: Dubois, 1938, 1961, 1968; Niewiadomska, 2002b). Тело отчётливо разделено на два сегмента: передний — ложкообразный — и задний — конусовидный, обычно короче переднего. Псевдоприсоски и «ушки» отсутствуют. Ротовая и брюшная присоски и фаринкс примерно равных размеров. Орган Брандеса крупный, примерно 1/3 длины переднего сегмента, округлый или овальный, с медианной щелью. Семенники расположены тандемом, при этом передний семенник асимметричный, овальный или клиновидный, задний крупнее, почти симметричный, редко трёхдольчатый. Копуляторная бурса с дорсо-субтерминальной порой. Половой конус отсутствует. Яичник овальный или клиновидный, сублатеральный или субмедианный, располагается на границе обоих сегментов тела. Оотип напротив переднего семенника. Желточники в передней части

тела, могут протягиваться до брюшной присоски и проникать назад до копуляторной сумки. Паразиты млекопитающих. Метацеркарии типа «*diplostomulum*», локализируются в мезентерии и перигастральной мягкой ткани змей. Типовой вид — *Fibricola cratera* (Barker et Noll, 1915) Dubois, 1932 (= *Hermistomum craterum* Barker et Noll, 1915; = *Fibricola laruei* Miller, 1940; = *Fibricola nana* Chandler et Rausch, 1946) (синонимы приведены по: Судариков, 1960б).

*F. cratera* и стал тем видом, которым попытались заразить человека. Замечу, что документально зафиксированные случаи его встречаемости у людей к настоящему времени не известны.

***Fibricola cratera*** — северо-американский вид, впервые описанный по экземплярам от ондатры (рис. 24). Видовое название от латинского *cratera* — «ковш», «чаша»; видимо, намёк на характерную форму тела червя.

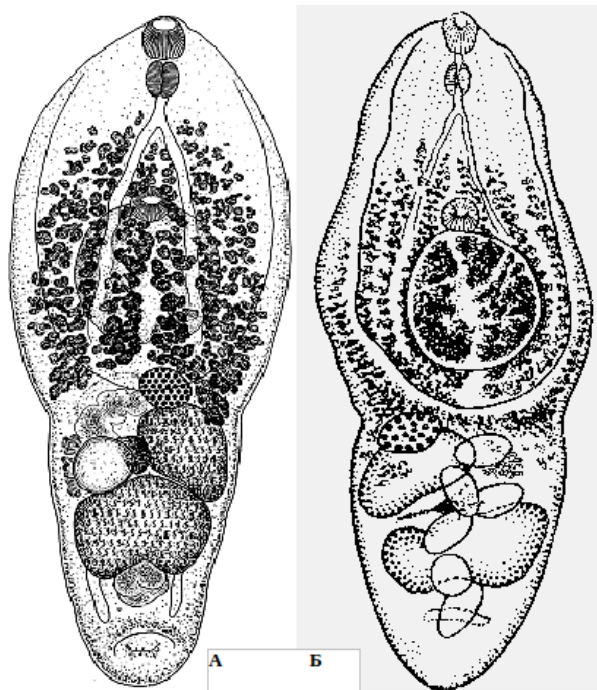


Рис. 24 *Fibricola cratera*: А — из енота (из: Dubois, 1961); Б — из: Dubois, 1938

Трематоды длиной до 2 мм. Передний сегмент значительно крупнее заднего. Брюшная присоска у заднего края передней половины сегмента. Орган Брандеса широкий, плоско-конический, размером 0.19 – 0.22 мм, располагается в передней части задней половины переднего сегмента, часто перекрывает брюшную присоску. Лопастные семенники лежат наискось один возле другого в середине заднего сегмента. Семенной пузырь — крупный, трубковидный. Половое отверстие субтерминальное,

сдвинуто на дорсальную сторону. Яичник шаровидный, субмедианный, расположен на границе сегментов. Тельце Мелиса на одном уровне с яичником. Желточные фолликулы занимают последние две трети расширенной части переднего сегмента. Яйца немногочисленные,  $110 \times 70 \mu\text{m}$ .

В естественных условиях *F. cratera* зарегистрирован не менее чем у 15 видов диких млекопитающих, в том числе у ондатры, опоссума, норки, крысы, скунса, енота-полоскуна, луговой мыши и др. Отмечают его и у птиц, к примеру, у белого ибиса (Lumsden, 1961).

Жизненный цикл *F. cratera* изучали в эксперименте (Hoffman, 1955). Первоначально из енота-полоскуна получили половозрелых трематод, из чьих яиц вылупились мирацидии. Этими мирацидиями заразили моллюска *Physa*, а через 30 дней в воде появились первые покинувшие моллюска церкарии. Церкарии проникали только в однодневных или чуть старше головастиков, тогда как взрослые лягушки и жабы, а также рыбы не

заражались ими. После метаморфоза головастиков метацеркарии, находившиеся до этого в полости их тела, проникали в задние лапки лягушек, где достигали инвазионного состояния за 35 суток. Взрослые формы трематоды были выращены в крысах и хомяке; попытка заразить голубя закончилась неудачей.

Учитывая отсутствие информации о возможности паразитирования у людей представителей рода *Fibricola*, эксперимент по заражению человека *F. cratera* и последующие 40-месячные наблюдения над состоянием здоровья волонтера заслуживают самого пристального внимания (Shoop, 1989). В течение первого года эксперимента у пациента проявлялись симптомы эпигастрального дискомфорта, жидкий стул, метеоризм, но, начиная со второго года, состояние его здоровья стало постепенно улучшаться. Судя по продолжительности эксперимента — 40 месяцев, черви жили в человеке более 3 лет (Shoop, 1989). Количество выделяемых пациентом яиц трематоды в течение всего опыта было невелико: 1–2 в одном грамме стула. Размеры яиц (рис. 25) составляли  $115 - 135 \times 65 - 75 \mu\text{m}$  (в среднем  $125 \times 70$ ), т. е. превышали размеры яиц  $110 \times 70 \mu\text{m}$ , приводимые для данного вида из естественно зараженных животных.

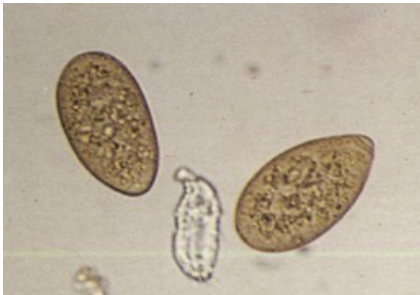

Рис. 25 Яйца *Fibricola cratera* из стула экспериментально зараженного человека (по: Shoop, 1989)

Результаты данного эксперимента имеют важное медицинское значение, поскольку, прежде всего, они свидетельствуют о возможности заражения человека представителями ещё одного рода диплостомид

— *Fibricola*, чьи особи способны достигать в его организме половозрелого состояния. При этом заражение человека сопровождается определёнными клиническими симптомами. Здесь имеет смысл напомнить, что ранее у человека уже была зарегистрирована трематода из рода *Fibricola*. Речь идёт о *F. seoulensis* (Seo B. et al., 1964), которую впоследствии перевели в род *Neodiplostomum* (см. выше).

Следовательно, описываемый эксперимент расширил круг родов диплостомид, представляющих потенциальную опасность для здоровья человека.

В заключение следует отметить, что диплостомиды, справедливо относимые к группе зоонозных трематод, всё же являются случайными паразитами человека и регистрируются у него чрезвычайно редко. Тем не менее, те неприятные последствия, к которым приводит заражение диплостомидами, заставляют считать их опасными для здоровья человека. Заражение всеми 6 (5) видами, зарегистрированными к настоящему времени у людей, не носит системного характера и является результатом несоблюдения элементарных правил технологической обработки пищевого сырья, а также нежелания отступать от привычных, ставших национальной традицией методов народной медицины и столь же традиционного меню национальной кухни. Следовательно, единственной превентивной мерой заражения людей диплостомидами является тщательная обработка мяса и мясной продукции, а также мяса змей и лягушек при высоких температурах.

## Семейство Echinostomatidae Looss, 1899<sup>1</sup>

Описание (по: Скрыбин, Башкирова, 1956; Kostadinova, 2005a). Тело удлинённое, покрыто шипиками; передний конец с почковидным воротником, вооружённым 1 или 2 рядами крупных шипов, прерывающихся вентрально. Головные шипы крупнее шипов, покрывающих тегумент. Расположение, количество, форма и размеры шипов являются важным таксономическими признаками в систематике эхиностоматид. Присоски сближены. Бифуркация кишечника впереди брюшной присоски, кишечные ветви заканчиваются слепо у заднего конца тела. Семенники лежат тандемом, наискось или симметрично. Мускулистая сумка цирруса тянется дорсально до заднего края брюшной присоски. Внутренний семенной пузырёк мешкообразный или трубчатый, простой или 2-частичный. Простатическая часть хорошо развита. Циррус обычно трубчатый, с шипиками или без них. Половое отверстие медианное или субмедианное, ниже бифуркации кишечника. Яичник лежит медианно или сбоку. Тельце Мелиса или хорошо заметное, или диффузное. Маточный семяприемник отчётливый. Матка длинная или же очень короткая, её петли располагаются между кишечными ветвями, яичником и брюшной присоской. Метратерм мускулистый, длинный. Яйца мало- или многочисленны. Желточные фолликулы в двух боковых полях, обычно в задней части тела. Экскреторный пузырёк Y-образный, с терминальной порой. Типовой род — *Echinostoma* Rud., 1809.

Жизненный цикл эхиностоматид включает три категории хозяев — первого промежуточного (брюхоногие моллюски), второго промежуточного, или дополнительного (беспозвоночные и/или позвоночные животные), и окончательного (позвоночные животные). В организме дополнительного хозяина личинки заключены в очень мелкие, от сферической до эллиптической формы цисты, чьи размеры у разных видов колеблются от 0.1 до 0.4 мм. Во взрослом состоянии эхиностоматиды встречаются не только у водоплавающих и околводных птиц, но и у куриных, воробьиных, хищных, а также у водных рептилий, млекопитающих и человека.

Echinostomatidae — одно из самых крупных семейств трематод, а его представители встречаются на всех континентах (Toledo et al., 2014a). Однако, несмотря на серьёзное медицинское, ветеринарное и биологическое значение этих трематод, их систематика всё ещё несовершенна, многие виды и роды изучены явно недостаточно, а сведения о биологии ряда социально значимых видов весьма скудны.

Когда-то С. Ямагути (Yamaguti, 1958) определил в составе семейства 50 родов; к настоящему времени их уже более 90, однако таксономический статус многих из них довольно сомнителен (Toledo et al., 2009). К слову, А. Костадинова (Kostadinova, 2005a) считает доказанным существование только 43 родов в семействе, при этом некоторые из них, по её данным, имеют по 2–4 и даже 6 синонимов, как, например, *Artyfechinostomum*.

---

<sup>1</sup>В публикациях иногда можно встретить: Echinostomatidae **Poche, 1926** (см., напр., Alicata, 1964; Lafuente et al., 1998), или **Rudolphi, 1809** (напр., Toledo et al., 1996), или **Dietz, 1909** (Скрыбин, Башкирова, 1956; Смогоржевская, 1976; Wang, 1976) или же **Looss, 1902** ([biosci.kuniv.edu/Echinostomatidae.html](http://biosci.kuniv.edu/Echinostomatidae.html)). Полагаю, что при указании автора семейства Echinostomatidae следует придерживаться следующих таксономических работ: Kostadinova, 2005a; Gibson, Cribb, 2015, — т. е. Echinostomatidae **Looss, 1899**.

Представители 9 родов эхиностоматид — *Acanthoparyphium*, *Artyfechinostomum*, *Echinochasmus* (= *Episthmium*), *Echinoparyphium*, *Echinostoma*, *Euparyphium*, *Himasthla*, *Hypoderaeum*, *Isthmiophora* — зарегистрированы у человека.

### **Род *Echinostoma* Rudolphi, 1809**

Синонимы: *Fascioletta* Garrison, 1908

*Metechinostoma* Petrochenko et Khrustaleva, 1963

Описание (по: Kostadinova, 2005a). С характерными чертами семейства. Длина червей от 6 до 30 мм, максимальная ширина на уровне брюшной присоски или матки. Задняя часть тела с почти параллельными краями. Tegument с чешуеподобными шипиками, которые простираются до уровня переднего края брюшной присоски на дорсальной стороне и до уровня заднего семенника — на вентральной и латеральных. Головной воротник с вентральной выемкой и короной из 31–55 шипов, расположенных в два ряда. Брюшная присоска крупная, располагается в передней четверти тела. Сумка цирруса относительно короткая, от овальной до удлинённо-овальной, лежит дорсально между кишечной бифуркацией и задним краем брюшной присоски. Внутренний семенной пузырёк крупный, простатическая часть мешкообразная, хорошо развита. Метратерм мускулистый, длинный. Матка формирует многочисленные поперечные петли. Желточные фолликулы мелкие, впереди достигают уровня брюшной присоски. Типовой вид — *Echinostoma revolutum* (Frölich, 1802) Rudolphi, 1809.

Род *Echinostoma* очень многочисленный — более 60 видов (Huffman, Fried, 1990), 8 из них — *E. aegyptica*, *E. angustitestis*, *E. cinetorchis*, *E. echinatum*, *E. ilocanum*, *E. macrorchis*, *E. paraulum*, *E. revolutum* — обнаружены у человека. Ещё один вид — паразит человека *Echinostoma hortense* переведён в род *Isthmiophora* (Kostadinova, Gibson, 2002) (см. далее).

***Echinostoma revolutum*<sup>2</sup>** (рис. 26). Трематоду впервые нашли в 1798 г. у естественно заражённой утки в Германии, но в печати её описание появилось спустя

---

<sup>2</sup>**а)** В своё время П. Бивер (Beaver, 1937) отнёс к синонимам *E. revolutum* 9 видов (*Distomum echinatum* Zeder, 1803; *Echinostoma mendas* Dietz, 1909; *Echinostoma paraulum* Dietz, 1909; *Echinostoma armigerum* Barker et Irvine, 1915; *Echinostoma coalitum* Barker et Beaver, 1915; *Echinostoma limicoli* Johnson, 1920; *Echinostoma cinetorchis* Ando et Ozaki, 1923; *Echinostoma columbae* Dunker, 1925; *Echinostoma miyagawai* Ishii, 1932).

**б)** В монографии М. МакДональда (McDonald, 1969) у *E. revolutum* более 30 синонимов.

**в)** По И. Каневу (Kanev, 1994) у *E. revolutum* 4 синонима: *Fasciola revoluta* Frölich, 1802; *Echinostoma paraulum* Dietz, 1909; *Echinostoma audyi* Lie et Umathevy, 1965; *E. ivaniosi* Mohandas, 1973. По мнению автора, трематоды, описанные во многих публикациях как *E. revolutum*, в действительности идентичны *Echinostoma echinatum* (Zeder, 1803), *E. trivolvis* (Cort, 1914), *E. jurini* (Skvortsov, 1924), *E. caproni* Riichard, 1964; *Moliniella anceps* (Molin, 1859), *Echinochasmus beleocephalus* (v. Linstow, 1873) и другим видам эхиностом.

**г)** В публикации Г. А. Яковлевой с соавт. (2015) список синонимов *E. revolutum* фактически повторяет тот, что приведён в работе К. И. Скрыбина и Е. Я. Башкировой (1956): *Fasciola revoluta* Frölich, 1802; *Distoma echinata* Zeder, 1803; *Echinostoma echinatum* (Zeder, 1803) Blainville, 1828; *Distoma (Echinostoma) echinatum* (Zeder, 1803) Dujardin, 1845; *Distomum dilatatum* Miram, 1840; *Distomum armatum* Molin, 1850; *Echinostoma erraticum* Lutz, 1924; *Echinostoma neglectum* Lutz, 1924.



4 года (цит. по: Канев, 1994). Первоисточник с описанием паразита (Frölich, 1802) мне не удалось найти, а потому затрудняюсь с переводом на русский язык его видового названия *revolutum*; что-то вроде «вращающийся», «извивающийся назад».

Взрослые черви удлинённые, длиной 3.4 – 12.0 (указывают даже 21.4 мм) при ширине 0.8 – 1.5 мм. Головной воротник с 37 толстыми шипами, расположенными в следующем порядке: 5 – 6 – 15 – 6 – 5, т. е. по 5 шипов на угловых вентральных лопастях, по 6 латеральных шипов в одном ряду и 15 дорсальных шипов в двух чередующихся рядах (рис. 27).

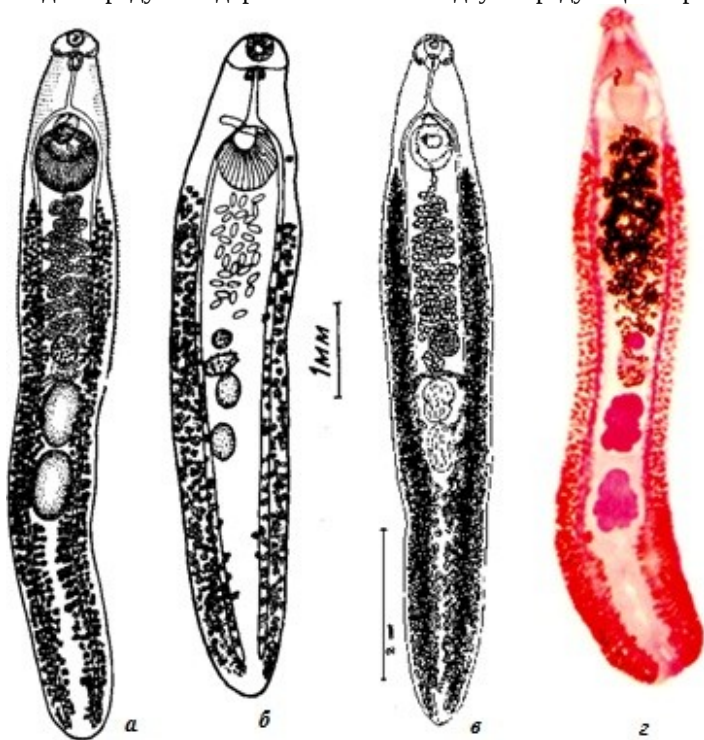


Рис. 26 *Echinostoma revolutum*, взрослые черви (а — из: Dietz, 1910; б — из: Смогоржевская, 1976; в — из: Beaver, 1937; г — из: [https://en.wikipedia.org/wiki/Echinostoma\\_revolutum](https://en.wikipedia.org/wiki/Echinostoma_revolutum))

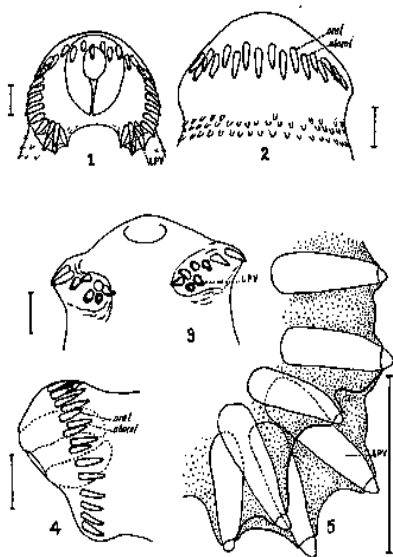


Рис. 27 *Echinostoma revolutum*, головные шипы взрослого червя, показывающие их расположение и относительные размеры: 1 — вид со спинной стороны; 2 – 3 — вид с брюшной стороны; 4 — вид сбоку; 5 — вид с брюшной стороны на сильно увеличенные угловые шипы (из: Beaver, 1937)

Ширина головного воротника 0.5 – 0.6, длина угловых шипов 0.068 – 0.103 мм (McDonald, 1981). Вокруг ротовой присоски и головного воротника имеются многочисленные сенсорные папиллы. Брюшная присоска округлая и относительно крупная. Отношение максимальной ширины брюшной присоски максимальной ширине тела 1 : 2.6 (Kostadinova,



1995). Префаринкс очень короткий, фаринкс хорошо развит, пищевод относительно длинный. Семенники крупные, овальные, цельнокрайные, иногда с неровными краями, лежат тандемом на небольшом расстоянии позади яичника. Отношение максимальной длины переднего семенника к длине тела 1 : 25 – 63 (Kostadinova, 1995). Сумка цирруса хорошо развита, содержит мешковидный семенной пузырьёк и невооружённый циррус. Половое отверстие впереди брюшной присоски, медианное. Яичник поперечно-овальный или шаровидный, впереди семенников. Желточники состоят из крупных фолликулов, впереди почти доходят до уровня нижнего края брюшной присоски. Яйца желтоватые, эллиптические, 99 – 132 × 50 – 73, 90 – 126 × 59 – 71 (Faust, 1949), 91 – 145 × 66 – 83 (Beaver, 1937), 72.5 – 120 × 40 – 82.5 µm (Chantima et al., 2013). Продуктивность червей очень высокая, за сутки одна особь может отложить до 2–3 тыс. яиц.

Первый промежуточный хозяин *E. revolutum* — моллюски рода *Lymnaea*, второй — брюхоногие моллюски родов *Clea*, *Planorbarius* (= *Coretus*), *Eurisia*, *Bithynia*, *Filopaludina*, *Galba*, *Lymnaea*, *Planorbis*, *Radix*, а также двустворчатый моллюск — азиатский клэм *Corbicula fluminea*, лягушки, пресноводные черепахи (Chantima et al., 2013; Estuningsih, 1992; Kanev, 1994; Keder, Huffman, 2009). К слову, в Таиланде *Filopaludina* заражена метацеркариями *E. revolutum* на 38.5–58.7 % (Chantima et al., 2013). Иногда церкарии инцистируются, не покидая хозяина, в редиях второй генерации (Faust, 1949). В моллюсках цисты локализируются в основном в почках и перикардиальной сумке (Chai et al., 2011; Estuningsih, 1992).

Цисты почти сферические, с толстой наружной стенкой (4.4 – 10.5 или 12 µm) и тонкой внутренней (0.7 – 2.7 или 3 µm). Диаметр цист (по разным данным): 0.117 – 0.125, 0.132 – 0.152, 0.136 – 0.195, 0.147 – 0.158, 0.150 – 0.160, 0.170 – 0.190, 0.147 – 0.220 мм. Оба нисходящих канала экскреторной системы заполнены крупными округлыми гранулами. Головной воротник с 37 шипами. Каждая циста окружена тонким слоем соединительной ткани хозяина (Chantima et al., 2013).

Жизненный цикл трематоды изучен по всей цепочке от церкарий и до церкарий: церкарии (из естественно заражённых *Radix rubiginosa*, собранных на рисовых полях на западе Явы) → метацеркарии (получены в *R. rubiginosa*, выращенных в лаборатории и заражённых церкариями) → мариты (выращены в цыплятах и утятах, заражённых метацеркариями) → яйца (собраны из выращенных марит) → мирацидии (вылупились при инкубации из собранных яиц) → церкарии (развились в *R. rubiginosa*, выращенных в лаборатории и заражённых мирацидиями) (Estuningsih, 1992). Интересная деталь: в цыплятах мариты созревают через 7–9 суток, в утятах — через 28–31.

*E. revolutum sensu lato* — один из наиболее обычных паразитов водоплавающих и водно-болотных птиц (гусиных, утиных, чаек, пастушков, куликов, поганок, веслоногих), а также голубей, фламинго, воробьиных, хищных. Отмечают эту трематоду и у многих домашних птиц, к примеру, у уток в Бангладеш (Farjana et al., 2008), а также у некоторых млекопитающих. Сообщается, к примеру, что в дельте Волги *E. revolutum* встретился у 11.8 % обследованных особей енотовидной собаки и у 21.4 % американской норки (Ivanov, Semenova, 2000), а на востоке Канады в Новой Шотландии и Нью-Брунсуике рыжая лисица заражена им на 8 % (Smith, 1976). В Республике Корея среди хозяев *E. revolutum* — крысы и кошки (Lee S. et al., 1990b; Sohn, Chai, 2005; Sohn et al., 2005), на Филиппинах — крысы (Juesco, Zabala, 1990), в Узбекистане — лесная мышь (Токобаев, 1976).

Говоря о столь широком круге окончательных хозяев *E. revolutum*, имеет смысл обратиться к процитированной выше статье И. Канева (Kanев, 1994) и его же с соавт. (Soransen et al., 1997)<sup>3</sup>, поскольку в них достаточно жёстко оговаривается приуроченность данного вида к птицам (попытки заразить хомяков у названных авторов закончились неудачей). И здесь же: в одной из статей И. Канев с соавт. (Kanев et al., 1995) отмечают род *Echinostoma* уже как паразита млекопитающих, но не птиц.

В многочисленных публикациях описываются взрослые формы *E. revolutum*, выращенные как в птицах (Chantima et al., 2013; Estuningsih, 1992), так и в млекопитающих, например, собаках (Gabrielli, 2013) или хомяках (Chai et al., 2011; Chantima et al., 2013). Кстати, опыты с птицами не всегда дают положительный результат. Так, безрезультатно закончились попытки заразить уток личинками из *Filopaludina*, тогда как в обоих хомяках, которым скормили метацеркарий из этого же моллюска, на 14 и 17-й день были получены мариты *E. revolutum* (Chai et al., 2011).

И. Канев полагает, что взрослые особи *E. revolutum* идентифицировать только по морфологическим признакам невозможно и предлагает червей с 37 головными шипами, принадлежащих к *Echinostoma* и встречающихся в естественно заражённых птицах в Европе и Азии, относить к «*Echinostoma revolutum* группе» («*Echinostoma revolutum group; revolutum group*») (Kanев, 1994). Другие исследователи также отмечают трудности в определении этих трематод (Chai et al., 2011). Однако и внутри «*Echinostoma revolutum* группы» систематика входящих в неё видов очень спорна, что во многом обусловлено неадекватным описанием видов, ненадёжностью видовых критериев, сомнительной синонимикой и т. д. (Georgieva et al., 2014). Иными словами, перед систематиками открывается широкое поле деятельности в определении истинного статуса «*E. revolutum*» из разных географических регионов и разных хозяев. При этом несомненное преимущество в изучении всех стадий жизненного цикла паразита — от мирацидия и церкарии до мариты и яйца — должны получить молекулярно-генетические методы вкуче с морфологическими и биологическими исследованиями (Georgieva et al., 2014; Saijuntha et al., 2011; Sorensen et al., 1998 и др.).

Что касается регистрации *E. revolutum* у человека, то впервые о подобном случае сообщили еще в 1929 г. на Тайване (Anazawa, 1929). У одной местной жительницы после приёма экстракта мужского папоротника выделилось 18 экз. этой трематоды. В 1929–1979 гг. встречаемость *E. revolutum* у людей в данном регионе варьировала от 0.11 до 0.65 % (Lu, 1982).

В целом *E. revolutum* выявлен у жителей прибрежных посёлков в долине реки Меконг в Лаосе (Chai et al., 2011), на северо-востоке Таиланда (Bhaibulaya et al., 1966; Ratomyos B. et al., 1994, 1998), в Индонезии (Bonne et al., 1953; Carney, 1991; Carney et al., 1980), Камбодже (Sohn et al., 2011a), Китае, на Тайване (Anazawa, 1929; Lu, 1982). Однако вполне возможно, что фиксируются не все случаи паразитирования именно этого вида у людей, поскольку яйца различных родов эхиностоматид, не говоря уже о представителях одного рода, дифференцировать очень трудно (Chai, 2009; Sohn et al., 2011b). По этой причине при копроовоскопическом обследовании населения того или иного региона в ряде случаев только отмечают заражение эхиностомами / эхиностоматидами (*Echinostoma* spp., *Echinostoma* trematode, echinostomes — см., напр., Carney et al., 1977; Chai et al., 2007). Известно, что для видовой идентификации этих гельминтов весьма желательно получение марит.

---

<sup>3</sup>В данной статье среди цитируемых источников в названии одной из работ И. Канева (Kanев, 1994) допущена досадная опечатка: напечатано «...*Echinostoma trivolvis* (Frölich...)» вместо «...*Echinostoma revolutum* (Frölich...)».

*E. revolutum* попадает к человеку через пищу — гастропод (*Physa*, *Radix*, *Lymnaea*) и клэмов (*Corbicula producta*), содержащих инвазионных метацеркарий. К слову, многих моллюсков, в частности *Lymnaea* (первый и дополнительный хозяин *E. revolutum*), собирают на рисовых полях, где обычно обитают и крысы, рисовая, серая, чёрная — дефинитивные хозяева паразита. Широко распространённый среди населения стран Юго-Восточной Азии обычай употреблять в пищу моллюсков, лягушек, змей, рыб и прочую живность в сыром виде в немалой степени способствует заражению людей различными гельминтами, в том числе и эхиностомами. Сказанное наглядно иллюстрирует следующий пример. В одной из провинций Камбоджи при обследовании 10–14-летних учащихся четырёх школ у 7.5–22.4 (11.9) % из них обнаружили яйца эхиностоматид, а в результате дегельминтизации у детей были выявлены взрослые трематоды, определённые как *E. revolutum* (Sohn et al., 2011a). Опрос школьников показал, что по пути из школы домой они покупали у продавцов, торгующих вдоль дороги, сырых моллюсков (snails, clams) и ели их.

В целом *E. revolutum sensulato* отмечен у птиц, включая домашних, а также у млекопитающих в России, Азии (в Китае, Корее, Японии, Индонезии, Малайзии, Таиланде Индии, Бангладеш, Вьетнаме, Камбодже, на Тайване), в Европе, Африке, Австралии, Новой Зеландии, в Северной и Южной Америке. Вместе с тем И. Канев (Kanev, 1994) полагает, что данный вид встречается только в Европе и Азии.

*Echinostoma aegyptiaca* Khalil et Abaza, 1924 (рис. 28). Эхиностома египетская впервые описана по материалам от чёрной крысы из Египта.

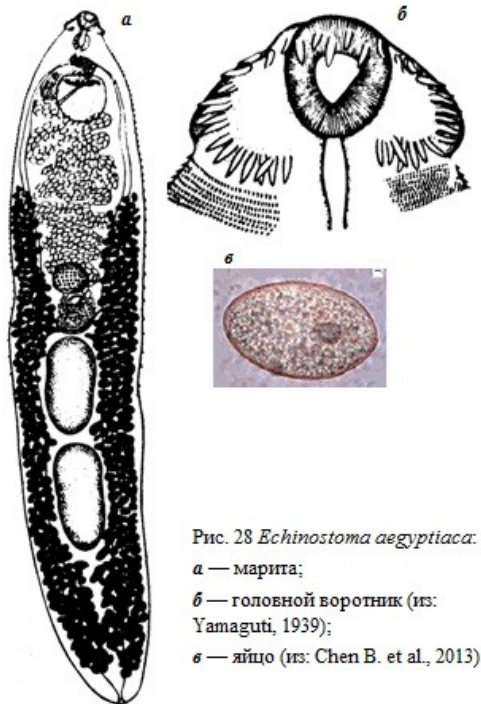


Рис. 28 *Echinostoma aegyptiaca*.  
 а — марита;  
 б — головной воротник (из: Yamaguti, 1939);  
 в — яйцо (из: Chen B. et al., 2013)

Тело длинное, несколько листовидное, с параллельными сторонами и более или менее заострёнными концами, длиной 5.6 – 7.3 мм. Тегумент с мелкими шипиками, постепенно исчезающими в задней части тела. На головном воротнике 43 шипа в двух рядах. На боковых концах воротника обычно по 5 шипов. Дорсальные ротовые шипы 30 × 9, дорсальные аборальные 40 × 13, латеральные ротовые 36 × 6, латеральные аборальные шипы 48 × 10 μm (Yamaguti, 1939). Присоски сближены,

брюшная присоска значительно крупнее ротовой. Развиты все отделы пищеварительной системы. Семенники относительно крупные, овальные, расположены тандемом в третьей четверти длины тела. Половая бурса довольно широкая, лежит дорсально от брюшной присоски и несколько влево, иногда слегка заходит за середину присоски. Семенной пузырьёк заполняет большую проксимальную часть половой бурсы; простатическая часть не дифференцирована, но простатические клетки имеются; семяизвергательный канал мышечный; циррус толстый. Половое отверстие непосредственно позади кишечной бифуркации, слегка

левее медианной линии тела. Яичник почти шаровидный, медианный, лежит в передней части средней трети длины тела. Тельце Мелиса хорошо развито, находится между яичником и передним семенником. Желточники начинаются примерно на половине расстояния между половым отверстием и тельцем Мелиса и тянутся почти до заднего конца тела, частично перекрывая кишечник. Петли матки между тельцем Мелиса и брюшной присоской. Яйца многочисленные, светло-коричневые, эллиптические,  $96 - 123 \times 50 - 69 \mu\text{m}$ .

Первое сообщение о регистрации *E. aegyptiaca* у человека появилось уже в нынешнем, 21-м столетии (Cheng et al., 2005). В Китае в провинции Fujian при плановом обследовании жителей 24 деревень на заражённость нематодами, попадающими к человеку с почвой, а также трематодой *Clonorchis sinensis* среди выявленных 4 видов трематод была и *E. aegyptica*. Этот же вид описывается в публикации 2013 г., посвящённой морфологическим особенностям пяти типов эхиностоматид, встречающихся всё в той же провинции Fujian (Chen B. et al., 2013).

Учитывая возможность заражения человека названной трематодой не только в Китае, но и в других регионах, нельзя не обратить внимания на самую последнюю информацию о регистрации данного паразита в одной из провинций Вьетнама у крыс — рисовой (5.83 %) и серой (12.5 %) (Trần, Hung, 2014).

***Echinostoma angustitestis*** Wang, 1977<sup>4</sup> (рис. 29). Вид впервые описан в Китае на материале от собак, экспериментально заражённых эхиностоматидными метацеркариями, выделенными из пресноводных рыб (Wang, 1977). Видовое название трематоды указывает на её морфологическую особенность — близко расположенные друг к другу семенники. Паразит характеризуется наличием на головном воротнике 41 шипа в двух чередующихся рядах.

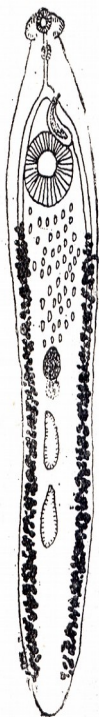

Рис. 29 *Echinostoma angustitestis*  
(из: <http://www.wzsfz.com/search1.php?cid=1811>)

Достоверно известно о заражении человека этой трематодой только в Китае (Chen B. et al., 2013; Cheng Y. et al., 1992b, 1994; Wang, 1977). Первоначально её обнаружили при обследовании жителей в провинции Fujian (Cheng Y. et al., 1992b; Wang, 1977). От двух пациентов, жаловавшихся на головокружение, абдоминальную боль и диарею, после приёма празиквантела ( $20 \text{ мг} \cdot \text{кг}^{-1}$ ) были выделены мариты *E. angustitestis*. Размеры червей составляли  $5.84 \sim 6.09 \times 0.93 \sim 1.02 \text{ мм}$ , яиц —  $77 \sim 82 \times 52 \sim 55 \mu\text{m}$ . Гельминты были нормально развиты, и потому описавшие данную находку авторы сделали вывод, что человек является нормальным окончательным хозяином паразита. В последующем при эпидемиологическом обследовании жителей пяти городов на юге провинции Fujian у них выявили смешанное заражение несколькими видами трематод, в том числе *E. angustitestis* (Cheng Y. et al., 1994).

<sup>4</sup>В монографии «International Handbook of Foodborne Pathogens. — Eds. Miliotis M. D., Bier J. W. — Maral Dekker, Inc. 2003» в разделе, посвящённом эхиностоматидам (Eveland, L. K., Haseeb M. A. 34. Echinostome species), данный вид описан как *Echinochasmus angustitestis*.

*Echinostoma cinetorchis* Ando et Ozaki, 1923<sup>5</sup>. Впервые вид описан по экземплярам из серой и чёрной крыс в Японии (Ando, Ozaki, 1923) (рис. 30). Видовое название трематоды связано с непостоянным расположением семенников.

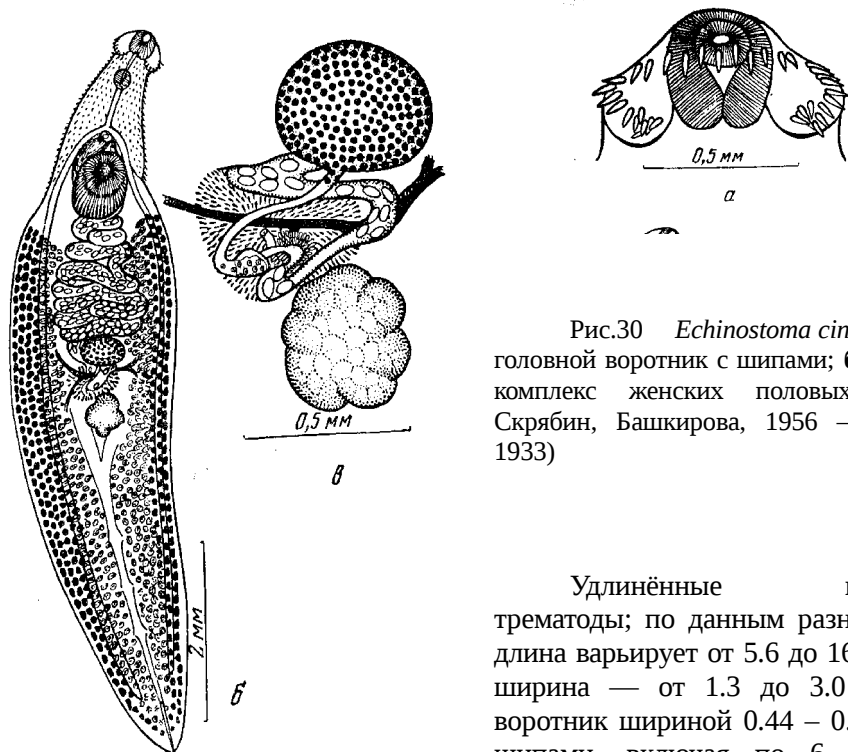


Рис.30 *Echinostoma cinetorchis*: а — головной воротник с шипами; б — марита; в — комплекс женских половых органов (из: Скрябин, Башкирова, 1956 — по: Sugimoto, 1933)

Удлиненные веретеновидные трематоды; по данным разных авторов, их длина варьирует от 5.6 до 16, максимальная ширина — от 1.3 до 3.0 мм. Головной воротник шириной 0.44 – 0.82 мм, с 37–38 шипами, включая по 6 (5) шипов на концевых выступах. Длина дорсальных и латеральных шипов 55 – 59, угловых 36 – 38  $\mu\text{m}$ . Ротовая присоска поперечно-эллипсоидная, брюшная присоска значительно крупнее ротовой; расстояние между центрами присосок — около шестой части длины тела у средних экземпляров и около девятой — у крупных. Фаринкс мускулистый, пищевод узкий; бифуркация кишечника впереди сумки цирруса. Семенники характеризуются непостоянным положением и/или отсутствием одного из них или даже обоих. Сумка цирруса овальная, медианная, ниже брюшной присоски никогда не опускается. Яичник поперечно-овальный, лежит медианно посередине тела. Тельце Мелиса заметное, располагается непосредственно позади яичника. Петли матки с многочисленными яйцами занимают пространство между брюшной присоской и яичником. Желточные фолликулы располагаются в основном в латеральных полях от уровня заднего края брюшной присоски до заднего конца тела. Яйца желтоватые, с крышечкой, противоположный крышечке полюс со складочками. Размеры яиц: 102 – 117  $\times$  63 – 72 (Yamaguti, 1939), 98  $\times$  63 и 100  $\times$  67 (Ryang et al., 1986), 98.9  $\times$  62.7 (Lee S.-K. et al., 1988), 95 – 105  $\times$  60 – 68 (Chai, Lee S., 1990, 1991), 108  $\times$  60  $\mu\text{m}$  (Jung et al., 2014).

Первый промежуточный хозяин *E. cinetorchis* — моллюски *Austropeplea ollula*, *Hippeutis cantori*, *Segmentina hemisphaerula*, *S. nitidella* (в природе и в экспериментах), дополнительные — брюхоногие моллюски родов *Austropeplea*, *Hippeutis*,

<sup>5</sup>П. Бивер (Beaver, 1937) относил этот вид к синонимам *Echinostoma revolutum*.

*Cipangopaludina*, *Physa*, *Pisidium*, *Radix*, а также двустворчатый моллюск *Corbicula fluminea* (Chung P. et al., 2001; Keder, Huffman, 2009; Lee S. et al., 1990а и др.). Метациклические встречаются также в головастиках, у которых локализируются в почках и мускулатуре, в лягушках и в пресноводной рыбе *Misgurnus anguillicaudatus* (Chai, Lee S., 1990). В природных условиях первый промежуточный хозяин — моллюск может одновременно играть роль и дополнительного хозяина, что подтвердили экспериментальные исследования (Yamaguti, 1958).

В отдельных регионах заражённость моллюсков может быть очень высокой. В одной из провинций Кореи, к примеру, собранные на рисовых полях моллюски *Hipppeutis cantori* оказались заражены *E. cinetorchis* почти на 77 %, со средней интенсивностью инвазии 4.7 экз. (Lee S. et al., 1988). Цисты шаровидной или эллипсоидной формы, с двухслойной стенкой. Размеры цист 0.099 – 0.149 × 0.099 – 0.119 мм. Личинок из моллюсков (Chung P., Jung, 1999; Lee S. et al., 1988) и вьюна (Seo B. et al., 1984с) скормили крысам (и мышам), в которых были получены мариты, определённые как *E. cinetorchis*.

Окончательные хозяева *E. cinetorchis* в природе — крысы, собаки, домашняя мышь, у которых он найден в Японии (Ando, Ozaki, 1923), Вьетнаме (Nguen L. et al., 2012), Китае (Wu, 2004), Корее (Cho S. Y. et al., 1981; Seo B. et al., 1964, 1981), на Тайване (Fischthal, Kuntz, 1975, 1981; Sugimoto, 1933). На Тайване паразит выявлен также у белозубки (Fischthal, Kuntz, 1981), в рыбоводных хозяйствах Вьетнама — у цыплят и уток, которых кормили улитками и рыбными отходами (Anh et al., 2010). В экспериментах к заражению очень восприимчивы крысы и мыши. У экспериментально и естественно заражённых окончательных хозяев черви поселяются в тонком отделе кишечника.

У человека эту трематоду впервые обнаружили ещё в 1930-е годы в Японии (Kawahara, Yamamoto, 1933; Takanashi et al., 1930а, 1930б). С начала 1980-х годов и по настоящее время единичные особи *E. cinetorchis* спорадически регистрируют у людей в Корее (Chai, Lee S., 1990; Chung P. et al., 2001; Lee S.-K. et al., 1988; Ryang, 1990; Ryang et al., 1986; Seo B. et al., 1980; Son et al., 1994 и др.), на Тайване и Яве (Yu, Mott, 1994). Самый последний случай описан в 2014 г. (Jung W. et al., 2014). Тогда у 68-летнего мужчины, обратившегося в клинику Gyeongsang Национального университета с жалобой на пульсирующую боль в правой нижней части брюшной полости, беспокоившую его в течение 5 дней, при колоноскопии в восходящей толстой кишке обнаружили двух живых червей. Один из них прикрепился к отёчной и гиперемированной слизистой поверхности проксимальной части восходящей кишки, другой — к её середине. Оба червя были удалены при помощи пинцета. Источником заражения, скорее всего, оказалось мясо лягушек, съеденное пострадавшим в сыром виде за 2 месяца до появления неприятных симптомов.

Основным источником заражения людей *E. cinetorchis* являются пресноводные моллюски, как брюхоногие, так и двустворчатый клэм, контаминированные метациклическими. На этом фоне несколько неожиданным выглядит утверждение о том, что источником заражения человека *E. cinetorchis* является пресноводная рыба «The sources of human infections with *E. hortense* and *E. cinetorchis* are freshwater fish, including the loach and carp» (Chai, Shin, 2013; стр. 4). Сказанное, скорее, справедливо в отношении *E. hortense* (= *Isthmiophora hortense*) (см. далее), но никак не *E. cinetorchis*, для которого рыба — и только *Misgurnus* — как дополнительный хозяин играет второстепенную роль, а облигатными вторыми промежуточными хозяевами яв-

ляются моллюски — обычный компонент пищевого рациона жителей многих стран Юго-Восточной Азии.

*Echinostoma echinatum* (Zeder, 1803) Rud., 1809 (= *Echinostoma lindoense* Sandground et Bonne, 1940; = *Echinostoma barbosai* Lie et Basch, 1966) (рис. 31). Вид впервые описан на материале от млекопитающих из Германии как *Distoma echinata* Zeder, 1803. Видовое название от латинского *echinatum* — «колючий».

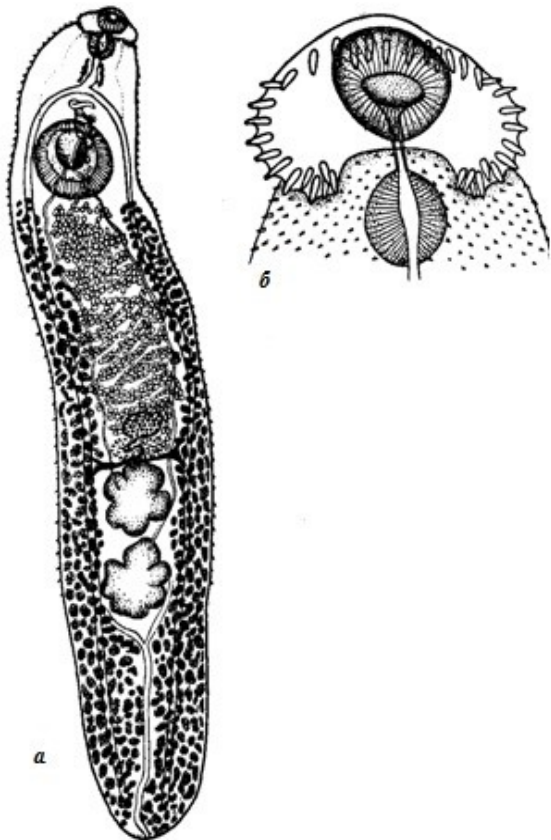


Рис. 31 *Echinostoma echinatum*: а — марита; б — головной воротник с шипами (из: Скрябин, Башкирова, 1956 — по: Sandground, Bonne, 1940, как *Echinostoma lindoensis*)

*E. echinatum* — один из тех видов эхиностом, которому многие десятилетия упорно отказывали в праве на существование и которого, тем не менее, продолжают упоминать на страницах многочисленных публикаций под этим именем. Достаточно сказать, что ещё в 1909 г. Э. Дец (Dietz, 1909) свёл вид в синонимы *Echinostoma revolutum*, с чем согласились в последующем многие авторы (см., напр., Скрябин, Башкирова, 1956; Beaver, 1937). Более того, К. И. Скрябин и Е. Я. Башкирова (1956), рассматривая *E. echinatum* синонимом *E. revolutum*, оставляют самостоятельным видом *Echinostoma lindoense* Sandground et Bonne, 1940, который переведён в синонимы *E. echinatum*. Но и в настоящее время определение *E. echinatum* требует определённой осторожности, поскольку необходимо располагать информацией о морфологических особенностях не

только взрослой трематоды, но и церкарий. Об этом, в частности, пишет А. Костадинова (Kostadinova, 1995), которая переисследовала материалы по *Echinostoma echinatum* (Zeder, 1803) sensu Kanev и пришла к выводу, что под этим названием в данном материале скрываются два вида — *E. sarcinum* Dietz, 1909 и *Echinostoma* sp. (? *echinatum*). Резюмируя результаты своей работы, она подчёркивает, что только экспериментальное изучение может помочь установить истинное систематическое положение вида.

Довольно крупные трематоды, 13 – 22 × 2.5 – 3 мм (Скрябин, Башкирова, 1956, как *E. lindoensis*). Тегумент с шипиками, особенно хорошо заметными в передней части тела. Ротовая присоска диаметром 0.23 – 0.51, брюшная 0.6 – 1.38 мм. Головной воротник 0.78 мм ширины, с 37 шипами, расположенными в двух чередующихся рядах. Средний размер шипов 84 × 22, максимальный — 95 × 28 μm. Все шипы приблизительно одинакового размера и только третий из пяти шипов в угловой вентральной группе обычно бывает крупнее. Семенники лопастные. Половая бурса 0.3 – 0.5 мм, немного заходит за передний край брюшной присоски. Простатические железы хорошо развиты, циррус без шипов. Общий половой атриум находится непосредственно позади бифуркации кишечника. Яичник 0.3 – 0.5 мм. Желточные фолликулы протягиваются от уровня заднего края брюшной присоски до заднего конца тела. Яйца несколько зеленоватого оттенка, с толстой оболочкой,



шишковидным утолщением на одном полюсе и слабо выраженной крышечкой на противоположном; 92 – 124 × 65 – 76 мкм.

Первый промежуточный хозяин *E. echinatum* — моллюски *Gyraulus convexiusculus*, *Anisus sarasinorum*. Если же учесть, что *Echinostoma barbosai*, чей жизненный цикл изучен в Бразилии, является синонимом *E. echinatum*, то к числу первых промежуточных хозяев трематоды следует добавить *Biomphalaria glabrata* (Lie, 1968; Lie, Basch, 1966). Дополнительные хозяева — моллюски из родов *Idiopoma*, *Biomphalaria*, *Viviparus*, *Corbicula*. В некоторых моллюсках цисты, размеры которых составляют 0.12 – 0.13 мм, могут скапливаться в виде масс оранжево-жёлтого цвета возле их сердца. В *Corbicula* цисты распространены шире, но более всего их в жаберных пластинках. Окончательный хозяин паразита — птицы, млекопитающие, в том числе человек. В экспериментах мариит вырастили в голубях, утках, цыплятах (Lie, 1968; Lie, Basch, 1966) и белых мышцах (Lie, 1968). В мышцах черви начинают продуцировать яйца через несколько дней после заражения, в цыплятах — через 10–14 (Lie, 1968).

Изучая эхиностоматид, найденных у жителей Индонезии, исследователи подчеркнули, что из 5 обнаруженных ими видов — *Euparyphium ilocanum*, *E. malayanum*, *Echinostoma lindoense*, *E. revolutum* и *Echinoparyphium recurvatum* (названия видов — как у авторов публикации — АГ) — наиболее адаптирован к жизни в человеке «*E. lindoense*» (= *E. echinatum*). Остальных перечисленных трематод, по их мнению, следует рассматривать его случайными паразитами (Bonne et al., 1953).

В 1937–1956 гг. *E. echinatum* (= *lindoense*) был широко распространён среди местного населения в долине озера Линду в центральном Сулавеси, где заражённость людей достигала 24–96 % (Carney et al., 1980). В рационе местных жителей здесь доминировали крупные съедобные моллюски *Corbicula lindonensis* и *C. subplanta*, которых ели в основном в сыром виде. Оба моллюска относятся к числу промежуточных хозяев *E. echinatum*. Однако с 1970-х годов этот паразит у людей здесь практически не встречается (Clarke et al., 1974), что связано с изменениями в их питании, последовавшими вслед за вселением в озеро Линду тилапии. Хорошо известно, что тилапии питаются велигерами, причём не только *Corbicula*, но и других моллюсков (Ampullariidae, Bithyniidae, Planorbidae, Thiaridae, Viviparidae), численность которых в озере в итоге также значительно сократилась. Исчезновение моллюсков из пищевого рациона жителей разорвало цепочку последовательной смены хозяев в жизненном цикле трематоды, для которой в данном регионе человек был основным окончательным хозяином.

***Echinostoma ilocanum*** (Garrison, 1908) Odhner, 1911 [= *Fascioletta ilocanum* Garrison, 1908; = *Euparyphium ilocanum* (Garrison, 1908)]<sup>6</sup> (рис. 32). Трематода впервые была найдена у пяти аборигенов с Филиппинских о-вов в 1907 г. и описана как *Fascioletta ilocanum*. Видовое название ей дали по названию места обнаружения на севере Лусона: *Ilocano* — Илокано (Garrison, 1908). Т. Однер (Odhner, 1911), исследовавший материал П. Гаррисона, обнаружил на адоральном диске трематоды 49 околоротовых шипов и на этом основании перевёл её в род *Echinostoma*.

Удлиненные черви, в живом состоянии красновато-серого цвета, размерами 2.5 – 6.5 × 1 – 1.35 (Faust, 1949), 4 – 10 × 0.5 – 1.5 (Bonne et al., 1953), 5.2 – 8.0 × 0.8 – 1.2 (6.7 × 1.0) мм (Sohn et al., 2011b). Tegument с маленькими шипиками, которые на

<sup>6</sup>К. И. Скрябин и Е. Я. Башкирова (1956) описывают вид как *Euparyphium ilocanum*.



дорсальной стороне доходят до брюшной присоски, а на вентральной опускаются до заднего семенника. Головной воротник подковообразной формы, отделён от тела лёгким сжатием, с 51–53 небольшими шипами; по некоторым данным (Faust, 1949; Sohn et al., 2011b), шипов 49–51. На угловых вентральных лопастях по 5 шипов на каждой стороне, из них 2 шипа, сдвинутых более латерально, крупнее остальных, 30 – 45  $\mu\text{m}$ ; длина медио-дорсальных шипов не более 13  $\mu\text{m}$ ; зачастую их трудно отличить от шипов на тегументе (Bonne et al., 1953). Ротовая присоска 0.15 – 0.18, брюшная до 0.5 мм. Фаринкс по длине несколько превышает размер ротовой присоски. Семенники округлые, лопастные, лежат тандемом в задней трети тела. Сумка цирруса опускается до уровня середины брюшной присоски. Половое отверстие непосредственно впереди брюшной присоски. Яичник округлый, меньше семенников. Тельце Мелиса неправильной формы. Матка с многочисленными яйцами. Желточные фолликулы одинакового размера, в двух латеральных полях, не достигают уровня заднего края брюшной присоски, позади семенников соединяются. Яйца желтоватые, с маленькой крышечкой, 88 – 111  $\times$  53 – 74 (Faust, 1929), 83 – 111  $\times$  58 – 69 (Faust, 1949), 96 – 111  $\times$  58 – 62 (103  $\times$  59.5) (Bonne et al., 1953), 89 – 99  $\times$  52 – 58 (94  $\times$  55)  $\mu\text{m}$  (Sohn et al., 2011b).

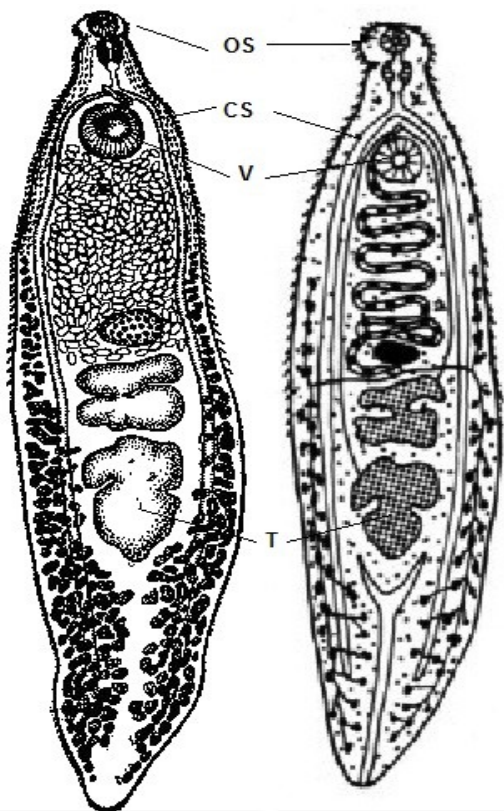


Рис. 32 *Echinostoma ilocanum*; OS — ротовая присоска; CS — сумка цирруса; V — брюшная присоска; T — семенники (слева — из: Odhner, 1911; справа — из: imagepo.com)

Первый промежуточный хозяин — моллюск *Gyraulus phrasadi* (семейство Planorbidae); вышедшие в воду церкарии инцистируются в брюхоногих моллюсках разных родов — *Gyraulus*, *Pila*, *Viviparus*, *Planorbis*, *Lymnaea* и других, а также в двустворчатых моллюсках. Окончательный хозяин паразита — крысы, а также собаки и кошки, при этом крысы являются основным хозяином, поддерживающим численность популяции паразита в природе (Bonne et al., 1953; Eduardo, Lee, 1990). В экспериментах марины получены в разных животных, а также в человеке, но наиболее восприимчивы к заражению крысы, мыши, хомяки (Eduardo, 1991).

Как явствует из видового названия трематоды (*ilocanum*), у человека её впервые обнаружили в Илокано на Филиппинах (Garrison, 1908). Кстати, это вообще было первое публичное сообщение о находке эхиностоматид у человека. Тогда в одном пациенте насчитали более 250 червей (Bonne et al., 1953). Однако, судя по палеонаходкам, данный вид трематод паразитирует у людей уже не одно столетие.

Когда в Бразилии в копролитах мумифицированного тела (возраст захоронения составлял 600–1200 лет) обнаружили многочисленные яйца *Echinostoma* sp., то исследователи (Sianto et al., 2005) предположили, что это вполне мог быть широко распространённый в азиатском регионе *E. ilocanum*, которого завезли в Южную Америку в доколумбовый период.

Обследование местного населения на Филиппинах выявило в среднем невысокую заражённость людей *E. Ilocanum* — 3 %, но на Северном Лусоне она составляла 11 %, достигая максимума в 44 % (Cross, Basaca-Sevilla, 1986). Единичные случаи находок этого гельминта у людей известны также в Индонезии на Сулавеси и Яве (Bonne et al., 1953), в Камбодже (Sohn et al., 2011b), Индии (Grover et al., 1998), в Китае в Юннани (Yu, Mott, 1994), на северо-востоке Таиланда (Radomyos P. et al., 1982, 1994, 1998). В Кантоне, кстати, *E. ilocanum* обнаружили у 13.5 % обследованных собак (Zhao, 1983).

Основной источник заражения людей — моллюски: на Филиппинах это, прежде всего, — крупная рисовая улитка *Pila luzonica*, в Индонезии — *Viviparus javanicus*, которых местное население употребляет в пищу в сыром виде. Например, излюбленная еда филиппинцев — это так называемые *kilawen* или *kinilaw*, когда к сырым моллюскам, рыбе или мясу добавляют соль, уксус, лимонный сок и специи. Подобная пища широко распространена и среди жителей Камбоджи (Sohn et al., 2011b). В то же время из-за жёсткой кожистой структуры мяса у *P. luzonica* большинство людей всё же предпочитает есть этих моллюсков не в сыром виде, а сваренными в кокосовом молоке и чили (Tangtrongchitr, Monzon, 1991). Возможно, именно с этим связана более редкая встречаемость у местного населения *E. ilocanum*, для которого *P. luzonica* является дополнительным хозяином.

***Echinostoma macrorchis*** Ando et Ozaki, 1923 (рис. 33). Вид впервые описан по экземплярам от крыс в Японии (Ando, Ozaki, 1923)<sup>7</sup>. Видовое название подчёркивает крупные размеры семенников у трематоды.

Удлинённые черви размерами 3.4 – 4.2 × 0.68 – 0.86 (Ando, Ozaki, 1923), 3.9 – 6.3 × 0.7 – 1.2 (Sohn W. et al., 2013), 3.5 – 5.8 × 0.9 – 1.6 мм. Tegument передней части тела с шипиками; вокруг присосок имеются сенсорные папиллы. Головной воротник с 43 (43–45) шипами, из которых 6 (5) шипов с каждой стороны образуют крайние группы, в каждой из них 2 внутренних шипа крупнее остальных, 39 – 41 × 11 – 15 µm; размеры шипов постепенно уменьшаются в наружном направлении, приближаясь к размерам дорсальных шипов. Шипы дорсальной части в двух рядах. Брюшная присоска в 2–2.5 раза крупнее ротовой, находится в передней четверти тела. Семенники очень крупные, яйцевидной формы, с более или менее изрезанными краями. Половая бурса расположена между бифуркацией кишечника и справа от переднего края брюшной присоски. На верхушке цирруса несколько тонких шипов (Sohn W. et al., 2013) (ранее полагали, что у *E. macrorchis* циррус не вооружён). Половое отверстие непосредственно позади бифуркации кишечника. Желточные фолликулы довольно крупные, впереди не доходят до уровня заднего

---

<sup>7</sup>Работу японских исследователей перевёл на французский язык Р. Дольфю (Dollfus, 1925), известный паразитолог, автор многочисленных публикаций по паразитам беспозвоночных и позвоночных животных. Именно этот текст включён в монографию К. И. Скрябина и Е. Я. Башкировой (1956).

края брюшной присоски (Yokohata et al., 1989). Позади семенников желточные фолликулы сходятся с обеих сторон. Яйца от овальной до эллиптической формы,  $81 - 89 \times 44 - 58$  (Ando, Ozaki, 1923),  $88 - 95 \times 56 - 60$   $\mu\text{m}$  (Sohn W. et al., 2013).

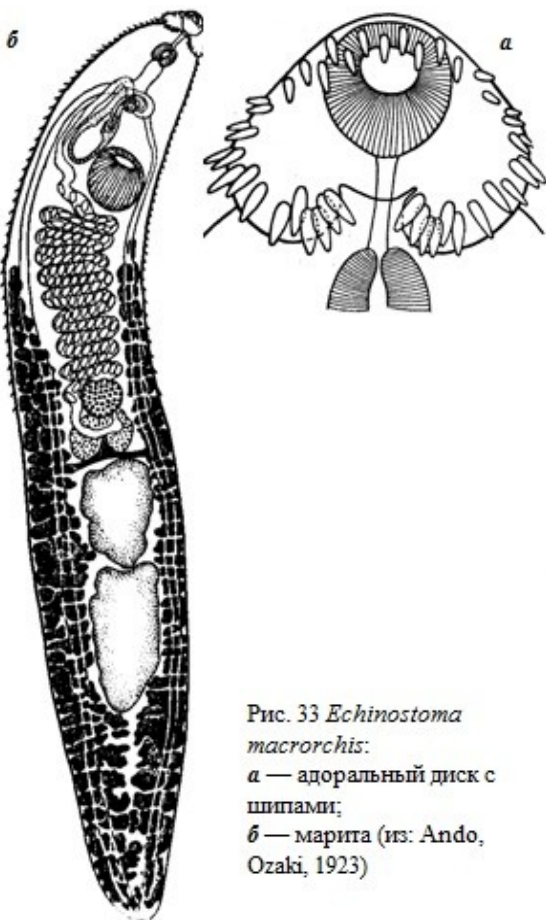


Рис. 33 *Echinostoma macrorchis*:  
 а — адоральный диск с шипами;  
 б — марита (из: Ando, Ozaki, 1923)

Первый промежуточный хозяин *E. macrorchis* — моллюски *Segmentina hemisphaerula* и *Gyraulus chinensis*, дополнительный — моллюски из родов *Segmentina*, *Gyraulus*, *Cipangopaludina*, *Viviparus*, а также лягушки. Кроме того, метацеркарий получили в экспериментально заражённых моллюсках (10 видов), головастиках лягушки и жабы, личинках саламандры и даже в планарии (Lo C. T., 1995). Когда метацеркарий из естественно заражённых лягушек скормили крысам, которых затем вскрывали без определённого интервала между 25 и 39-м днём, то в передней части тонкого отдела кишечника у них найдены зрелые особи *E. macrorchis* (Ando, Ozaki, 1923). Аналогичные исследования провели и в Лаосе (Sohn W. et al., 2013). Купив на рынке моллюсков *Cipangopaludina* sp. и обнаружив в них личинок, исследователи скормили их крысам и кошке и через, соответственно, 14 и 30 дней обнаружили в тех взрослых

червей *E. macrorchis*.

Метацеркарии *E. macrorchis* из Тайваня отличаются от таковых из Японии: тайваньские личинки мельче размерами ( $121.7 \pm 3.6 \times 118.2 \pm 4.1$   $\mu\text{m}$ ), достигают инвазионного состояния через 12 ч после инцистирования и созревают в крысах за 7 дн., тогда как более крупные японские личинки ( $139 - 159 \times 99 - 120$   $\mu\text{m}$ ) становятся инвазионными через 35 ч после инцистирования, а созревают в крысах за 13 дн. (Lo C. T., 1995). Кстати, метацеркарии из лаосских моллюсков по своим размерам близки к тайваньским —  $113 - 128 \times 113 - 125$  ( $121 \times 120$ )  $\mu\text{m}$  (Sohn W. et al., 2013).

Паразит известен у грызунов, прежде всего, крыс и полёвок в Японии (Ando, Ozaki, 1923; Ito M., Itagaki, 2003), на Тайване (Fischthal, Kuntz, 1981); найден у кротов на о. Хоккайдо (Yokohata et al., 1989). В числе его естественных хозяев также птицы и человек (случайный хозяин).

О заражении человека *E. macrorchis* впервые узнали в Японии в 1927 г. (Majima, 1927). У ребёнка после приёма хеноподиева масла за три раза выделилось 60 экз. трематод. Второй случай обнаружения *E. macrorchis* у человека также имел место в Японии (Okabe N., Okabe K., 1972). Какой-либо иной информацией по данному вопросу я не располагаю.

*Echinostoma paraulum* Dietz, 1909 (рис. 34) описана на материале от нескольких видов уток и поганки из центральной Европы (Dietz, 1909).

*Echinostoma paraulum* постигла незавидная судьба: одни авторы, и таких большинство, относят вид к синонимам *Echinostoma revolutum* (Ashford, Crewe, 2003; Beaver, 1937; Chai et al., 2009; Gosling, 2005; Kanev, 1994; Yamaguti, 1958 и т. д.), другие рассматривают его в составе рода *Echinoparyphium* как *E. paraulum* (AbouLaila et al., 2011; Dawes, 1968; Molloy et al., 1997), третьи оставляют в роде *Echinostoma* (Искова, 1972; Скрыбин, Башкирова, 1956; Farjana et al., 2008; Gibson, 2015<sup>8</sup>; Miller, 1937; Simons, 1989 и т. д.). Воздерживаясь от каких-либо кардинальных действий в отношении данного вида, поскольку подобная задача и не стоит передо мной, приведу информацию о нём в том роде, в котором он изначально описан.

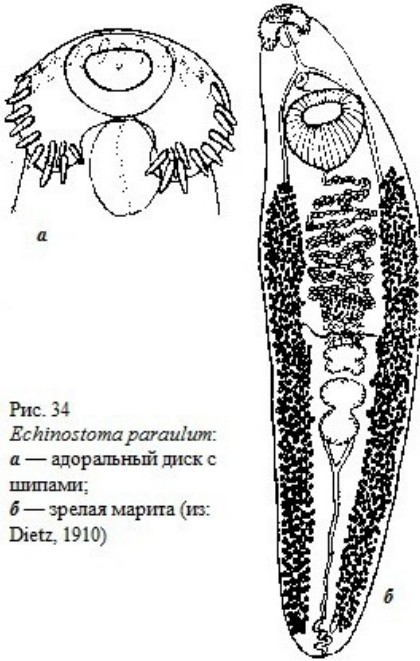


Рис. 34  
*Echinostoma paraulum*:  
а — адоральный диск с шипами;  
б — зрелая маритра (из: Dietz, 1910)

Длина зрелых червей 4–7, максимальная ширина 0.94 – 1.66 мм (Dietz, 1910). Передняя часть тела с густыми шипиками, на вентральной стороне они доходят до уровня семенников, на дорсальной, но уже изреженными, ниже брюшной присоски. Головной воротник шириной 0.43 – 0.54 мм, с 37 шипами, расположенными так же, как у *E. revolutum*. Краевые шипы конической формы, 68 – 75 × 13.6 – 20.4 μm; у самой крупной особи длина шипов 102 μm. Группа шипов на вентральных углах воротника состоит на каждой стороне из двух расположенных одна над другой пар, длина шипов 54 – 68 × 13.6 μm, и одного изолированного, более медианного шипа, 47.6 – 50 μm. Брюшная присоска более чем в 3 раза крупнее ротовой. Расстояние между центрами присосок 0.88 – 1.09 мм. Семенники разделены глубокой поперечной перетяжкой,

задний семенник крупнее переднего, располагаются медианно в задней половине тела. Сумка цирруса овальная, 0.34 – 0.43 × 0.17 – 0.23 мм, лежит почти целиком выше брюшной присоски, содержит семенной пузырёк. Яичник медианный или слегка субмедианный. Тельце Мелиса между яичником и передним семенником. Матка образует поперечные петли между яичником, желточными полями и брюшной присоской. Желточники из крупных фолликулов, начинаются немного ниже уровня брюшной присоски и доходят почти до заднего конца тела. Яйца многочисленные, 105.5 – 108 × 36 – 48 μm.

Учитывая существующие в настоящее время разночтения относительно таксономического статуса *E. paraulum*, очертить круг его хозяев довольно трудно. Известно, например, что в Европе дополнительный хозяин данного вида — моллюск *Dreissena polymorpha* (Molloy et al., 1997). Взрослые особи выявлены у голубей в Канаде (Miller, 1937), у собаки в Индии и уток в Египте (AbouLaila et al., 2011).

<sup>8</sup>Gibson D. (2015). *Echinostoma paraulum* Dietz, 1909. Online: World Register of Marine Species at <http://www.marinespecies.org/aphia.php?p=taxdetails&id=108794> on 2015-07-15.

Впервые об обнаружения *E. paraulum* у человека сообщил К. И. Скрябин (1938). В 1937 г. в России во время работы по дегельминтизации населения одного из районов Кировской области в фекалиях пациента, прошедшего эту процедуру, был обнаружен один экземпляр трематоды, которая по своим морфологическим особенностям, по мнению автора, соответствовала таковым *E. paraulum*. Червь достигал в длину 7.7 при ширине 1.4 мм; размер всех шипов на головном воротнике был одинаков, 55  $\mu\text{m}$  длины; яйца размером 100  $\times$  60  $\mu\text{m}$ .

В 1994 г. появилась вторая информация о находке этой трематоды у людей в провинции Юань в Китае (Yu, Mott, 1994).

Итак, прежде всего, мы должны констатировать определённое видовое разнообразие трематод рода *Echinostoma*, зарегистрированных у человека. Таковых к настоящему времени насчитывается 8 (или 7, если принять точку зрения авторов, переведших *E. paraulum* в синоним *E. revolutum*). В организме человека трематоды поселяются в тонком отделе кишечника, прикрепляясь к слизистой при помощи присосок и шипов. В случае невысокого заражения, т. е. при наличии единичных червей, что обычно выясняется при последующем выделении взрослых трематод в результате антигельминтозного лечения, симптомы поражения могут быть выражены довольно слабо и заболевание носит практически асимптоматичный характер (Sohn et al., 2011b). Но даже в этом случае степень проявления симптомов во многом зависит от индивидуальной восприимчивости того или иного человека к заражению, от общего состояния его иммунной системы. Вместе с тем, при высокой численности эхиностомы повреждают слизистую кишечника в местах прикрепления, вызывая изъязвления и кровотечение, сопровождаемые сильным воспалением. Иногда при сильном заражении в слизистой кишечника могут возникнуть очаговый некроз и обильная клеточная инфильтрация. Вкупе с общим токсическим воздействием живущих в организме человека паразитов это не может не сказаться негативно на состоянии его здоровья. Симптомы заболевания обычно выражаются в лихорадке, боли в брюшной области, тошноте, рвоте, диарее. Однако следует иметь в виду, что во многих случаях вычлнить симптомы заражения эхиностомами из общего числа клинических признаков бывает довольно трудно по причине смешанной инвазии пациента несколькими видами червей, и не только трематодами, но и цестодами, нематодами, скребнями, а также паразитическими простейшими. Выше неоднократно приводились примеры паразитирования в человеке нескольких видов трематод одновременно, среди которых встречалось даже нескольких видов *Echinostoma*.

### **Род *Acanthoparyphium* Dietz, 1909**

Описание (по: Скрябин, Башкирова, 1956; Kostadinova, 2005a). Трематоды от мелких до средних размеров, с удлинённым телом, максимальная ширина которого обычно на уровне брюшной присоски. Тегумент покрыт шипиками до уровня брюшной присоски или семенников. Почковидный головной воротник хорошо развит, с 23 шипами, расположенными в одном непрерывающемся дорсально ряду; вентральные угловые шипы отсутствуют. Брюшная присоска на границе первой и второй трети длины тела. Развиты все отделы пищеварительной системы. Округлые или овальные, гладкие или с неровными краями семенники лежат во второй половине тела. Длинная половая бурса опускается примерно на половину расстояния между брюшной присоской и передним семенником. Простатическая часть трубча-

тая; циррус длинный, с шипиками. Яичник маленький, сферический. Тельце Мелиса диффузное, крупнее яичника. Матка короткая, яйца немногочисленные. Желточные фолликулы крупные, латеральные, редко достигают уровня брюшной присоски. Паразиты тонкого кишечника околотовных птиц. Типовой вид — *Acanthoparyphium phoenicopteri* (Lühe, 1898) Dietz, 1909.

Первый промежуточный хозяин трематод данного рода — солоноватоводные брюхоногие моллюски, второй — двустворчатые моллюски и/или гастроподы. Окончательные хозяева — водно-болотные и околотовные птицы.

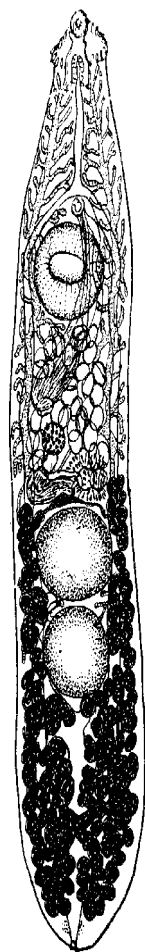
Род не очень многочисленный, но его представители известны в Японии (здесь зарегистрировано больше всего видов), Корее, на Филиппинах, в Индии, Кувейте, Тунисе, Пуэрто-Рико, Австралии, в России на Дальнем Востоке.

Единственный вид данного рода, зарегистрированный у человека, — это *Acanthoparyphium tyosenense* Yamaguti, 1939 (= *Acanthoparyphium kurogamo* Yamaguti, 1939), впервые описанный на материале из тонкого кишечника турпана и синьги из Кореи (рис. 35).

Рис. 35 *Acanthoparyphium tyosenense*, марита (из: Yamaguti, 1939)

Описывая *Acanthoparyphium tyosenense*, С. Ямагути (Yamaguti, 1939) подчеркнул его сходство с другим представителем данного рода — *A. kurogamo* Yamaguti, 1939, описанным одновременно с ним. Отличия между ними заключались в форме тела и расположении внутренних органов. По этому поводу К. И. Скрябин и Е. Я. Башкирова (1956; стр. 777) пишут: «При сопоставлении описаний обоих видов оказалось, что по всем основным признакам они не имеют существенных различий, а небольшие отклонения в размерах тела, головных шипов и присосок находятся в пределах индивидуальных вариаций. Поэтому мы полагаем, что *A. tyosenense* является синонимом *A. kurogamo*. К этому следует добавить, что и хозяева этих видов относятся к одному роду». Однако эта точка зрения не была поддержана, и *A. tyosenense* указывают как такового во всех публикациях, независимо от того, идёт ли в них речь о его регистрации у людей (Chai et al., 2001a, 2009) или нет (Chung O. et al., 2007; Han et al., 2011; Kim Y. et al., 2004). В одном единодушны все исследователи: *A. kurogamo* является синонимом *A. tyosenense*.

Трематоды средних размеров (2.4 – 3.9 × 0.5 – 0.8 мм), с продолговатым телом, заметно сужающимся по направлению от брюшной присоски к переднему концу. При изучении ультратонкого строения наружных покровов червей на ротовой присоске обнаружилось 7 одиночных сенсорных папилл без ресничек и 4 сгруппированных сенсорных папиллы с одной ресничкой (Han et al., 2011). Брюшная присоска с 25 округлыми вздутиями без ресничек. Поверхность тела между присосками покрыта плотно расположенными шипами нескольких типов. Головной воротник с 23 шипами размерами 39 – 54 × 9 – 12 μm. Брюшная присоска в конце передней трети тела Шаровидные семенники лежат тандемом на границе средней и задней третей тела. Половая бурса



очень длинная,

доходит почти до яичника. Петли матки перекрывают кишечные ветви. Желточные фолликулы начинаются от уровня тельца Мелиса и достигают позади семенников срединной линии. Яйца 84 – 110 × 60 – 90 μm.

Рост и развитие *A. tyosenense* изучены в экспериментально заражённых цыплятах, причём наблюдение за созреванием трематод вели от 1-го дня после заражения и до 38-го (Han et al., 2003). Оказалось, что черви в цыплятах поселялись в основном в тощей кишке и быстро росли до 5-го дня. Размеры паренхиматозных и репродуктивных органов быстро увеличивались со 2-го по 10-й день; рост продолжался вплоть до 38-го дня, но в меньшей степени. Количество яиц в матке достигло пика между 10 и 15 днём.

Первый промежуточный хозяин *A. tyosenense* в Корее — морские моллюски *Lunaria fortunei* и *Nevertia (=Glossaulax) didyma* (Kim Y. et al., 2004), в Японии — также морские виды *Cerithideopsisilla microptera*, *C. cingulata*, *Cerithideopsis largillierti* (цит. по: Chai et al., 2009). Второй промежуточный хозяин — солоноватоводные двустворчатые моллюски *Mactra quadrangularis* (в естественных популяциях мактра поражена метацеркариями на 99.5 %), *Solen grandis*, *S. strictus*, а также гастропода *Glossaulax petiveriana* (Chai et al., 2001a, 2009). Половозрелых особей *A. tyosenense* вырастили в цыплятах, которым скормили метацеркарий, извлечённых из перечисленных видов моллюсков (Chai et al., 2001a). Удачно закончился также опыт по скормливанию личинок из мактры морской чайке *Larus crassirostris*, в которой через 10 дней после заражения были получены зрелые трематоды (Kim Y. et al., 2004).

Естественные дефинитивные хозяева *A. tyosenense* — околотовдные птицы (турпан, синьга, камнешарка, песочник, чернохвостая чайка). Заражённость птиц может быть очень высокой. Так, на западном побережье Кореи в эстуарии реки Манкюнг (Mankyung) в одной камнешарке *Arenaria interpres* как-то насчитали 1820 экз. трематоды (Chung O. et al., 2007).

*A. tyosenense* — единственный представитель рода, встреченный у человека (Chai et al., 1998, 2001a). Сразу у 10 пациентов, в том числе 7-летней девочки, проживающих в двух прибрежных посёлках в Корее, после процедуры дегельминтизации было обнаружено от 1 до 107 экз. *A. tyosenense* вместе с различным количеством других кишечных червей. Пациенты объяснили, что они обычно едят морских моллюсков, которых собирают в эстуарии близ своих деревень. При обследовании собранных здесь же моллюсков выяснилось, что все они заражены метацеркариями *A. tyosenense*, видовой статус которых подтвердил эксперимент с цыплятами, в которых были выращены взрослые формы данного вида.

Других сообщений о находках *A. tyosenense* у человека нет.

## **Род *Artyfechinostomum* Lane, 1915<sup>9</sup>**

Синонимы (по: Kostadinova, 2005a):

*Testifronsosa* Bhalerao, 1924

*Testisacculus* Bhalerao, 1927

*Reptiliotrema* Bashkirova, 1941

*Lepustomum* Jane, 1953

*Neoartyfechinostomum* Agrawal, 1963

*Pseudoartyfechinostomum* Bhardwaj, 1963

---

<sup>9</sup>Э. Фауст (Faust, 1929) относил род *Artyfechinostomum* к синонимам *Echinostoma*.



Описание (по: Kostadinova, 2005a; Premvati, Pande, 1974). С характерными чертами семейства. Трематоды от средних до крупных размеров. Тело удлинённо-овальное, уплощённое дорсо-вентрально. Tegument с крупными чешуеподобными шипиками, протянувшимися с вентральной стороны до уровня семенников, а с дорсальной — до уровня заднего края брюшной присоски. Головной воротник слабо отграничен от тела, с 43–45 шипами в двойном ряду; угловые шипы, по 5 на каждом углу, слегка длиннее краевых. Ротовая присоска маленькая, брюшная крупная, мускулистая, чашеобразная, находится в первой четверти тела. Бифуркация кишечника непосредственно впереди брюшной присоски. Семенники крупные, глубоко-лопастные, расположены тандемом в задней половине тела. Сумка цирруса очень длинная, дубинкообразная, медианная или сдвинута вправо; семенной пузырьёк заметный; семяизвергательный проток длинный, свёрнутый; простатическая часть трубчатая; циррус очень длинный, мускулистый, с мелкими шипиками. Яичник от овальной до дольчатой формы, лежит справа от медианной линии тела. Семяприемник имеется. Тельце Мелиса крупнее яичника. Метратерм хорошо развит. Желточные фолликулы мелкие, простираются от уровня заднего края брюшной присоски до заднего конца тела. Яйца многочисленные, крупные. Паразиты рептилий и млекопитающих. Типовой вид — *Artyfechinostomum sufrartyfex* Lane, 1915<sup>10</sup>.

Долгие годы многие исследователи рассматривали *Artyfechinostomum sufrartyfex* синонимом *Artyfechinostomum malayanum*<sup>11</sup> (см. далее), однако недавние генетические исследования доказали несостоятельность этого перевода: каждый из названных видов является самостоятельным (Tantrawatpan et al., 2013).

Род *Artyfechinostomum* давно привлекает внимание специалистов, поскольку входящие в него виды имеют медицинское и ветеринарное значение. Вместе с тем, систематика рода всё ещё довольно запутана, что, кстати, находит отражение в обилии его синонимов, отсутствуют чёткие видовые критерии, слабо изучены биология и экология социально-значимых видов. По этой причине ниже приведены данные по всем четырём видам *Artyfechinostomum*, зарегистрированным у человека: *Artyfechinostomum malayanum*, *A. mehrai*, *A. oraoni*, *A. sufrartyfex*. При этом я не исключаю, что этих видов может быть 3 или даже 2.

***Artyfechinostomum sufrartyfex*** (рис. 36). Паразита впервые обнаружили и описали в Ассаме (Индия) на материале от 8-летней девочки, у которой с рвотой

---

<sup>10</sup> К. Лэйн (Lane, 1915) назвал трематоду в знак благодарности д-ру E. Smythe из Suffry в Ассаме за предоставленный материал. В статье он пишет: «By the kind courtesy of Dr E Smythe in Assam, India, of whose kindness the name given to the parasite is intended as a slight acknowledgment of flukes» (цитата из статьи К. Лэйна заимствована из монографии: Bowman et al., 2002; стр. 106-107). Любопытно, но, по словам самого же К. Лэйна (Lane, 1917), Т. Однер прокомментировал название вида как «ужасное» (terrible).

<sup>11</sup> а) В монографии (Berger, Marq, 2006) типовой вид рода *Artyfechinostomum sufrartyfex* отмечен как *Echinostoma sufrartyfex* и отнесён к синонимам *Echinostoma malayanum*.

б) В монографии «International Handbook of Foodborne Pathogens. — Eds. Miliotis M. D., Bier J. W. — Maral Dekker, Inc. 2003» в одном из её разделов, посвящённом эхиностоматидам, а также в монографии (Crompton, Savioli, 2006) и «Encyclopedia of Food Safety» вид *Artyfechinostomum sufrartyfex* приводится как *Paryphostomum sufrartyfex*.

в) В сводке «Медицинская гельминтология. Полный перечень...» ([www.worms-info.ru](http://www.worms-info.ru)) данный вид отмечен как *Paryphostomum sufrartyfex* в составе семейства «Psilostomatidae».



вышел один взрослый червь, а после соответствующего лечения — ещё 62 особи, оказавшиеся представителями нового рода трематод (Lane, 1915).

Довольно крупные черви, длиной 8 – 11 и максимальной шириной на уровне семенников 2.5 мм. Вентральная и часть дорсальной поверхности тела с шипиками. Головной воротник с 41 шипом в двух рядах; два угловых шипа заметно крупнее остальных (рис. 36 А). Ротовая присоска и фаринкс 0.2 – 0.3 мм в диаметре. Половая бурса очень длинная, до 2 мм. Семенники сильно лопастные. Желточные фолликулы протянулись от уровня задней половины половой бурсы до заднего конца тела. Яйца 90 × 75 или 90 – 125 × 60 – 75 μm (Faust, 1949), яйца трематод из кошек — 120 – 130 × 80 – 90 μm (Bowman et al., 2002).

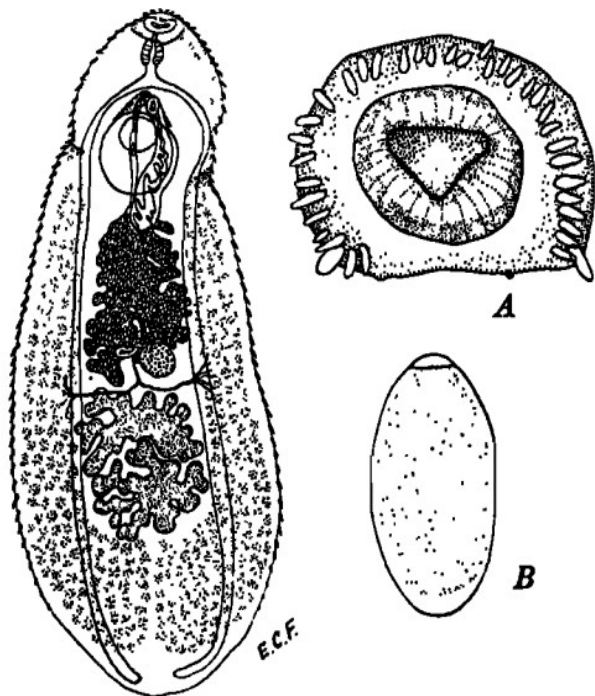


Рис. 36 *Artyfechinostomum sufrartyfex*: А — адоральный диск с шипами; Б — марита; В — яйцо (из: Faust, 1949)

Сведения о жизненном цикле

*A. sufrartyfex* отсутствуют, но по аналогии с другими видами данного рода, можно предположить, что его дополнительными хозяевами являются моллюски. В то же время известно, что метацеркарии *A. sufrartyfex* встречаются у лягушки *Euphlyctis cyanophlyctis* (= *Rana cyanophlyctis*) (Nath, 1969), широко распространённой в Юго-Восточной и Южной Азии.

Ареал *A. sufrartyfex*

ограничен Индией, а в качестве его хозяев известны домашняя свинья (Ahluwalia, 1962), медоed (Srivastava, 1964), кошки и собаки (Dubey et al., 1969). Положительные результаты получены в экспериментах с крысами, поросятами и даже ящерицей (см. Premvati, Pande, 1974).

Выше отмечено, что *A. sufrartyfex* впервые был описан от человека. Второй подобный случай также имел место в Индии, на этот раз в городе Ченаи (город известен и как Мадрас), столице штата Тамил-Наду (Reddy, Varmah, 1960). Тогда при аутопсии мальчика, умершего от истощения и анемии, насчитали несколько тысяч особей *A. sufrartyfex*.

Начиная с 1972 г. информация по *A. sufrartyfex* в печати фактически отсутствует, но широкую известность получил другой представитель рода — *A. malayanum*. Вполне возможно, что авторы соответствующих публикаций придерживались той точки зрения, согласно которой *A. sufrartyfex* является синонимом *A. malayanum*.

*Artyfechinostomum malayanum* (Leiper, 1911) Mendheim, 1943<sup>12</sup> (рис. 37). Вид впервые описан на материале от индусов, работавших в Малайзии, как *Echinostoma malayanum* Leiper, 1911, что, кстати, отражено в видовом названии паразита: *malayanum* — «малайский». В 1917 г. К. Лэйн (Lane, 1917) перевёл вид в род *Euparyphium*, с чем, судя по всему, согласились К. И. Скрябин и Е. Я. Башкирова (1956), которые приводят описание данного вида как *Euparyphium malayanum*.

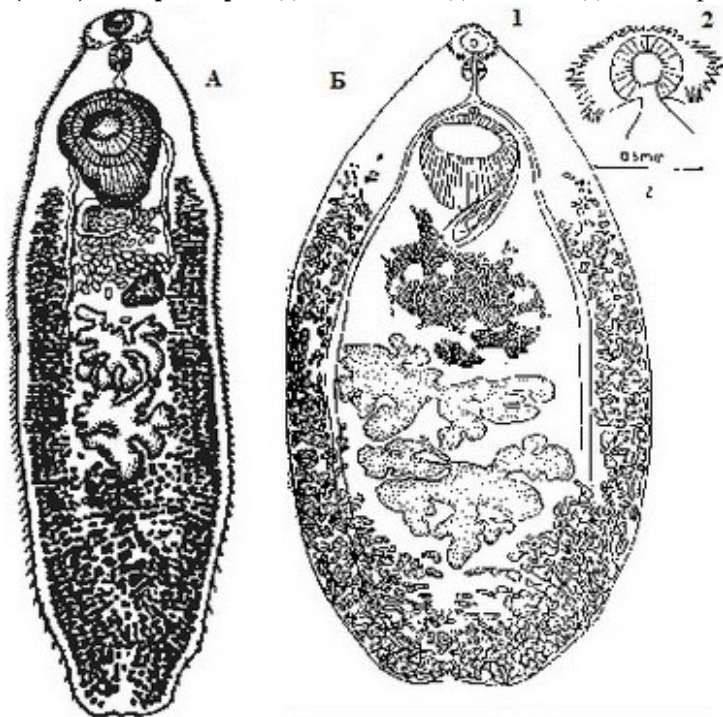


Рис. 37

*Artyfechinostomum malayanum*

А — из: Скрябин, Башкирова, 1956 — по: Odhner;

Б — из:

[http://www.nehu.ac.in/BIC\\_backup09032009/HelMinth\\_Parasite\\_NE/Artyfechinostomum\\_malayanum\\_picture.htm](http://www.nehu.ac.in/BIC_backup09032009/HelMinth_Parasite_NE/Artyfechinostomum_malayanum_picture.htm)

(1 — марита;

2 — головной воротник)

<sup>12</sup> а) В одной из таксономических работ (Premvati, Pande, 1974) её авторы переводят в синонимы *Artyfechinostomum malayanum* 10 видов, в том числе *Artyfechinostomum sufrartyfex* и *Artyfechinostomum mehrai* Jain, 1960 (так у авторов — АГ).

б) Авторы обзорной работы по кишечным трематодам человека в Юго-Восточной Азии (Chai et al., 2009) перечисляют синонимы *Artyfechinostomum malayanum*, ссылаясь на работу С. Ямагути (Yamaguti, 1958): *Echinostoma malayanum* Leiper, 1911; *Euparyphium malayanum* (Leiper, 1911); *Artyfechinostomum sufrartyfex* Lane, 1915; *Artyfechinostomum mehrai* Faruqui, 1930; *Paryphostomum sufrartyfex* (Lane, 1915), *Isthmiophora malayanum* (Leiper, 1911).

в) На сайте: <http://www.nehu.ac.in/.../Artyfechinostomum%20malayanum.html> у вида *Artyfechinostomum malayanum* (Leiper, 1911) Railliet, 1925 (?) перечислены синонимы: *Euparyphium malayanum* Leiper, 1911; *Artyfechinostomum sufrartyfex* Lane, 1915; *Testifrons cristata* Bhalerao, 1924; *Paryphostomum mehrai* of Jain, 1957; *Neoartyfechinostomum shubhrai* Agrawal, 1963; *Echinostoma rehmani* Rao et Niphadker, 1963.

г) В монографии (Berger, Marr, 2006) вид первоначально описан как *Echinostoma malayanum*, а далее по тексту ещё раз, но уже как *Artyfechinostomum malayanum*.

д) И в 21-м столетии некоторые авторы (Barriga, 2013; Belizario et al., 2007; Berger, Marr, 2006; Chantima et al., 2013; <http://www.cai.md.chula.ac.th/lesson/test/5402/html/04morp.html>; Fürst et al., 2012) продолжают описывать трематоду как *Echinostoma malayanum*.

Слегка удлинённые или округлые трематоды с округлым задним концом, 6.9 – 12.0 × 2.8 – 3.2 мм. Головной воротник с 43 шипами в двух чередующихся рядах, в том числе на его угловых выступах по 5 шипов. Шипы сравнительно мелкие — 43 – 57 × 14 – 15 мкм. Ротовая присоска и фаринкс равных размеров, 0.3 мм. Брюшная присоска в 3 раза крупнее ротовой. Семенники глубоко лопастные, задняя граница семенников в 1.0 мм от заднего конца тела. Половая бурса простирается назад за брюшную присоску. Циррус довольно длинный, без шипов. Яичник впереди семенников и несколько наискось. Яйца в матке 90 × 75 мкм (Lane, 1917).

Следующее описание трематод основано, как пишет автор (Lie, 1963), на изучении тысяч червей, собранных в Куала-Лумпур от экспериментально заражённых белых крыс, белых мышей и хомяков, а также из естественно заражённых свиней. Живые черви красноватого цвета, особенно интенсивного в области матки. Большинство червей, зафиксированных в формалине, имели в длину 6.8 – 8.5 при ширине 2.1 – 2.5 мм, фиксированные в уксусной кислоте — соответственно, 7.4 – 9.0 и 1.9 – 3.0 мм. Максимальная ширина тела обычно на уровне его середины. Ротовая присоска 0.18 – 0.30 мм ширины. Положение брюшной присоски зависит от возраста червя, у полностью развитых особей она находится в передней четверти тела; ширина присоски 0.7 – 1.2 мм. Головных шипов обычно 43 (просмотрено 100 червей), но 20 % червей имели по 45 шипов. Мариты начинают продуцировать яйца, достигнув длины 5 мм.

Краткое описание *A. malayanum* по В. Кумару (Kumar, 1980): длина тела 4 – 18, ширина 1.6 – 6.0 мм. Головных шипов 42, в двух рядах, не прерывающихся дорсально. Массивная брюшная присоска в передней четверти тела. Кишечник заканчивается у заднего конца тела. Семенники глубоко дольчатые, в задней половине тела. Сумка цирруса длинная, циррус выворачивающийся. Половая пора впереди брюшной присоски. Яичник субмедианный. Желточные фолликулы от уровня брюшной присоски до заднего конца тела, медианно перекрывают кишечник, позади семенников сближаются. Яйца 105 – 150 × 63 – 87 мкм.

Исследователи, нашедшие этих червей в циветте (Amrithray et al., 1999), приводят о них следующие сведения: на адоральном диске 37–41 шип, расположенный в двух рядах, в том числе на угловых выступах по 4–5 шипов; семенники глубоко-дольчатые, из 7–9 долей; сумка цирруса позади брюшной присоски; желточные фолликулы протягиваются от уровня середины брюшной присоски до заднего конца тела, соединяясь позади семенников; яйца 147 × 73 мкм.

И, наконец, упомяну публикацию, авторы которой (Premvati, Pande, 1974) рассматривают *A. sufrartyfex* синонимом *Artyfechinostomum malayanum* и приводят обобщённые данные собственных промеров этих трематод (но каких? — АГ) вкуче с данными других авторов. Что же получилось в итоге? Длина червей 4.2 – 18.0, ширина 1.2 – 6.0 мм. Соотношение размеров присосок 1 : 2.5 – 4. Приводимые в цитируемой работе данные разных авторов о количестве шипов на головном воротнике впечатляют своим разбросом: 37–39, 37–41, 39–42, 43, 43–44, 43–45. Размеры яиц 56 – 165 × 49 – 90 мкм. Возьму на себя смелость утверждать, — а это позволяет мне многолетний опыт работы с трематодами морских и океанических рыб, — что у одного и того же вида трематод не бывает столь широкой вариабельности в размерах яиц (почти в 3 раза). Более того, в систематике трематод размеры яиц обычно используются как один из критериев.

Первый промежуточный хозяин *A. malayanum* — пресноводные брюхоногие моллюски *Indoplanorbis exustus*, *Gyraulus convexiusculus*, дополнительный —

моллюски, прежде всего, эндемичный для Филиппин *Bullastra cumingiana*, а также *Pila*, *Bythinia (Digoniostoma)* (Chai et al., 2009; Lie, 1963; Monzon, Kitikoon, 1989). В Индии метацеркарий нашли в почках лягушек, а, скормив их белым крысам, получили в тех половозрелые формы *A. malayanum* (Premvati, Pande, 1974). На Филиппинах марит вырастили в крысах и хомяках, которых заразили личинками из *B. cumingiana* (Monzon, Kitikoon, 1989). Авторы определили их как «*Echinostoma malayanum*» на основании наличия на адоральном воротнике червей 43–45 шипов и сильно дольчатых семенников. Поскольку местное население на Лусоне, где обнаружены заражённые моллюски, употребляет их в пищу в сыром виде, те приобретают серьёзное медицинское значение как естественный источник инвазии человека *A. malayanum*. Кстати, в этой же статье её авторы признали нелегитимным вид *Cathaemasia cabreræ* Juesco et Monzon, 1984 (см. стр. 29–31), поскольку тот был описан по червям «*E. malayanum*», потерявшим головные шипы в результате воздействия лекарств — празиквантела и битионола, которые принимал пациент.

Окончательные хозяева *A. malayanum* — человек, свиньи, крысы, кошки, собаки, мыши, хомяки, большая мускусная землеройка и даже малая индийская циветта *Verrucula indica*, в кишечнике которой при аутопсии насчитали 58 половозрелых червей, а также взрослые, но ещё незрелые особи (Amrithray et al., 1999). У погибшего зверька был выражен сильный энтерит.

*A. malayanum* регистрируют в основном у жителей Юго-Восточной и Южной Азии. К примеру, на севере Таиланда он отмечен у 0.67 % обследованного населения (Radomyos B. et al., 1998), на северо-востоке заражённость несколько выше — 6.9 % (Radomyos P. et al., 1994). Из самых последних опубликованных сообщений о регистрации этой трематоды у людей — один случай в Индии (Maji et al., 1993), 3 — на Филиппинах (Belizario et al., 2007) и 2 — в Лаосе (Chai et al., 2012b). На острове Siargao на юге Филиппин из 70 обследованных жителей взрослые особи *A. malayanum* были выявлены у 11.4 % (Belizario et al., 2007). В Лаосе из 2074 обследованных жителей посёлков, расположенных в долине реки Меконг, яйца эхиностоматид встретились только у 1.1 % из них. После дегельминтизации девяти человек у двух из них обнаружили 8 экз. *A. malayanum* (Chai et al., 2012b).

Источником инвазии человека являются моллюски и/или мясо лягушек, которых зачастую едят в сыром виде. Так, отмеченное когда-то в Индии заражение ребёнка *A. malayanum* объяснялось тем, что родители часто кормили его моллюском *Pila*, который, как известно, сильно заражён эхиностоматидами (Lie, Virik, 1963). На Филиппинах как-то попытались выяснить, как часто в рационе местного населения присутствуют сырые моллюски. Из общего числа опрошенных 49.2 % ответили, что едят их полувареными (half-cooked), однако подобная оценка степени готовности мяса весьма субъективна. На практике это означает, что после обработки солью и специями моллюсков промывают тёплой водой или кипятком, что никоим образом не может убить всех личинок во внутренних органах хозяина (Tangtrongchit, Monzon, 1991).

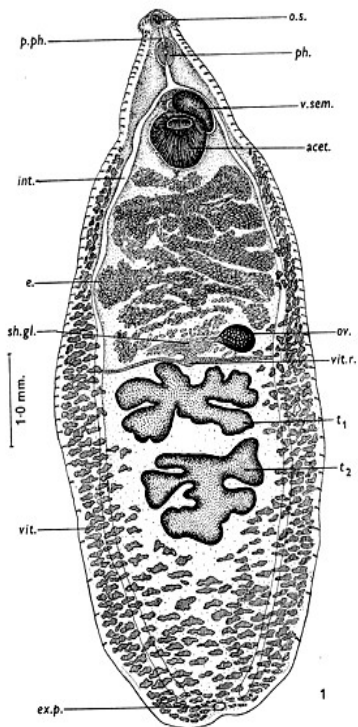
Несмотря на редкую встречаемость у человека, заражение этой трематодой может сопровождаться повреждением слизистой кишечника, заметным истощением, анемией (Chai, 2009).

В целом *A. malayanum* как паразит человека в настоящее время известен на Филиппинах (Belizario et al., 2007; Monzon, Kitikoon, 1989), в Малайзии (Leiper, 1911b; Lie, Virik, 1963), Сингапуре, Лаосе (Chai et al., 2012b), Индии (Kumar, 1980;

Maji et al. 1993), Индонезии (Bonne et al., 1953), Китае, Мьянме, Таиланде (Bhaibulaya et al., 1964; Leiper, 1915; Radomyos B. et al., 1998; Radomyos P. et al., 1994). Эта же или близкая к ней форма найдена на границе между Тибетом и Китаем (цит. по: Lie, 1963).

*Artyfechinostomum mehrai* (Faruqui, 1930) (рис. 38)<sup>13,14</sup>. Ещё в первой трети 20-го столетия в Индии у моллюска *Indoplanorbis exustus* обнаружили церкарий и метацеркарий, которых описали под названием *Cercaria mehrai* (Faruqui, 1930). Через четверть века уже другой исследователь скормил белым крысам извлечённых из *I. exustus* инцистированных личинок *C. mehrai*, и через 20 дней в их фекалиях появились яйца трематоды (Jain, 1957a, 1957b). Выращенные в крысах мариты были описаны в качестве нового вида первоначально в составе рода *Paryphostomum* Dietz, 1909 (Jain, 1957b), а затем на основании особенностей вооружения головного воротника, положения сумки цирруса и расположения желточников вид перевели в род *Artyfechinostomum* (Jain, 1959).

Рис. 38 *Artyfechinostomum mehrai* (из: Jain, 1960)



**o.s.** — ротовая присоска; **p.ph.** — префаринкс; **ph.** — фаринкс; **v.sem.** — семенной пузырьёк; **acet.** — брюшная присоска; **int.** — кишечник; **e.** — яйца; **sh.gl.** — скорлуповая железа; **ov.** — яичник; **vit.r.** — желтучный резервуар; **t<sub>1</sub>**, **t<sub>2</sub>** — семенники; **vit.** — желтучники; **ex.p.** — экскреторная пора

Трематоды удлинённые, плоские, почти округлые сзади (Jain, 1960). Длина червей 4.84–8.36 мм (по 50 экз., полученным из кишечника белых крыс). Адоральный диск хорошо развит, с 43 шипами, расположенными в двух рядах. У особи длиной 4.84 мм размеры маргинальных шипов 27 × 6, концевых 39 × 6, остальных терминальных 36 × 6 мкм. Шипики на тегументе однообразной формы, расположены поперечными рядами, глубоко погружены в тегумент; в зоне выше брюшной присоски толстые, размером 27 × 4 мкм. Брюшная присоска округло-овальная, мускулистая. Развиты все отделы пищеварительной системы. Семенники дольчатые, лежат тандемом. Сумка цирруса

удлинённая, 0.732 мм, у некоторых форм достигает уровня середины брюшной

<sup>13</sup> Существуют диаметрально противоположные точки зрения относительно видового статуса трематоды: одни авторы (Chai, 2009; Chai et al., 2009) рассматривают *Artyfechinostomum mehrai* синонимом *Artyfechinostomum malayanum*, другие (см., напр., Amrithray et al., 1999; Berman, 2012; Gillani et al., 2012) признают его легитимность.

<sup>14</sup> В Национальной гельминтологической коллекции Института биологии Национального университета в Мексике (Universidad Nacional Autónoma de México Instituto Biología) экземпляр вида *Artyfechinostomum mehrai* (Faruqui, 1930) Agarwal, 1959 зарегистрирован как 2006-13-16 IBUNAM: CNHE:HE<sub>2427</sub>.

присоски, у других проходит за её задний край. Семенной пузырьёк удлинённый, занимает большую часть полости сумки цирруса, открывается коротким, 0.128 мм, протоком в длинную простатическую часть. Грушеобразные простатические клетки формируют массу вокруг простатической части, в которую они открываются узкими протоками. Яичник перед и немного справа от семенников; может быть с гладкими краями или отчётливо двудольчатым. Женское половое отверстие слегка позади мужского, обе поры расположены ниже бифуркации кишечника ближе к брюшной присоске. Желточные фолликулы располагаются в двух латеральных полях от уровня заднего края брюшной присоски до заднего конца тела, на уровне семенников перекрывают кишечные ветви, а позади них практически соединяются. Яйца многочисленные, тонкостенные, ярко-жёлтые,  $96 \times 64 \mu\text{m}$ .

Как отмечено выше, моллюск *Indoplanorbis exustus* является и первым и вторым промежуточным хозяином *A. mehrai*, а его заражённость, например, в штате Аллахабад достигает почти 50 % (Jain, 1958).

Случаи регистрации *A. mehrai* у людей чрезвычайно редки. В самой первой публикации, из которой мы узнаём о встречаемости этой трематоды у людей, речь шла даже не о заражении человека, а об особенностях строения тельца Мелиса и гистохимических исследованиях *A. mehrai* (Rao, 1963). Материал же для работы, как пишет автор, он получил благодаря любезности коллег, от девочки, находящейся на излечении в клинике в Андра Прадеш (Индия). Следующие две публикации уже касаются непосредственно регистрации трематоды у человека. В первой из них сообщается об обнаружении огромного количества *A. mehrai* при аутопсии женщины, скончавшейся на юге Индии от истощения и анемии (Reddy et al., 1964). Во второй статье описан случай перфорации стенки кишечника, вызванной *A. mehrai*, в результате чего в брюшной полости пациента скопилась жидкость, в которой находилось множество попавших туда червей (Kaul et al., 1974). По словам самого пострадавшего, в его пищевом рационе присутствовали крупные моллюски *Pila*, собранные на рисовых полях.

И, наконец, от человека в Индии описан ещё один представитель рода — *Artyfechinostomum oraoni* Bandyopadhyay, Manna et Nandy, 1989. Впервые его нашли сразу у 20 человек из родовой общины в районе Калькутты (Bandyopadhyay, Nandy, 1986; Bandyopadhyay et al., 1989). Кстати, видовое название новой трематоды дали по месту её обнаружения — община Oraons.

Частично жизненный цикл *A. oraoni* изучен в западной Бенгалии на материале, полученном от человека (Maji et al., 1995). Яйца трематоды были инкубированы при различной солёности, температуре и рН. На 7–8-й день инкубации при температуре 22–30°C и нейтральном рН из яиц вылупились мирацидии, к которым подсадили представителей всех видов моллюсков, собранных в местности, где трематоду обнаружили у человека. Восприимчивыми к заражению оказались практически все моллюски, однако редии развились из мирацидиев только в *Lymnaea*. Тем не менее, авторы выполненной работы предполагают, что в природе и другие гастроподы могут выступать в роли первого промежуточного хозяина *A. oraoni*.

Что касается регистрации *A. oraoni* у людей, то к упомянутому выше случаю (Maji et al., 1995), судя по опубликованным данным, следует добавить ещё два. Один из них имел место в Западной Бенгалии (Индия), где при копроовоскопическом обследовании жителей одной из деревень у пациента выявили эхиностоматидные яйца размером  $130 \times 70 \mu\text{m}$ , похожие, как пишут авторы (Chattopadhyay et al., 1990), на те, что были описаны в 1986 г. (Bandyopadhyay, Nandy, 1986) в подоб-

ной же общине. Видимо, имелся в виду *A. oraoni*. Других трематод у пациента не обнаружили.

Для выяснения той реальной опасности, которую *A. oraoni* может представлять для здоровья человека, исследователи изолировали двух естественно заражённых свиней, предварительно установив наличие у них трематод (Bandyopadhyay et al., 1995). Через 5 месяцев оба животных погибли от диареи. При аутопсии в них обнаружили массовое заселение тощей и двенадцатиперстной кишки трематодами, прикрепившимися к отёчной и кровотокающей слизистой оболочке и распространившимися до привратника желудка. Эти наблюдения позволили сделать вывод, что при высокой численности *A. oraoni* может быть столь же опасным и для людей.

Итак, немногочисленные (? 3–4) представители рода *Artystechinostomum*, которых время от времени регистрируют у жителей стран Юго-Восточной и Южной Азии, тем не менее, представляют реальную угрозу для здоровья человека, что наглядно продемонстрировали наблюдения над течением заболевания у свиней. Основным источником инвазии людей являются моллюски, контаминированные личинками трематод и употребляемые в пищу в сыром виде. Следовательно, единственной превентивной мерой, могущей действительно предотвратить заражение человека артифехиностомами, является соблюдение элементарных правил: в районах, неблагополучных по данному заболеванию, не употреблять в пищу моллюсков без предварительной обработки при высокой температуре.

### **Род *Echinochasmus* Dietz, 1909**

Синонимы (по: Kostadinova, 2005a)<sup>15</sup>:

*Episthmium* Lühe, 1909

*Allechinostomum* Odhner, 1910

*Heterechinostomum* Odhner, 1910

*Episthochasmus* Verma, 1935

*Velamenophorus* Mendheim, 1940

Описание (по: Скрыбин, Башкирова, 1956; Kostadinova, 2005a). Мелкие или средних размеров черви с овальным или вытянутым телом и максимальной шириной на уровне семенников. Tegument с чешуеподобными шипиками. Головной воротник хорошо развит, вентро-латеральные края завернуты медианно; головных шипов 22–24 (Скрыбин, Башкирова, 1956), 20–24 или 30–34 (Kostadinova, 2005a); угловых шипов 2 × 2 (3). Ротовая присоска маленькая, шарообразная; брюшная во второй четверти тела. Развиты все отделы пищеварительной системы. Семенники крупные, поперечные, лежат тандемом во второй половине тела. Сумка цирруса крупная, удлинённо-овальная, располагается между бифуркацией кишечника и центром брюшной присоски или же опускается до её заднего края. Внутренний семенной пузырёк мешкообразный, двучастичный, простатическая часть маленькая, незаметная, циррус короткий, без шипов. Яичник перед семенниками, медианный или субмедианный. Тельце Мелиса медианное или сдвинуто влево. Матка очень короткая,

<sup>15</sup> В вопросах систематики эхиностоматид я придерживаюсь точки зрения известного трематодолога А. Костадиновой (Kostadinova, 2005a), изложенной ею в соответствующем разделе монографии «Keys to the Trematoda», а также в многочисленных публикациях, посвящённых этой группе трематод.

с единичными (2–5) яйцами. Метратерм короткий, тонкостенный. Желточные фолликулы начинаются впереди брюшной присоски и доходят до заднего конца тела, где соединяются. Паразиты птиц и млекопитающих. Типовой вид — *Echinochasmus coaxatus* Dietz, 1909.

Род *Echinochasmus* был создан для трематод, отличающихся от представителей рода *Echinostoma* наличием вокруг почкообразного воротника одного ряда шипов, прерывающегося дорсально, маленькой сумки цирруса, достигающей центра брюшной присоски, и желточников, протянувшихся от уровня центра брюшной присоски до заднего конца тела (Dietz, 1910). Что касается рода *Episthmium*, то его основное отличие от *Echinochasmus* заключалось в протяжённости желточников. Не посчитав эту морфологическую особенность убедительным доводом для создания нового рода, Т. Однер (Odhner, 1910) перевёл *Episthmium* в синоним *Echinochasmus*. А. Костадинова (Kostadinova, 2005a) придерживается этой же точки зрения.

Шесть видов данного рода зарегистрировано у человека: *Echinochasmus caninum*, *E. fujianensis*, *E. japonicus*, *E. jiufuensis*, *E. lilipitanus*, *E. perfoliatus*.

*Echinochasmus caninum* Verma, 1935'6 (рис. 39). Впервые описан на материале от собаки в Калькутте, Индия (Verma, 1935). С. Ямагути (Yamaguti, 1958) перевёл его в род *Episthmium*, который в настоящее время рассматривают синонимом *Echinochasmus* (см. выше синонимы данного рода).

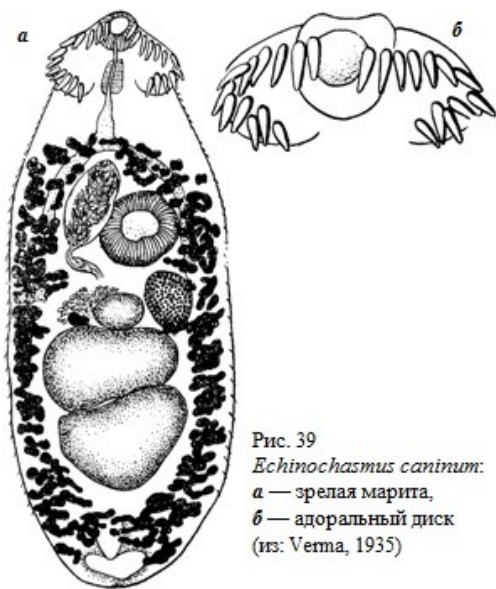


Рис. 39  
*Echinochasmus caninum*:  
а — зрелая марита,  
б — адоральный диск  
(из: Verma, 1935)

Некрупные черви длиной 1.0 – 1.5 и максимальной шириной на уровне семенников 0.4 – 0.75 мм (описание по: Verma, 1935). Головной воротник шириной 0.22 мм, с 24 шипами, прерывающимися дорсально; шесть дорсальных шипов в одинарном ряду, а остальные в двойном. Внутренние вентральные шипы самые маленькие, 36 – 38  $\mu\text{m}$ , остальные шипы почти равные, 42 – 50  $\mu\text{m}$ . Брюшная присоска располагается несколько позади или на уровне передней трети длины тела. Половая бурса доходит до центра брюшной присоски. Желточники хорошо развиты, начинаются выше уровня переднего края брюшной присоски и тянутся почти до заднего конца тела, сближаясь выше брюшной присоски и позади семенников. Яиц в матке немного, 84 × 50 – 60  $\mu\text{m}$ .

<sup>16</sup> Многие исследователи, судя по публикациям, по-прежнему рассматривают род *Episthmium* и вид *Episthmium caninum* в числе легитимных в составе семейства Echinostomatidae (Bowman et al., 2002; Chai, 2012; Chai et al., 2009; Chantima et al., 2013; Crompton, Savioli, 2006; Crotti et al., 2012; Fürst et al., 2012; Hung et al., 2013; Radomyos et al., 1985; Yu, Mott, 1994 и др.).



*E. caninum* — паразит собак, иногда его отмечают у кошек (см. Bowman et al., 2002). Жизненный цикл трематоды не изучен. Предполагается, что в роли дополнительного хозяина могут выступать пресноводные рыбы.

Известно всего несколько случаев регистрации этой трематоды у человека, но под названием *Episthmium caninum* (Radomyos P. et al., 1985, 1991). В первой публикации сообщалось об обнаружении паразита у местного фермера на северо-востоке Таиланда (Radomyos P. et al., 1985), причём авторы вынесли название паразита — *Episthmium caninum* — в заглавие статьи (см. соответствующую ссылку в списке цитируемых источников), а в тексте он описан как *Episthmium* sp. Заражение человека, по мнению авторов, произошло случайно, через сырую рыбу. Во второй статье описывалось два случая заражения человека этим гельминтом и вновь в Таиланде.

***Echinochasmus fujianensis*** Cheng in Cheng et al., 1992 (рис. 40). Описан на материале, полученном от *Homo sapiens* в Китае в провинции Fujian (24°41'N, 117°55'E) (видовое название *fujianensis* — от названия региона первого обнаружения паразита) (Cheng et al., 1992a). Вид отличается от близкого вида *E. japonicus* на генетическом уровне (Cheng et al., 1999).

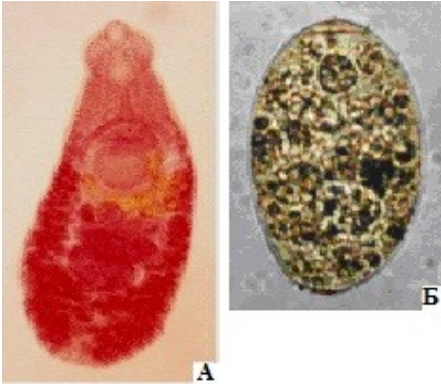


Рис. 40 *Echinochasmus fujianensis*:  
А — марита;  
Б — яйцо (из: Chen B. et al., 2013)

Трематоды с овальным телом, размерами 1.125 – 1.790 × 0.375 – 0.518 (1.446 × 0.437) мм.

Изучение ультратонкого строения покровов трематоды позволило выявить ряд деталей, обычно не улавливаемых при изучении червей под обычным микроскопом (Cheng et al., 1998). Так, на ротовой присоске имеются 3 типа шипов, среди них 4 ряда расположены у основания присоски; вокруг отверстия брюшной присоски 18 шипов. Шипы на тегументе различаются по форме и размерам, располагаются рядами, интервалы между которыми увеличиваются по направлению к заднему концу тела. Сенсорные папиллы представлены пятью типами, среди них наиболее распространены и многочисленны реснитчатые. Авторы исследования рассматривают особенности строения тегумента червей в связи с адаптацией к паразитизму в кишечнике хозяев и подчёркивают его значение для таксономии. Головной воротник хорошо развит, с 24 шипами в одном ряду, прерывающимся дорсально. Ротовая присоска 0.110 – 0.123 × 0.094 – 0.110, брюшная 0.186 – 0.224 × 0.197 – 0.234 мм. Развита все отделы пищеварительной системы. Семенники лежат тандемом в задней половине тела. Сумка цирруса крупная, 0.110 – 0.130 × 0.185 – 0.205 мм, между бифуркацией кишечника и брюшной присоской. Яичник маленький, впереди переднего семенника. Желточники располагаются от уровня брюшной присоски до заднего конца тела. Матка короткая, содержит от 4 до 20 яиц. Яйца овальные, крупные, 98 – 113 × 64 – 72 (107 × 68)  $\mu$ m.

Первый промежуточный хозяин *E. fujianensis* в природе — пресноводный моллюск *Bellamyia aeruginosa*, дополнительный — рыбы, в частности *Pseudorasbora*

*parva*, *Cyprinus carpio*, у которых метацеркарии локализуются на жабрах. Участие *B. aeruginosa* и *P. parva* в жизненном цикле трематоды подтверждено экспериментальным заражением первого из них яйцами трематоды, второго — церкариями из экспериментально заражённых моллюсков (Cheng et al., 1992a, 1994; Yu, Mott, 1994). Окончательные хозяева в природе — крысы (*Rattus losea* и *R. norvegicus*), свиньи, собаки, кошки; заражённость собак может достигать почти 30 % (Cheng et al., 1992a, 1994, 2000).

Что касается регистрации *E. fujianensis* у человека, то впервые его выявили у 2.46 % из 528 обследованных жителей провинции Fujian (Cheng et al., 1992a). Последующее эпидемиологическое обследование населения пяти городов на юге этой же провинции показало, что паразитоносителями *E. fujianensis* здесь являются в среднем 3.2 % (1.6 – 7.8) жителей. Самый высокий процент заражения — 65.8 % — отмечен в возрастной группе 3–15 лет, с возрастом же наблюдается постепенное уменьшение встречаемости трематоды (Cheng et al., 1992a, 1994; Yu, Mott, 1994). И ещё одна деталь, характеризующая эпидемиологическую ситуацию в данной провинции: почти у 24 % людей, поражённых *E. fujianensis*, выявлена смешанная инвазия ещё 3 видами эхинохасмусов, а также *Clonorchis sinensis* и гетерофидами. Подобная картина наблюдалась и в других провинциях Китая — Hubei и Anhui, где у людей отмечали сразу 3 вида — *Echinochasmus fujianensis*, *E. japonicus* и *E. perfoliatus*, причём доминировал среди них *E. fujianensis* (Cheng et al., 1999).

К настоящему времени случаи паразитирования *E. fujianensis* у человека известны только в Китае (Chen B. et al., 2013; Cheng et al., 1997, 1999).

***Echinochasmus japonicus* Tanabe, 1926<sup>17</sup>.** Вид впервые описан на материале от животных — кошек, собак, крыс, мышей и птиц, экспериментально заражённых эхиностоматидными метацеркариями из пресноводных рыб (Tanabe, 1926). Видовое название — от названия региона первого обнаружения паразита: *japonicus* — «японский».

Мелкие трематоды с удлинённым, листовидным или овальным телом, задний конец которого тупо закруглён, а максимальная ширина приходится на уровень семенников (рис. 41). Боковые края передней части тела завернуты на брюшную сторону. Размеры тела: 0.76 × 0.19 (Tanabe, 1926), 0.79 – 0.99 × 0.26 – 0.35 (Kamiya, Ohbayashi, 1975), 0.6 – 0.9 (McDonald, 1981), 0.54 – 0.69 × 0.29 – 0.34 (Chai et al., 1985a), 0.5 – 1.0 (Chai, Lee S., 1990, 1991), 0.28 – 0.40 × 0.18 – 0.33 (0.33 × 0.22) (Choi et al., 2006), (?) 0.15 – 0.24 × 0.05 – 0.09 (0.21 × 0.07)<sup>18</sup> мм (Chai et al., 2012b). Головной воротник шириной 0.15 мм, с 24 шипами в одном ряду, причём в боковых концевых группах по 3 шипа; дорсально шипы прерываются; длина шипов 14 – 28 μm. По (Kamiya, Ohbayashi, 1975), размеры концевых шипов на каждой стороне 17 – 27 × 4 – 5, маргинальных — 23 – 35 × 5 – 7 μm. Тегумент с шипиками. Присоски примерно равных размеров; по другим данным (Choi et al., 2006; Kamiya, Ohbayashi, 1975; McDonald, 1981), ротовая присоска в два раза меньше брюшной.

<sup>17</sup> Мнение ряда авторов (Алексеев, 1963; Определитель, 1975 — стр. 144) об идентичности *E. japonicus* с *Echinochasmus beleocephalus* (v. Linstow, 1873) не получило поддержки у специалистов.

<sup>18</sup> В приводимые авторами (Chai et al., 2012; стр. 270) величины размеров тела явно вкралась какая-то досадная ошибка: по их данным, ширина тела трематод 0.050 – 0.090 мм, а указанные ими же размеры яиц (76 – 88 × 52 – 64 μm) фактически равны ширине тела.

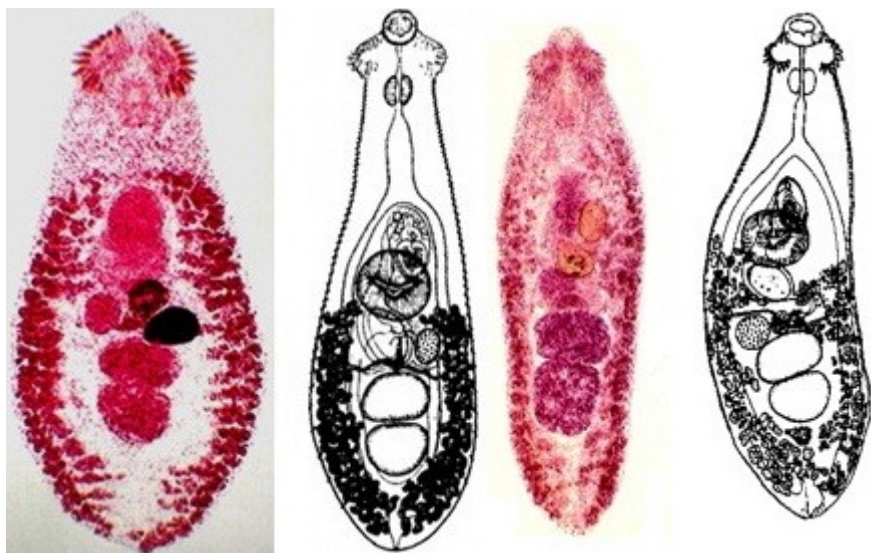


Рис. 41 *Echinochasmus japonicus*, марица (слева направо из: <http://www.cai.md.chula.c.th/lesson/test/5402/html/04morp.html>; Yamaguti, 1939; Chai et al., 2012b; Seo B. et al., 1985b)

Семенники крупные, поперечно удлинённые, лежат тандемом в задней половине тела. Сумка цирруса эллипсоидная, маленькая, 0.05 мм; однако по (Kamiya, Ohbayashi, 1975), её размер составляет  $0.108 - 0.153 \times 0.068 - 0.088$  мм; располагается сразу же позади бифуркации кишечника. Половая пара непосредственно позади бифуркации кишечника. Яичник овальный или эллиптический, позади и справа от брюшной присоски. Матка короткая. Желточники перекрывают кишечные ветви и располагаются в латеральных полях от заднего края брюшной присоски до заднего конца тела, где соединяются. Яйца единичные, широкоовальные, с тонкой скорлупой, тонкой крышечкой и незаметной складочкой на противоположном полюсе. Размеры яиц:  $75 \times 60$  (Tanabe, 1926),  $75 \times 55$  (Kamiya, Ohbayashi, 1975),  $77 - 90$  (McDonald, 1981),  $85 \times 56$  (Chai, Lee S., 1990),  $92.5 \times 60$  (Choi et al., 2006),  $84 - 89 \times 50$  (Беспрозванных, 2009),  $76 - 88 \times 52 - 64$  ( $82 \times 58$ )  $\mu\text{m}$  (Chai et al., 2012b).

*E. japonicus* очень похож на *Echinochasmus liliputanus* (см. далее), но отличается от него меньшими размерами тела (длина тела *E. japonicus* не превышает 1 мм), и вооружением тегумента (у *E. japonicus* лопатообразные шипы располагаются на вентро-латеральной поверхности вплоть до субтерминального участка, а у сравниваемого вида тегумент покрыт мелкими шипиками до уровня заднего семенника).

Жизненный цикл *E. japonicus* частично или полностью расшифрован в Японии (Yamaguti, 1942), Китае (Cheng, Fang, 1989; Cheng, Lin, 1986; Cheng et al., 1990, 2000), Корее (Chai et al., 1985a; Choi et al., 2006) и в Приморском крае России (Беспрозванных, 2009).

Первый промежуточный хозяин *E. japonicus* в Японии — *Parafossarulus striatulus*, в Китае — *P. striatulus* и *Melanoides tuberculata*, в Корее — *Parafossarulus manchouricus*, в Приморском крае в оз. Лotosовое в среднем течении реки Илистая — *Parafossarulus spiridonovi*. Второй промежуточный хозяин — около 25 видов пресноводных и солоноватоводных рыб из родов *Abbottina*, *Carassius*, *Cyprinus*, *Gna-*

*thopogon*, *Labeo*, *Pseudorasbora*, *Perccottus*, *Rhodeus*, *Zacco* и других, а также головастики лягушек *Rana* spp.

У рыб церкарии инцистируются на жабрах, формируя некрупные овальной формы золотисто-жёлтые цисты размерами 72 – 93 × 48 – 60 (Yamaguti, 1942), 73 – 78 × 54 – 65 (Chai et al., 1985a), 69.9 – 80.1 × 52.2 – 67.5 (75.0 ± 2.6 × 59.8 ± 3.9) (Cheng, Lin, 1986), 72 – 84 × 61 – 67 µm (Беспрозванных, 2009). Наиболее обычный дополнительный хозяин *E. japonicus*, используемый, как правило, и в экспериментальных исследованиях, — *Pseudorasbora parva*. В Китае на юге провинции Fujian при 100 % поражённости метацеркариями *E. japonicus* в одной рыбе насчитывалось в среднем 557 цист, а их максимальное количество составило 3732 экз. (Cheng, Lin, 1986). Во Вьетнаме в рыбоводных хозяйствах из семи видов обследованных рыб метацеркарии *E. japonicus* были обнаружены только в *Labeo rohita* и только в нерестовых прудах (Chi T. et al., 2010).

Окончательные хозяева *E. japonicus* — млекопитающие (собаки, кошки, крысы) и птицы (кваква, чёрный коршун, обыкновенный гоголь, средняя белая цапля, а также домашняя птица, в том числе утки). На о. Хоккайдо паразит найден у рыжей лисицы (Kamiya, Ohbayashi, 1975), на Тайване — у белозубки (Fischthal, Kuntz, 1981), в Корее — у енотовидной собаки (Choe et al., 2013), бродячих котов (Shin S. et al., 2012, 2013; Sohn, Chai, 2005), большой белой цапли (Ryang et al., 1991).

Экспериментальное заражение животных исследователи проводят на кошках, собаках, крысах, мышах, хомяках, птицах, цыплятах, утятах (Беспрозванных, 2009; Chai et al., 1985a; Cheng, Fang, 1989; Cheng, Lin, 1986; Choi et al., 2006; Tanabe, 1926). Как правило, опыты по заражению животных заканчиваются успешно, но время, в течение которого происходит созревание червей в организме окончательного хозяина, приводится разное. К примеру, сообщается, что в стуле мышей эхиностоматидные яйца появились через 5–6 дней после заражения (Chai et al., 1985a), а в тонком отделе кишечника цыплят — на 8-й день (Беспрозванных, 2009). Однако есть и другая информация, согласно которой взрослые черви в кишечнике крыс, цыплят и утят были выявлены только через 28 дней после заражения (Choi et al., 2006).

Комментируя результаты эксперимента по выращиванию половозрелых червей, в результате которого и был описан новый вид — *E. japonicus*, Х. Танабе (Tanabe, 1926) высказал предположение о возможности заражения этим паразитом человека, что и продемонстрировали через 10 лет японские коллеги (Ujiei, 1936). Через 50 лет опыт по самозаражению *E. japonicus* повторили китайские учёные (Lin et al., 1985). Волонтёр проглотил 113 экз. метацеркарий, а результатом самозаражения стали абдоминальная боль, дискомфорт, диарея, метеоризм.

Впервые естественное заражение человека *E. japonicus* зафиксировано в феврале 1984 г. в Корее (Seo B. et al., 1985). У четырёх жителей одной из деревень при дегельминтизации были обнаружены взрослые особи *E. japonicus* (от 1 до 43 экз.), а также *Metagonimus yokogawai* и несколько других трематод и/или цестод. Пациенты жаловались на желудочно-кишечный дискомфорт, брюшную боль, но чем они были вызваны при таком обилии кишечных гельминтов, определить практически невозможно.

К настоящему времени заражение человека *E. japonicus* выявлено в нескольких провинциях Китая (Chen B. et al., 2013; Cheng et al., 1997; Lin et al., 1985; Zhu et al., 1986), в Корее (Chai, Lee S., 1990; Seo B. et al., 1985), Таиланде, причём на севере этой страны паразит встречается очень редко — 0.15 % (Radomyos B. et al., 1998), а также в Лаосе (Chai et al., 2012b; Sayasone et al., 2009a, 2009b). Примечателен тот факт, что о паразитировании *E. japonicus* у людей в Китае или Корее было

известно ещё в 1980-е годы, тогда как первая информация о регистрации *E. japonicus* у местных жителей в Лаосе появилась только в 21-м столетии (Sayasone et al., 2009). У 37-летней женщины и двух мужчин 42 и 75 лет, периодически испытывающих диарею и желудочно-кишечный дискомфорт, после лечения празиквантелом (разовая доза  $40 \text{ мг} \cdot \text{кг}^{-1}$ ) и последующей очистки кишечника были выявлены мариты *E. japonicus*, а также *Opisthorchis viverrini* и *Haplorchis taichui*. Более того, пациенты мужского пола оказались заражены ещё двумя другими видами трематод — *Caprimulgorchis* (= *Prosthodendrium*) *molenkampii* и *Phaneropsolus bonnei* (описание перечисленных видов изложено в разделах, посвящённых соответствующим семействам, к которым они принадлежат).

Обследование в Лаосе жителей посёлков, расположенных в долине реки Меконг, продемонстрировало довольно низкую встречаемость у них яиц эхиностоматид — 1.1 %, а в результате дегельминтизации 9 пациентов от семи из них было получено 33 экз. *E. japonicus* (Chai et al., 2012b).

Во всех случаях заражение человека *E. japonicus* связано с пищей — рыбами или лягушками. Однако источником заражения могут стать и моллюски — первые промежуточные хозяева паразита, поскольку, как установлено, в них также могут инцистироваться церкарии. Подобная картина наблюдалась на юге провинции Fujian, где у *Parafossarulus striatulus* — первого промежуточного хозяина *E. japonicus* — все внутренние ткани оказались поражены метацеркариями *E. japonicus*. Количество цист в одном моллюске в среднем составляло 1019 экз., а максимальное достигало 2116 экз. (Chen, 1986). Домашние утки, поедавшие моллюсков, получали с ними огромное количество паразитов, становясь в итоге своего рода паразитоносителями.

***Echinochasmus jiufoensis*** Liang et Ke, 1988<sup>19</sup>. Паразит описан в Китае на материале, полученном при аутопсии шестимесячной девочки из Гуанчжоу, скончавшейся от пневмонии и обезвоживания (Liang, Ke, 1988). Остаётся только гадать, как к такой малышке могли попасть эти трематоды.

Тело трематод плоское, скорее, округлое, длиной 0.546 – 0.790 и шириной 0.238 – 0.301 мм, в среднем  $0.279 \times 0.629$  мм. Адоральный диск хорошо развит, шириной 0.144 – 0.180 (0.160) мм, с 24 шипами, расположенными в один ряд, прерывающийся дорсально. Ротовая присоска терминальная, брюшная почти в 2 раза крупнее ротовой. Семенники располагаются диагонально или до некоторой степени поперечно, что отличает этот вид от других представителей рода. Сумка цирруса содержит семенной пузырь, простатическую часть и семяизвергательный проток и располагается позади бифуркации кишечника антеро-дорсально к брюшной присоске. Овальный яичник впереди левого семенника. Желточники в латеральных полях, доходят до уровня заднего края брюшной присоски. Матка короткая, ниже семенников не опускается. Яйца единичные (1–3), овальные, крупные, размером  $100 - 115 \times 72 - 79 \mu\text{m}$  (в среднем  $73 \times 106$ ).

Какой-либо иной, дополнительной информацией по данному виду я не располагаю, а приведённое выше описание сделано по абстракту статьи (Liang, Ke, 1988).

<sup>19</sup> В обзорной работе по трематодам, попадающим к человек с пищей (Chai et al., 2009), авторы на стр. 73 пишут: «*Echinochasmus jiufoensis* Yu & Mott, 1994».

*Echinochasmus liliputanus* (Looss, 1896) Odhner, 1910<sup>20</sup> (рис. 42). Впервые паразит описан на материале от хищных птиц — чёрного коршуна *Milvus migrans* и осоеда *Pervis apivorus* из Египта. Видовое название трематоды связано с её очень мелкими размерами.

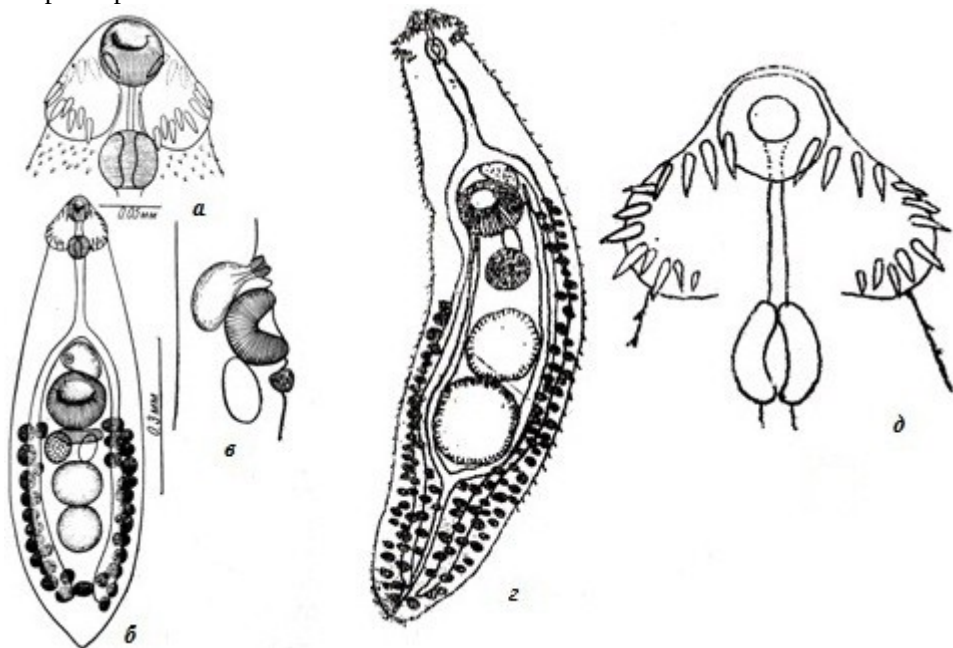


Рис.42 *Echinochasmus liliputanus*: а, д — головной воротник; б, г — марита; в — сумка цирруса (а, б, в — из: Скрябин, Башкирова, 1956 — по: Witenberg, 1932; г, д — из: [www.wzsfz.com/search1.php?cid=1823&page=2](http://www.wzsfz.com/search1.php?cid=1823&page=2))

Мелкие трематоды, 0.5 – 0.8 × 0.2 мм (описание по: Witenberg, 1932). Тело удлинённо-овальное, покрыто шипиками, достигающими до уровня заднего семенника. Головной воротник с 24 шипами в одном ряду. Ротовая присоска 0.04 – 0.06 мм в диаметре. Брюшная присоска в два раза крупнее ротовой, располагается в середине длины тела. Префаринкс 0.01 – 0.04, ширина фаринкса 0.03 – 0.04, длина пищевода 0.07 – 0.15 мм. Семенники круглые, цельнокрайные, лежат тандемом. Половая бурса овальная, 0.09 – 0.1 мм, между бифуркацией кишечника и брюшной присоской. Половое отверстие окружено небольшой присоской. Яичник 0.04 – 0.06 мм, лежит впереди и справа от переднего семенника. Желточные фолликулы крупные, ниже семенников могут соединяться. В матке одно яйцо. Размеры яиц 66 – 80 × 43 – 46 μm.

Описание трематод, выделенных от человека в Китае (по: Xiao et al., 1992). Взрослые черви листообразные, 1.52 – 2.06 × 0.466 – 0.564 мм. Ширина головного воротника 0.235 – 0.297 мм. Шипы на воротнике расположены симметрично с дорсальным и вентральным разрывами; размеры шипов 22.5 – 35.6 × 8.8 – 10.6 μm. Ротовая присоска 0.107 – 0.148 × 0.102 – 0.148 мм. Брюшная присоска в два раза крупнее ротовой, располагается впереди середины длины тела. Префаринкс 0.26 – 0.67, фаринкс 0.97 – 0.128, пищевод 0.118 – 0.205 мм. Семенники слегка овальные,

<sup>20</sup>В работе К. И. Скрябина и Е. Я. Башкировой (1956; ст. 623) — *Echinochasmus liliputanus* (Looss, 1896) **Witenberg, 1932.**

лежат тандемом. Сумка цирруса почкообразная,  $0,211 - 0,248 \times 0,113 - 0,195$ , между бифуркацией кишечника и брюшной присоской. Яичник овальный,  $0,072 - 0,092 \times 0,077 - 0,097$  мм. Желточные фолликулы расположены по сторонам тела от брюшной присоски до заднего конца. Матка короткая, между передним семенником и брюшной присоской, содержит до 6 яиц.

Первый промежуточный хозяин *E. liliputanus* — брюхоногий моллюск *Bellamya aeruginosa* (Xiao et al., 1995), дополнительный — рыбы, в частности тилапии, кефали (Abou-Eisha et al., 2008; Paperna, Overstreet, 1981). В водоёмах Днестровско-Прутского междуречья метацеркарии *E. liliputanus* зарегистрированы у плотвы, уклейки, краснопёрки, атерины и, возможно, окуня (Мошу, 2014). Видовая принадлежность метацеркарий, обнаруженных в нильских рыбах, установлена в результате экспериментального заражения белых крыс и цыплят (Abou-Eisha et al., 2008). Окончательные хозяева — кошки, лисы, барсук, бродячие собаки, енотовидная собака, цапля, у которых эта трематода обнаружена в Египте, Палестине, Китае (El-Gayar, 2007; Kuntz, Chandler, 1956; Witenberg, 1932; Xiao et al., 1992, 1994). В эксперименте взрослые черви выращены в котятках (Мошу, 2014), собаках, кроликах, кошках и мышках, тогда как свиньи, цыплята и утки не заразились (Xiao et al., 2000).

Наблюдая в течение 20 месяцев за экспериментально заражёнными собаками, исследователи выяснили, что первые яйца в фекалиях животных появились через 13 дней после заражения, и до 25 дня ежедневно выделялось в среднем  $48 \pm 27$  яиц. Через 3 мес. наступил пик откладки яиц, но через 6 мес. интенсивность откладки значительно уменьшилась, достигнув через 10 мес. очень низкого уровня, который оставался стабильно низким в последующие 10 мес. Иными словами, трематоды жили в собаках по меньшей мере 20 мес. Выращенные в собаках и кроликах черви были крупнее и содержали большее количество яиц, чем трематоды из кошек и мышшей.

Заражение человека *E. liliputanus* описано только в Китае (Xiao et al., 1992, 1994, 1995, 2005). В 1991 г. в районе Нехиан провинции Anhui обследовали 2426 человек, 19,4 % из них оказались носителями *E. liliputanus*. Самый высокий процент заражения был характерен для возрастных групп 3–15 и 16–30 лет (соответственно, 22,7 и 16,4 %). Одновременно *E. liliputanus* обнаружили у собак (60 %) и кошек (45 %) (Xiao et al., 1992). Повторное обследование населения одного из поселений в провинции Anhui в 2002 г. выявило более 2500 случаев заражения людей этой трематодой (Xiao et al., 2005).

Пытаясь понять, как происходит заражение человека данным гельминтом, исследователи выполнили серию экспериментов с различными специальными средами, в которые помещали церкарий *E. liliputanus*, и установили, что те могут инцистироваться *in vitro* вне организма промежуточного хозяина, причём особенно благоприятен для этого желудочный сок человека (Xiao et al., 2005). По мнению авторов работы, основной источник заражения человека этим гельминтом — вода из прудов, которую пьют люди и которая содержит личинок трематоды. В пользу этого заключения свидетельствовали следующие факты. Во-первых, в воде из прудов этой деревни были обнаружены церкарии (но не метацеркарии) *E. liliputanus*, а во-вторых, среди тех, кто пил сырую воду, встречаемость *E. liliputanus* составила 20,1 %, тогда как среди тех, кто пил кипячёную воду, — 1,5 % (Xiao et al., 1995). Подобный путь попадания личинок к человеку наиболее вероятен в регионах с плохим санитарным контролем качества питьевой воды (Choi et al., 2006; Xiao et al., 1995). При этом абсолютно не исключается также возможность заражения человека с рыбой, контаминированной инвазионными метацеркариями паразита.



*Echinochasmus perfoliatus* (v. Rátz, 1908) Dietz, 1910 (рис. 43). Впервые паразит описан на материале из тонкого кишечника собак и кошек в Венгрии (v. Rátz, 1908). Видовое название трематоды указывает на своеобразную форму её тела: от латинского *per* — «необычайно», «чрезвычайно» и *foliatus* — «листопоподобный».

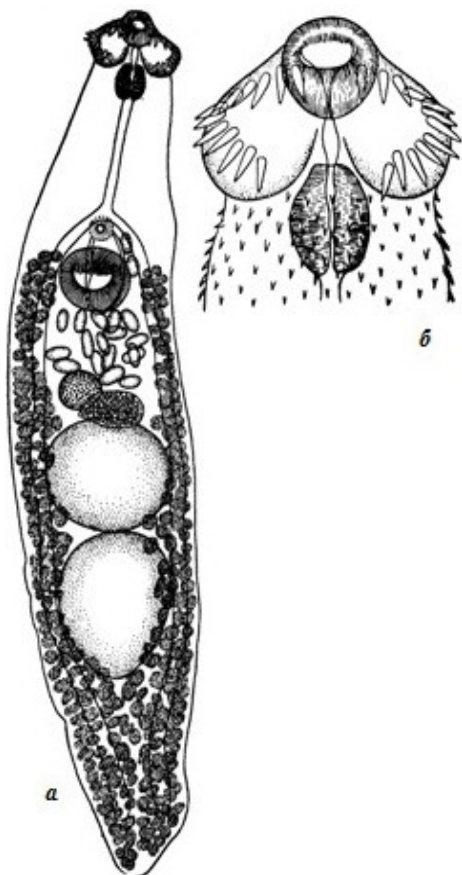


Рис. 43 *Echinochasmus perfoliatus*: а — марита; б — головной воротник (из: Скрябин, Шульц, 1937)

Тело более удлинённое и более крупное, чем у близкородственного *E. japonicus*; трематоды достигают в длину 12 мм (по другим данным, 3 – 4 мм). Максимальная ширина тела на уровне переднего семенника. Головной воротник с 24 шипами; шипы примерно равного размера, 50 – 55  $\mu\text{m}$ . Головные шипы на вентральной и дорсальной сторонах продолжают на теле. Брюшная присоска в 2 раза крупнее ротовой, расположена на границе первой и второй трети длины тела. Сумка цирруса овальная, опускается до уровня заднего края брюшной присоски. Семенники крупные, шарообразные, лежат тандемом позади середины тела. Яичник поперечно-овальный, слегка субмедианный. Матка короткая, между яичником и брюшной присоской. Желточники начинаются на уровне переднего края брюшной присоски и доходят до заднего конца тела. Яйца 90 – 135 × 55 – 95, 100 – 110 × 50 – 79 (Скрябин, Башкирова, 1956), 100 – 120 × 50 – 80  $\mu\text{m}$  (Сосипатров, 1963).

Первый промежуточный хозяин *E. perfoliatus* — виды *Parafossarulus*, *Bithynia*, *Lymnaea* (Сосипатров, 1963; Muto, 1921).

В качестве дополнительного хозяина отмечены десятки видов рыб из самых разных родов — *Aspius*, *Bagrus*, *Blicca*, *Carassius*, *Chelon*, *Esox*, *Mugil*, *Pseudorasbora*, *Tilapia*, *Zacco* и др. (Ciurea, 1920, 1922; Otagaki, Kanemitsu, 1953; Paperna, Overstreet, 1981; Sohn et al., 2009; Tanabe, 1922b; Tawfik et al., 2000 и др.). В «Определителе» (1975) приведена информация о регистрации цист *E. perfoliatus* на чешуе канала боковой линии леща, жереха, язя, густеры, щуки и краснопёрки в устье Дуная и Днепра. Однако достоверно установлено, что эти метацеркарии локализуются только на жабрах рыб (Мошу, Тромбицкий, 2012; Сосипатров, 1963; Chai et al., 2009; Rim, 1982; Yu, Mott, 1994), реже — в подкожных мышцах (Мошу, Тромбицкий, 2012).

Метацеркарии заключены в некрупные эллиптические цисты, размерами 0.095 – 0.110 × 0.075 – 0.088 (0.105 × 0.085) (Sohn et al., 2009) или 0.047 – 0.110 × 0.041 – 0.098 мм (Сосипатров, 1963). Стенка цисты прозрачная, двухслойная, сквозь неё хорошо видны шипы на головном воротнике червя, заполненные гранулами ветви узкого экскреторного пузыря и обе присоски 0.026 – 0.3 мм в диаметре. Кишечная бифуркация выше брюшной присоски, кишечные ветви заканчиваются слепо у заднего конца тела.

Окончательные хозяева *E. perfoliatus* — собаки, кошки, волки, лисицы, крысы, енот и другие плотоядные, а также свиньи, человек (факультативно), в организ-



ме которых черви поселяются в тонком кишечнике, прикрепляясь к слизистой оболочке. В дельте Волги, например, трематоду обнаружили у 78.8 % енотовидной собаки и у 28.6 % американской норки (Ivanov, Semenova, 2000), а также у волка и лисицы (Калмыков и др. 2012), в европейской части России — у барсука, куницы, норки, хоря, ласки (Крючкова и др., 2011), а также у лисицы и енотовидной собаки (Андреянов и др., 2009), в Узбекистане — у лисицы (Шакарбоев и др., 2012), на плато Устюрт — у шакала (Токобаев, 1976), в Индии — у собак (Sahaia, Srivastava, 1970), в Корее — у бродячих котов (Shin S. et al., 2012, 2013). Заражённость животных в природных условиях может достигать высоких показателей: в Харьковской области в бассейне Сев. Донца у одной кошки как-то насчитали 900 (Шевченко, 1966), а у енотовидной собаки в дельте Волги — 1309 экз. *E. perfoliatus* (Сосипатров, 1963).

Половозрелые черви выращены в кошках (Сосипатров, 1963; Ciurea, 1922), поросятах (Сосипатров, 1963) и собаках (Tawfik et al., 2000). Мариты развиваются в животных, по разным данным, через 7–20 сут. после заражения.

В 1921 г. японский исследователь Х. Танабе произвёл на самом себе эксперимент, проглотив метацеркарий трематоды, инкапсулированных в мышцах пресноводных рыб (Tanabe, 1922b). Успешно завершившийся эксперимент доказал возможность паразитирования *E. perfoliatus* у человека, что, кстати, и было подтверждено спустя несколько лет, когда появилась первая публикация о находке этого гельминта у человека в Японии (Hitazawa, 1928).

*E. perfoliatus* обнаружен также у жителей четырёх провинций Китая (Guongdong, Anhui, Fujian, Hubei), в среднем у 1.84 % (Jiang, 1988; Wang X. et al., 1979). Здесь известен даже случай гибели ребёнка, вызванной невероятно высокой заражённостью трематодами: при аутопсии у него насчитали 14 тыс. особей *E. perfoliatus*. Недавние исследования подтвердили распространение этого гельминта среди населения на юге провинции Fujian (Chen B. et al., 2013).

До настоящего времени на территории России случаев заражения человека *E. perfoliatus* не зарегистрировано. Однако известно, что этот вид встречается здесь у многих плотоядных, в том числе кошек, собак, лисиц, волка, барсука и ряда других животных (Андреянов, 2013; Крючкова и др., 2011; Ivanov, Semenova, 2000 и др.). Следовательно, любителям рыбных блюд следует соблюдать определённые меры предосторожности, избегая употреблять в пищу в сыром или слабо солёном, слабо маринованном, вяленом виде мясо рыб, отловленных в местах очагового распространения *E. perfoliatus* в природе.

В целом ареал *E. perfoliatus* охватывает территорию России от Дальнего Востока до Нижнего Поволжья и центральных регионов, страны Европы (Венгрию, Данию, Италию, Румынию, Молдову, Украину), Египет, Израиль, страны Азии (Индию, Корею, Китай, Тайвань, Вьетнам, Японию).

## **Род *Echinoparyphium* Dietz, 1909**

Синонимы: *Pseudoechinochasmus* Verma 1936

*Pseudechinoparyphium* Kanev & Vassilev, 1986

Описание (по: Скрыбин, Башкирова, 1956; Kostadinova, 2005a). С характерными чертами семейства. Трематоды от мелкого до среднего размера, с узким вытянутым телом, максимальная ширина которого приходится на уровень брюшной присоски. Передняя часть тела обычно длинная, задняя субцилиндрическая, заострённая. Те-

гумент с мелкими шипиками, которые на брюшной стороне простираются до уровня семенников, а на спинной — до переднего края брюшной присоски. Головной воротник с короной из 29–45 шипов, расположенных в два ряда; на угловых выступах по 4–5 шипов. Дорсально-аборальные шипы всегда заметно длиннее дорсально-оральных. Кругловато-овальные или эллиптические крупные семенники лежат тандемом в задней половине тела. Половая бурса не крупная, ниже брюшной присоски не опускается. Яичник не крупный, сферический, медианный или субмедианный. Тельце Меллиса заметное. Матка короткая. Метратерм длинный. Желточные фолликулы крупные, впереди обычно не достигают уровня брюшной присоски, позади семенников не соединяются. Яиц в матке 20–100. Паразиты кишечника птиц и млекопитающих. Типовой вид — *Echinoparyphium elegans* (Looss, 1899).

Род *Echinoparyphium*, наряду с *Echinostoma*, — один из наиболее многочисленных в составе семейства (Huffman, Fried, 2012). Цитируемые авторы приводят цифру в 35 достоверных видов, чей список размещён в [globalspecies.org](http://globalspecies.org).

У человека к настоящему времени известен один вид данного рода — *Echinoparyphium recurvatum* (von Linstow, 1873) Dietz, 1909 (= *Echinoparyphium koidzumii* Tsuchimochi, 1924) (рис. 44). Впервые трематода описана как *Distomum recurvatum* von Linstow, 1873 на материале от чернети.

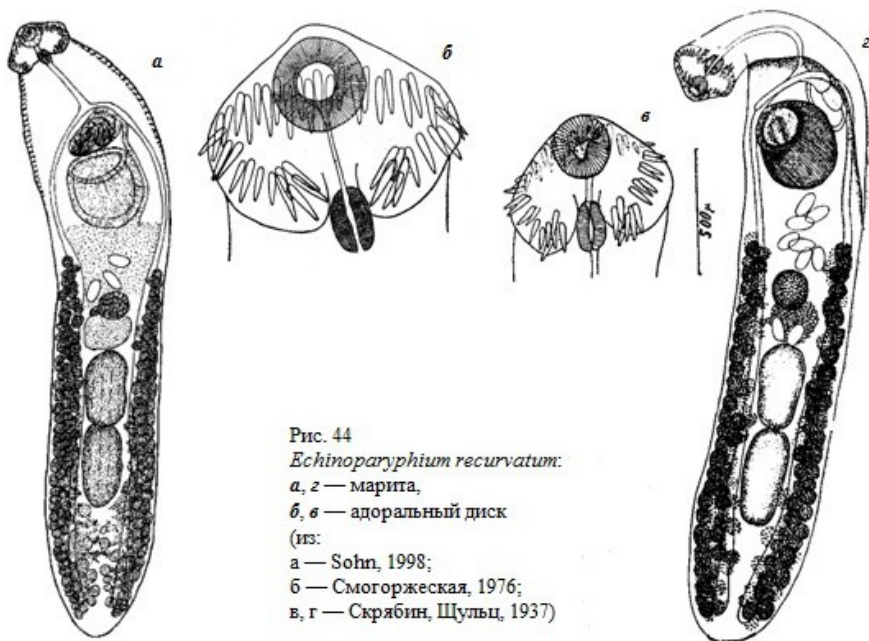


Рис. 44  
*Echinoparyphium recurvatum*:  
 а, з — марита,  
 б, в — адоральный диск  
 (из:  
 а — Sohn, 1998;  
 б — Смогоржеская, 1976;  
 в, г — Скрябин, Шульц, 1937)

Тело удлинённое, постепенно сужающееся к переднему концу и слегка закруглённое сзади. Длина тела 2.28 – 3.16 (2.86), ширина 0.49 – 0.64 (0.58) мм. Tegument с шипиками, доходящими до уровня яичника. Шипики округлые, чешуеподобные (McCarthy, 2011). Головной воротник с 45 шипами в двух непрерывающихся рядах, в том числе по 4 шипа на угловых выступах. Размеры дорсальных

шипов 38 – 41 × 10 – 11 (39 × 10), латеральных — 34 – 45 × 8 – 11 (40 × 10), угловых — 45 – 53 × 11 – 15 (48 × 12)  $\mu\text{m}$  (Diaz, 1976). Брюшная присоска очень мускулистая, слегка выступающая. Семенники от овальной до удлинённой формы, с гладкими краями, лежат тандемом в середине задней половины тела. Сумка цирруса толстостенная, обычно доходит до переднего края брюшной присоски. Половое отверстие на уровне бифуркации кишечника, слегка сдвинуто в сторону. Желточники располагаются от уровня брюшной присоски до заднего конца тела. Яйца немногочисленные, золотисто-жёлтые, с тонкой скорлупой и крышечкой, при откладке не содержат эмбриона, 91 – 114 × 57 – 64 (98 × 58)  $\mu\text{m}$  (Diaz, 1976).

Описание (по: Sohn, 1998; материал из экспериментально заражённых цыплят). Тело удлинённое, впереди заострённое, длиной 2.01 – 3.09 (2.76), шириной 0.46 – 0.61 (0.55) мм. Головной воротник с 45 шипами, на угловых выступах по 4 шипа размерами 53 – 59 (56), 58 – 60 (59), 59 – 63 (61) и 65 – 70 (68)  $\mu\text{m}$ . Шипы в оральном ряду меньше аборальных. Ротовая присоска относительно маленькая, терминальная. Брюшная присоска в передней четверти тела. Префаринкс короткий, фаринкс мускулистый, пищевод длинный, кишечная бифуркация впереди сумки цирруса, кишечные ветви тянутся до заднего конца тела. Семенники продольно-овальные, лежат тандемом. Сумка цирруса 0.209 – 0.337 × 0.082 – 0.143 (0.263 × 0.117) мм, содержит мешкообразный семенной пузырёк. Яичник сферический или поперечно-овальный. Матка с 1–22 яйцами, в среднем с 7. Желточники располагаются от уровня задней трети матки до заднего конца тела. Яйца 96 – 105 × 64 – 71 (102 × 68)  $\mu\text{m}$ .

Первые эксперименты по изучению жизненного цикла *E. recurvatum* были выполнены ещё в 1920-е годы (Azim, 1930; Mathias, 1926, 1927), а затем повторены в 1970-е (Diaz, 1976), 1990-е (Sohn, 1998) и, наконец, в 2000-е годы (Sereno-Urbea et al., 2015). В результате этих исследований, подкреплённых многочисленными натурными наблюдениями, установлено, что в роли первого промежуточного хозяина *E. recurvatum* в разных географических регионах выступают гастроподы родов *Planorbis*, *Physa*, *Physella*, *Planorbarius*, *Radix*, *Viviparus*, *Anisus*, *Theodoxus*, *Amphimelania*, *Lymnaea*. Церкарии обычно инцистируются в моллюсках того же вида. Помимо того, в Европе их нашли в двустворчатом моллюске *Dreissena polymorpha* (Molloy et al., 1997), а в Корее — в рыбе-вьюне (Sohn, 1998). Есть информация о регистрации этих метацеркарий в головастиках (Яковлева и др., 2015).

В моллюсках цисты с личинками располагаются в мантийной полости и пищеварительной железе, иногда в стенке пищевода и кишечника (Diaz, 1976). Стенка цисты прозрачная, двухслойная: толстый наружный гиалиновый слой, 4 – 6  $\mu\text{m}$ , и тонкий эластичный внутренний (Sohn, 1998). Размеры сферических цист 0.140 – 0.150 × 0.135 – 0.146 (0.144 × 0.142) мм. Личинки в цисте мало активны, занимают, свернувшись, весь её просвет. У метацеркарий хорошо видны околоротовые шипы в количестве 45 и два канала экскреторной системы, заполненные многочисленными тонкими гранулами.

*E. recurvatum* — обычный паразит водно-болотных птиц, прежде всего, утиных, а также куликов, чаек, пастушков. Так, в северо-западном Причерноморье трематода найдена у огаря, кряквы и шилохвосты (Искова, 1972), в Финляндии на одном из островов в Ботническом заливе — у чирка-свистунка, кряквы, широконоски, шилохвосты, хохлатой чернети (Brglez, Valtonen, 1987), в Центральной Мексике — у широконоски (Sereno-Urbea et al., 2015). Известен этот гельминт и у домашней птицы, в том числе уток, кур, гусей, индюшек, в Бангладеш и Индии (Bhowmik,

Roy, 1987; Farjana et al., 2008; Yousuf et al., 2009), на Тайване (Lu, 1982), в Египте (AbouLaila et al., 2011). Поражение домашней птицы может сопровождаться серьёзным энтеритом (Bhowmik, Roy, 1987; Yousuf et al., 2009). В Корею паразит найден у домашней крысы (Lee S. et al., 1990b) и бездомных котов (Shin S. et al., 2012, 2013).

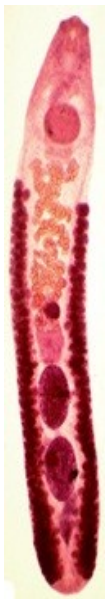В экспериментально заражённых голубях, цыплятах и домашних утках взрослые особи *E. recurvatum* были получены через 10 (Diaz Diaz, 1976) или 9 дней (Sereno-Urribea et al., 2015). С цыплятами и утками экспериментировал и В. Сон (Sohn, 1998), успешно заразивший их метацеркариями из *Radix auricularia* и получивший половозрелых марит через 5–17 дней. Кстати, попытки последнего из цитируемых авторов заразить крыс и мышей закончились безрезультатно. Вместе с тем, имеется информация об успешном заражении этим гельминтом собак и кошек (Gabrielli, 2013).

У человека *E. recurvatum* впервые обнаружили на Тайване ещё в 1929 г., а сам паразит был описан под названием *Echinoparyphium koidzumii* (Beaver et al., 1984). В 1948 г. его выявили у человека в Индонезии (Carney et al., 1980), а затем — в Египте (Fain, Galal, 1977) и на Тайване (Lu, 1982).

### **Род *Euparyphium* Dietz, 1909**

Описание (по: Скрыбин, Башкирова, 1956; Kostadinova, 2005a). С характерными чертами семейства. Трематоды от мелких до средних размеров, с максимальной шириной на уровне середины тела. Tegument с мелкими шипиками, дорсально доходящими до переднего края брюшной присоски, а вентрально — до уровня матки. Почковидный головной воротник хорошо развит, с вентральным гребнем; с 27, 45 или 55 относительно некрупными шипами; боковые шипы в одном ряду, спинные — в двойном; угловые шипы 2 × 4 – 5, несколько крупнее маргинальных. Дорсальные аборальные шипы крупнее оральных. Брюшная присоска относительно маленькая, расположена в передней четверти тела. Бифуркация кишечника перед брюшной присоской. Овальные или вытянутые в длину семенники лежат тандемом. Сумка цирруса удлинённо-овальная, не достигает заднего края брюшной присоски. Внутренний семенной пузырь удлинённо-овальный, простатическая часть хорошо развита, циррус относительно длинный, без шипиков. Яичник маленький, медианный, перед передним семенником. Тельце Мелиса диффузное. Маточный семяприемник заметный. Матка очень короткая, с несколькими петлями. Метратерм мускулистый, длиннее сумки цирруса. Желточники хорошо развиты, от уровня середины матки или яичника до заднего конца тела. Яйца немногочисленные. Паразиты птиц и млекопитающих. Типовой вид — *Euparyphium capitanicum* Dietz, 1909.

Род *Euparyphium* был установлен в 1909 г. для двух эхиностомных видов с сильно вытянутыми семенниками и необычным положением развилки кишечника (Dietz, 1909). Сам род неоднократно подвергался столь жёсткой ревизии, что в нём оставались буквально единичные виды. В разные годы в нём «побывали» такие виды как, например, описанные выше *Echinostoma ilocanum* и *Artyechnostomum malayanum* или же *Isthmiophora melis*, чьё описание приведено ниже, и т. д. В настоящее время в *Euparyphium* фактически не осталось видов, зарегистрированных у человека, за исключением недавно обнаруженного в Лаосе *Euparyphium* sp. (Chai et al., 2012b).



*Euparyphium* sp. (рис. 45). В Лаосе при копроовоскопическом обследовании 2074 жителей посёлков, расположенных в долине реки Меконг, у 1.1 % из них были выявлены яйца эхиностоматид. После дегельминтизации 9 человек у одного пациента обнаружили 6 экз. *Euparyphium* sp. Удлиненные трематоды имели размеры 5.3 – 6.1 × 0.7 – 0.9 (в среднем 5.7 × 0.8) мм. Головной воротник с 43–44 шипами, расположенными в двух чередующихся рядах, в том числе на угловых выступах располагалось по 5 шипов. Эллиптические семенники в задней половине тела. Яйца в матке размером 82 – 97 × 50 – 57 μm (в среднем 93 × 52).

Рис. 45 *Euparyphium* sp., окрашенный препарат (из: Chai et al., 2012b).

Авторы отметили сходство обнаруженных ими трематод с двумя видами — *Euparyphium murinum* Tubangui, 1931 и *E. albuferensis* Esteban, Toledo, Sánchez et Muñoz-Antolí, 1997, от которых они, однако, отличались: от первого из них — формой и положением семенников и положением сумки цирруса, а от второго — распространением желточников и также положением сумки цирруса.

## Род *Himasthla* Dietz, 1909

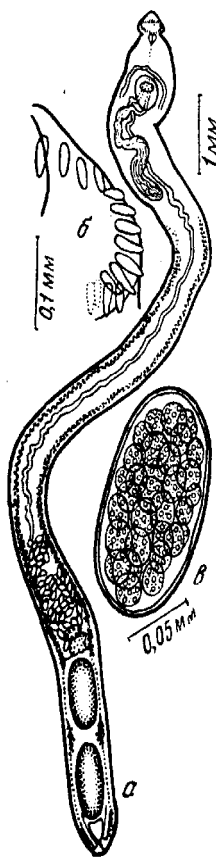
Описание (по: Скрябин, Башкирова, 1956; Kostadinova, 2005a). С характерными чертами семейства. Трематоды от средних до крупных размеров, с узким, удлинённым телом. Тегумент передней части тела с широкими, чешуеподобными шипиками. По направлению к заднему концу тела шипики становятся мельче и реже. Почковидный головной воротник с одним рядом шипов в количестве 29, 31 или 34–40. Угловые вентральные шипы некрупные. Ротовая присоска и фаринкс маленькие. Брюшная присоска расположена в первой трети тела. Бифуркация кишечника близко к переднему краю брюшной присоски. Овальные или вытянутые в длину семенники лежат тандемом в заднем конце тела. Сумка цирруса длинная, узкая, свёрнутая, опускается за брюшную присоску. Циррус длинный, мускулистый, с тонкими шипиками. Яичник медианный, перед передним семенником. Матка очень длинная, с многочисленными петлями. Метратерм отчётливый. Желточники хорошо развиты, на уровне семенников обычно прерываются, впереди достигают уровня брюшной присоски или половой бурсы. Яйца многочисленные. Типовой вид — *Himasthla rhigedana* Dietz, 1909.

Трематоды характеризуются триксенным жизненным циклом. В половозрелом состоянии — паразиты морских и околководных птиц. Созревание яиц происходит во внешней среде. Активно плавающие мирацидии проникают в первого промежуточного хозяина — литоральных и сублиторальных брюхоногих моллюсков, прежде всего, из семейств Hydrobiidae, Nassariidae, Littorinidae, в организме которых затем развивается несколько поколений редий. Вышедшие в воду церкарии проникают во второго промежуточного хозяина — морских беспозвоночных животных. В жизненном цикле некоторых *Himasthla* второй промежуточный хозяин может отсутствовать, а церкарии инцистируются во внешней среде на любом плотном субстрате (Adams J., Martin, 1963; Stunkard, 1938).

Род *Himasthla* довольно представительен и объединяет 25 видов (Diaz Л., Cremonte, 2004). Единственный вид, известный у человека ещё с прошлого столетия и более никем и нигде у него не найденный, — *Himasthla mühlensi* Vogel, 1933 (рис. 46).

История описания вида такова. В Германии в Гамбургском тропическом институте у одного пациента после приёма хеноподиевого масла выделилось пять экземпляров трематод, оказавшихся представителями нового вида рода *Himasthla* — *Himasthla mühlensi* (Vogel, 1933).

Рис. 46 *Himasthla mühlensi*: а — марита; б — половина головного воротника; в — яйцо (из: Скрыбин, Башкирова, 1956 — по Vogel, 1933)



В ходе собеседования с пациентом выяснилось, что он в течение 6 лет жил в Колумбии, путешествовал по Эквадору, но считает, что заразился в Нью-Йорке, где поел в ресторане особое блюдо «clam», приготовленное из сырых моллюсков *Mercenaria mercenaria* (= *Venus mercenaria*). Известно, что в Новой Англии, Нью-Йорке, Нью-Джерси есть рестораны (raw bars или clam bars), где посетителям подают сырых моллюсков на одной из створок с соусом, травяными специями и иногда с лимоном. Отсюда был сделан априорный вывод: данный моллюск, видимо, и явился источником инвазии человека.

Выявленные у пациента 5 экз. трематод были уже погибшими (описание заимствовано из работы: Faust, 1949). Черви обладали удлинённым узким телом, длиной 11.0 – 11.7 и шириной 0.41 – 0.67 мм. Тегумент с шипиками только в передней части тела. Головной почковидный воротник шириной 0.337 – 0.370 мм, вооружён 32 шипами, расположенными в одном подковообразной формы ряду без дорсального разрыва; четыре шипа расположены на угловых вентральных выступах (2 × 2), а остальные — по краям воротника. Присоски сближены. Ротовая присоска овальная, 0.118 – 0.145 × 0.094 – 0.123, брюшная значительно крупнее, 0.350 – 0.410 × 0.357 – 0.425 мм, находится в 0.880 – 0.975 мм от ротовой присоски. Семенники удлинённо-овальные, лежат в заднем конце тела, 0.645 – 0.850 × 0.26 – 0.39 мм. Сумка цирруса содержит очень длинный семенной пузырь, более короткую простатическую часть и циррус, вооружённый розеткой крючьев. Тельце Мелиса и маленький поперечно-овальный яичник впереди переднего семенника, размер яичника 0.15 – 0.17 мм. Матка в виде тонкой трубки. Желточники от задней границы сумки цирруса до заднего конца тела. Яйца многочисленные, неправильно-овальные, с нечёткой крышечкой, 114 – 149 × 62 – 85 μm. Все яйца были незрелыми.

Подчеркну ещё раз: более этого паразита, равно как и других представителей рода *Himasthla*, у человека пока никто не находил.

## Род *Hypoderaeum* Dietz, 1909

Синонимы (по: Kostadinova, 2005a):

*Multispinotrema* Skrjabin et Bashkirova, 1956

*Neoechinostoma* Agrawal, 1963

*Vermatrema* Srivastava, 1974

Описание (по: Скрябин, Башкирова, 1956; Kostadinova, 2005a). Трематоды от средних до крупных размеров; тело удлинённое, максимальная ширина на уровне брюшной присоски или матки. Передний конец тела очень короткий, уплощённый, тупо закруглён, задний заострён, с папиллоподобным выступом. Шипики на теле крупные, чешуеподобные, ниже уровня брюшной присоски не опускаются. Головной воротник развит слабо, вооружён 43–82 маленькими шипами в двух рядах, которые не прерываются дорсально от ротовой присоски; на угловых выступах по 4–5 шипов, более длинных, чем маргинальные шипы. Присоски сближены. Брюшная присоска хорошо развита. Развита все отделы пищеварительной системы; пищевод исключительно длинный. Семенники удлинённые, с гладкими или неровными краями, передний расположен примерно посередине тела. Сумка цирруса удлинённо-овальная, содержит удлинённый, мешкообразный, слегка свёрнутый внутренний семенной пузырёк, трубчатую простатическую часть и невооружённый циррус; простирается до уровня заднего края брюшной присоски или несколько дальше. Яичник круглый или слегка поперечно-овальный, медианный. Метратерм мускулистый, длиннее цирруса. Желточные филликулы доходят до брюшной присоски, позади семенников не сливаются. Яйца овальные, многочисленные. Типовой вид — *Hypoderaeum conoideum* (Block, 1782)<sup>21</sup> Dietz, 1909 (= *Hypoderaeum gnedini* Baschkirova, 1940).

Этот же вид известен в качестве паразита человека.

***Hypoderaeum conoideum*** (рис. 47). Вид впервые описан ещё в 1782 г. по экземплярам из кишечника утиных птиц как *Cucullanus conoides*. В последующие годы его ещё несколько раз открывали и описывали под разными названиями — *Fasciola appendiculata* Fröhlich, 1802, *Distoma oxucephalum* Rudolphi, 1819 и т. д., всего около 10 (Скрябин, Башкирова, 1956; стр. 825).

Длина трематод до 6 – 10 при максимальной ширине 1.3 – 1.6 мм на уровне брюшной присоски. Маленький незаметный головной воротник шириной до 0.4 – 0.5 мм, с 47–53 (обычно 49) шипами в двух рядах. На вентральных выступах по 4 шипа и 39–45 шипов в двух чередующихся рядах (Toledo et al., 1996). Шипы легко теряются, особенно в процессе изготовления постоянных препаратов. Ротовая присоска субтерминальная. Брюшная присоска очень крупная, в передней шестой части тела. Соотношение диаметров присосок 1 : 4. Бифуркация кишечника перед брюшной присоской. Семенники глубоковыемчатые. Дно сумки цирруса не достигает уровня центра брюшной присоски. Половая пора открывается непосредственно впереди брюшной присоски. Семяприемник отсутствует. Метратерм мускулистый. Желточники впереди почти достигают уровня заднего края брюшной присоски.

<sup>21</sup> В обзорной работе (Chai et al., 2009) допущена опечатка: вместо 1782-го года дважды указан 1872-й.

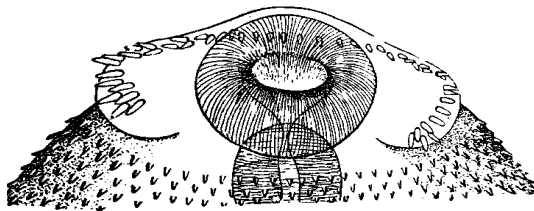


Рис. 47 *Hypoderaeum conoideum*: слева — марита; справа — головной воротник (из: Башкирова, 1947)

Размеры *H. conoideum* из экспериментально заражённых цыплят и утят (Toledo et al., 1996). Длина тела трематод из цыплят 7.6 – 11.4 (9.5), ширина 1.05 – 1.48 (1.32) мм. Ширина адорального диска 0.379 – 0.689 (0.527). Оральные шипы 17 – 34 (26), аборальные 20 – 31 (23), угловые 26 – 34 (31)  $\mu\text{m}$ . Ротовая присоска 0.242 – 0.296  $\times$  0.168 – 0.242 (0.266  $\times$  0.208), брюшная 0.804 – 0.954  $\times$  0.701 – 0.942 (0.870  $\times$  0.819). Сумка цирруса 0.735 – 1.206 (0.970). Яйца 93  $\pm$  10  $\times$  60  $\pm$  10  $\mu\text{m}$ . Размеры тела трематод из утят 7.33 – 9.46 (8.37)  $\times$  1.16 – 1.6 (1.31) мм. Ширина головного воротника 0.437 – 0.540 (0.486). Оральные шипы 18 – 33 (26), аборальные 20 – 31 (24), угловые 26 – 34 (29)  $\mu\text{m}$ . Ротовая присоска 0.211 – 0.257  $\times$  0.171 – 0.239 (0.239  $\times$  0.199), брюшная 0.758 – 0.974  $\times$  0.678 – 0.885 (0.869  $\times$  0.710). Сумка цирруса 0.686 – 1.11 (0.894). Яйца 78  $\pm$  15  $\times$  51  $\pm$  11  $\mu\text{m}$ .

Размеры *H. conoideum*, выращенных в птицах (Diaz-Diaz, 1976). Длина тела 5.05 – 7.81 (6.52), ширина 0.84 – 1.32 (1.19) мм. Дорсальные шипы 13 – 15  $\times$  7 (13  $\times$  7), латеральные 20 – 26  $\times$  7 – 8 (22  $\times$  7), угловые 24 – 28  $\times$  9 – 11 (26  $\times$  10)  $\mu\text{m}$ . Ротовая присоска 0.168 – 0.210  $\times$  0.168 – 0.280 (0.177  $\times$  0.201), брюшная 0.504 – 0.812  $\times$  0.532 – 0.868 (0.697  $\times$  0.736). Сумка цирруса 0.476 – 0.938  $\times$  0.140 – 0.294 (0.657  $\times$  0.203). Яйца желтоватые, тонкостенные, с крышечкой, при откладке не содержат эмбриона, 87 – 98  $\times$  49 – 68 (90  $\times$  60)  $\mu\text{m}$ .

Первый промежуточный хозяин *H. conoideum* — моллюски родов *Lymnaea*, *Cerithideopsis*, *Planorbis*, *Planorbarius*, второй — моллюски *Acroloxus*, *Anisus*, *Bithynia*, *Lymnaea*, *Physa*, *Planorbis*, *Planorbarius*, *Sphaerium*, *Theodoxus*, а также головастики, пиявки, стрекозы, амфибии (Юрлова, 1987; Яковлева и др., 2015; Azizi et al., 2015; Diaz-Diaz, 1976; Sritongtae et al., 2015; Toledo et al., 1996). У моллюсков цисты локализуются в основном в просвете перикардиальной полости и почке.

Цисты почти сферические, с гладкой прозрачной стенкой, состоящей из двух слоёв: наружного гиалинового, легко разрывающегося при соприкосновении с иглой, и внутреннего плотного, который трудно разорвать, не повредив червя. Размеры 15-дневных цист из моллюсков 0.15 – 0.17  $\times$  0.15 – 0.17 (0.16  $\times$  0.15) мм, толщина наружной стенки 19 – 30 (24), внутренней — 7 – 13 (9)  $\mu\text{m}$  (Diaz Diaz, 1976). По данным Н. Юрловой (1987), диаметр цист из экспериментально заражённых *Lymnaea* и *Planorbis* составил 0.143 – 0.148 (0.146) мм, толщина стенки цисты 24 – 28 (26)  $\mu\text{m}$ .

Окончательный хозяин *H. conoideum* — птицы, прежде всего, связанные с водной средой, — утки, лебеди, нырки и др. Так, в Карелии трематоду обнаружили у кряквы (Яковлева и др., 2015), на одном из островов в Ботническом заливе в Финляндии — у чирка-свистунка, кряквы и шилохвосты (Brglez, Valtonen, 1987), в Ма-



лом Гызылагачском заливе Каспийского моря — у хохлатой чернети, шилохвости, широконоски, красноносого нырка (Махмудова, 2012), на юге Сибири — у кряквы, шилохвости, красноголового нырка, хохлатой чернети (Юрлова, 1987), в Узбекистане — у нырка, гоголя, пеганки, голубя, чирка (Шакарбоев и др., 2012), на юго-западе Техаса (США) — у чирка-свистунка (Albert et al., 1981). Известен этот паразит у голубей (Weber, 1979), а также у домашней птицы — кур, уток, гусей, к примеру, в Бангладеш (Farjana et al., 2008; Yousuf et al., 2009), Узбекистане (Шакарбоев и др., 2012). Во Вьетнаме эту трематоду обнаружили в хозяйствах у цыплят и уток, которых кормили улитками и рыбными отходами (Anh et al., 2010).

Практически все эксперименты с заражением птиц метацеркариями *H. conoideum*, добытыми из моллюсков, как из естественных популяций, так и выращенных в лаборатории, заканчивались успешно. Так, в опытах Н. Юрловой (1987) при скармливании метацеркарий утятам половозрелые трематоды были получены на 11-й день, в экспериментах испанских коллег (Toledo et al., 1996), заразивших цыплят и утят, — на 11–14-й. Кстати, цитируемые авторы безрезультатно пытались заразить этими личинками белых мышей и крыс. Не увенчалась успехом также попытка вырастить взрослых трематод в крысах, мышках и перепёлках у исследователей, работавших на севере Ирана, тогда как в фекалиях уток яйца *H. conoideum* обнаружили через 10–15 дней (Azizi et al., 2015).

Случаи регистрации *H. conoideum* у человека чрезвычайно редки и ограничиваются Таиландом и Тайванем (Bhaibulaya et al., 1964; Yokogawa et al., 1965a).

## **Под *Isthmiophora* Lühe, 1909**

Синоним: *Echinocirrus* Mendheim, 1943

Описание (по: Kostadinova, 2005a). Трематоды от средних до крупных размеров, удлинённые, с максимальной шириной тела на уровне брюшной присоски или середины матки. Tegument с мелкими шипиками, достигающими на дорсальной стороне до переднего края брюшной присоски, а на вентральной — до уровня семенников. Головной воротник почкообразный, маленький, значительно уже тела. Головных шипов 27–29; дорсальные шипы в двойном ряду, латеральные — в одинарном, на угловых выступах по 4 шипа, более крупных, чем маргинальные. Дорсальные оральные шипы слегка длиннее дорсальных аборальных. Брюшная присоска в первой четверти тела. Семенники крупные, лежат тандемом. Сумка цирруса удлинённо-овальная, располагается между бифуркацией кишечника и уровнем середины брюшной присоски. Внутренний семенной пузырёк мешкообразный, с вытянутой передней частью; простатическая часть умеренно развита; циррус очень длинный, с крупными шипами. Яичник лежит вправо от срединной линии тела. Тельце Мелиса объёмное, крупнее яичника. Маточный семяприемник очень заметный. Матка очень короткая, с несколькими петлями. Метратерм длинный, мускулистый. Желточные фолликулы в латеральных полях между уровнем яичника или переднего семенника и задней оконечностью, позади семенников соединяются. Яйца немногочисленные. Паразиты плотоядных млекопитающих. Типовой вид — *Isthmiophora melis* (Schrank, 1788) Lühe, 1909.

Долгие годы самостоятельность рода *Isthmiophora* у многих исследователей вызывала сомнения. Сам род чаще всего относили к синонимам *Euparyphium*, а входящие в него виды рассматривали представителями двух родов — или *Euparyphium*, или же *Echinostoma* (см., напр., Скрябин, Башкирова, 1956). Изучив морфологические характеристики

типовых видов обоих названных родов, а также материал по вновь собранным трематодам, добавив к этому критический анализ опубликованных данных, А. Костадинова и Д. Гибсон (Kostadinova, Gibson, 2002) пришли к выводу о легитимности родов *Isthmiophora* и *Euryphium*. Несмотря на такое заключение, многие исследователи продолжали описывать виды, включённые в *Isthmiophora*, в составе других родов. Недавно вывод А. Костадиновой и Д. Гибсона относительно валидности рода *Isthmiophora* подтвердили результаты молекулярно-генетического анализа (Kudlai et al., 2015).

Жизненный цикл *Isthmiophora* проходит по обычной для эхиностоматид схеме и включает первого промежуточного хозяина (пресноводных и/или солоноватоводных моллюсков), второго, или дополнительного, хозяина — рыб и лягушек, и окончательного хозяина — многочисленных хищных млекопитающих.

Два представителя рода *Isthmiophora* зарегистрированы у человека. Это типовой вид *I. melis* и *I. hortense*.

*Isthmiophora melis*<sup>22,23</sup> (рис. 48, 49). Видовое название трематоды *melis* — от латинского «куница», «барсук», скорее всего, отражает приуроченность паразита к этой группе хозяев. Литература, посвящённая данному виду, очень обширна. Во многих публикациях содержится детальное описание морфологических особенностей трематод, как обнаруженных в естественных хозяевах, так и выращенных в экспериментально заражённых животных.

Размеры трематод 5.44 – 7.6 × 1.05 – 1.38 (из человека) (Léon, Ciurea, 1922), 2.09 – 5.7 × 0.48 – 0.98 (в эксперименте из крыс) и 5.32 – 6.38 × 0.86 – 1.26 (из хорька) (Dönges, 1967), 4.8 – 5.95 × 0.89 – 1.25 (из барсука) (Kamiya, Suzuki, 1975), 3.97 – 7.31 × 0.92 – 1.72 (выращены в хомяке) (Радев и др., 2009), 4.68 – 6.54 × 1.04 – 1.44 мм (из экспериментально заражённого золотистого хомячка) (Соколов и др., 2012). Подковообразный адоральный диск хорошо развит, с 27 шипами. Расположение шипов достаточно постоянно: 8 угловых (две группы по 4), 12 латеральных (2 группы по 6, расположены по боковым сторонам диска), 7 дорсальных (4 оральных и 3 аборальных). Угловые шипы в каждой группе располагаются на разных уровнях: 2 поверхностно, а 2 глубже, под ними; их длина 73.1 – 109.07, ширина 19.86 – 21.24 μm. Самые маленькие размеры у латеральных шипов: 48.21 – 53.14 × 14.35 – 26.9 μm. Дорсальные шипы по своим размерам занимают промежуточное положение: 59.03 – 124.66 × 14.07 – 26.38 μm (Радев и др., 2009). Соотношение длин присосок 3 : 1. Бифуркация кишечника непосредственно перед брюшной присоской. Семенники неправильно-овальной формы с ровными или слегка выемчаты-

<sup>22</sup> Синонимы (по: Радев и др., 2009): *Distoma melis* (Schrank, 1788) Zeder, 1800; *Echinocirrus melis* (Schrank, 1788) Mendhaim, 1943; *Isthmiophora spiculator* (Dujardin, 1845); *Echinostoma trionocephalum* (Rud., 1802) Cobbold, 1861; *E. melis* (Schrank, 1788) Dietz, 1909; *E. spiculator* Dujardin, 1845; *Euryphium jassyense* Léon, Ciurea, 1922; *E. melis* (Schrank, 1788) Railliet, 1919; *E. suinum* Ciurea, 1921; *Fasciola armata* Rud., 1802; *F. melis* Schrank, 1788; *F. putorii* Gmelin, 1791; *F. trionocephala* Rud., 1802.

<sup>23</sup> а) В монографии «International Handbook of Foodborne Pathogens. — Eds. Miliotis M. D., Bier J. W. — Maral Dekker, Inc. 2003» вид описан как *Echinostoma melis* с синонимами *Euryphium jassyense* и *Echinostoma jassyense*.

б) В монографии «Tropical Pathology. — Eds. W. Doerr, G. Seifert. — 1995» вид на одной странице описан как *Echinostoma melis*, а на следующей странице — как *Euryphium melis*.

в) Авторы работы (Crotti et al., 2012) в списке трематод, встречающихся у человека, указывают вид как *Euryphium melis*.

ми краями, лежат тандемом почти в середине длины тела. Половая бурса длинная, часто заходит за уровень середины брюшной присоски. Половое отверстие располагается почти на средней линии тела, непосредственно за задним концом пищевода. Лауреров канал открывается дорсально, непосредственно за уровнем задней границы яичника. Тельце Мелиса округлой формы. Матка образует 4–5 поперечных петель позади брюшной присоски. Желточники расположены симметрично по бокам тела от уровня яичника до заднего конца тела. Экскреторный пузырь Y-образный. Яйца жёлто-коричневые, с крышечкой на переднем полюсе и небольшим утолщением на противоположном. Размеры яиц 132 – 154 × 79 – 85 (Faust, 1949; Léon, Ciurea, 1922), 114 – 130 × 52 – 69 (Kamiya, Suzuki, 1975), 120.75 – 150.94 × 64.9 – 79.81 (Радев и др., 2009), 136 – 155 × 83 – 94 μm (Соколов и др., 2012).

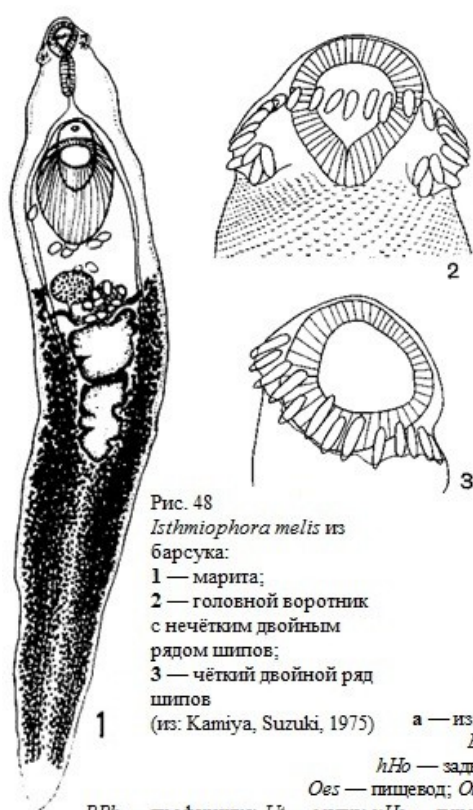


Рис. 48  
*Isthiophora melis* из барсука:  
1 — марита;  
2 — головной воротник с нечётким двойным рядом шипов;  
3 — чёткий двойной ряд шипов  
(из: Kamiya, Suzuki, 1975)

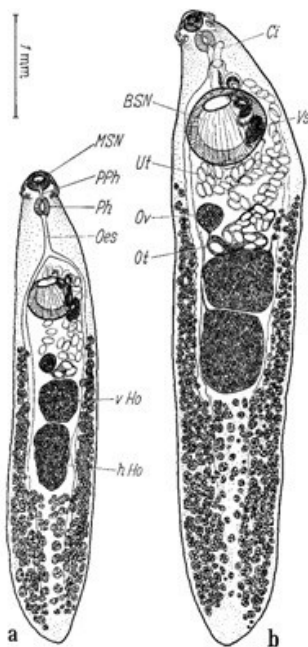


Рис. 49 *Isthiophora melis*, марита:  
а — из крысы; б — из хорька (из: Dönges, 1967)  
BSN — брюшная присоска; Ci — циррус;  
hHo — задний семенник; MSN — ротовая присоска;  
Oes — пищевод; Ot — оотип; Ov — яичник; Ph — фаринкс;  
PPh — префаринкс; Ut — матка; vHo — передний семенник; Vs — семенной пузырёк

Вид *Isthmiophora melis* внешне похож на *Isthmiophora hortense* (= *Echinostoma hortense*), но отличается от него формой тела, формой и размерами шипов, диаметром головного воротника, очертаниями семенников и рядом других черт (Kamiya, Suzuki, 1975).

Жизненный цикл *I. melis* расшифрован в Европе и Северной Америке (Радев и др., 2009; Beaver et al., 1984; Dönges, 1967; Keder, Huffman, 2009 и др.), где первым промежуточным хозяином являются моллюски родов *Stagnicola*, *Lymnaea*; в Таиланде в этой роли выступает солоноватоводный моллюск *Cerithidea djadjariensis* (Sritongtae et al., 2015). Дополнительный хозяин — головастики лягушек, жаб (Beaver et al., 1984; Dönges, 1967), пресноводные и солоноватоводные рыбы. К примеру, в низовьях Днестра и Дуная метацеркарии *I. melis* найдены у кефали, сома, окуня, солнечного окуня, ротана-головёшки (Мошу, 2014), в водоёмах европейской части России — у ротана-головёшки (Рубанова, 2014; Соколов и др., 2012). Метацеркарии получены также в экспериментально заражённом золотом карасе (Радев и др., 2009).

Окончательные хозяева *I. melis* в природе — пушные звери, волк, собака и другие плотоядные. Так, в дельте Волги трематода найдена у 22.2 % ондатры и 5.9 % енотовидной собаки (Ivanov, Semenova, 2000), в Центральном регионе России — у горностая (Андреянов, 2013), в Литве — у американской норки (66 %; 2–76 экз.) и лесного, или обыкновенного, хорька (90 %; 73–1514 экз.) (Nugaraitė et al., 2014), в Японии — у барсука (Kamiya, Suzuki, 1975) и т. д.

У человека *I. melis* впервые выявлен в 1916 г. в Яссах (Румыния). Доктор Н. Леон (Léon) обнаружил в фекалиях, как он пишет, перса (в те времена так называли жителей Персии, нынешнего Ирана), страдающего от диареи, трематоду, которая выделилась в результате приёма пациентом тимола (рис. 50). Н. Леон первоначально идентифицировал её с *Fascioletta ilocanum* Garrison, 1908 (в настоящее время — синоним *Echinostoma ilocanum*).

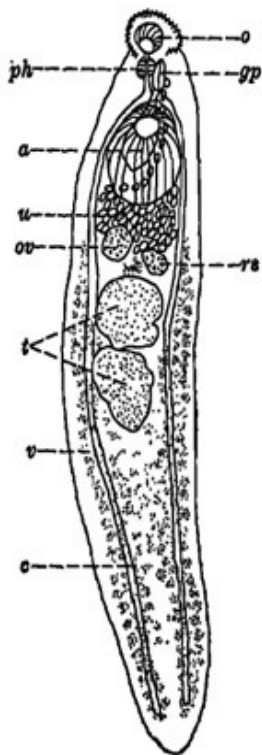


Рис. 50 *Isthmiophora melis* из человека (из: Léon, Ciurea, 1922)  
**a** — брюшная присоска; **c** — кишечник; **gp** — половая пора; **o** — ротовая присоска; **ov** — яичник; **ph** — фаринкс; **ps** — семяприемник; **t** — семенники; **u** — матка; **v** — желточники

С этим определением не согласился известный румынский гельминтолог I. Ciurea, посчитавший, что паразит является представителем нового вида — *Euparyphium jassyense*, описание которого и было опубликовано в 1922 г. (Léon, Ciurea, 1922). В 1940 г. *E. jassyense* перевели в синоним *Isthmiophora melis* (Hsü, 1940). Более в Европе у людей этого гельминта не находили.

Следующее сообщение о находке *I. melis* у человека переносит нас в Китай. Здесь при аутопсии больного, скончавшегося от хронического миелоидного лейкоза, обнаружили двух червей, отнесённых к

виду, описанному в Румынии как «*Euparyphium jassyense*» и рассматриваемому, как мы видим, синонимом *Isthmiophora melis* (Hsü, 1940).

Ещё одно сообщение о регистрации *I. melis* в Китае относится уже к 1960-м годам (Huang H., 1963). Паразита обнаружили в провинции Ляонинг, а источником заражения человека стал широко распространённый в местных водах пресноводный вьюн, заражённый метацеркариями этой трематоды.

Известно также о находке *I. melis* у жителя Тайваня (Cross, 1974 — цит. по: Yu, Mott, 1994).

Вот, пожалуй, и все известные случаи обнаружения *I. melis* у человека.

***Isthmiophora hortense*** (Asada, 1926) Kostadinova et Gibson, 2002 (= *Echinostoma hortense* Asada, 1926)<sup>24</sup> (рис. 51). Впервые описан на материале из домашних крыс в Японии.

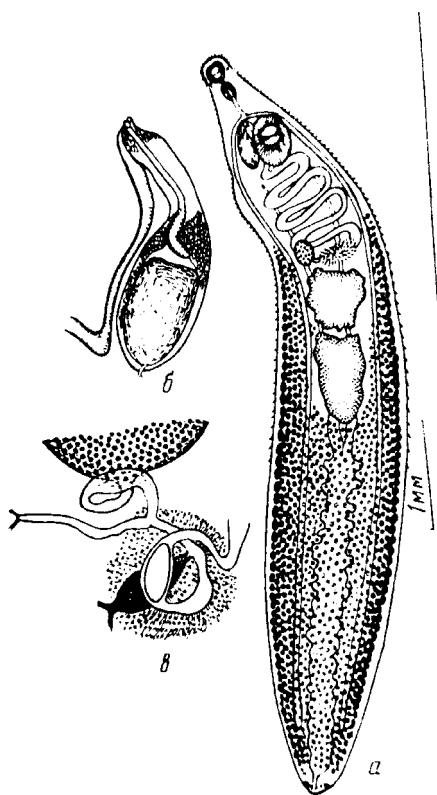


Рис. 51 *Isthmiophora hortense*, вид с брюшной стороны: а — марита; б — концевой участок полового аппарата; в — схема строения женской половой системы (из: Скрябин, Башкирова, 1956 — как *Echinostoma hortense*)

Длина тела 8.2 – 14.0, ширина 0.9 – 1.6 мм. Головной воротник с 27–28 шипами длиной 42 – 66  $\mu\text{m}$ , на угловых выступах по 4 шипа. Брюшная присоска диаметром 0.4 × 0.62 мм. Семенники неправильно-овальные, располагаются примерно в середине тела. Желточники начинаются на уровне яичника или позади него (McDonald, 1981). Яйца 105 – 128 × 43 – 68 (Chai, Lee S., 1990, 1991).

Ли С. с соавт. (Lee S.-K. et al., 1986) приводят следующие размеры трематод, обнаруженных ими у человека: длина тела 5.9 – 7.5 (в среднем 6.6), ширина 1.5 – 1.9 (1.6); ротовая присоска 0.17 – 0.26 × 0.22 – 0.28 (0.21 × 0.25), брюшная 0.62 – 0.88 × 0.62 – 0.74 (0.73 × 0.69), фаринкс 0.17 – 0.28 × 0.17 – 0.34 (0.22 × 0.23), длина пищевода 0.11 – 0.28 (0.20), передний семенник 0.34 – 0.89 × 0.28 – 0.99 (0.59 × 0.65), задний семенник 0.34 – 0.99 × 0.40 – 0.85 (0.70 × 0.58), яичник

<sup>24</sup> Несмотря на перевод *Echinostoma hortense* в род *Isthmiophora*, практически во всех статьях и монографиях, опубликованных после 2002 г., вид по-прежнему описывается как *Echinostoma hortense* (Barriga, 2013; Chai, 2009, 2012; Chai, Shin, 2013; Chai et al., 2009; Crompton, Savioli, 2006; Crotti et al., 2012; Fürst et al., 2012; Hung et al., 2013; Jung et al., 2014; Ruang et al., 2007; Shin S. et al., 2012; Toledo, Fried, 2014 и т. д.).

0.20 – 0.54 × 0.22 – 0.40 (0.21 × 0.27) мм.

Первый промежуточный хозяин *I. hortense* — брюхоногие моллюски родов *Lymnaea*, *Radix*, второй — головастики, рыбы, в том числе *Misgurnus*, *Odontobutis*, *Moroco*, *Coreoperca*, *Squalidus*. Один из основных дополнительных хозяев этого гельминта в Корее — пресноводный вьюн *Misgurnus anguillicaudatus*, у которого метацеркарии локализуются в дистальной части стенки кишечника и прилегающем мезентерии, а также в ткани вокруг анального отверстия, голове и жабрах (Chai, Lee S., 1990; Chai et al., 1985). Заражённость рыб достигает 42 %, при интенсивности инвазии 1–29 экз. Помимо вьюна, метацеркарии *E. hortense* обнаружены у карпа (Chai, Lee S., 1990), а также у *Coreoperca kawamebari* и *Odontobutis obscura* (Ryang, 1990). Окончательные хозяева — крысы, мыши, кошки, собака (Cho et al., 1981; Sohn, Chai, 2005). Взрослые формы выращены в крысах (Ahn, Ryang, 1986).

До 1976 г. информация о встречаемости *I. hortense* у человека отсутствовала. Первый зафиксированный случай имел место в Японии (Tani, 1976), а к 1983 г. в этой стране насчитывалось уже более 20 подобных находок (Miyamoto et al., 1983).

В Корее у человека эту трематоду впервые обнаружили в октябре 1983 г. (Seo B. et al., 1983). У 21-летнего мужчины после курса дегельминтизации выявили 5 экз. трематод, один из которых определили как «*Echinostoma hortense*».

Тогда же в эксперименте была подтверждена реальная возможность паразитирования этого гельминта у человека (Miyamoto et al., 1984). Четверо добровольцев проглотили определённое количество метацеркарий *I. hortense* и через 14–19 дней в их фекалиях начали обнаруживаться яйца трематоды, выход которых продолжался в течение соответственно 18, 32, 207 и 209 дней. У одного из волонтеров наблюдались симптомы невероятно сильной диареи и абдоминальной боли, у остальных заражение было асимптоматичным.

Практически в это же время другая группа корейских исследователей также привлекла волонтеров для участия в эксперименте по изучению развития трематод в организме окончательного хозяина (Seo B. et al., 1985c). Метацеркарий для опыта извлекли из вьюна. Один из добровольцев проглотил 7 цист, второй — 27. Параллельно проводились эксперименты с заражением белых крыс. Яйца в фекалиях крыс появились на 10–12-й день после заражения, у человека — на 16–17-й. Заражение человека на ранних стадиях сопровождалось диареей и абдоминальной болью. На 26–27-й день оба участника эксперимента прошли соответствующую дегельминтизацию, а выделенные трематоды были определены как *I. hortense*. Опыт с крысами длился 150 дней, что позволило проследить развитие трематод в организме окончательного хозяина в длительном временном интервале. Выяснилось, что в первые две недели черви росли очень быстро, а далее темпы роста замедлились, но, тем не менее, продолжались весь 150-суточный период. В итоге получилась следующая картина: на 14-й день длина тела трематод составляла в среднем 7.59, на 21-й — 7.95, 28-й — 9.04, 49-й — 10.21 и на 150-й день — 12.62 мм.

Второй и третий случаи естественного заражения человека *I. hortense*, выявленные в Корее, характеризовались проявлением у больных симптомов эпидемической геморрагической лихорадки у одного пациента и абдоминальной боли и диареи — у другого (Ryang et al., 1985). В стуле обоих пациентов были обнаружены яйца (114.3 × 71.0 и 119.1 × 68.3 μm), а после дегельминтизации — и взрослые особи *I. hortense* (у второго пациента). Вскрытие рыб *Moroco oxycephalus* и *Carassius carassius*, отловленных в той же местности, где жили оба пациента и где они обычно ловили этих рыб, выявило наличие метацеркарий у первой из них. После экспери-

ментального заражения белых крыс в подопытных животных были получены 3 взрослые особи *I. hortense*.

Четвёртый и пятый случаи имели место в Сеульской клинике (Lee S.-K. et al., 1986). У двух больных, испытывавших абдоминальный дискомфорт и/или диарею, при копроовоскопическом анализе обнаружили яйца эхиностоматид, что послужило основанием для антигельминтозного лечения пациентов. В результате у одного из них выявили 21 экз. трематод, идентифицированных на основании особенностей их морфологического строения как *I. hortense*. Оба пациента ели сырое мясо пресноводных рыб и/или саламандр, которые, скорее всего, и явились источником их заражения данным паразитом.

К 1990-му году в Корею было зарегистрировано более 70 случаев обнаружения у местных жителей или яиц *I. hortense*, или взрослых червей. Наиболее высокая заражённость людей наблюдалась на юго-востоке страны — более 22 % (Chai, Lee S., 1990).

В 1990 г. вышла из печати статья (Ryang, 1990), в которой не только сообщалось об обнаружении *I. hortense* у человека, но и описывался эксперимент по изучению жизненного цикла трематоды. Суть эксперимента сводилась к следующему. Метациркарий из рыб кормили крысам, в которых были получены половозрелые черви с яйцами. Вылупившимися из яиц мирацидиями искусственно заразили моллюска *Radix auricularia coreana*, а покидающими его церкариями успешно заразили девять видов рыб, в том числе *Odontobutis obscura interrupta*, *Misgurnus anguillicaudatus*, *Coreoperca kawamebari*, *Cobitis lutheri* и др.

К 1993 г. насчитывалось уже 75 случаев регистрации у людей *I. hortense*, причём этим 75-м оказался рядовой одной из воинских частей, где проводилось копроовоскопическое обследование военнослужащих на наличие у них кишечных паразитов (Huh et al., 1994).

В Китае встречаемость *I. hortense* у людей зарегистрирована на северо-востоке страны (Fan S., Sun, 1989). У 6 из 10 пациентов, госпитализированных по поводу обнаруженного у них гепатита, выявили заражение этим гельминтом. При собеседовании с больными выяснилось, что в их рационе довольно обычны блюда из сырой рыбы. Обследование *Misgurnus anguillicaudatus*, купленного на местном рынке в провинции Ляонинг, показало, что 69.7 % исследованных рыб заражены метациркариями данного вида.

Кратко резюмируем изложенную информацию. Из общего числа достоверных родов эхиностоматид — 43 (Kostadinova, 2005a) — у человека выявлены представители 9, т. е. Около 21 %, а общее количество зоонозных видов в этом семействе достигло 23 (или 22, если принять во внимание предлагаемые синонимы в составе рода *Artyfechinostomum*). Для сравнения: в 1956 г. К. И. Скрябин и Е. Я. Башкирова, предворяя таксономический обзор трематод семейства Echinostomatidae, проанализировали всю доступную информацию о регистрации у человека этих гельминтов и насчитали всего 11 подобных случаев по всему миру. В 1991 г. у человека было зарегистрировано 16 видов эхиностоматид (Carney, 1991). Таким образом, к настоящему времени, по сравнению с 1991-м годом, количество зоонозных видов в этом семействе возросло почти в 1.5 раза.

Более всего зоонозных видов в родах *Echinostoma* (8) и *Echinochasmus* (6), остальные роды менее представительны (1–2 вида), но от этого их медицинская и социальная значимость никак не уменьшаются.

За исключением *Artyfechinostomum malayanum*, *Isthmiophora hortense* и ещё нескольких видов, находки эхиностоматид у человека носят, как правило, спорадический характер.

Основными районами обнаружения зоонозных эхиностоматидных трематод являются страны Юго-Восточной и Южной Азии, Египет, а также регион Дальнего Востока<sup>25</sup>. Однако случаи заражения человека эхиностоматидами могут быть выявлены и в других точках нашей планеты, даже там, где тот или иной вид данного семейства в природе не встречается. Сказанное наглядно продемонстрировала история со вспышкой гастроэнтерита среди американских туристов, вернувшихся из путешествия по Кении и Танзании (Poland et al., 1985). Тогда у 10 из 20 членов группы наблюдались умеренно серьёзные брюшные спазмы и жидкий водянистый стул, у некоторых — слабые неспецифичные болевые ощущения. Выявленные в стуле всех пострадавших яйца трематод напоминали таковые *Echinostoma*, однако взрослые черви не были обнаружены, а потому видовое определение трематод оказалось невозможным. После лечения празиквантелом яйца трематод в стуле пациентов более не встречались (Poland et al., 1985). Кстати, здесь же можно вспомнить о находке *Isthmiophora melis* (= *Euparyphium jassyense*) у «перса» в Румынии (Léon, Ciurea, 1922) или *Himasthla mühlensi* — у жителя Германии, заразившегося этим гельминтом в Нью-Йорке (Vogel, 1933).

В 1992 г. только в одном Таиланде численность людей, поражённых эхиностоматидами, оценивалась в 2 млн., а по всему миру таковых, как предполагали, могло насчитываться 40 млн. человек (Woodruff, Upatham, 1992). Встречаемость у людей различных видов эхиностоматид в разных регионах неравнозначна и во многом зависит от социальных привычек населения, в частности от предпочтительного употребления в пищу продуктов животного происхождения в сыром или частично обработанном виде, а также от состояния санитарно-ветеринарного контроля пищевой продукции. Примеры, наглядно иллюстрирующие сказанное, без труда можно найти в тексте. Вместе с тем отсутствие информации о заражении человека в том или ином регионе тем или иным видом эхиностоматид, при наличии такового в естественных хозяевах, ещё не означает, что он не может быть найден и у человека. Следовательно, паразитологический мониторинг является одним из необходимых элементов предупреждения попадания к человеку зоонозных видов эхиностоматид, впрочем, как и любых других видов трематод.

Источником заражения людей обычно являются пресноводные и солоноватоводные рыбы, моллюски, а также амфибии и даже водные растения, на которых могут быть цисты некоторых видов эхиностоматид (Faust, 1949). Установлено, что цисты эхиностоматид довольно длительное время остаются жизнеспособными даже внутри погибшего хозяина. К примеру, цисты *Echinostoma nudicaudatum* Nasir, 1960 оставались живыми внутри мёртвых моллюсков *Lymnaea stagnalis* в течение 5 недель (Nasir, 1960).

Заражение мелкими видами эхиностоматид, такими как *Echinochasmus perfoliatus*, клинически почти не проявляется, за исключением тех случаев, когда количество червей достигает больших величин; тогда черви провоцируют острый эн-

<sup>25</sup> Желаящим более подробно ознакомиться с историей открытия эхиностоматид вообще и их встречаемости у человека в частности рекомендую обратиться к капитальной работе К. И. Скрябина и Е. Я. Башкировой (1956) или же к обзорной статье Р. Толедо с соавт. (Toledo et al., 2014a).



терит. Среднеразмерные черви, подобные *Artyfechinostomum malayanum* или же *Isthmiophora melis*, вызывают умеренное катаральное воспаление слизистой кишечника. Заражение более крупными видами, *Artyfechinostomum sufrartyfex* или же *Echinostoma ilocanum*, сопровождается симптомами, сравнимыми с таковыми, возникающими при инвазии *Fasciolopsis busci* (см. далее раздел по *Fasciolidae*). При сильном заражении у человека выражены эозинофилия, абдоминальный дискомфорт, желудочные колики, мягкий стул, диарея, анорексия, метеоризм, иногда лихорадка. Многочисленные примеры тех негативных последствий, к которым приводит инвазия эхиностоматидами, можно найти в тексте (см., напр., стр. 73, 80, 84, 95, 96, 100, 113, 114).

Основные факторы патогенеза эхиностоматидных трематод у человека — механические повреждения стенки кишечника шипами и присосками, а также токсическое воздействие продуктами жизнедеятельности червей. При эндоскопии верхней части двенадцатиперстной кишки и дистальной части желудка в местах прикрепления червей обычно выявляются изъязвления слизистой и кровотечения (Harada et al., 1983).

Серьёзные патологические изменения, вызываемые эхиностоматидами в организме окончательных хозяев, наглядно продемонстрировали многочисленные опыты с различными животными. Так, у цыплят, экспериментально заражённых *Echinostoma caproni* Richard, 1964, в течение 2 недель наблюдалось вздутие подвздошной кишки, выпадение перьев, понос и потеря массы тела. При гистологическом исследовании подвздошной кишки в ней отмечены атрофия ворсинок, гипертрофия кольцевой мускулатуры с коллагеноподобными волокнами и геморрагическими зонами; в слизистой выявлено отсутствие бокаловидных клеток и щёточной каймы у эпителиальных клеток. В присосках трематод, контактирующих со слизистой хозяина, наблюдались тканевые пробки (Kim, Fried, 1989). Заражение *Echinostoma revolutum* лабораторных хомяков привело к развитию у животных выраженного и в ряде случаев фатального заболевания, сопровождавшегося прогрессирующей пассивностью, потерей массы, водной диареей (Huffman et al., 1986). У голубей, заражённых *Echinostoma paraulum*, наблюдалась анорексия (Simons, 1989). Известны случаи серьёзных заболеваний и даже гибели домашней птицы, вызванных паразитирующими у них сотнями и даже тысячами червей (Rim, 1982). Здесь же уместно вспомнить и описанные на стр. 90 результаты натурального эксперимента со свиньями, естественно заражёнными *Artyfechinostomum oraoni* и погибшими от этой инвазии (Bandyopadhyay et al., 1995). Тогда при аутопсии животных в их кишечнике было обнаружено огромное количество трематод, прикрепившихся к слизистой оболочке кишечника и вызвавших её отёчность и кровоизлияния.

Диагноз на наличие эхиностоматид ставится на основании обнаружения в результате копроовоскопического обследования пациентов яиц, имеющих характерные особенности — яйца с крышечкой, без эмбриона, эллиптические, от жёлтого до жёлто-коричневого цвета (Graczyk, Fried, 1998). Однако сами исследователи подчёркивают трудности в видовой идентификации яиц эхиностоматид и считают, что для определения конкретного вида, поражающего человека, необходимо получить взрослые формы.

## Семейство Fasciolidae Railliet, 1895

Синоним: Fasciolopsidae Odhner, 1926

Описание (по: Скрябин, 1948; Jones, 2005a). Трематоды с крупным уплощённым дорсо-вентрально телом, обычно относительно тонкие. Передний конец может образовывать головной конус, отделённый своеобразным выступом, как плечиками, от остальной части тела. Тегумент с шипиками или без них. Присоски сближены, ротовая присоска обычно меньше брюшной. Развиты все отделы пищеварительной системы; кишечник простой или с боковыми ответвлениями. Семенников два, лежат тандемом или симметрично. Сумка цирруса содержит семенной пузырь, простатическую часть и семяизвергательный проток; циррус заметен в вывернутом состоянии. Половая пара медианная, обычно сразу впереди брюшной присоски. Яичник перед семенниками. Может присутствовать маточный семяприемник. Лауреров канал имеется. Матка образует несколько петель, часто в виде розетки; метратерм обычно хорошо развит. Яйца многочисленные, крупные, с крышечкой. Желточные фолликулы в двух латеральных полях, часто сливаются позади гонад. Экскреторный пузырь длинный, I-образный, с многочисленными латеральными ветвями. Паразиты млекопитающих. Типовой род — *Fasciola* Linnaeus, 1758.

Семейство немногочисленное — всего 6 родов, но практически в каждом из них есть виды, имеющие серьёзное медицинское и/или ветеринарное, а также социально-экономическое значение. У человека зарегистрированы представители двух родов — *Fasciola* и *Fasciolopsis*.

### Род *Fasciola* Linnaeus, 1758

Синоним: *Cladocoelium* Dujardin, 1845

Описание (по: Скрябин, 1948; Faust, 1949; Jones, 2005a). Тело плоское, обычно листообразное, но может быть и овальных очертаний. Тегумент покрыт шипиками, форма, размеры и расположение которых варьируют. Головной конус обычно имеется и отчётливо выражен. Брюшная присоска у основания головного конуса. Кишечные ответвления выступают более к сторонам тела, чем к срединной линии. Семенники располагаются тандемом, их ветви занимают срединную область тела. Сумка цирруса лежит впереди и дорсально от брюшной присоски, но за присоску не опускается. Яичник отчётливо субмедианный, обычно справа. Тельце Мелиса более или менее медианное. Матка относительно короткая, розетковидная. Желточные фолликулы расположены дорсально и вентрально к кишечным ветвям, сливаются позади семенников. Паразиты печени и жёлчных протоков растительоядных и всеядных млекопитающих. Типовой вид — *Fasciola hepatica* Linnaeus, 1758<sup>1</sup>.

В жизненном цикле фасциол участвуют два хозяина — первый промежуточный и дефинитивный. Второй промежуточный хозяин отсутствует, а покинувшие моллюска церкарии инцистируются в водной среде и на растениях, формируя стадию адолескарии. Род имеет всесветное распространение.

У человека известны 2 вида *Fasciola* — *F. hepatica* и *F. gigantica*.

---

<sup>1</sup>К синонимам *Fasciola hepatica* относят: *Distoma hepaticum* L., 1758; *Distomum hepaticum* Retzius, 1786; *Planaria latiuscula* Goeze, 1782; *Cladocoelium hepaticum* (L., 1758) Stossich, 1892; *Fasciola californica* Sinitsin, 1933; *Fasciola halli* Sinitsin, 1933.

Помимо того, в Индии и Корее отмечают *F. indica* (Muller, 2002). Однако, по мнению ряда исследователей, в природе существует не вид, отличающийся от упомянутых выше, а гибридная форма *F. hepatica* и *F. gigantica* (Agatsuma et al., 2000; Erensoy et al., 2009; Periago et al., 2008). К тому же с помощью RAPD-анализа показано, что *F. hepatica* из одного животного-хозяина отличается высокой индивидуальной изменчивостью, что обуславливает высокий уровень внутрипопуляционной изменчивости червей из разных частей ареала (Морозова, 2004).

***Fasciola hepatica*** (рис. 52) (*hepatica* — «печёночная»; по месту локализации паразит получил название печёночной двуустки, печёночного червя, печёночного сосальщика; liver fluke, liver rot). Полагают, что *F. hepatica* — чуть ли не первая трематода, информация о которой появилась от Jehan de Brie ещё в 1379 г. (Faust, 1949).

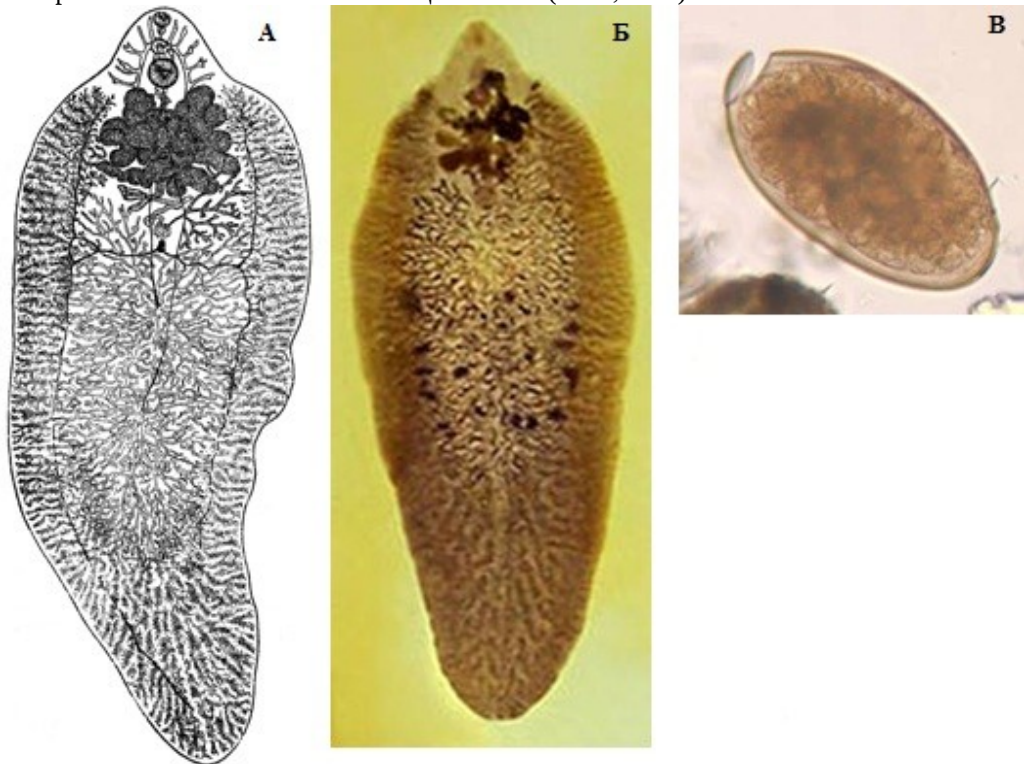


Рис. 52 *Fasciola hepatica*: **А, Б** — общий вид червя, **В** — яйцо (**А** — из: Скрыбин, 1948; **Б** — из: [https://en.wikipedia.org/wiki/Fasciola\\_hepatica](https://en.wikipedia.org/wiki/Fasciola_hepatica); **В** — из: <http://www.cdc.gov/dpdx/fascioliasis/index.html>)

Длина червей 20 – 40, ширина 10 – 20 мм. Тело по форме похоже на лавровый лист, зеленовато-коричневого цвета. Передний конец с головным конусовидным выступом. Ротовая присоска маленькая, до 1 мм в диаметре, но мощная. Брюшная присоска крупнее ротовой, до 1.6 мм; присоски сближены. Тегумент с крупными чешуеподобными шипиками. Кишечные ветви сильно ветвятся и проходят до заднего конца тела. Семенники крупные и сильно разветвлённые, лежат тандемом позади яичника во второй и третьей четверти длины тела. Яичник меньше семенников, сильно разветвлённый, располагается справа от медианной линии тела. Метратерм открывается в мелкий половой атриум слева от мужского полового отверстия. Желточные фолликулы заполняют боковые поля и сливаются позади семенников. Яйца крупные, коричневато-жёлтого цвета, овальной формы, передний конец более округлый, чем задний; размеры яиц 130 – 150 × 63 – 90 (в среднем 140

× 80)  $\mu\text{m}$ , с крышечкой. А. Томас (Thomas, 1883) приводит следующие размеры яиц: 105 – 145 × 66 – 90 (130 × 80), диаметр крышечки 28  $\mu\text{m}$ . При откладке яйцо содержит неsegmentированного зародыша с массой желточных клеток, а его созревание происходит в водной среде.

Взрослые особи откладывают до нескольких тысяч яиц в день, а общая продуктивность одного червя может исчисляться сотнями тысяч яиц (Thomas, 1883). Яйца с жёлчью выносятся в кишечник хозяина, а затем с его фекалиями попадают во внешнюю среду. Для созревания им необходимы соответствующие температура, солёность, влажность. Установлено, что яйца могут выдерживать колебания температуры от 0 до 37°C, но развиваются только в диапазоне 10–30°C. Мирацидии вылупливаются при температуре от 20 до 26°C в течение 10–12 дней, но при более низких температурах, например, при 10°C, этот процесс занимает 2 месяца и даже дольше. Энергетические запасы мирацидия позволяют ему оставаться жизнеспособным не более 8 ч. Для дальнейшего развития мирацидий должен попасть в моллюска — первого промежуточного хозяина *F. hepatica* (рис. 53).

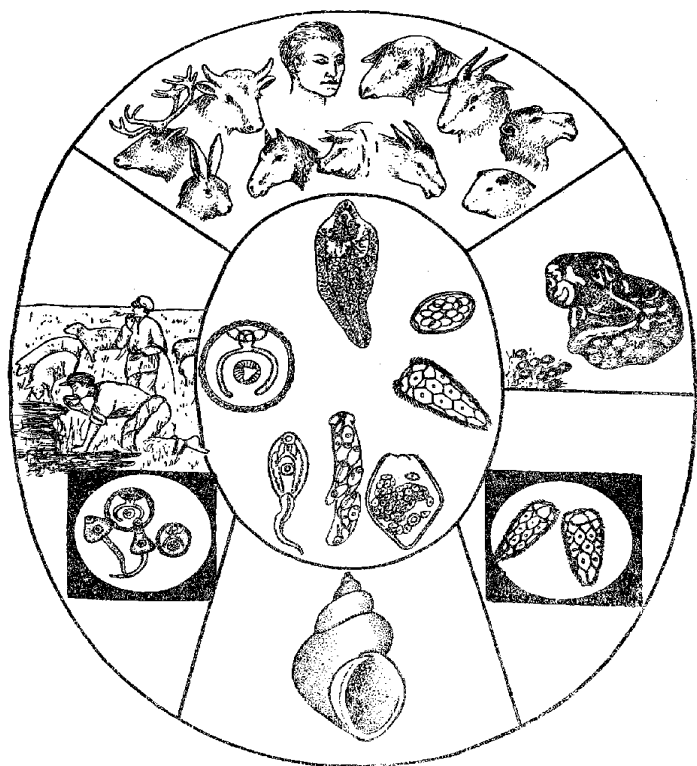


Рис. 53 Схема жизненного цикла *Fasciola hepatica* (из: Скрябин, 1948 — по: Скрябин, Шульц, 1928)

В роли первого промежуточного хозяина *F. hepatica* выступают многочисленные представители семейства Lymnaeidae, населяющие болотистые места, влажные заболоченные пастбища, мелкие речки, каналы, стоячие воды. В Европе это *Galba truncatula*, *Omphicola glabra* (Скрябин, 1948; Сорокина, 2004; Dreyfuss et al. 2005), в Северной Америке — *Galba bulimoides*, *G. modicella*, *Pseudosuccinea*

*columella*, *Stagnicola caperata*, *S. montanensis*, в Азии и Океании — *Austropeplea viridis*, в Австралии и Новой Зеландии — *Austropeplea tomentosa* (Boray, 1982), в Колумбии, Венесуэле и странах Карибского бассейна — *Galba cubensis* и *P. columella* (Cong et al., 1991), в Эквадоре — *Galba cousini* и *P. columella* (Вильявисенсио, 2006), в Перу — *Galba viatrix* и *Pectinidens diaphanus* (Marcos, Terashima, 2007), в Иране — *G. truncatula* и *Radix gedrosiana* (Salahi-Moghaddam, Arfaa, 2013), в Африке — *Radix natalensis* (Mas-Coma, Bargues, 1997) и т. д.

Покинувшие моллюска церкарии плавают в воде недолго, не более 2 ч, в течение которых они прикрепляются к водным растениям, где обволакиваются защитной оболочкой, формируя стадию адолескарии (рис. 54).

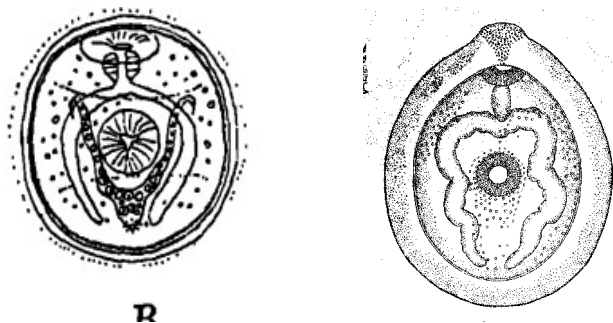


Рис. 54 *Fasciola hepatica*, адолескария (слева — из: Faust, 1949; справа — из: Скрябин, 1948 — по Скрябин, Шульц, 1928)

В условиях естественных пастбищ России адолескарии фасциолы чаще всего встречаются на подорожнике, поручнице водяной и щучке дернистой (Молчанов и др., 2004). Некоторые церкарии формируют цисту в воде и плавают наподобие пузырьков, при этом 66 % цист сосредотачиваются в полусантиметре от поверхности воды (Домонтович, 1915). Размеры цист невелики, всего 0.2 мм, толщина оболочки до 0.02 мм. Личинки становятся инвазионными в течение 2 дней, и способны сохранять жизнеспособность в проточной воде до 122 дней, на пастбище — до одного года и даже в сене — в течение нескольких месяцев (Haseeb et al., 2002).

Половозрелые черви поселяются в жёлчных ходах печени и зарегистрированы почти у 50 видов домашних и диких растительноядных и всеядных животных, прежде всего, крупного рогатого скота, овец, коз, лам, бизонов, верблюдов, лошадей, ослов, свиней, а также зайцев, кроликов, нутрий и т. д., их находят даже у крыс, кенгуру, слонов, обезьян. Однако наиболее обычными хозяевами являются овцы и крупный рогатый скот.

Присутствие паразитов негативно отражается на состоянии здоровья животных: у них нарушается отток жёлчи, образуются камни в печени и жёлчном пузыре, наблюдаются перерождение печеночной ткани и общая интоксикация организма, что в конечном итоге может привести даже к гибели хозяина. Через травмированные участки слизистой оболочки органов легко проникают различные бактерии, в том числе болезнетворные, вызывающие заболевания. В мире насчитываются сотни миллионов голов крупного рогатого скота и ещё большее количество овец, заражённых фасциолами. Например, в Сербии близ Сараево и в целом по стране овцы заражены *F. hepatica* на 15.9–82.5 % (Zuko, Hodžić, 2011), в равнинном поясе Дагестана — на 37.3 % (Карсаков и др., 2009). У поражённых овец снижаются темпы роста, уменьшается настриг шерсти, ухудшается её качество. Из-за снижения массы (по многолетним наблюдениям, убойный выход говядины у поражённых фасциолами животных в среднем на 3.28 % ниже, чем у здоровых)

и репродуктивного потенциала животных, уменьшения надоев молока, вынужденной выбраковки поражённой печени животноводство во многих странах терпит огромные убытки (Schweizer et al., 2005). К примеру, в Эквадоре годовые потери, причиняемые животноводству фасциолой, равны почти 2.2 млн. долларов (Вильявисенсио, 2006), а общие потери животноводства в мире оцениваются в 3 млрд. USD (Mas-Coma et al., 2005). Совершенно очевидно, что фасциолёзис животных является актуальной проблемой ветеринарно-санитарных служб по всему миру.

Дефинитивные хозяева заражаются печёночным сосальщиком, поедая водные растения с прикрепившимися к ним цистами паразита, а также на водопое. В кишечнике хозяина оболочка цисты растворяется, и личинка через кишечную стенку проникает в перитонеальную полость и через 2 дня достигает печени. В течение последующих 6–7 недель паразит, имеющий изначально всего 0.3 мм длины, продолжает путь через печень к месту окончательной локализации — жёлчным канальцам, и за это время вырастает до 14 мм. Через 56–90 дней в фекалиях хозяина появляются первые яйца трематоды. В организме овцы червь живёт от 4 до 6 лет, крупного рогатого скота — 1–2 года, человека — 9–13 лет.

*F. hepatica* найдена во всех регионах с умеренным климатом, где обитают овцы и другие жвачные. Континентов, свободных от фасциолы, нет (разве что Антарктида). Во всех этих зонах умеренная влажность и адекватные температурные условия, присущие им, по крайней мере, большую часть года, благоприятствуют существованию популяции моллюсков Lymnaeidae — её промежуточных хозяев. Паразит очень удачно использует различных представителей этого семейства для расселения по странам и континентам (Mas-Coma et al., 2005).

Заражение человека *F. hepatica* распространено на планете столь же широко, как и заражение домашнего скота. По сути, это заболевание — фасциолёзис, фасциолиазис — сопровождает человечество уже многие тысячелетия. *F. hepatica* имеет явно европейское происхождение, а на оба американских и другие континенты проникала по мере освоения тех европейцами (Mas-Coma, 2005; Mas-Coma et al., 2005). Косвенно об этом свидетельствует тот факт, что в палеофекалиях яйца фасциол найдены только в Старом Свете (во Франции, Германии, Дании, Австрии, Польше, Нидерландах, Швейцарии), причём начиная со времён доисторического человека и заканчивая средними веками (Bouchet et al., 2003; Gonçalves et al., 2003). К примеру, в Германии они обнаружены в захоронении 4500-летней давности, и не только у человека (для исследования взяли пробу грунта из тазовой области скелета), но и у находившихся там же останков одомашненных животных (Dittmar, Teegen, 2003).

К настоящему времени *F. hepatica* выявлена у людей на всех континентах почти в 70 странах (Горохов и др., 2005; Молчанов и др., 2004; Скрыбин, 1948; Barges et al., 1996; Barriga, 2003; Cabada et al., 2014; Chen M., 1991; Dar et al., 2012; El-Karaksy et al., 1999; Esteban et al., 1997, 2002; Farag, 1998; Fried, Abruzzi 2010; Khan et al., 2014; Lotfy et al., 2010; Marcos, Terashima, 2007; Mas-Coma, 2004, 2005; Massoud, 1990; Mera y Sierra et al., 2011; Periago et al., 2008; Ramachandran et al., 2012; Yılmaz, Gödekmerdan, 2004; Ulger et al., 2014; Youssef, Uga, 2014; Zebali, 2013 и многие десятки других источников). Основными регионами, где проблема фасциолёзиса человека стоит особенно остро, являются страны Южной Америки, особенно расположенные в Андах (Боливия, Перу, Чили, Эквадор), Карибский бассейн (Куба), северная Африка (Египет), западная Европа (Испания, Португалия, Франция), прикаспийский регион (Иран и прилегающие страны) (Mas-Coma et al.,

2005). При этом паразит может быть обнаружен у людей, независимо от их возраста, пола, профессии и социальной принадлежности, хотя всё же наблюдается определённая приуроченность регистрируемых заболеваний к сельской местности, где предпочтительно употребляют в пищу сырые овощи и водные растения. Количество выявленных случаев фасциолёзиса у людей в последние 20 лет постоянно увеличивается, расширяется и географии этих находок, на что обращают внимание многие авторы (De et al., 2003; Esteban et al., 1998; Marcos, Terashima, 2007; Marcos et al., 2007; Mas-Coma et al., 1999; Salahi-Moghaddam, Arfaa, 2013; Youssef, Uga, 2014; patient.info/doctor/fasciola-hepatica и др.). Об этом же, например, пишут И. А. Молчанов с коллегами (2004), приводя цифры, свидетельствующие о нарастании инвазии человека фасциолами на территории РФ с 1997 по 2002 гг.

До середины 1990-х годов фасциолёзис не принадлежал к числу заболеваний, подлежащих обязательной декларации, и многие случаи, хотя и диагностировались, но отмечались только во внутренних документах, докладах или тезисах, имеющих довольно ограниченное распространение. В результате этого, а также вследствие различных диагностических сложностей общее количество случаев заражения людей в действительности должно быть намного больше, чем следует из официальной статистики (Esteban et al., 1998; Mas-Coma et al., 2005). По разным оценкам, численность людей, поражённых *F. hepatica*, может достигать 2.4 млн. (Mas-Coma et al., 1999; Rim et al., 1994) или 17 млн. (Hopkins, 1992) и даже больше, т. к. во многих странах, главным образом в Африке и Азии, ситуация в этом отношении пока ещё не совсем ясна (Mas-Coma, 2004).

Заболеваемость людей в некоторых регионах достигает высоких показателей. К примеру, в 2014 г. в зоне овцеводства в районе Куско (Перу) фасциолами было заражено 11 % детей в возрасте от 3 до 12 лет ([https://en.wikipedia.org/wiki/Fasciola\\_hepatica](https://en.wikipedia.org/wiki/Fasciola_hepatica)). В гиперэндемичном горном районе Боливии вдоль южного берега озера Титикака заражённость фасциолой детей достигает 75 %, а взрослых — 41.7 % при интенсивности инвазии, измеряемой количеством яиц в 1 г фекалий, соответственно, 24–4440 и 144–864 экз. (Esteban et al., 1997). Скорее всего, это самые высокие показатели в мире, полученные при копроовоскопическом анализе.

Заражение человека фасциолами обычно отмечается спорадически, но иногда наблюдаются и вспышки, как, например, самая крупная в мире вспышка фасциолёзиса, зарегистрированная на севере Ирана в 1988 г., когда, по общим подсчётам, было поражено 10 тыс. человек (Massoud, 1990). Ещё одна, но несколько меньшая по масштабам вспышка имела место в этой же стране в портах на Каспийском море в 1999 г. (Salahi-Moghaddam, Arfaa, 2013). Тогда здесь было поражено 5 тыс. человек (Ashrafi et al., 2015).

Замечено, что частота поражения людей довольно часто не совпадает с таковой животных (Mera y Sierra et al., 2011). Например, в Верхнем Египте при обследовании домашнего скота и людей фасциолёзис был выявлен у 28.6 % коров, 33.7 % буйволов и 17.2 % овец и не найден ни в одной из 150 проб стула детей в возрасте 8–17 лет (Abdel-Nasser, Refaat, 2010). В центральном Чили при обследовании 5861 сельских субъектов заражение *F. hepatica* выявлено у 13.5 % лошадей, 6.1 % кроликов, 20.6 % свиней и только у 0.7 % людей (Apt et al., 1992). На западе и юго-востоке США, где *F. hepatica* довольно обычна у крупного рогатого скота, паразит у человека найден только однажды. В целом в США отмечено всего несколько локальных случаев, а большинство из известных заболеваний относятся или к

иностранцам туристам или к иммигрантам (Fried, Abruzzi, 2010). К примеру, появившаяся в США в 2001 г. информация о двух случаях поражения людей фасциолами касалась выходцев из Кабо-Верде (Graham et al., 2001). Похожая ситуация и в Австралии: несмотря на довольно обычную в тех краях поражённость животных фасциолой, случаи заражения людей носят спорадический характер (Prociv et al., 1992). Аналогичная картина наблюдается и в Китае (Chen J et al., 2013; Chen M., 1991). Подобные различия во многом связаны с традициями национальной кухни населения того или иного региона, а также с экономическими и социально-санитарными условиями.

Как явствует из самого названия *F. hepatica* — печёночный сосальщик, — обычным местом локализации трематод является печень, куда они попадают гематогенным путём. Однако иногда паразиты «проскакивают» печень и через малый и большой круг кровообращения заносятся в самые разные участки тела. Описаны случаи обнаружения фасциол в глазу (Cho S. Y. et al., 1994; Dalimi, Jabarvand, 2005), под кожей грудной клетки (Chang et al., 1991), затылка (Prociv et al., 1992), живота (Xuan et al., 2005), в лимфатических узлах, мозге, кровеносных сосудах, в воротной вене и т. д. Примечательно, что при этом практически во всех случаях у пациентов заражение взрослыми формами *F. hepatica* не выявляется.

Симптомы и признаки заражения человека фасциолой в целом включают: болезненную увеличенную печень, печёночные колики с кашлем и рвотой, увеличенную селезёнку, уплотнённую, болезненную при надавливании стенку брюшной полости, крапивницу, эозинофилию до 70 %, эпизодический жар, более или менее постоянную диарею, гемоглобинурию. Общее отравление организма, вызываемое червями, особенно при сильном заражении, приводит к обезвоживанию и анемии.

Выделяют четыре фазы течения заболевания — инкубационную, острую, или инвазивную, латентную и хроническую. Однако многие исследователи предпочитают различать только две фазы — острую и хроническую ([http://www.who.int/foodborne\\_trematode\\_infections/fascioliasis/](http://www.who.int/foodborne_trematode_infections/fascioliasis/)). Инкубационная фаза — от момента попадания личинок в организм человека и до появления первых симптомов; в зависимости от количества личинок и от состояния иммунной системы человека этот период может длиться от нескольких дней до 3 месяцев. Острая фаза, во время которой ювенильные черви «пробираются» к месту окончательной локализации, механически разрушая ткань печени и брюшины и вызывая местные и/или общие токсические и аллергические реакции, длится 2–4 месяца. Типичные симптомы этого периода — жар (самый первый симптом, температура при этом повышается до 40–42°C), потеря аппетита, рвота, увеличенная печень, крапивница, сильная брюшная боль, метеоризм. Латентная фаза занимает месяцы или годы и обычно относится к асимптоматичным субъектам, заражение которых выявляется после того, как кто-либо в семье был выявлен как заболевший фасциолёзисом. Хроническая фаза начинается тогда, когда черви достигают крупных жёлчных протоков, оседают там и начинают продуцировать яйца. Взрослые черви в жёлчных протоках вызывают воспаление и гиперплазию эпителия, в результате чего развиваются гнойный холангит и хронический гнойный и язвенный холецистит, которые в комбинации с наличием крупных червей являются причиной разрушения жёлчных протоков. Симптомы этого периода — прерывистая боль, колики в жёлчном пузыре, желтуха, невосприимчивость жирной пищи, анемия; могут также наблюдаться панкреатит, мелкие и многочисленные камни в жёлчном пузыре, вторичная бактериальная ин-



фекция. У пациентов с хроническим заболеванием в результате длительного воспаления печени может отмечаться её уплотнение.

Иногда период от момента попадания личинок в организм человека и их прохождения в перитонеальную полость, после которой они проникают в паренхиму печени, называют печёночной фазой (hepatic phase), а период, в течение которого черви мигрируют через паренхиму печени к жёлчным протокам, где достигают половой зрелости и начинают продуцировать яйца, — жёлчной фазой (biliary phase) (Ulger et al., 2014).

Если источником заражения человека стала съеденная им сырая печень животного, заражённая личинками фасциолы (Taira et al., 1997), то в результате их миграции у него может возникнуть явление так называемого ларингиального фасциолёзиса. Поскольку фасциолы не адаптированы к человеку как обязательному дефинитивному хозяину, то они могут оседать в лёгких или подкожной ткани, где формируют цисты. У заразившегося развивается серьёзный фарингит, возникает ощущение присутствия инородного тела в горле, дисфагия и даже затруднённое дыхание. Если же съеденная печень была поражена зрелыми червями, то в результате их разрушения в кишечнике человека в его фекалиях могут появиться внешне почти неизменённые яйца фасциолы, так называемые транзитные яйца. Подобные случаи регистрации у человека яиц фасциол называются «ложным фасциолёзисом» и описывались, например, в среднеазиатских республиках бывшего Советского Союза (см. Скрябин, 1948, стр. 111), а также в Эфиопии (Bayu et al., 2005).

Во всех случаях источником заражения людей печёночным сосальщиком является пища — водные и околородные растения, на которых осели личинки трематоды, а также вода, в которой могут находиться микроскопические цисты паразита (Fawzi et al., 2004; Salahi-Moghaddam, Arfaa, 2013). К примеру, в Эквадоре таким растением является кресс водяной, или жеруха (Вильявисенсио, 2006), в Иране — синеголовник кавказский, а также мята перечная и блошиная (Ashrafi et al., 2006). С употреблением в пищу кресса связаны практически все случаи выявления у людей фасциолёзиса в Аргентине (Mera y Sierra et al., 2010). Всё тот же кресс водяной стал источником заражения людей на востоке Турции, где яйца фасциолы были обнаружены у 1.9 % обследованных жителей (Yilmaz, Gödekmerdan, 2004). На севере Боливии одним из источников заражения людей является вода (Bargues et al., 1996), а в Перу — национальный напиток Emoliente, в который добавляют капли сока всё того же кресса водяного ([https://en.wikipedia.org/wiki/Fasciola\\_hepatica](https://en.wikipedia.org/wiki/Fasciola_hepatica)). Помимо того, потенциальными источниками инвазии человека могут стать зелень и овощи с огородов, поливаемых водой из загрязнённых водоёмов (Молчанов и др., 2004). И, наконец, паразиты могут попасть к человеку при поедании сырой говяжьей печени или печени овец, коз, поражённых фасциолой. Известно, что в Японии есть специальные бары «Yakitori», где готовят sashimi из печени крупного рогатого скота (Nawa et al., 1995).

Для борьбы с фасциолой наиболее эффективным оказался триклабендазол в дозе 12 мл · 100 кг живой массы. Его эффективность на животных достигала 80 % (Вильявисенсио, 2006). Столь же эффективен этот препарат (10 мг · кг<sup>-1</sup> · день) и для лечения человека, поскольку он не даёт побочных эффектов и удобен в применении (El-Karakasy et al., 1999; Graham et al., 2001; Mannstadt et al., 2000; Marcos, Terashima, 2007; Markwalder et al., 1988; Ulger et al., 2014 и др.). Празиквантел оказался не эффективен, и против фасциол его не рекомендуют. Помимо того, больным

прописывают постельный режим, богатую белками пищу, витамины, препараты, содержащие железо ([patient.info/doctor/fasciola-hepatica](http://patient.info/doctor/fasciola-hepatica)).

*Fasciola gigantica* Cobbold, 1856 [= *Distomum giganteum* Diesing, 1858; *Cladocodium giganteum* (Cobbold, 1856) Stossich, 1892; *Fasciola hepatica* var. *angusta* Railliet, 1892; *Fasciola hepatica* var. *aegyptica* Looss, 1896] (рис. 55). Видовое название трематоды (*gigantica* — «гигантская») связано с её крупными размерами.

Вид отличается от *F. hepatica* более крупными размерами тела (25 – 75 × 5 – 12 мм) и его более вытянутой формой (боковые края тела идут параллельно), более коротким головным конусом, более крупной брюшной присоской и более передним положением семенников (участок, занятый семенниками, имеет меньшее протяжение по сравнению с остальным телом, чем у *F. hepatica*) (Cobbold, 1856). Яйца у *F. gigantica* крупнее, 160 – 190 × 70 – 90 мкм. Что касается размеров яиц у сравниваемых видов, то в случае паразитирования этих трематод у человека у *F. hepatica* яйца крупнее, а у *F. gigantica* мельче, чем яйца соответствующих видов из животных, а при сравнении их размеры перекрываются (Valero et al., 2009). В целом специалисты могут отличить оба вида фасциол на основании их морфологических особенностей, но для распознавания промежуточных форм между этими видами необходимо использовать молекулярные методы и маркеры (Marcilla et al., 2002).

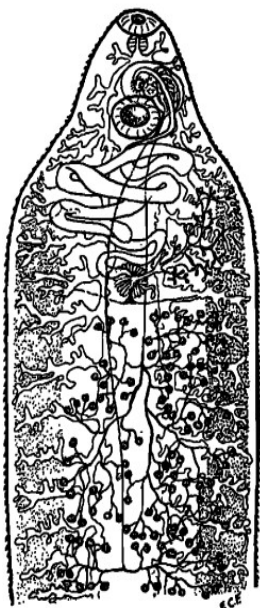


Рис. 55 *Fasciola gigantica*: передний конец тела, где показаны наиболее важные органы червя (из: Faust, 1949)

Жизненный цикл *F. gigantica* аналогичен таковому *F. hepatica*. Первый промежуточный хозяин трематоды в Египте — *Lymnaea natalensis* (основной хозяин), а также *Galba truncatula*, *Pseudosuccinea columella*, *Biomphalaria alexandrina* (см.: Dar et al., 2004). Вместе с тем более узкая, чем у сравниваемого вида, специфичность к первому промежуточному хозяину препятствует более обширному распространению этого вида и освоению им новых регионов (Mas-Coma et al., 2005).

*F. gigantica* — типичный паразит верблюдов [так пишет Э. Фауст (Faust, 1949), ссылаясь на персональную информацию д-ра E. W. Price]. В настоящее время вид описывается как обычный паразит крупного рогатого скота и водного буйвола и, реже, других растительноядных животных (Lotfy et al., 2010; Youssef, Uga, 2014). В Дагестане *F. gigantica* был выявлен у 42.2 % овец (по 2–153 экз.) (Карсаков и др., 2009). Этот же или близкий вид отмечен у крупного рогатого скота на Гавайях.

*F. gigantica* — эндогенный вид в Египте, имеет тропическое и субтропическое распространение. Полагают, что вид дивергировал от *F. hepatica* примерно 17 млн. лет назад и затем проник в тропические регионы Азии и Дальнего Востока (Irving et al., 2003)<sup>2</sup>. В Азии, в частности в Иране, Вьетнаме, Грузии, а также в

<sup>2</sup>По мнению Е. В. Морозовой (2004), время молекулярной дивергенции между названными видами составляет 3.5–7 млн. лет.

Египте, где ареалы обоих видов перекрываются, их часто отмечают под общим названием *Fasciola* spp. Более того, в подобных регионах показано наличие их естественных гибридов и промежуточных форм (Agatsuma et al., 2000; Itagaki et al., 1998; Le et al., 2008; Periago et al., 2008). Например, два случая заражения людей, зарегистрированные недавно в Индии, были вызваны, по мнению авторов публикации, или *F. gigantica*, или гибридом *F. gigantica* (Ramachandran et al., 2012). Такой вывод был сделан ими после сравнения морфологических особенностей выявленных яиц.

У человека *F. gigantica* отмечают довольно редко. В работе 1949 г. Э. Фауст (Faust, 1949) перечисляет только три известных ему случая регистрации этого гельминта у людей — в Африке, Индокитае и Ташкенте (Узбекистан), причём определение трематоды основывалось на обнаруженных в фекалиях яйцах.

В настоящее время география случаев регистрации этого гельминта у людей расширилась, но по-прежнему эти сообщения, в отличие от *F. hepatica*, носят единичный характер. Однако некоторые исследователи считают, что это — вершина айсберга и в действительности вид более широко распространён у человека (Ramachandran et al., 2012). Так, к 1991 г. в Китае был известен только 1 случай заражения человека *F. gigantica* (Chen M., 1991), а через 20 лет, в ноябре 2011 г., в провинции Юнань отмечена вспышка данного заболевания (Chen J. et al., 2013). При этом у местного крупного рогатого скота и коз (соответственно, у 28.6 и 26.0 %) констатировано поражение видами *Fasciola* spp., однако у людей все выявленные яйца принадлежали *F. gigantica*. Наиболее обычными симптомами заболевания были перемежающаяся лихорадка, эпигастральная слабость, боль в печени. При ультразвуковом обследовании в печени наблюдались туннелеподобные повреждения и эозинофилия. Значительное улучшение состояния здоровья пациентов достигалось лечением триклабендазолом (triclabendazole®). Полагают, что источником заражения людей стала хауттуйния сердцевидная — *Houttuynia cordata*. Это растение, широко распространённое в Японии, Корее, на юге Китая, в Индии и Юго-Восточной Азии, обычно используется как салат или же гарнир к рыбным блюдам, причём в пищу идут как листья, так и стебли. Листья хауттуйнии отличаются своеобразным вкусом, обычно описываемым как «fishy, fish mint» (что-то вроде рыбной мяты).

Помимо Китая, заражение людей фасциолой гигантской зарегистрировано в Египте, особенно в дельте Нила (Dar et al., 2012; Periago et al., 2008), Вьетнаме (De, 2013; Le et al., 2007, 2008; Tran V. et al., 2001; Xuan et al., 2001, 2005 и др.), Лаосе (Quang et al., 2008), на Мадагаскаре (Moreau et al., 1975), а также, как отмечено выше, в Индии (Ramachandran et al., 2012), Индокитае, Узбекистане (Faust, 1949).

В целом симптомы поражения *F. gigantica* похожи на таковые, возникающие при заражении *F. hepatica*.

Итак, фасциолёзис, по сути, стал частью общемировой экологической и продовольственной проблемы, причём ВОЗ оценивает общее количество людей, поражённых фасциолами, в 2.4 млн. человек ([http://www.who.int/foodborne\\_trematode\\_infections/fascioliasis](http://www.who.int/foodborne_trematode_infections/fascioliasis)), и ещё более 90 млн. человек относятся к группе риска (Keiser, Utzinger, 2005). При этом делается вывод, что заражение человека может встретиться везде, где фасциолы известны у животных. Основополагающую роль при этом играют традиции национальной кухни, свойственные населению, а также экономические, социальные и санитарно-ветеринарные условия, благоприятствующие контакту человека с инвазионным началом.

В связи с важностью проблемы фасциолёзиса у животных и человека для координации действий соответствующих национальных служб в Испании (Валенсия) создан Международный центр по борьбе с фасциолёзисом, а Всемирная организация здравоохранения причислила его к списку опасных паразитарных болезней человека.

Борьба с фасциолёзисом человека фактически является частью борьбы с таковым сельскохозяйственных животных и представляет собой комплекс лечебно-профилактических мер, направленных на уничтожение инвазионного начала как такового. Что касается личной профилактики каждого человека, то она немыслима без отказа от употребления в пищу сырых немых растений, собранных в местах, неблагоприятных по данному заболеванию для жвачных животных, равно как и сырых овощей с огорода, для полива которого используется вода из стоячих бассейнов. И, безусловно, ни в коем случае нельзя пить сырую воду из подозрительных болотистых водоёмов.

### Под *Fasciolopsis* Looss, 1899

Описание (по: Скрыбин, 1948; Jones, 2005a). Крупные черви языковидной формы. Tegument с шипиками. Головного конуса нет. Присоски сближены; брюшная присоска очень крупная, мускулистая, характерной мешковидной формы. Развиты все отделы пищеварительной системы. Кишечные ветви без дивертикулов, образуют синусоидные изгибы в задней части тела. Семенники сильно разветвлены, расположены в среднем поле задней половины тела тандемом. Сумка цирруса очень длинная, протягивается назад далеко за брюшную присоску; семенной пузырьёк длинный, извивающийся, циррус с шипами. Половая пора непосредственно впереди брюшной присоски. Яичник сильно разветвлённый, располагается впереди переднего семенника, рядом с крупным тельцем Мелиса, занимающим медианное положение. Матка длинная, образует поперечные петли между кишечными стволами. Желточники из мелких фолликулов, занимают боковые поля задней части тела от уровня брюшной присоски до заднего конца тела. Яйца крупные, овальные, с крышечкой и небольшим вздутием на противоположном полюсе. Паразиты кишечника свиней, человека, собак. Типовой и пока единственный вид — *Fasciolopsis buski* (Lankester, 1857) Looss, 1899<sup>3,4</sup>.

***Fasciolopsis buski*** (рис. 56). Обнаружен Busk'ом в 1843 г. в двенадцатиперстной кишке моряка-индуса, скончавшегося в Лондоне. В 1857 г. червь был назван Lankester'ом, а спустя два года более детально описан Cobbold'ом (краткая информация об истории открытия вида почерпнута из работы Э. Фауста — Faust, 1949). Из-за крупных размеров *F. buski* называют гигантским кишечным червем — Giant Intestinal Fluke. И действительно, этот гельминт является самой крупной трематодой, паразитирующей в тонком кишечнике человека.

<sup>3</sup>В работе Э. Фауста (Faust, 1949) вместо *Fasciolopsis buski* (Lankester, 1857) Looss, 1899 написано *Fasciolopsis buski* (Lankester, 1857) Odhner, 1902. В этой же работе Э. Фауст перечисляет следующие синонимы *F. buski*: *Distomum crassum* Busk, 1859; *Distomum rathouisi* Poirier, 1887; *Fasciolopsis rathouisi* (Poirier, 1887) Ward, 1903; *Fasciolopsis fülleborni* Rodenwaldt, 1909; *Fasciolopsis goddardi* Ward, 1910; *Fasciolopsis spinifera* Brown, 1917.

<sup>4</sup>В работе В. Кумара (Kumar, 1980) вместо *Fasciolopsis buski* (Lankester, 1857) Looss, 1899 написано *Fasciolopsis buski* (Lankester, 1857) Odhner, 1802.

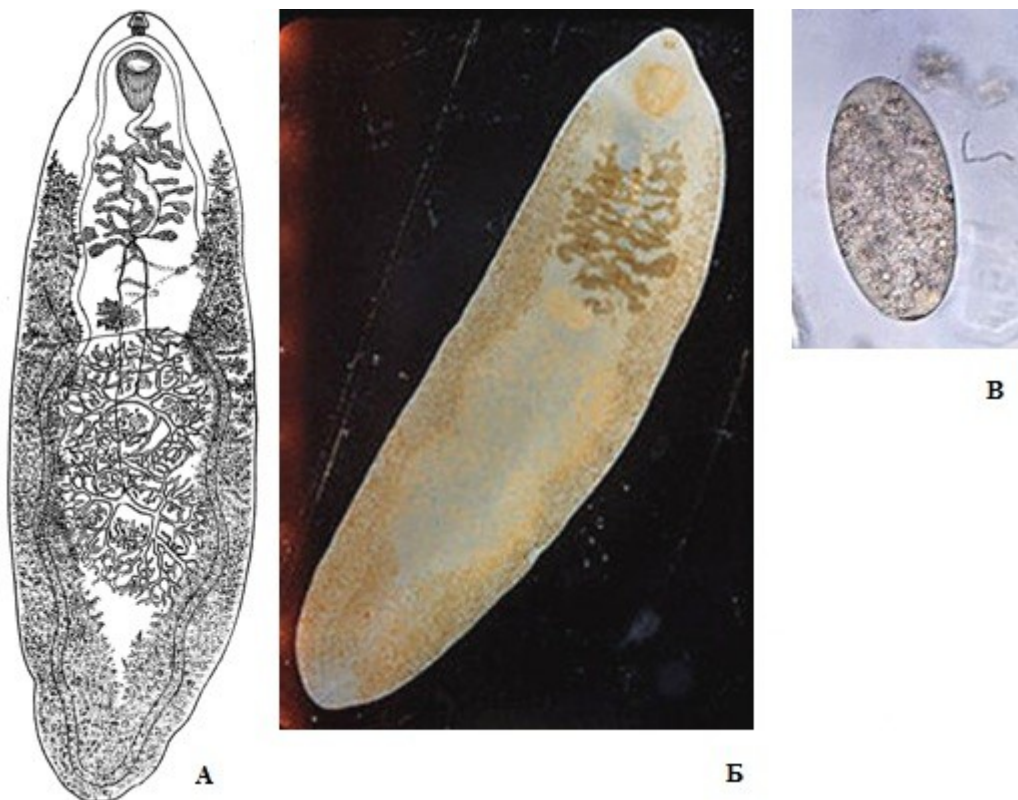


Рис. 56 *Fasciolopsis buski*: А, Б — марита; В — яйцо (А — из: Скрыбин, 1948 — по: Скрыбин и др., 1929; Б, В — из: <https://en.wikipedia.org/wiki/Fasciolopsis>)

Взрослые особи языковидной формы, красновато-оранжевого цвета. Длина червей от 1.5 до 7.5, ширина от 1 до 2, толщина 0.3 см. Тело овальное, плотное. Тегумент с чешуеподобными шипиками длиной 30 – 34 и шириной у основания 25 – 30  $\mu\text{m}$  (Goddard, 1919). Брюшная присоска диаметром 2 – 3.2 мм. Яйца желтовато-коричневые, эллипсоидные, с тонкой скорлупой и отчётливой крышечкой, 130 – 160  $\times$  70 – 95  $\mu\text{m}$ . Один зрелый червь за сутки откладывает до 25 тыс. яиц (Faust, 1949). Яйца *F. buski* очень похожи на таковые *F. hepatica*, отличаясь фактически только структурой желточных клеток, поэтому идентифицировать этих трематод только на основании обнаруженных яиц довольно трудно. Однако в эндемичных по фасциолёпсизису областях диагноз обычно не вызывает трудностей.

Яйца выходят в воду неразвитыми. Только попав в тёплую воду, они начинают развиваться до стадии мирацидия, готового к заражению моллюска. Этот процесс занимает 3–4 недели. Первый промежуточный хозяин *F. buski* — мелкие моллюски родов *Segmentina*, *Hippeutis*, *Polypilus*, *Gyraulus* (Graczyk et al., 2000). Как и у фасциол, дополнительный хозяин у этих трематод отсутствует, а церкарии инцистируются на водной растительности, формируя цисты с двухслойной оболочкой и размерами 0.22  $\times$  0.19 мм (рис. 57).

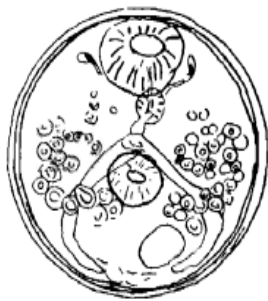

Рис. 57 *Fasciolopsis buski*, метацеркария (из: Faust, 1949 — по: Barlow, 1925)

По данным К. Накагавы (Nakagawa, 1921), в экспериментальных условиях изучавшего развитие трематоды от яйца и до яйца, диаметр цист не более 0.13 – 0.14 мм, толщина её стенки — 7  $\mu\text{m}$ . Обычно на одном растении насчитывается 15–20 цист, однако на орехе водяном (*Trapa natans*) их может быть до 200 (Barlow, 1925). Личинка в цисте достигает инвазионного состояния за 5–7 недель. Попав с пищей в организм дефинитивного хозяина, она покидает цисту, прикрепляется к стенке кишечника и приблизительно за 3 месяца достигает половой зрелости. Продолжительность жизни взрослого червя — около одного года.

Ещё в 1947 г. Н. Столл (Stoll, 1947) оценивал общее число людей, заражённых *F. buski*, в 10 млн. Основными очагами распространения заболевания являются Китай (Goddard, 1919), Тайвань (Lee, 1972), Таиланд (Jaroonvesama et al., 1980; Viranuvatti et al., 1953; Wiwanitkit et al.), Вьетнам (De, 2013; Dung et al., 2007; Le et al., 2004), Бангладеш (Gilman et al., 1982; Muttalib, Islam, 1975), Индия (Bhattacharjee et al., 2009; Buckley, 1939; Chandler, 1976; Gupta et al., 1999; Kumari et al., 2006; Mahajan et al., 2010; Mohanty et al., 2005), Индонезия (Anorital, Annida, 2011; Hadidjaja, 1989). Помимо того, единичные случаи заражения людей известны в Малайзии (Rohela et al., 2005), Лаосе (Quang et al., 2008), Камбодже (Waikagul, 1991), Мьянме, Сингапуре, на Филиппинах и Гавайях (Bowden, 2008).

Показатели заражённости людей, особенно детей, в эндемичных по фасциолёписису регионах впечатляют. В 1920–1930-е годы на севере Индии в Ассаме встречаемость *F. buski* у людей достигала почти 60 % (Buckley, 1939). В 1970-е годы в одном из штатов Индии заражённость фасциолёписисом свиней составила 30 % (Tripathi et al., 1973), а людей — 22.4 % (Chandler, 1976). Специальное обследование в Бангладеш детей в нескольких школах близ Дакки показало, что гигантским червем заражено здесь до 39 % школьников (Muttalib, Islam, 1975). Кстати, предполагается, что в эту страну паразита завезли в 1948 г. из Индии из штатов Ассам и Бихор. В конце 1960-х годов в 14 провинциях центрального Таиланда *F. buski* был зарегистрирован более чем у 70 % обследованных жителей (Manning, Ratanarat, 1970). Обследование детей в 7 населённых пунктах на юге Тайваня показало, что те заражены в среднем на 19 %, а в одном из селений этот показатель достиг 61 % (Lee H., 1972). И подобных примеров можно привести множество. Столь же впечатляюще выглядят цифры, иллюстрирующие количество червей, которое может встретиться в одном человеке. К примеру, количество *F. buski* у детей, выявленных в Индии в ходе одного из обследований, колебалось от 7 до 818 (!) экз., составляя в среднем 122 экз. (Rabbani et al., 1983). К. И. Скрябин (1948) цитирует данные одного из исследователей (Barlow, 1925), который изгнал у пациента 3721 экз. *F. buski*. Уместно напомнить, что длина этих червей колеблется от 1.5 до 7.5 см.

Клинические признаки заражения фасциолёписисом в значительной степени зависят от количественной стороны инвазии и в целом заключаются в хроническом расстройстве пищеварительной системы (боли в животе, метеоризм, диарея), истощающем больного. В случае лёгкого заражения заболевание может не давать заметных симптомов. При средней заражённости отмечаются анемия, головная боль, расстройство кишечника, при интенсивной инвазии — сильная брюшная боль, отёки, иногда непроходимость кишечника, несварение, а также упорная диарея без примеси крови, что приводит к кахексии; могут также наблюдаться артериальная гипотензия, гипопротеинемия крайней степени и анемия, что в итоге может привести к летальному исходу. При сильной заражённости возможна даже перфорация

кишечника, каковую, к примеру, наблюдали у 10-летнего мальчика в Индии (Bhattacharjee et al., 2009).

Ф. Годдард (Goddard, 1919) предложил различать три периода в течении заболевания: латентный, период диареи и период отёков. Латентный период может длиться месяцы, характеризуется отсутствием резких симптомов, а к его окончанию могут появиться астения различной степени интенсивности и лёгкая анемия. Период диареи сопровождается учащённым, обычно 5–6-кратным стулом с примесью непереваренной пищи и неприятным запахом, прогрессирующей анемией; иногда наблюдаются тупые боли в животе. Период отёков, как явствует из его названия, характеризуется мучительными отёками, причём первоначально появляется асцит, а затем отекают ноги от ступней до бёдер, половые органы, верхние конечности; позже отёки распространяются на лёгкие, при всё усиливающейся недостаточности сердечных клапанов. Кожа становится сухой и жёсткой. Температура падает ниже нормы, нарастает резкая слабость, и в итоге наступает смерть при явлениях полного истощения организма.

Люди обычно заражаются, раскусывая свежие водяные орехи (*Trapa natan*, *Trapa bicornis*) или очищая зубами луковицы водяного каштана (*Eliocharis tuberosa*), на которых могут находиться цисты паразита. Источником заражения становятся также употребляемые в пищу в сыром виде кресс водяной, шпинат водяной, стебли лотоса, водяной бамбук, кувшинки, водяные лилии, дикий рис, фактически любые другие водные растения, которые растут в эндемичном по *F. buski* регионе. И, наконец, в неблагополучных по фасциолёпсиозису районах цисты паразита могут быть проглочены человеком с сырой водой из водоёмов.

Итак. Прежде всего, отметим немногочисленность видов фасциолид, паразитирующих у людей: 2 вида *Fasciola* — *F. hepatica* и *F. gigantica* — и 1 вид *Fasciolopsis* — *F. buski* (но, кстати, этот единственный вид является пока и единственным в своём роде). Тем не менее все три вида имеют эпидемиологическое значение, поскольку вызываемые ими заболевания несут серьёзную угрозу здоровью человека (о заболеваниях домашних и полезных животных в данном случае мы не говорим). Далее. Совершенно очевидно просматривается определённая локальность в распространении заболеваний человека, вызываемых фасциолидами. Причин тому много: здесь и физико-географические, и экологические, и социально-экономические, и этнические, и санитарно-гигиенические факторы, о чём неоднократно говорилось в тексте при описании того или иного вида трематод.

Профилактика заражения людей фасциолидами многообразна и разнонаправлена. Здесь и защита водоёмов от загрязнения фекалиями, и соответствующая обработка сбрасываемых в водоёмы нечистот, и лечение больных с целью предупреждения распространения яиц гельминтов, и соблюдение правил личной гигиены. В числе профилактических мер также тщательное мытьё употребляемых в пищу овощей, клубней и плодов водных растений, которые рекомендуется промывать в течение 5–10 мин в 6 % растворе уксуса или перманганате калия, убивающих личинок трематод. Действительно, это гораздо разумнее, чем запрещать есть их в сыром виде ([patient.info/doctor/fasciola-hepatica](http://patient.info/doctor/fasciola-hepatica)). Немаловажное значение имеет также пропаганда здорового образа жизни. Например, в некоторых районах Испании очень популярной едой был кресс, который являлся основным источником заражения людей фасциолами. Изменения в пищевом рационе и социальных привычках привели к снижению уровня заражения людей фасциолами (Cilla et al., 2001).

## Семейство *Gastrodiscidae* Monticelli, 1892

Синонимы (по: Jones, 2005):

*Gastrodiscinae* Monticelli, 1892

*Pseudodiscinae* Näsmark, 1937

*Watsoniinae* Näsmark, 1937

*Skrjabinocladorchiiinae* Yamaguti, 1971

Описание (по: Jones, 2005b). Трематоды с крупным телом, от конической или грушевидной формы до уплощённой дорсо-вентрально; у некоторых форм тело как бы состоит из двух частей. Вентральная поверхность с заметными папиллами или волнистыми папиллярными гребнями, или без них. Брюшная присоска вентральная или вентро-субтерминальная, поверхность просвета может быть с папиллами. Фаринкс с фарингиальной бульбой и парными вторично погребёнными фарингиальными мешками, по своей длине обычно превышающими длину фаринкса. Бульба (дистальное утолщение мышечного слоя) пищевода имеется или отсутствует. Протяжённость кишечных ветвей варьирует. Семенников два, обычно дольчатые, лежат тандемом, диагонально или симметрично между кишечными ветвями. Гермафродитная сумка, сумка цирруса и половая присоска отсутствуют. Мужские половые протоки состоят из свёрнутого семенного пузырька, мускулистой части и простатической части. Половая пора обычно на уровне бифуркации кишечника или ниже неё, но может быть и впереди. Яичник ниже семенников. Лауреров канал открывается впереди экскреторной поры. Матка обычно между кишечными ветвями, метратерм имеется. Яйца многочисленные. Желточные фолликулы в боковых полях, различной протяжённости. Экскреторный пузырь мешкообразный, открывается дорсально к брюшной присоске. Паразиты кишечника млекопитающих. Типовой род — *Gastrodiscus* Leickart in Cobbold, 1877.

В составе семейства 8 родов, представители двух из них — *Gastrodiscoides* и *Watsonius*<sup>1</sup> — известны как паразиты человека. В некоторых источниках (Fried et al., 2004; стр. 160) в числе встречающихся у человека указан также род *Gastrodiscus*. Однако это не соответствует действительности и, видимо, связано с тем, что паразитирующий у людей *Gastrodiscoides hominis* ранее относили к роду *Gastrodiscus*.

### Под *Gastrodiscoides* Leiper, 1913

Описание (по разным авторам, в том числе: Dutt, Srivastava, 1972; Jones, 2005b; Mas-Coma et al., 2006). С характерными чертами семейства. Крупные плотные черви, передняя часть тела коническая, задняя дискоидальная, уплощённая в дорсо-вентральном направлении и вогнутая на вентральную сторону. На брюшной поверхности поперечные папиллярные гребни. Брюшная присоска очень крупная, вентро-субтерминальная. Фаринкс без сфинктеров. Пищеводная бульба имеется. Кишечные ветви протягиваются до уровня брюшной присоски. Семенники дольчатые, лежат тандемом или слегка наискось в средней трети тела. Половая пора на уровне бульбы пищевода. Яичник позади заднего семенника близ центра дискоидального участка. Яйца утолщены на одном полюсе. Желточные фолликулы в боковых полях от уровня переднего семенника до уровня середины брюшной присос-

<sup>1</sup>В размещённой на сайте [www.worms-info.ru](http://www.worms-info.ru) информационной сводке «Медицинская гельминтология. <...> человека» оба рода включены в состав семейства Paramphistomidae.



ки. Типовой и единственный вид — *Gastrodiscoides hominis* (Lewis et McConnell, 1876) Leiper, 1913 [= *Amphistomum hominis* Lewis et McConnell, 1876; = *Gastrodiscus hominis* (Lewis et McConnell, 1876) Fiscoeder, 1902].

***Gastrodiscoides hominis*** (видовое название от *hominis* — «человеческий», «присущий человеку») (рис. 58). Впервые *G. hominis* обнаружили в Индии в Ассаме, а хозяином паразита оказался человек, в слепой кишке которого и была найдена трематода, получившая название *Amphistomum hominis* (Lewis, McConnell, 1876). Описание внутреннего строения червя оставляло желать лучшего, в частности авторы отметили у него один семенник и один яичник. Учитывая это, в 1906 г. Д. Стефенс (Stephens, 1906) переисследовал трематоду, причём на материале от человека из того же региона, дополнив описание и уточнив детали анатомического строения паразита. К тому времени *A. hominis* уже перевели в род *Gastrodiscus*. И, наконец, в 1913 г. для *Gastrodiscus hominis* был создан новый род — *Gastrodiscoides* Leiper, 1913.

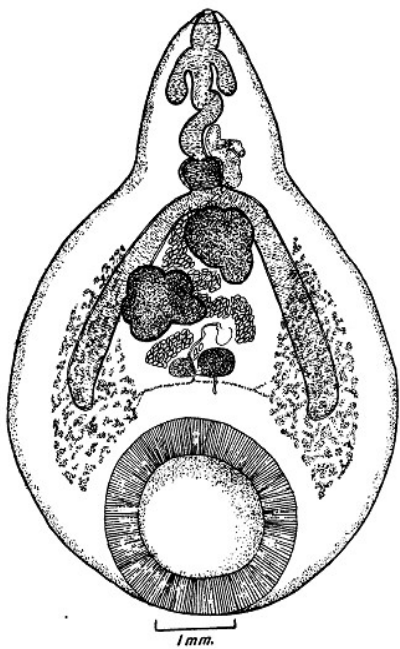


Рис. 58 *Gastrodiscoides hominis* (из: Khalil, 1923)

Поскольку вид является единственным в роде, то приведённая выше характеристика рода, по сути, относится и к виду. Остаётся только добавить некоторые детали строения паразита, почерпнутые из разных источников (Dutt, Srivastava, 1972; Khalil, 1923; Mas-Coma et al., 2006; Tandon, Maitra, 1983 и др.).

В живом состоянии черви по форме похожи на толстую пирамиду, ярко-розового или красноватого цвета. Тело сократимое, а его размеры после фиксации зависят от состава фиксирующей жидкости (Khalil, 1923). Размеры фиксированных особей 8 – 14 × 5,5 – 7,5 мм. Тегумент на вентральной поверхности и на брюшной присоске с заметными изгибами и складками, включая выросты

*ides hominis*. Camera lucida tracing of parasite flattened, while li

наподобие бугорков. Вдоль кольца брюшной присоски хорошо видны шаро- или чашеобразные маленькие присоскоподобные выросты, известные как присосочки, которые, видимо, увеличивают силу прикрепления червя к слизистой кишечника. Брюшная присоска крупная, около 2 мм в диаметре, диаметр её отверстия 1,75 мм. Кишечные ветви в своей второй половине окружены желточными фолликулами. Семенники крупные, слегка дольчатые, располагаются близко к бифуркации кишечника. Яичник лежит медианно, ближе к вентральной поверхности тела, чем к дорсальной. Яйца овальные, прозрачные, палево-зеленоватые, 120 – 160 × 62 – 75 (в среднем 146 × 66)  $\mu\text{m}$ ; по данным В. Кумара (Kumar, 1980): 150 – 170 × 60 – 70  $\mu\text{m}$ . Крупный экскреторный пузырь находится медианно позади брюшной присоски.

Для *G. hominis* характерен жизненный цикл с двумя хозяевами — первым промежуточным (моллюск из семейства Planorbidae — *Helicorbis coenosus*) и дефи-

нитивным (млекопитающие). При этом данному виду присуща узкая гостальная специфичность к *H. coenosus*: попытки заразить других моллюсков не увенчались успехом (Dutt, Srivastava, 1972). Зараженность *H. coenosus* в эндемичных по гастродискоидозису районах достигает 27 %. Вышедшие в воду церкарии инцистируются на дне или любом подходящем субстрате, в том числе на раковинах моллюсков, головастиках, водных растениях. Полусферическая коричневатая некрупная циста формируется за 2–4 мин.

Основные дефинитивные хозяева *G. hominis* — человек и свинья (Ahluwalia, 1960), у которых трематоды локализуются, соответственно, в слепой и толстой кишке. При экспериментальном заражении свиней получен 100 % положительный результат, что подтверждает статус этих животных как естественного хозяина данного гельминта (Dutt, Srivastava, 1972; Srivastava, Shan, 1970), но никак не резервуарного, как полагают некоторые авторы (Berger, Marr, 2006). Количество червей в свиньях может достигать больших величин: как-то в одной свинье насчитали 1886 экз. трематоды (Dutt, Srivastava, 1972).

Формы из свиньи несколько отличаются от обнаруженных у человека, прежде всего, меньшими размерами, особенностями строения половой папиллы, формой и расположением семенников (Varma, 1954), что даже послужило основанием для их выделения в отдельный вариант — *G. hominis* var. *suis*. Однако эта инициатива не получила поддержки, поскольку, по мнению других исследователей, названные различия не носили постоянного характера (Dutt, Srivastava, 1972).

Помимо свиней, *G. hominis* найден у дикого кабана, а также у нескольких видов макак, орангутанга, полевой крысы (Mas-Coma et al., 2006), у погибшего в Лондонском зоопарке оленька (*Tragulus napu*) (Khalil, 1923), привезённого когда-то из Малайзии, и даже у американской ондатры, акклиматизированной в дельте Волги (Ivanov, Semenova, 2000). Перечисленных животных рассматривают как резервуарных хозяев данного вида (Chai et al., 2009). По мнению В. Иванова и Н. Семеновой (Ivanov, Semenova, 2000), *G. hominis* — облигатный паразит дикого кабана.

Что касается встречаемости *G. hominis* у людей, то наиболее распространён этот гельминт в Индии, причём в основном в бассейне Ганга, откуда он впервые был описан и где его по-прежнему отмечают во многих штатах (Gupta et al., 2014). В качестве примера встречаемости *G. hominis* у человека многие авторы приводят данные о высокой заражённости жителей трёх деревень в Ассаме, имевшей место в первой трети 20-го столетия. Тогда паразита обнаружили у 41 % жителей, причём главным образом у детей; у одного из жителей было выявлено 989 трематод (Buckley, 1939). Поскольку свиньи в том регионе очень редки, то столь высокая инвазия людей свидетельствует о том, что паразит поддерживает своё существование в природе явно за счёт человеческой популяции (Buckley, 1964). В последние десятилетия география подобных находок стала расширяться: *G. hominis* нашли у жителей Замбии (Niga, 1983), в Гвиане у иммигрантов из Индии (Yu, Mott, 1994), у 7-летней девочки в Нигерии (Dada-Adegbola et al., 2004) и т. д.

Попав в тонкий кишечник, черви спускаются по кишечному тракту в слепую, а у свиней — в толстую кишку, где при помощи брюшной присоски прикрепляются к слизистой и живут там, достигая половой зрелости. При поражении гастродискоидами человека в его кишечнике отмечают слущивание поверхностного эпителия, на препаратах срезов мест прикрепления трематод видны инфильтрация эозинофилов, лимфоцитов и клеток плазмы. В субмукозе также наблюдаются ин-

фильтрат, отёчность, утолщения, заметное слущивание эпителия, обильное выделение слизи и некроз слизистых желёз. Подобные патологические отклонения вызывают у больных симптом слизистой диареи (Yu, Mott, 1994), выражающейся в длительных поносах. При отсутствии лечения заболевание может привести к летальному исходу. Случаи детской смертности в Ассаме относят именно к этому заболеванию. Инвазия человека легко распознается обнаружением в его стуле очень крупных, характерных яиц *G. hominis*. В качестве лечения рекомендуется празиквантел в дозе 25 мг · кг<sup>-1</sup> разово (Berger, Mart, 2006).

Люди и животные заражаются при употреблении в пищу водных растений (например, водяного ореха), к поверхности которых прикреплены цисты трематоды. Нельзя также исключать возможности заражения через раков, моллюсков, лягушек, головастиков, поедаемых в сыром виде или недостаточно термически обработанном; на них или в приготовленных из них полуфабрикатах также могут оказаться цисты гельминта.

В целом ареал *G. hominis* включает Китай, Малайзию, Филиппины, Индонезию, Таиланд, Мьянму, Вьетнам, Индию, Пакистан, Замбию, Нигерию, Узбекистан, Казахстан, юг европейской части России (Султанов и др., 1969; Easwasan et al., 2003; Ivanov, Semenova, 2000; Kumar, 1980; Mas-Coma et al., 2006 и др.). Не исключено, что в Африке встречается другой, близкий к *G. hominis* вид.

## **Под *Watsonius* Stiles et Goldberger, 1910<sup>2</sup>**

Синонимы (по: Jones, 2005):

*Skrjabinocladorchis* Chertkova, 1959

*Prochiorchis* Dollfus, 1963

Описание (по: Jones, 2005b; Stiles, Goldberger, 1910). Трематоды от средних до крупных размеров, от овальной до грушевидной формы. Вентральная поверхность с папиллярными гребнями. Брюшная присоска крупная, вентро-субтерминальная. Фаринкс с передним сфинктером или без него. Бульба пищевода имеется или отсутствует. Кишечные ветви заканчиваются на уровне брюшной присоски или немного впереди неё. Семенники дольчатые или с гладкими краями, лежат тандемом в средней части тела. Семенной пузырёк свёрнутый. Половая пора на уровне бифуркации кишечника или впереди неё. Лауреров канал открывается на уровне заднего края яичника. Желточные фолликулы в боковых полях, лежат полностью латерально от кишечных стволов или перекрывают их, располагаются от уровня бифуркации кишечника до уровня середины брюшной присоски. Типовой вид — *Watsonius watsoni*<sup>3</sup> (Conyngham, 1904) Stiles et Goldberger, 1910 [= *Amphistoma watsoni* Conyngham, 1904; = *Cladorchis watsoni* (Conyngham, 1904)].

***Watsonius watsoni*** (рис. 59, 60) впервые описан в Африке на материале от человека под названием *Amphistoma watsoni* Conyngham, 1904. Морфологию тре-

---

<sup>2</sup>В некоторых публикациях род *Watsonius* отмечают в составе других семейств, например, Paramphistomidae (напр., Faust, 1949; Fried et al., 2004; Marty, Andersen, 1995; Mas-Coma et al., 2005; Yu, Mott, 1994) или Gastrothylacidae (см.: [cyclowiki.org/wiki/Уотсонииоз](http://cyclowiki.org/wiki/Уотсонииоз)). Полагаю, что в данном случае мнение А. Джонса (Jones, 2005b) относительно положения *Watsonius* в семействе Gastrodiscidae более соответствует действительности.

<sup>3</sup>Название виду и роду дано в честь М. Watson, британского врача, впервые обнаружившего этих трематод при посмертном вскрытии жителя Нигерии.

матоды детально описали Ч. Стайлс и Д. Голдбергер (Stiles, Goldberger, 1910), которые обосновали для неё новый род *Watsonius*.

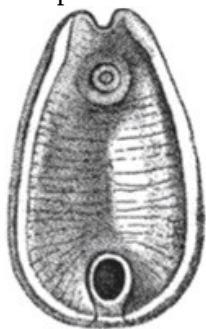


Рис. 59 *Watsonius watsoni*, внешний вид червя  
(из: [https://ru.wikipedia.org/wiki/Watsonius\\_watsoni](https://ru.wikipedia.org/wiki/Watsonius_watsoni))

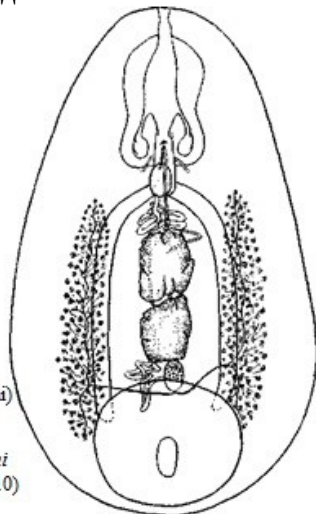


Рис. 60 *Watsonius watsoni*  
(из: Stiles, Goldberger, 1910)

Живые черви полупрозрачные, красновато-жёлтого цвета, очень крупные, достигающие в длину 8 – 10 при ширине до 5 мм. Максимальная ширина тела на границе средней и задней третей его длины; спереди тело сужается, достигая в ширину 2.5 мм; задний конец тупо закруглён. Ротовая присоска втянута в тело, очень крупная: её длина составляет около 1/6 длины тела. Присоска снабжена двумя дивертикулами неправильно-шаровидной формы. Брюшная присоска крупная, с сильно выступающими краями и маленьким отверстием. Бульба пищевода имеется. Кишечные стволы в виде простых каналов оканчиваются в передней половине зоны брюшной присоски. Экскреторное отверстие дорсальное, несколько влево от медианной линии, в зоне отверстия брюшной присоски. Экскреторный пузырь относительно небольшой, лежит дорсально от брюшной присоски. Яйца 120 – 130 × 75 – 80 μm.

Жизненный цикл и особенности биологии *W. watsoni* практически не изучены. В качестве дефинитивных хозяев известны некоторые виды приматов. Заражение окончательного хозяина, скорее всего, происходит при употреблении в пищу водных растений, на поверхности которых находятся прикрепленные к ним инцистированные личинки трематоды, так называемые адолескарии.

К настоящему времени известно всего два случая заражения человека *W. watsoni*. Полная история этих находок, равно как и изучения паразита, симптоматики и патологии у приматов описаны в работах Ф. Пика (Pick, 1964, 1967). Первый случай имел место в 1904 г. на западе Африки в Либерии. Тогда при вскрытии истощённого, умершего от диареи местного жителя в его кишечнике обнаружили множество крупных червей. Одни из них были прикреплены к стенке двенадцатиперстной и тощей кишки, другие располагались свободно в просвете прямой кишки. Во второй раз червей нашли также у умершего от диареи местного жителя, но уже в северной Нигерии. В целом можно сказать, что заражение *W. watsoni* не характерно для людей, которые для этой трематоды являются случайными хозяевами.

*W. watsoni* — естественный паразит приматов в Африке и Азии (Faust, 1949). При высокой заражённости вызывает у хозяев-приматов мукогеморрагическую диарею, гепатомегалию, асцит, а также заболевания мочевыделительной системы.

## Семейство *Gastrothylacidae* Stiles et Goldberger, 1910

Синонимы (по: Jones, 2005c):

*Gastrothylacinae* Stiles et Goldberger, 1910

*Johnsonitrematinae* Yamaguti, 1958

Описание (по: Jones, 2005c). Тело от грушевидной до конической формы, или удлинённое, узкое. Вокруг ротового отверстия, отверстия вентральной сумки, половой поры часто имеются тегументальные папиллы. Вентральная сумка открывается на брюшной поверхности по срединной линии позади и близко к ротовому отверстию, обычно тянется назад до уровня семенников, но может заканчиваться и выше. Брюшная присоска маленькая, терминальная, с направленным назад отверстием. Фаринкс без фарингиальных мешков. Бульба пищевода обычно отсутствует, реже имеется. Кишечные ветви прямые или извитые, различной протяжённости. Семенников два, как правило, дольчатые, лежат тандемом или симметрично обычно впереди уровня брюшной присоски. Сумка цирруса отсутствует. Мужские половые протоки обычно на срединной линии. Половая пора открывается по срединной линии внутри вентральной сумки на её дорсальной поверхности близко к её отверстию. Яичник округлый или дольчатый, медианный или субмедианный, между или позади семенников. Лауреров канал открывается на дорсальной поверхности впереди экскреторной поры, при этом Лауреров канал и экскреторный проток не пересекают друг друга. Матка проходит к половой поре или по срединной линии, или может пересекать тело с одной стороны на другую. Яйца многочисленные. Желточные фолликулы в латеральных или латеро-вентральных полях, иногда сливаются по срединной линии. Экскреторный пузырь мешкообразный, открывается позади или на уровне брюшной присоски. Паразиты желудка жвачных. Типовой род — *Gastrothylax* Poirier, 1883.

Семейство объединяет всего 4 рода, чьи представители встречаются у жвачных животных в Африке и Азии. У человека зарегистрирован представитель только одного рода — *Fischoederius*.

### Под *Fischoederius* Stiles et Goldberger, 1910<sup>1</sup>

Описание (по: Jones, 2005c). С характерными чертами семейства. Тело конической формы, может быть исключительно удлинённым. Вентральная сумка тянется назад до уровня семенников, на поперечном срезе треугольная, с вершиной, направленной вентрально. Семенники дольчатые, медианные, один антеро-дорсально по отношению к другому. Простатическая часть умеренно развита. Яичник обычно округлый, между семенников или позади и дорсально к переднему семеннику. Матка проходит по срединной линии или может располагаться по всей длине тела. Желточные фолликулы в вентро-латеральных полях, протягиваются от уровня кишечной бифуркации до семенников. Паразиты рубца жвачных. Типовой вид — *Fischoederius elongatus* (Poirier, 1883) Stiles et Goldberger, 1910.

Единственный вид, зарегистрированный у человека, — это типовой вид рода, *F. elongatus*.

---

<sup>1</sup>В ряде статей (Fried et al., 2004; Yu, Mott, 1994), а также в размещённой на сайте [www.worms-info.ru](http://www.worms-info.ru) информационной сводке «Медицинская гельминтология. <...> человека» данный род включён в состав семейства Paramphistomidae.

***Fischoederius elongatus*** (рис. 61). Видовое название червя связано с удлинённой формой его тела. Длина тела 6.8 – 20.8, ширина 3.3 – 6.0 мм, отношение длины тела к ширине 1 : 2.04 – 3.74 ([www.nehu.ac.in/BIC.../Fischoederius\\_elongatus.htm](http://www.nehu.ac.in/BIC.../Fischoederius_elongatus.htm)). Вентральная сумка овальная, открывается антеро-вентрально к фаринксу, тянется назад до яичника или заднего семенника. Наружный диаметр брюшной присоски 1.49 – 2.16 мм. Фаринкс 0.36 – 0.76 × 0.36 – 0.63, пищевод 0.45 – 1.08 мм. Кишечные ветви заканчиваются на уровне середины тела, желточники доходят до уровня яичника. Яйца 113 – 144 × 58 – 81  $\mu\text{m}$ .

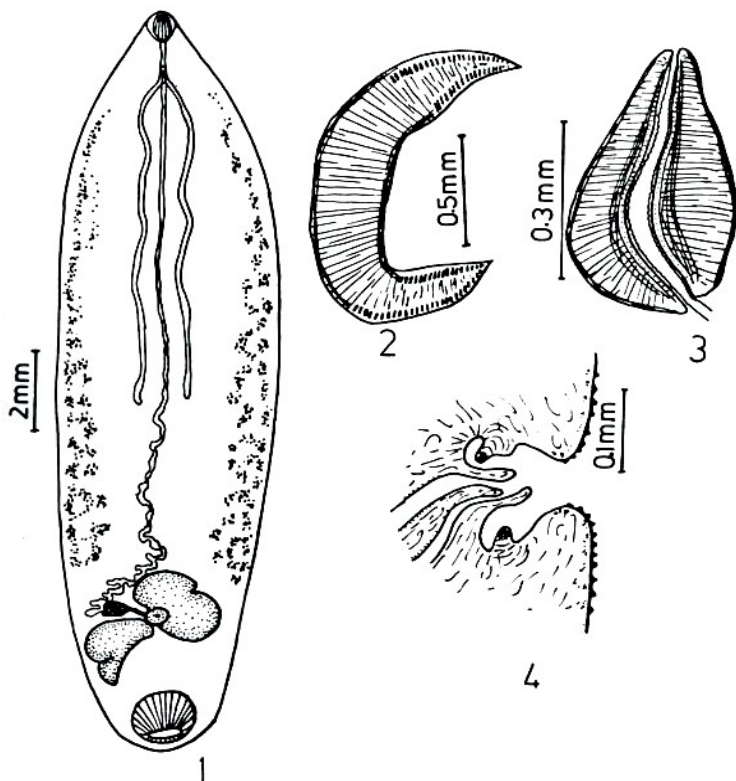


Рис. 61 *Fischoederius elongatus*: 1 — общий вид трематоды; 2 — медианно-сагитальный срез через брюшную присоску; 3 — медианно-сагитальный срез через фаринкс; 4 — медианно-сагитальный срез через концевой участок половой системы (из: [www.nehu.ac.in/BIC\\_backup09032009/HelMinth\\_Parasite\\_NE/Fischoederius\\_elongatus\\_picture.htm](http://www.nehu.ac.in/BIC_backup09032009/HelMinth_Parasite_NE/Fischoederius_elongatus_picture.htm))

Размеры *F. elongatus* от быков и буйволов, исследованных на Таиланде, составляли 3.2 – 20.1 × 1.6 – 3.2 мм, яйца 110 – 130 × 50 – 70  $\mu\text{m}$  (Seo, Prasitirat, 1994).

Подмечено, что плотность поселения гельминтов в желудке хозяина отражается на размерах *F. elongatus* и состоянии его зрелости: при низкой численности или его самого, или других паразитов черви достигают очень больших размеров и остаются незрелыми, тогда как при высокой плотности они очень маленькие, но быстро становятся половозрелыми (Tandon, 1973). Кстати, максимальные размеры обнаруженных цитируемым автором червей составили 37 × 5.8 мм.

Первый промежуточный хозяин *F. elongatus* в Индии — моллюск *Radix luteola* (Vaidyanathan, 1941). Дополнительный хозяин у этих трематод отсутствует, а покинувшие моллюска церкарии инцистируются на стеблях трав и других растений.

Упомянутый выше автор (Vaidyanathan, 1941) собрал за неделю 250 адолескарий и скормил их телёнку, который перед этим в течение нескольких месяцев содержался в условиях, исключавших возможность его естественного заражения данной трематодой. Через 9 недель у подопытного животного на стенке желудка обнаружили 90 взрослых особей *F. elongatus*. В течение всего этого периода каких-либо системных отклонений у телёнка не наблюдалось, температура и аппетит были нормальными. На момент вскрытия яйца трематоды в его фекалиях не встретились ни разу, но в содержимом его желудка они уже были.

Основные дефинитивные хозяева *F. elongatus* — домашний крупный рогатый скот, буйволы, разные виды быков, овцы, у которых паразит найден в Индии, Китае, Таиланде, на Тайване (Fischthal, Kuntz, 1975; Radwan, Khalil, 2014; Seo, Prasitirat, 1994; Tandon, 1973; Vaidyanathan, 1941 и др.).

Во всех основных обзорных работах, посвящённых проблеме заражения человека трематодами через пищу (см., напр., Chai et al., 2009), в тех случаях, когда речь заходит о *F. elongatus*, упоминается единственная работа китайских авторов (Huang Z. et al., 1992) и делается оговорка о единственном случае обнаружения этого паразита у человека. При этом авторы ссылаются на обзорную статью китайских же исследователей (Yu, Mott, 1994), в которой приведена краткая информация о содержании этой небольшой заметки (тезисы, представленные на Паразитологическом симпозиуме Китайского общества зоологов, опубликованные, к тому же, на китайском языке). В скобках замечу, что найти материалы упомянутого симпозиума мне не удалось (впрочем, даже если бы я и смогла их найти, вряд ли удалось бы их прочитать).

В этом кратком сообщении его авторы (Huang Z. et al., 1992) описывают случай обнаружения *F. elongatus* у человека, имевший место в Китае в провинции Гуангдонг. Тридцатипятилетняя женщина в течение нескольких месяцев жаловалась на эпигастральную боль, и однажды утром во время чистки зубов у неё с рвотой вышел червь, после чего неприятные ощущения исчезли. Гельминт был определён как *F. elongatus*. Как трематода попала к женщине, осталось неизвестным.

В процессе работы со специальной литературой по трематодам рода *Fischoederius* мне несколько раз встретились ссылки на статью ещё одного китайского автора — Д. Ли (Li, 1991)<sup>2</sup>, опубликованную годом раньше трудов упомянутого выше симпозиума. Судя по названию статьи, речь в ней также шла о регистрации *F. elongatus* у человека и в той же провинции Гуангдонг, о которой сообщалось в работе 1992-го года. Статья Д. Ли была опубликована в журнале, выпускаемом Обществом паразитологов названной провинции (найти это издание, увы! оказалось мне не под силу). Был ли это один и тот же случай обнаружения *F. elongatus* у человека или же авторы располагали разным материалом, для меня так и осталось загадкой.

Однако несомненным является одно: для *F. elongatus* человек — явно случайный хозяин.

---

<sup>2</sup>Li D. A case of *Fischoederius elongatus* in China // Ann. Bull. Soc. Parasitol. Guangdong Prov. — 1991. — 12 (11–13). — P. 155 – 156.

## Семейство *Gymnophallidae* Odhner, 1905

В 1905 г. Т. Однер (Odhner, 1905) обосновал новое подсемейство *Gymnophallinae* для описанного им ранее рода *Gymnophallus* Odhner, 1900. Согласно Принципам Координации Международного кодекса зоологической номенклатуры (статья 36 (b) [International Code of Zoological Nomenclature, Article 36 (b)], именно Т. Однеру должно принадлежать авторство и семейства *Gymnophallidae*, т. е. *Gymnophallidae* **Odhner, 1905** (Scholz, 2002). Обращаю внимание на это обстоятельство по той причине, что в отдельных публикациях автором данного семейства иногда указывают Dollfus, 1939, как, например, в классической монографии С. Ямагути (Yamaguti, 1971), или же Morosov, 1955 (см., напр., Смогоржевская, 1976; Chai et al., 2009; Ching, 1995 и т. д.). В одной из диссертационных работ (Gam, 2008) встретился и такой год обоснования семейства — *Gymnophallidae* Odhner, 1900.

Описание (по разным авторам, в том числе: Морозов, 1955; Lee S. H., Chai, 2001; Odhner, 1905; Scholz, 2002). Некрупные черви овальной или грушевидной формы. Tegument с шипиками. Ротовая присоска субтерминальная, крупнее — иногда почти в 2 раза — брюшной, с мускулистыми выростами или без них. Брюшная присоска в средней части тела, редко в задней трети. Префаринкс короткий или отсутствует, фаринкс крупный, пищевод имеется или отсутствует. Кишечные ветви короткие, часто широкие, могут не достигать уровня середины тела. Семенников два, лежат симметрично или слегка наискось. Семенной пузырёк из двух, реже трёх частей или неразделённый. Простатическая часть есть или отсутствует; если она имеется, то трубчатая или овальная, если же отсутствует, то простатические клетки окружают половой атриум. Сумка цирруса и циррус отсутствуют. Короткий семяизвергательный канал соединяется с метратермом, образуя гермафродитный проток. Половой атриум трубчатый или поперечно-овальный. Половая пара медианная, ниже бифуркации кишечника, или незаметная у переднего края брюшной присоски, или широкая наподобие впадины, на некотором расстоянии впереди брюшной присоски. Яичник обычно впереди семенников, иногда между ними. Лауреров канал имеется, семяприемник есть или отсутствует. Желточники парные или он один; компактные, дольчатые или фолликулярные, располагаются в области брюшной присоски. Петли матки по всему телу или же только в передней или только задней части тела. Яйца мелкие, с крышечкой, зрелые яйца с эмбрионом. Экскреторный пузырёк V- или Y-образный, с боковыми ветвями, достигающими уровня фаринкса, с дивертикулами или без них. Суммарное число пламенных клеток 16 или 24. Экскреторная пара терминальная. Во взрослом состоянии — паразиты кишечника, фабрициевой сумки, жёлчного пузыря теплокровных животных. Типовой род — *Gymnophallus* Odhner, 1900.

Жизненный цикл гимнофаллид варьирует от одно- до триксенного. Первый промежуточный хозяин — двустворчатые моллюски. Вторым промежуточным хозяином могут быть двустворчатые и брюхоногие моллюски, полихеты, брахиоподы (Bartoli, 1974; Rangel, Santos, 2009; собств. набл.), окончательные хозяева — птицы, тесно связанные в питании с морским побережьем. Однако эти гельминты способны паразитировать и у млекопитающих, включая человека. К примеру, гимнофаллидные метацеркарии из двустворчатого моллюска *Macra quadrangularis* (= *Macra veneriformis*), скормленные мышам, достигли в тех взрослого состояния (Sohn et al., 2007). Черви были описаны как новый для науки вид — *Parvatrema chaii* Sohn, Na, Ryang, Ching et Lee 2007.



В составе семейства 5 (6) родов. К настоящему времени у человека отмечен один вид из рода *Gymnophalloides*; предполагается также возможность паразитирования у людей представителей рода *Parvatrema*.

## Род *Gymnophalloides* Fujita, 1925

Синоним: *Lacunovermis* Ching, 1965

Описание (по: Lee S. H., Chai, 2001; Scholz, 2002). С характерными чертами семейства. Ротовая присоска крупная, обычно в 2 раза больше брюшной, с заметными боковыми выступами. Вентральная щель более или менее мускулистая, на уровне фаринкса. Префаринкс короткий или отсутствует. Кишечные ветви короткие, вздутые, без боковых дивертикулов. Семенники парные, симметричные, в задней половине тела. Семенной пузырь двучастичный или цельный, перед семенниками. Простатическая часть хорошо развита, постеро-вентральная к семенному пузырьку. Половой атриум мелкий. Половая пора варьирует от незаметной, расположенной близ переднего края брюшной присоски, до широкой и открывающейся на удалении от неё. Яичник овальный, перед семенниками. Желточники компактные или дольчатые. Матка заполняет свободное пространство в передней и средней трети тела. Яйца эллиптические, с тонкой скорлупой. Экскреторный пузырь U- или V-образный. Паразиты птиц Charadriiformes и Anseriformes, редко млекопитающих. Типовой вид — *Gymnophalloides tokiensis* Fujita, 1925 (описан по метацеркариям).

*Gymnophalloides seoi*<sup>1</sup> Lee, Chai et Hong, 1993 — единственный вид данного рода, паразитирующий у человека и, к тому же, впервые описанный от него. Вкратце история его описания такова.

В 1988 г. в госпиталь Сеульского Национального университета (Республика Корея) поступила больная, жаловавшаяся на ощущения острого дискомфорта в брюшной полости. С диагнозом острого панкреатита она была направлена на операцию. Однако при копроовоскопическом анализе у неё выявили очень мелкие (20 – 25 × 11 – 15 μm), необычные яйца трематоды. После приёма разовой дозы празиквантела (10 мг · кг<sup>-1</sup>) и слабительного для очистки кишечника в её стуле насчитали тысячу мелких трематод. Поскольку после дегельминтизации все неприятные симптомы у пациентки в течение нескольких дней исчезли, операцию отменили.

Первоначально определить этих трематод не смогли, и произошло это только через несколько лет после анализа соответствующей литературы и консультаций со специалистами, прежде всего, по гимнофаллидным трематодам. В итоге и был описан новый вид — *Gymnophalloides seoi* (Lee S. H. et al., 1993) (рис. 62).

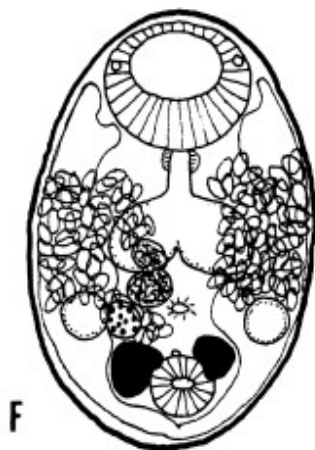
Очень мелкие трематоды (средний размер 0.42 × 0.27 мм) с широкоовальным телом, закруглённым спереди и слегка заострённым сзади. Тегумент передних 2/3 тела с тонкими шипиками. Ротовая присоска крупная, субтерминальная, мускулистая. Брюшная присоска округлая, в 1/4 – 1/5 длины тела от заднего конца. Соотношение размеров присосок 1 : 0.419 – 0.579. Вентральная щель медианная, поперечно-удлинённая, окружена мышечными волокнами. Фаринкс хорошо развит, мускулистый; пищевод короткий; кишечные ветви короткие, мешковидные, обычно

---

<sup>1</sup>Видовое название дано в честь проф. Seo Byong-Seol из Медицинского колледжа Сеульского Национального университета, посвятившего свою жизнь изучению и развитию паразитологии в Корею.

заканчиваются впереди середины тела. Семенники овальные, латеральные, на уровне вентральной щели и брюшной присоски. Семенной пузырь обычно двучастичный, между кишечником и вентральной щелью. Половая пора маленькая, незаметная, открывается на уровне переднего края брюшной присоски, мышечными волокнами не окружена. Яичник антеро-латеральный к правому семеннику. Желточники в виде двух компактных масс, редко дольчатые, кпереди и сбоку от брюшной присоски. Петли матки главным образом в средней трети тела. Яйца многочисленные. Экскреторный пузырь V-образный.

Рис. 62 *Gymnophalloides seoi*, 14-дневный червь, выращенный в мышцах штамма СЗН/HeN (из: Chai et al., 1999).



Первый промежуточный хозяин *G. seoi* не известен, но по аналогии с другими гимнофаллидами можно предположить, что им является двустворчатый моллюск. Второй промежуточный хозяин — гигантская устрица *Crassostrea gigas* (Lee S. H., Chai, 2001; Lee S. H. et al., 1995b; Lee K. et al., 1999), окончательные хозяева — человек (Chai et al., 2003; Lee S. H. et al., 1993), а также бродячие кошки (Shin et al., 2009), кулик-сорока (Ryang et al., 2000). Кстати, метацеркариями, паразитирующими в устрицах, заразили мышей, в

которых были получены взрослые особи *G. seoi* (Lee S. H. et al., 1995b). Помимо того, половозрелые черви выращены в экспериментально заражённых песчанках, хомяках, кошках, а также крысах, собаках и морской свинке (Lee S. H. et al., 1997). И, наконец, после серии экспериментов по заражению семи видов птиц метацеркариями *G. seoi*, полученными из гигантской устрицы, исследователи (Ryang et al., 2001) пришли к выводу, что роль дефинитивных хозяев этого вида в природе могут играть и зуйки — морской, монгольский, тулес.

Заражённость устриц вдоль побережья Корейского п-ова и прибрежных островов необычайно разнится и варьирует от полного отсутствия паразита как такового до 100 % поражённости моллюсков. Столь же вариабельна и средняя интенсивность инвазии устриц их разных поселений: 3.8, 12.6, 15.0, 20.1, 53.5, 62.9, 197, 203, 610, 785.9 и 1339 экз. (Chai et al., 1998; Lee, Chai, 2001; Lee S. H. et al., 1995b; Lee K. et al., 1999).

Как уже отмечено, впервые информация о находке *G. seoi* у человека появилась в печати в 1993 г. (Lee S. H. et al., 1993). Однако сам паразит, как показали выполненные в последние годы паразитологические исследования палеокопролитов, поражает людей по меньшей мере с 16-го столетия (Ki et al., 2014; Seo M. et al., 2008; Shin et al., 2012).

За два десятилетия, прошедших после открытия *G. seoi*, детально изучены особенности анатомии и морфологии взрослых особей и метацеркарий (см.: Lee, Chai, 2001), исследованы восприимчивость разных хозяев к заражению *G. seoi* (Lee S. H. et al., 1997) и влияние паразитов на организм поражённых ими животных и человека (Chai et al., 2001b), установлена очаговость в распространении этих трематод среди населения в прибрежных районах Кореи (Chai et al., 1997, 1998, 2000;

Guk et al., 2006; Lee S. H. et al., 1994; Park J. et al., 2007 и др.) и в природных поселениях гигантской устрицы (Lee, Chai, 2001; Lee K. et al., 1999), проанализированы социально-культурные аспекты жизни общества, способствующие заражению людей трематодами вообще и *G. seoi* в частности (Ki et al., 2014).

В целом клинические признаки при заражении *G. seoi* выражаются в ослаблении зрения, слабости, эпигастральной и брюшной боли, диспепсии, потере веса, жажде, полидипсии (патологически повышенной жажде), полиурии (повышенном выделении мочи), запорах, диарее (Chai et al., 2000b). Заболевание может сопровождаться сахарным диабетом (Lee S. H. et al., 1995a). Некоторые медики обращали внимание на возможную связь заражения гимнофаллэидесом с начинающимся панкреатитом и другими заболеваниями поджелудочной железы, однако какие-либо экспериментальные доказательства возможности паразитирования этих червей в организме человека вне его пищеварительного тракта отсутствуют (Lee S. H. et al., 1995a). Обычно трематоды локализуются среди ворсинок слизистой тонкого кишечника, захватывая их мощной ротовой присоской; вместе с тем у иммунодефицитных хозяев они могут проникать в субмукозу и более глубокие слои кишечной стенки (Chai et al., 2001b).

В этой связи несомненный интерес представляет обнаружение взрослой особи *G. seoi* в хирургически удалённом участке кишечника пациента, поражённого карциномой (Seo M. et al., 2006). 65-летнему мужчине, обратившемуся в клинику с жалобами на боль в правом верхнем квадранте кишечника, анорексию и диспепсию, поставили диагноз карциномы восходящей ободочной кишки нейроэндокринного происхождения. При этом выполненное ранее копроовоскопическое обследование не выявило у пациента ни яиц паразитов, ни каких-либо цист. Была проведена операция по удалению поражённого участка кишечника. После операции на препарате лимфоидной ткани стенки кишечника обнаружили трематоду, по своим морфологическим признакам полностью соответствующую таковым *G. seoi*. Небезынтересная деталь, которую отмечают авторы цитируемой публикации: фаринкс червя содержал фрагменты поражённой лимфоидной ткани.

Заражение людей происходит только при употреблении в пищу сырых устриц (Chai et al., 2000b; Cho et al., 2010; Guk et al., 2006; Lee, Chai, 2001; Lee S. H. et al., 1995a). Так, в одном из поселений из 43 случаев обнаружения у людей *G. seoi* 39 человек (90.7 %) ели сырых устриц (Chai et al., 2000b). Высокая заражённость моллюсков — до 80–100 % при интенсивности инвазии в сотни и даже тысячи метацеркарий — способствует тому, что жители прибрежных поселений, постоянно употребляющие устриц в пищу и, к тому же, в сыром виде, фактически с каждой новой дюжиной съеденных моллюсков получают очередную порцию трематод. В результате количество червей в одном человеке достигает просто астрономических цифр, что наглядно иллюстрирует следующий пример. Жители посёлка на одном из островов (Afaedo) у юго-западного побережья Республики Корея, где проживала первая пациентка, у которой обнаружили заражение *G. seoi*, постоянно жаловались на дискомфорт в эпигастральной области. В 1994 г. более чем у 70 % обследуемых жителей этого посёлка выявили яйца различных кишечных паразитов. После дегельминтизации выяснилось, что количество особей *G. seoi* у пациентов колебалось от 106 до 26373 экз. (в среднем 3326) (Lee S. H. et al., 1994). При повторном обследовании жителей этого же посёлка в 1997-м получены следующие цифры: 94–69124 (10344) (Chai et al., 2000b). Однако можно привести и другие цифры. Напри-

мер, в одной из небольших прибрежных деревень только 3 из 20 пациентов были заражены *G. seoi*, причём от них выделилось всего 4 взрослые трематоды, тогда как в каждом из этих 20-ти было зарегистрировано от 3 до 1338 экз. *Heterophyes nocens* (Chai et al., 1997). Довольно часто люди одновременно заражены несколькими видами трематод, а в зависимости от региона и предпочтительного употребления в пищу тех или иных беспозвоночных и/или рыб доминирует какой-либо один паразит. Сказанное справедливо и в отношении *G. seoi*. К примеру, в одном из небольших прибрежных посёлков среди обнаруженных у одной из пациенток 845 экз. трёх видов трематод 841 экз. относились к *G. seoi* (Chung O. et al., 2011).

В Корее *G. seoi* рассматривают одним из основных патогенов человека, поражающим его желудочно-кишечный тракт. Эндемичными зонами (endemic areas) распространения паразита считаются более 25 селений на небольших прибрежных островах в Жёлтом и Южно-Китайском морях и 3 небольших посёлка на полуострове (Guk et al., 2006; Park J. et al., 2007). Предполагают, что этот гельминт может быть также обнаружен в соседних с Кореей странах, таких как Россия (дальневосточное побережье), Китай, Япония (Ryang et al., 2000).

Эти предположения не безосновательны, если учесть, что дополнительный хозяин *G. seoi* — гигантская устрица — за последнее столетие значительно расширила свой ареал, правда, не без помощи человека, а окончательные хозяева паразита — птицы, и, прежде всего, кулик-сорока, совершая значительные по протяжённости миграции, могут переносить паразита на дальние расстояния. Известно, что восточный подвид кулика-сороки *Haematopus ostralegus osculatus* обитает на Камчатке, в Приморье, у западных берегов Кореи и северо-восточного Китая, а зимует на юго-востоке Китая. Заражённость кулика-сороки *G. seoi* очень высока: в одной птице может насчитываться до тысячи и более особей данного вида (Ryang et al., 2000). Безусловно, возможность развития того или иного вида трематод в новом для него районе зависит от сочетания многих факторов, не последнюю роль среди которых играет наличие в регионе всех хозяев, участвующих в его жизненном цикле. Дефинитивный и дополнительный хозяева *G. seoi* известны, но первый промежуточный до сих пор не найден. Однако в данном случае не исключено, что им может оказаться тот же моллюск, что играет роль дополнительного хозяина в жизненном цикле трематоды, т. е. устрица. Подобные примеры развития гимнофаллид детально описаны в литературе (см.: Гаевская, 2014).

## Род *Parvatrema* Cable, 1953

Синоним (по: Scholz, 2002):

*Meiogymnophallus* Ching, 1965<sup>2</sup>

Описание (по: Scholz, 2002). С характерными чертами семейства. Мелкие черви. Ротовая присоска с боковыми выростами. Брюшная впадина отсутствует. Уникальной морфологической чертой видов *Parvatrema* является наличие крупной, щелеподобной половой поры непосредственно впереди брюшной присоски. Кишечные ветви расширены. Семенной пузырь не разделённый. Простатический проток овальный. Половое отверстие обычно широкое, на удалении впереди брюшной

---

<sup>2</sup>Замечу, что не все исследователи (напр., Chai et al., 2007; McDonald, 1981; Russel-Pinto et al., 2006) согласны с подобной синонимикой и по-прежнему используют для отдельных видов гимнофаллид, описываемых из двустворчатых моллюсков и птиц, родовое название *Meiogymnophallus*.

присоски. Яичник перед семенниками. Желточные фолликулы в виде компактной грозди. Экскреторный пузырь V-образный. Паразиты кишечника водоплавающих птиц. Типовой вид — *Parvatrema boringueñaе* Cable, 1953.

По состоянию на 2010 г. род *Parvatrema* включал 14 видов (Chung et al., 2010), один из которых — *Parvatrema polymedosa* Ching, 1995 — пока известен только по спороцистам, церкариям и метациркариям, обнаруженным во Флориде у моллюска *Polymedosa maritima*.

В информационной сводке «Медицинская гельминтология. Полный перечень из 384 гельминтов, поражающих человека» ([www.worms-info.ru](http://www.worms-info.ru)) среди паразитов человека указаны два вида *Parvatrema* — *P. timondavidi* (в настоящее время это синоним *P. duboisi*) и *P. chaii*.

***Parvatrema duboisi*** (Dollfus, 1923) (= *Adolescaria perla* Sinitzin, 1911; *Gymnophallus duboisi* Dollfus, 1923; *Gymnophallus perla* (Sinitzin, 1911); *Parvatrema timondavidi* Bartoli, 1983) — один из наиболее распространённых представителей рода (рис. 63).

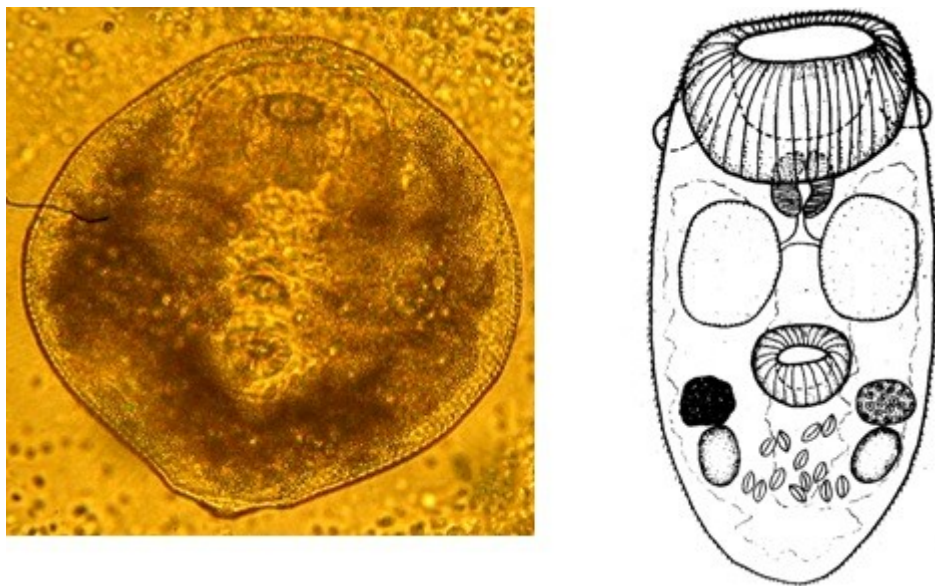


Рис. 63 *Parvatrema duboisi*: слева — живая метациркария из мидии (из: Гаевская, 2014), справа — экспериментально выращенная 4-суточная марита (из: Гаевская, 2014 — по: Гаевская, 1973, как *Parvatrema timondavidi*)

Трематоды очень мелкие, тело овально-яйцевидное, с закруглённым передним и слегка заострённым задним концами. На ротовой присоске отчётливо заметны маленькие, напоминающие «ушки» лопасти. Тегумент с мелкими шипиками. Ротовая присоска мощно развита; соотношение размеров присосок 2.5 : 1; по другим данным — 2 : 1 (Chung et al., 2010). Префаринкс отсутствует, фаринкс примыкает непосредственно к ротовой присоске; пищевод короткий; кишечные ветви короткие, мешкообразно вздутые, не достигают уровня брюшной присоски. Яйца 20 × 13 μm.

Роль первого и второго промежуточного хозяина в жизненном цикле *P. duboisi* играют моллюски — средиземноморская мидия *Mytilus galloprovincialis* на Чёрном и Средиземном морях (Гаевская, 1973, 2014; Гаевская и др., 1990; Bartoli,

1974) и солоноватоводный рудитапес, или, как его ещё называют, морской петушок, *Ruditapes philippinarum* — в дальневосточных морях (Shimura et al., 1982; Sohn et al., 1996; Yanagida et al., 2009; Yu et al., 1993). И тот, и другой моллюск являются объектами промысла и разведения во многих странах мира. В частности, средиземноморская мидия, которую выращивают в странах Средиземноморья и даже в Китае и Японии, в последние годы привлекает всё большее внимание как перспективный объект культивирования на Чёрном море, чему в немалой степени способствуют высокие вкусовые качества этого моллюска, его пищевая и фармацевтическая ценность. Личинки *P. dubousi* обычно локализируются в мантии мидий, но при высокой численности могут поражать и гонады, причём паразитирование метацеркарий сопровождается образованием жемчуга, а также блистеров в подмакушечной части раковины (Гаевская, 2014). Заражённость мидий вдоль черноморских берегов колеблется от 1–2 до 100 %, а максимальная интенсивность инвазии моллюсков может достигать 3000 экз.

Что касается рудитапеса, то этот довольно крупный моллюск, обитающий в южной части Охотского моря, в Японском, Жёлтом, Восточно- и Южно-Китайском морях, хорошо известен дальневосточному потребителю и пользуется большим спросом в азиатских, а также европейских странах. В Корее, например, рудитапес — один из наиболее обычных морепродуктов, продаваемых в торговой сети, и вместе с тем один из наиболее заражённых гимнофаллидами. На южном побережье Кореи метацеркарии *P. dubousi* встретились у 73.3 % обследованных моллюсков (Sohn et al., 1996). Купив как-то морского петушка на сеульском рынке, исследователи обнаружили во всех особях многочисленных гимнофаллидных метацеркарий (Yu et al., 1993). Личинок скормили мышам (каждой из 10 мышей было скормлено по 100 цист) и через 7, 10 и 14 дней в содержимом кишечника подопытных животных были обнаружены взрослые черви, по всем морфологическим особенностям соответствующие таковым *P. dubousi*.

Подобный эксперимент по заражению гимнофаллидными метацеркариями из мидий, но не мышей, а птиц — голубей и цыплят, был выполнен мною ещё в конце 1960-х годов (Гаевская, 1973). Тогда голубей заразить не удалось, однако в одновременно проводимом опыте с заражением двух цыплят, которым в течение четырёх дней скармливались кусочки гонады и мантии мидий с личинками, была получена половозрелая форма *P. dubousi* (вид первоначально был описан мною как *Parvatrema timondavidi* Bartoli, 1963) (Гаевская, 1973, 2014).

Окончательные хозяева *P. duboisii* — околотовные птицы, в том числе чайки, кулики, бекасовые (Chung et al., 2010). Изучая гельминтофауну околотовных и водоплавающих птиц в бухтах в районе Севастополя (Чёрное море), мы обнаружили эту трематоду у чайки озёрной и лысухи, по 14–120 экз. в птице (Гаевская и др., 1990).

Случаи заражения людей *P. duboisii* (= *Parvatrema timondavidi*) к настоящему времени документально не зафиксированы; об этом пишут в частности и зарубежные коллеги (Seo M. et al., 2006: «...no human case of *P. timondavidi* infection has been reported»). Тем не менее данный вид трематод следует рассматривать как потенциально опасный для здоровья людей. Основаниями для подобного утверждения являются следующие факты: во-первых, в экспериментах мариты *P. duboisii* успешно развиваются в самых разных птицах (Гаевская, 1973) и млекопитающих (Yasugaoka et al., 1974; Yu et al., 1993), а во-вторых, отдельные представители гимно-

фаллидных трематод, как мы видим на примере *Gymnophalloides seoi*, являются обычными паразитами человека.

Что касается второго вида рода *Parvatrema* — *P. chaii*, перечисляемого в выше названной информационной сводке среди гимнофаллидных трематод, зарегистрированных у человека («Медицинская гельминтология. Полный перечень <...> человека» — [www.worms-info.ru](http://www.worms-info.ru)), то мне не удалось найти источник с подобными сведениями (но где-то же взяли эту информацию составители сводки?!). Более того, данный вид не упоминается и в последних обзорах по кишечным трематодам человека в странах Юго-Восточной Азии, в том числе Кореи (Chai et al., 2009), откуда этот паразит впервые был описан (Sohn et al., 2007).

И всё же, по аналогии с *P. duboisi*, данный вид, видимо, также можно отнести к группе трематод, представляющих потенциальную угрозу для здоровья местного населения.

Итак, среди гимнофаллидных трематод к настоящему времени только один вид — *Gymnophalloides seoi* достоверно зарегистрирован как паразит человека, причём пока только в Корее. Заражение этим гельминтом более всего распространено среди местного населения на островах в Жёлтом и Южно-Китайском морях, а также в приморских поселениях на юго-западе страны, что не удивительно, если вспомнить жизненный цикл этого паразита и особенности национальной кухни в этих регионах. При копроовоскопическом обследовании жителей 23 островов и 2 посёлков в приморье яйца гимнофаллид были обнаружены у 0.8–49 % из них (Lee, Chai, 2001). Однако, как подчёркивалось выше, возможность обнаружения *G. seoi* в соседних с Кореей странах, таких как Россия (в частности её дальневосточное побережье), Китай, Япония, вполне реальна (Ryang et al., 2000) (см. стр. 143).

Обычно инвазия диагностируется на основании обнаружения яиц в фекалиях, но, как полагают, правильно идентифицировать выявленные в пробах яйца могут только специалисты (an expert is needed to identify the eggs, как пишут авторы) (Lee, Chai, 2001; стр. 85).

В Корее *G. seoi* является одним из основных патогенов человека, поражающих его желудочно-кишечный тракт, при этом инвазия сопровождается выраженными в различной степени несварением, расстройством желудка, определённым дискомфортом. Оптимальным лечебным средством является празиквантел в дозе 10 мг · кг<sup>-1</sup> массы тела.

Единственным источником заражения людей является гигантская устрица, которую местные жители традиционно употребляют в пищу в сыром виде. Во всех публикациях, посвящённых проблеме заражения людей *G. seoi*, их авторы настоятельно рекомендуют не есть этих моллюсков без предварительной термической обработки или вовсе избегать их употребления в пищу. Если учесть, что для многих поколений местных жителей устрицы — обычная, каждодневная еда, то с подобной рекомендацией трудно согласиться. И вообще, в сыром виде устриц употребляют в пищу не только в Корее (в их числе и автор данной монографии). Вопрос в данном случае в другом: поставляют ли корейских устриц на международный рынок и как в таком случае проверяется их санитарно-ветеринарная безопасность?

## Семейство *Heterophyidae* Leiper, 1909<sup>1</sup>

Описание (по разным авторам, в том числе: Морозов, 1952; Pearson, 2008; Witenberg, 1929). Семейство объединяет некрупных трематод с удлинённым, овальным или грушевидным телом, вогнутым на вентральную сторону. Средние размеры тела 0.9 – 2.3 мм (от 0.2 до 7.0 мм). Передняя часть тела до брюшной присоски тоньше, более узкая и более подвижная. Тегумент с очень мелкими чешуйками, которые постепенно исчезают по направлению к заднему концу тела; реже с шипиками. Ротовая присоска терминальная или субтерминальная, у некоторых родов может быть с шипами или же с передним дорсальным и задним коническим отростками. Брюшная присоска часто скрыта в генитальном синусе, обычно не сливается с половой в один орган. Развита все отделы пищеварительной системы; кишечные ветви различной протяжённости. Половые железы овальные, шарообразные или слегка лопастные. Семенники в задней части тела. Сумка цирруса и циррус отсутствуют. Семенной пузырь сильно развит, U- или S-образный. Яичник впереди семенников. Семяизвергательный проток и вагина обычно сливаются вместе, образуя короткий гермафродитный проток. Половой атриум чаще короткий, иногда с шипиками. Половое отверстие на конце половой присоски или в генитальном синусе между брюшной и половой присосками. Генитальный синус расположен около середины тела, медианно или слегка латерально. Желточники преимущественно в задней половине тела. Матка обычно не простирается за семенники и не заходит вперёд за генитальный синус. Яйца не очень многочисленные. Паразиты птиц и млекопитающих, включая человека. Типовой род — *Heterophyes* Cobbold, 1866.

Жизненный цикл гетерофидов триксенного типа. Первый промежуточный хозяин — брюхоногие моллюски, дополнительный — пресноводные, солоноватоводные и морские рыбы. Покинувшие моллюска фуркоцеркарии плавают в воде, чередуя периоды активного плавания с периодами покоя. При контакте с рыбой активно проникают в неё и инцистируются в мышечной ткани, внутренних органах, на мезентерии, чешуе, под кожей. Цисты очень мелкие, с двухслойной оболочкой: тонкой внутренней и толстой наружной. Наружный слой фиброзный, иногда частично кальцинированный, сформирован хозяином на наличие инородного тела. Заражённость рыб в очагах инвазии может достигать высоких показателей, а их максимум обычно наблюдается в летний сезон (Hegazi et al., 2014).

Трематоды семейства гетерофидов представляют значительный интерес в медицинском, ветеринарном и социально-экономическом аспектах, поскольку отдельные виды являются более или менее обычными паразитами человека, полезных и домашних животных, заражение которыми может сопровождаться определёнными патологическими отклонениями. К настоящему времени такие виды известны в 13 родах, включая типовой род *Heterophyes*. По одним данным (Toledo et al., 2014), у человека зарегистрировано 26 видов гетерофидов, по другим ([www.worms-info.ru](http://www.worms-info.ru) «Медицинская гельминтология. Полный перечень ...») — 32. Мне удалось собрать информацию о 35 видах, отмеченных у *Homo sapiens*. В любом случае количество видов гетерофидов, регистрируемых у человека, намного превосходит число видов трематод других семейств. Более того, некоторые авторы полагают, что у человека могут паразитировать практически все виды гетерофидов (Yu, Mott, 1994).

---

<sup>1</sup>Д. Пирсон (Pearson, 2008) перечисляет 24 синонима семейства *Heterophyidae*.



## Род *Heterophyes* Cobbold, 1866

Синонимы (по: Pearson, 2008):

*Coenogonimus* Looss, 1899

*Cotylogonimus* Lühe, 1899

*Mesogonimus* Looss, 1899

Описание (по: Pearson, 2008; Ransom, 1920; Witenberg, 1929). С характерными чертами семейства. Тело языковидное, грушеобразное, 0,8 – 2,0 мм. Тегумент с чешуйками. Ротовая присоска обычного строения. Брюшная присоска близко к бифуркации кишечника. Префаринкс короткий; фаринкс ближе к ротовой присоске, чем к развилке кишечника; кишечные ветви заканчиваются на уровне семенников или несколько ниже них. Гонады шарообразные или овальные; семенники близ заднего конца тела, напротив друг друга или наискось; яичник впереди семенников, медианно или справа от медианной линии тела. Семенной пузырьёк U-образный, позади половой присоски. Семяприемник между семенниками и яичником. Половая пора сбоку половой присоски или несколько позади неё. Половая присоска с 25–80 загнутыми склеритами длиной 10 – 20  $\mu\text{m}$ . Матка между семенниками и брюшной присоской. Желточники в латеральных полях в задней части тела, позади яичника, близко к дорсальной поверхности. Яйца 20 – 30  $\times$  12 – 16  $\mu\text{m}$ . Типовой вид — *Heterophyes heterophyes* (v. Siebold, 1852) Stiles et Hassal, 1900.

Первый промежуточный хозяин — солоноватоводные и морские моллюски родов *Pirenella*, *Cerithidea*, *Cerithideopsis*, второй, или дополнительный — солоноватоводные и морские рыбы, прежде всего, кефали и бычки, а также тилапии, гамбузия и некоторые другие.

В качестве паразитов человека называют *Heterophyes aequalis*, *H. dispar*, *H. heterophyes*, *H. nocens*<sup>2</sup>. Более подробно остановимся на *H. heterophyes* и *H. nocens*, чаще всего регистрируемых у людей.

*Heterophyes heterophyes*<sup>3</sup> (рис. 64). Видовое название, равно как и родовое, от латинского *heteros* — «различный» — и *phye* — «форма». Очень мелкие трематоды с характерными чертами рода. Длина тела 1,0 – 1,7, ширина 0,3 – 0,4 мм. Задний конец тела широко закруглённый и мало подвижный. Тегумент с мелкими чешуеподобными шипиками. Ротовая присоска субтерминальная, её размер составляет примерно 1/3 размера брюшной присоски. Все отделы пищеварительной системы хорошо развиты. Половая присоска с 75–80 склеритами. Яйца овальные, светло-коричневые, 28 – 30  $\times$  15 – 17 или 20 – 30  $\times$  10 – 17  $\mu\text{m}$ .

Дефинитивные хозяева *H. heterophyes* — собаки, персидский волк, шакал, дикая европейская кошка, домашние кошки, лисы, крысы, пеликан, чёрный кор-

<sup>2</sup>Описанный на Филиппинах в качестве паразита человека «*Heterophyes brevicaca*» (Africa, Garcia, 1935a) в действительности относится к семейству Microphallidae (см. стр. 218).

<sup>3</sup>Э. Фауст и М. Нисигори (Faust, Nishigori, 1926) отнесли к синонимам *Heterophyes heterophyes* следующие виды: *Distoma heterophyes* v. Siebold, 1852; *Distoma heterophyes hominis* Diesing, 1855; *Fasciola heterophyes* Weinland, 1858; *Heterophyes aegyptiaca* Cobbold, 1866; *Mesogonimus heterophyes* Looss, 1899; *Cotylogonimus heterophyes* Lühe, 1899; *Heterophyes nocens* Onji et Nishio, 1915. Небольшая ремарка по поводу последнего из перечисленных видов: одни авторы (Yu, Mott, 1994) поддерживают эту синонимику, другие (см.: World Register of Marine Species) считают вид валидным.

шун, сокол. В дельте Нила почти все собаки и кошки заражены *H. heterophyes*, а также другими, не отмеченными у человека гетерофидами (Kuntz, Chandler, 1956). В районе Басры (Ирак) паразита выявили почти у 60 % бродячих собак (Award et al., 2008). Среди хозяев этой трематоды есть даже калифорнийский морской лев (Felix, 2013) и подковонос *Rhinolophus clivosus* из Йемена (Macy et al., 1961).

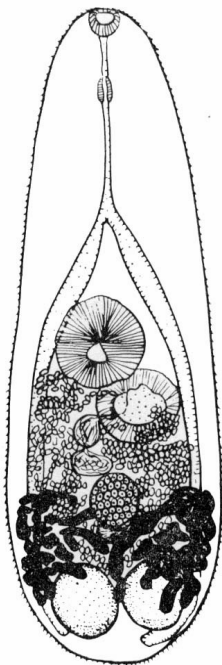


Рис. 64 *Heterophyes heterophyes*, взрослая особь (из: Witenberg, 1929)

Впервые гетерофииды — как потом выяснилось, это оказались представители рода *Heterophyes* — были найдены в апреле 1851 г. у маленького мальчика в Каире (Египет) д-ром Theodor Bilharz, немецким патологом, работавшим в то время в Египте. При аутопсии ребёнка в тонком кишечнике обнаружилось большое количество паразитов, прикрепившихся к его стенке и выглядевших как маленькие красные выступающие включения. Исследование под микроскопом показало, что это — дистомы (т. е. трематоды). Этому же врачу принадлежит честь повторного открытия гетерофиид у человека (см.: v. Siebold, 1852). Т. Bilharz отправил краткое описание червей К. Фон Зибольду, который и опубликовал эти данные, назвав паразита *Distomum heterophyes* (v. Siebold, 1852). Напомню, что в начале и даже середине 19-го столетия трематод условно делили на морфологические группы дистом, моностом, амфистом. Родовое название *Heterophyes* установили несколько позже, в 1866 г., однако типовой вид — *Heterophyes heterophyes* — был

детально описан почти через 30 лет (Looss, 1894), после чего исследователи сообщают об обнаружении этих гельминтов у людей уже под названием *H. heterophyes*. Так, Р. Лейпер (Leiper, 1913) пишет о находке *H. heterophyes* у уроженцев Китая и Японии, поступивших в Лондонскую больницу Альберта Дока, и на этом основании делает вывод о распространении данного вида в тех странах (ранее он был известен только в Египте).

Заражение людей *H. heterophyes* зарегистрировано в Египте, Судане, Тунисе, на Среднем Востоке, Тайване, в Японии, Китае, Индии, Корее, США, Италии, Норвегии (Adams et al., 1986; Chai, Lee, 1990; Chai et al., 1986; Eom et al., 1985b; Hanevik et al., 2014; Maplestone, Bhaduri, 1940; Pica et al., 2003; Rousset et al., 1987 и т. д.). В Египте паразит распространён почти повсеместно, но очаги заражения им приурочены в основном к дельте Нила и, в частности, к её северной части. Заболевание встречается здесь как у городских жителей, так и у сельского населения, но чаще всего у рыбаков, и связано с употреблением в пищу свежесолёной или слабо термически обработанной рыбы, контаминированной личинками трематоды (Paperna, Overstreet, 1981; Sheir, Aboul-Enein, 1970).

Обнаружение *H. heterophyes* у людей в тех странах, где этот вид в природе вообще не встречается, например, в США, Норвегии, Италии, Франции, всегда требует тщательного анализа истории болезни пациента. Подтверждает сказанное, например, история двух норвежцев, которые дважды ели sushi во время недельного отдыха за рубежом и в результате заразились гетерофисом (Hanevik et al. 2014).

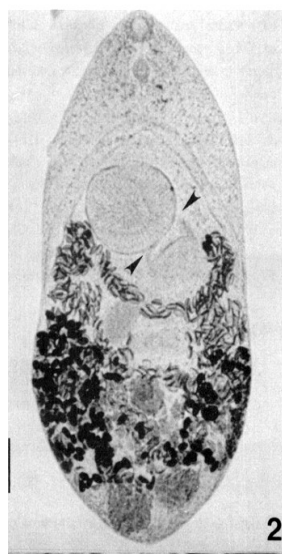
Случаи выявления этой трематоды в Корее у лиц, обратившихся за медицинской помощью из-за боли в эпигастральной области и/или диарее, были связаны с их длительным (4–6 лет) проживанием в Саудовской Аравии (Chai et al., 1986) и Судане (Eom et al., 1985b). По словам пациентов, они довольно часто употребляли в пищу сырое мясо кефалей, которые, как известно, в тех регионах сильно заражены метацеркариями гетерофиид. Кстати, одновременно с *H. heterophyes* у них выявили ещё одного представителя рода — *H. dispar*, также распространённого на Среднем Востоке и в Египте.

Ещё более примечателен следующий пример. Страдающая сильной диареей жительница США, у которой был выявлен *H. heterophyes*, никогда не выезжала за пределы страны, но посещала местный японский ресторанчик, в котором готовили традиционное блюдо sushi из пресноводных и солоноватоводных рыб, доставляемых с Востока и других регионов мира (Adams et al., 1986). По этому поводу авторы делают вывод, что для заражения каким-нибудь экзотическим гельминтом уже совершенно не обязательно выезжать в страны, где существуют эндемичные очаги заражения им. В этом отношении весьма показательны результаты обследования встречаемости гетерофиид у проживающих в Египте граждан Японии (Okuzawa et al., 2010). С 2005 по 2008-й годы ежегодно выполнялся копроовоскопический анализ резидентов, чей срок проживания в Египте составлял от менее одного года до 5 лет. Выяснилось, что между степенью заражённости гетерофидами и продолжительностью проживания человека в этой стране существует положительная связь.

***Heterophyes nocens*** Onji et Nishio, 1916 (= *Heterophyes katsuradai* Ozaki et Asada, 1926) (рис. 65). Впервые описан в Японии на материале от собак и кошек, которым скормили мясо кефалей с метацеркариями гетерофиидных трематод (Onji, Nishio, 1916). Видовое название трематоды от латинского *nocens* — «вредный».

Вид очень похож на *H. heterophyes*, но отличается морфологией половой присоски, в частности количеством склеритов: 50–60 против 75–80 у сравниваемого вида. Черви размерами 0.9 – 1.6 × 0.5 – 0.8 мм. Яйца светло-коричневого цвета, с черешечкой, 25 – 28 × 14 – 16 μm (Chai et al., 2004).

Рис. 65 *Heterophyes nocens*, взрослая особь (из: Chai et al., 1984, как *Heterophyes heterophyes nocens*)



Первый промежуточный хозяин — солоноватоводный брюхоногий моллюск *Cerithideopsis cingulata* (= *Cerithidea cingulata*) (Ito, 1964), второй — солоноватоводные рыбы, прежде всего, лобан (*Mugil cephalus*) и жёлтопёрый бычок (*Acanthogobius flavimanus*) (Chai, Lee, 2002; Guk et al., 2007b; Park J. et al., 2007).

Обнаружив как-то *H. nocens* почти у половины обследованных жителей одного из прибрежных посёлков в Корее, исследователи вскрыли 10 экз. выловленной здесь же кефали и выявили её высокую поражённость метацеркариями, причём большинство цист (96.2 %) локализовались в мышцах туловища, т. е. в съедобных частях тела рыбы (Park J. et al., 2007).

В природе естественные хозяева *H. nocens* — бродячие, дикие и домашние кошки (El-Azazy et al., 2015;

Shin E. et al., 2009; Shin S. et al., 2012; Sohn, Chai, 2005).

Эту трематоду обычно регистрируют у жителей поселений, расположенных вдоль рек или в приморской зоне, что вполне объяснимо, т. к. инвазия людей происходит только через рыбу (Chai et al., 1984, 1989, 1994, 1997, 1998, 2004; Park J. et al., 2007). К примеру, в Республике Корея население юго-западной прибрежной зоны и прилегающих островов заражено *H. pascens* на 10–70 %, а количество червей в одном человеке может достигать многих сотен экземпляров. Так, в одном из прибрежных посёлков количество трематод, выявленных у пациентов в результате дегельминтизации, колебалось от 4 до 488 (Cho et al., 2010), в другом — от 3 до 1338 (Chai et al., 1989, 1997), в третьем — от 1 до 1124 (Chai et al., 1994), в четвёртом — от 3 до 778 экз. (Chai et al., 1998) и т. д.

В настоящее время *H. pascens* отмечен у людей в Японии, Китае, Республике Корея (Chai et al., 1984, 1989, 1994, 1998, 2004, 2009; Cho et al., 2010; Guk et al., 2006, 2007 b; Hong S. J. et al., 1996a; Xu, Li, 1979; Yokogawa et al., 1965b и др.).

***Heterophyes aequalis*** Looss, 1902 (рис. 66). Описан на материале из тонкого кишечника естественно заражённых кошек из Египта (Looss, 1902). Видовое название от латинского *equalis* — «равный». Так Артур Лоосс (Looss, 1902) подчеркнул равные размеры ротовой и брюшной присосок, характерные для нового вида, в отличие от неравных по размеру присосок у *H. dispar*, который был открыт им одновременно с *H. aequalis*.

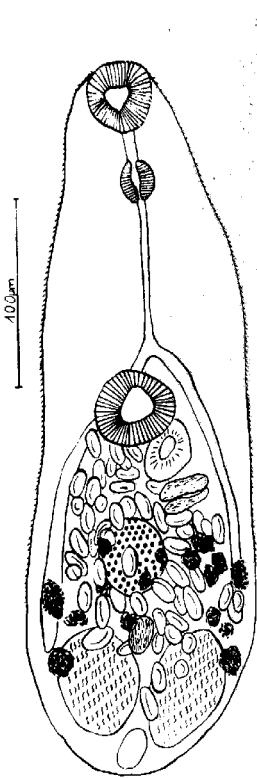


Рис. 66 *Heterophyes aequalis* из баклана (из: Reimer, 1969)

Наиболее мелкий вид рода *Heterophyes*. Размеры червей 0.4 – 0.9 × 0.2 – 0.4 (Witenberg, 1929), 0.5 – 1.4 × 0.25 – 0.5 (Looss, 1902), или 0.35 – 0.39 × 0.14 – 0.144 мм (Reimer, 1969). Брюшная присоска диаметром 0.06 – 0.18 мм. Половая присоска 0.04 – 0.09 мм в диаметре, вокруг присоски располагается 15–35 склеритов. Желтовато-коричневые яйца размерами 23 – 25 × 14 – 16 µm. По данным Л. Раймера (Reimer, 1969), у трематод, обнаруженных в баклане, размеры ротовой присоски 0.034 – 0.039, брюшной 0.039 – 0.054 × 0.049 – 0.061 мм. Вокруг половой присоски 18–30 склеритов. Яйца 22 – 25 × 11 – 15 µm.

Метацеркарии выявлены в мускулатуре солоноватоводных и эвригалинных морских рыб *Mugil*, *Epinephelus*, *Tapia*, *Lichia*, *Barbus*. Взрослые формы находят в пеликанах, кошках, иногда в собаках, которые заражаются, поедая рыбу, содержащую личинок трематоды. На юго-западном побережье Балтики Л. Раймер (1969) нашёл трематоду у баклана.

По аналогии с другими видами *Heterophyes*, зарегистрированными у *Homo sapiens*, возможность заражения человека *H. aequalis* вполне реальна.

Нативный ареал *H. aequalis* — территория Северной Африки и Ближнего Востока.

***Heterophyes dispar*** Looss, 1902<sup>4</sup> (видовое название от латинского *dispar* — «неравный»). Впервые описан на материале из кишечника собаки и кошек в Египте (Looss, 1902). Некрупные трематоды размерами 1.0 – 1.7 × 0.5 – 0.6 или же 0.4 – 2.1 × 0.2 – 0.4 мм (Witenberg, 1929). Шипики на тегументе чешуеобразные, относительно широкие и плотные, с промежутками между ними; по направлению к заднему концу тела становятся всё короче и реже и, наконец, исчезают. Брюшная присоска в диаметре в 2–3 раза крупнее ротовой, что отражено в видовом названии трематоды, располагается около середины длины тела. Кишечные ветви достигают уровня заднего края семенников, иногда экскреторного пузыря. Семенники шаровидные или слегка овальные, яичник округлый. На половой присоске 25–35 склеритов. Яйца овальные, тёмно-коричневого цвета, 19 – 25 × 13 – 15 μm.

Вид отличается от *H. heterophyes* и *H. nocens* более мелкими размерами половой присоски и меньшими размерами склеритов на гонотиле (22 – 33 μm).

Среди хозяев этой трематоды различные плотоядные млекопитающие, включая бродячих собак и кошек, волков, лис, крыс, дикую европейскую кошку, а также птицы — пеликан, коршун, сокол (El-Gayar, 2007; Nealy, 1970; Looss, 1902).

До 1985 г. случаев регистрации *H. dispar* у людей не было известно, но затем появилась информация сразу о 7 жителях Кореи, заразившихся этой трематодой во время проживания в Судане (Eom et al., 1985b) и Саудовской Аравии (Chai et al., 1986).

Нативный ареал *H. dispar* ограничен Северной Африкой, Ближним и Средним Востоком. Уже в нынешнем столетии вид обнаружили у кошек в Индии (Gupta et al., 2008) и Кувейте (El-Azazy et al., 2015).

Заболевание, вызываемое у людей трематодами рода *Heterophyes*, называют гетерофиозисом, или гетерофиазисом (*heterophyosis*, *heterophyasis*); некоторые авторы используют этот термин в широком смысле применительно ко всем случаям заражения людей гетерофидами. Половозрелые черви живут в тонком кишечнике человека, разрушая слизистую стенку пищеварительного тракта. Многочисленные яйца, продуцируемые трематодами, скапливаются в спинном и головном мозге (Collomb et al., 1960), митральном клапане, миокарде сердца и в других тканях. Заболевание сопровождается снижением аппетита, абдоминальными болями, вялостью, диспепсией, тошнотой, рвотой, поносом, чередующимся с запорами, и даже дизентерией. При поражении мозга наблюдаются эпилептикоподобные судороги (Collomb, Bert, 1959). Скопление яиц в миокарде и клапане сердца приводит к аритмии, эмболии, декомпенсации кровообращения, гранулематозной реакции (Chai et al., 1990). При высокой численности червей заболевание может привести к летальному исходу.

Заражение людей происходит через сырую, плохо проваренную или прожаренную, слабосоленую, вяленую или маринованную рыбу, содержащую живых инвазионных гетерофисных метацеркарий. В восточно-средиземноморских странах эти метацеркарии встречаются в мышцах более 90 % кефалей, продаваемых на местных рынках в Израиле и Египте, обычны они в рыбах и на рынках Анкары и Туниса, т. е. фактически повсеместно, где продаётся кефаль (см. Paperna, Overstreet,

---

<sup>4</sup>Одни авторы (Kuntz, Chandler, 1956) относили *H. dispar* к синонимам *H. aequalis*, другие оставляют вид самостоятельным [Gibson D. (2015) *Heterophyes dispar* Looss, 1902 — World Register of Marine Species at <http://www.marinespecies.org/...taxdetails&id=746446>].

1981; Tareen, 1981). Количество цист в мышечной ткани рыб может исчисляться сотнями и даже тысячами экземпляров. По данным И. Паперны (Paperna, 1975), в 1 г мышечной ткани головача, выловленного на севере Синая в лагуне Бардави (Bardawi), содержалось 6000 цист, у лобана — 1136, у сингиля — 362. Общее количество цист у одного головача длиной 25.5 см цитируемый автор оценил в 582 тыс. экз. Аналогичные цифры количества цист в мышцах лобана — более 1000 — приводит и Г. Витенберг (Witenberg, 1929). Учитывая столь высокую поражённость рыб, нетрудно понять и причины высокой заражённости дефинитивных хозяев. Тот же Г. Витенберг сообщил, что в Израиле он как-то насчитал у одной собаки 13 тыс. экз. *H. heterophyes*. В то же время, например, в Саудовской Аравии лобан заражён метацеркариями *H. heterophyes* только на 5 % при средней интенсивности инвазии 1.3 экз. (Khalil et al., 2014).

Изучение влияния различных способов технологической обработки рыбы на выживаемость метацеркарий *Heterophyes* дало следующие результаты. Прежде всего, оказалось, что метацеркарии очень устойчивы к воздействию соли и при обычном посоле свежей рыбы сохраняют жизнеспособность в течение 7–10 сут. При хранении рыбы в камере холодильника при 4...6°C или же на льду при 2...4°C черви оставались живыми от 9 до 13 суток (Paperna, Overstreet, 1981). Следовательно, кефаль свежего посола или охлаждённая может стать источником заражения человека. Что касается заморозки рыбы и, соответственно, влияния этого процесса на выживаемость паразитов, то здесь информация несколько противоречива. Так, по данным одних авторов (Hamed, Elias, 1970), 30-часового замораживания рыбы при -10...-20°C недостаточно для её обеззараживания, а все личинки погибают только после 33 ч, по другим данным (Paperna, Overstreet, 1981), для этого достаточно глубокой проморозки рыбы при -18°C в течение 24 ч. Столь же противоречивы сведения относительно влияния высоких температур на выживаемость личинок в рыбе. М. Халил (Khalil, 1937), к примеру, пишет, что обработка рыбы при температуре 50°C убивает червей в течение нескольких минут, другие же исследователи (Hamed, Elias, 1970) отмечают, что паразиты в рыбе остаются живыми после 180 мин при этой температуре, и даже в течение 10 мин при 100°C.

Для лечения рекомендуется пройти 4-дневный курс никлозамида (Rousset et al., 1987), хороший эффект даёт приём празиквантела (40 мг · кг<sup>-1</sup> одноразово), нафтамона (5 г в сахарном сиропе) или битионола.

Заражение людей трематодами рода *Heterophyes* зарегистрировано в Японии, Китае, Республике Корея, на Филиппинах и Тайване, в Индии, Египте, Тунисе, Румынии, Греции, Италии, Палестине, Израиле и ряде других стран. В отдельных регионах поражённость людей достигает довольно высоких показателей, в других подобные случаи носят единичный характер. Примеров, иллюстрирующих сказанное, можно привести множество, но ограничусь только двумя. При обследовании местных жителей 42 прибрежных островов вдоль Корейского п-ова яйца *H. pascens* были выявлены в среднем у 11 % пациентов, при этом максимальная заражённость жителей на одном из островов составила 32.6 %, тогда как на 25 островах этот показатель был менее 10 % (Chai et al., 2004). В Египте среди жителей El-Meaddeya гетерофиазисом оказались поражены 33.8 % обследованного населения (Abou-Basha et al., 2000), а в другом районе на севере этой же страны — только 13.3 % (Lobna et al., 2010).

## Род *Acanthotrema* Travassos, 1928

Синоним: *Parastictodora* Martin, 1950

Описание. С характерными чертами семейства. Некрупные, грушеобразные трематоды. Тегумент с тонкими шипиками. Брюшная присоска вооружена не менее чем 150 шипами длиной более 12  $\mu\text{m}$ , на вентро-генитальном мешке менее 12 шипов или склеритов. Семенной пузырьк двучастичный. Простатическая бульба отсутствует. Паразиты тонкого кишечника рыбаодных птиц и млекопитающих. Типовой вид — *Acanthotrema acanthotrema* Travassos, 1928.

Род объединяет 8 видов; самым последним описанным среди них является *Acanthotrema felis* Sohn, Han et Chai, 2003 (рис. 67). Вид описан по экземплярам из тонкого кишечника бродячих кошек, с чем связано и его название (Shin E. et al., 2009; Shin S. et al., 2012; Sohn, Chai, 2005; Sohn et al., 2003a).

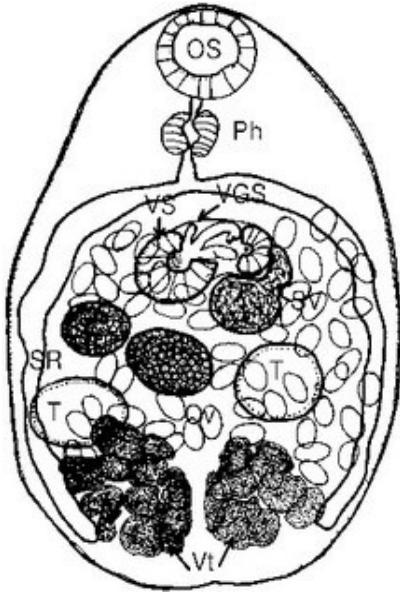


Рис. 67 *Acanthotrema felis*: OS — ротовая присоска; Ph — фаринкс; VS — брюшная присоска; VGS — вентро-генитальная сумка; SV — семенной пузырьк; SR — семяприемник; Ov — яичник; T — семенники; Vt — желточники (из: Chai et al., 2014a)

Очень мелкие грушеобразной формы трематоды, 0.40 – 0.51 × 0.23 – 0.30 (0.47 × 0.27) мм. Тегумент с тонкими чешуеподобными шипиками (Sohn et al., 2003c). Шипики на передней поверхности короткие и широкие, с 10–12 заострёнными верхушками, окружены цитоплазматическими выступами. Шипы на задней поверхности длинные, но узкие, с 6–8 заострёнными верхушками, вдоль каждого ряда шипов располагаются цитоплазматические выступы в виде складки. Брюшная присоска погружена в вентро-генитальную сумку, имеющую мембранное покрытие. Префаринкс и пищевод короткие, фаринкс почти шарообразный, кишечные ветви заканчиваются близ заднего конца тела. Вентро-генитальная сумка лежит по средней линии, обычно у переднего конца средней трети тела. Внутри неё имеются 3 склерита: один — короткий (27  $\mu\text{m}$ ) и пальцеподобный, второй — длинный (38  $\mu\text{m}$ ) и заканчивающийся тупо, третий — длинный (37  $\mu\text{m}$ ) и расширенный на верхушке. У некоторых особей у основания комплекса склеритов видны мелкие шипики. Гонотиль U-образный, без шипов, находится справа от комплекса склеритов в вентро-генитальном мешке. Семенники овальные, лежат по сторонам в задней половине тела несколько наискось, позади яичника. Семенной пузырьк соединён с генитальным синусом, а затем с половым отверстием в вентро-генитальном мешке. Яичник сферический, субмедианный. Семяприемник впереди и сбоку от яичника, виден плохо. Матка заполняет заднюю половину тела. Желточники в виде двух групп крупных фолликулов от нижней границы семенников до заднего конца тела. Яйца удлинённо-овальные, светло-коричневые, 26 × 16  $\mu\text{m}$  (Chai et al., 2014a); размеры

яиц трематод из экспериментально заражённых котят  $25.0 - 27.5 \times 12.5 - 15.0$  ( $26.3 \times 14.1$ )  $\mu\text{m}$  (Sohn et al., 2003b).

Жизненный цикл трематоды полностью не изучен. Установлено только, что дополнительным хозяином служат бычки, прежде всего, широко распространённый в регионе жёлтопёрый бычок *Acanthogobius flavimanus*. Метацицеркарии очень мелкие, желтовато-коричневые, заключены в цисты с тонкой прозрачной стенкой. При экспериментальном заражении котят на 7-й день в них были получены взрослые трематоды, которых определили как *A. felis* (Sohn et al., 2003b). Заражённость рыб в отдельных случаях превышает 91 %, а интенсивность инвазии может достигать в среднем 235.3 экз. (Chai et al., 2014a; Cho et al., 2012).

Первое сообщение об обнаружении *A. felis* у человека было опубликовано всего несколько лет назад (Cho et al., 2010). Тогда в стуле 70-летней женщины после приёма антигельминтиков выявили 246 экз. 6 видов трематод, в том числе 1 экз. упомянутого вида. Червь достигал в длину 0.656 при ширине 0.287 мм.

Вскоре появилась ещё одна публикация, авторы которой сообщили уже о 4 случаях обнаружения *A. felis* у жителей двух прибрежных посёлков на юге Республики Корея, при этом у трех пациентов выявили по 1 трематоду, а у одного — 7 (Chai et al., 2014a). Все пациенты жаловались на абдоминальную боль, диспепсию, иногда сопровождаемые частым стулом, вялостью, анорексией. Однако поскольку одновременно с *A. felis* они были заражены ещё тремя видами гетерофиид, причём намного более многочисленными (от 125 до 185 экз. в одном пациенте), отнести перечисленные симптомы к *A. felis* не представлялось возможным.

Все пациенты, у которых были обнаружены эти трематоды, употребляли в пищу сырое мясо солоноватоводных рыб, таких как кефали или же бычки.

Отмечаемая исследователями низкая заражённость человека данным гельминтом (Chai et al., 2014a; Cho et al., 2010) может свидетельствовать о его большей паразитостойкости к заражению *A. felis* в сравнении с птицами или же млекопитающими. Иными словами, человек является случайным хозяином для *A. felis*, а столь малое количество червей, обнаруживаемое в нём, возможно, и не оказывает на него патогенного воздействия.

*A. felis* — нативный для Кореи вид и, к тому же, единственный представитель рода *Acanthotrema*, встреченный у человека.

## Род *Arophallus* Lühe, 1909

Синонимы (по: World Register of Marine Species — at <http://www.marinespecies.org>):

*Rossicotrema* Skrjabin et Lindtrop, 1919

*Cotylophallus* Ransom, 1920

*Pricetrema* Ciurea, 1933

*Aphalloides* Yamaguti, 1971

Описание (по: Морозов, 1952; Ransom, 1920). С характерными чертами семейства. Некрупные трематоды с продолговато-овальным телом, покрытым мелкими шипиками. Префаринкс короткий; фаринкс обычно ближе к ротовой присоске, чем к бифуркации кишечника; пищевод длинный, его бифуркация ближе к брюшной присоске, чем к ротовой; тонкие кишечные ветви тянутся до заднего конца тела. Брюшная присоска внутри слабомышечного генитального синуса рядом с половой присоской, представленной в виде двух полусферических сосочков впереди неё.



Половое отверстие впереди брюшной присоски. Семенники цельнокрайные, располагаются в конце тела несколько наискось. Семенной пузырьёк лежит дорсально от петель матки. Яичник впереди семенников, субмедианный. Желточники в латеральных полях, начинаются ниже уровня семенников и проходят до брюшной присоски или выше. Паразиты млекопитающих и птиц. Типовой вид — *Apophallus mühlingi* (Jägerskiöld, 1889) Lühe, 1909.

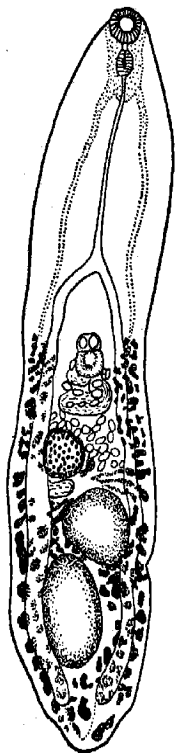
В жизненном цикле *Apophallus* первый промежуточный хозяин — брюхоногие моллюски, дополнительный — солоноватоводные и пресноводные рыбы, такие как кижуч, форель, окунь, трёхиглая колюшка, краснопёрка, судак, плотва, елец, густера и многие другие (Казарникова и др., 2009; Ferguson et al., 2010; Niemi, Masy, 1974 и др.).

Род объединяет 17 видов; однако до сего времени видовая самостоятельность ряда из них вызывает у исследователей определённые сомнения.

Единственный вид *Apophallus*, чьё паразитирование у человека зафиксировано документально, — это *A. donicus*.

***Apophallus donicus*** (Skrjabin et Lindtrop, 1919) [= *Rossicotrema donicum* Skrjabin et Lindtrop, 1919; = *Cotylophallus similis* Ransom, 1920; = *Cotylophallus venustus* Ransom, 1920; = *Apophallus venustus* (Ransom, 1920)] (рис. 68). Вид впервые описан на материале от собак и кошек из Придонья под названием *Rossicotrema donicum* (Скрябин, Линдтроп, 1919). Видовое название паразита *donicum* — от названия реки Дон. В современной систематике род *Rossicotrema* — синоним *Apophallus*.

Рис. 68 *Apophallus donicus*, марита (из: Морозов, 1952 — по: Ciurea, 1934; как *Rossicotrema donicum*)



Очень мелкие черви овальной, грушевидной или слегка языковидной формы, размерами 1.12 – 1.3 × 0.6 – 0.7 (Скрябин, Линдтроп, 1919 — для *Rossicotrema donicum*) или 0.3 – 0.55 × 0.19 – 0.30 мм (Niemi, Masy, 1974). Тегумент передней части тела с мелкими, густо расположенными чешуевидными шипиками. Брюшная присоска меньше ротовой. Префаринкс очень короткий, иногда создаётся впечатление, что он отсутствует; фаринкс овальный или удлинённый, хорошо развит; пищевод довольно длинный, узкий; бифуркация кишечника в 1/5 – 1/3 длины от переднего конца тела. Семенники крупные, овальные, примерно равных размеров, у фиксированных червей расположены в задней трети тела под некоторым углом друг к другу. Сумка цирруса двучастичная, поперечная, позади и вплотную к брюшной присоске, содержит семенной пузырьёк. Гонотиль с двумя папиллами, выступающими над половой порой. Семяприемник крупный, у заднего края округло-сферического яичника. Гермафродитный проток открывается половой порой у переднего конца полового синуса. Желточные фолликулы различных размеров и формы, в области поперечного протока прерываются с каждой стороны, над брюшной присоской не смыкаются, зачастую проходят до уровня кишечной бифуркации. Яйца коричневатозолотистые,

21 – 33 × 17 – 20 (32 × 18) µm, содержат полностью развитого

мирацидия; поверхность яйца как бы в мелких трещинках.

Изучению жизненного цикла *A. donicus* посвящена диссертационная работа D. R. Niemi (1973) из Портландского университета, США. Эти материалы затем вошли в статью, опубликованную им совместно с руководителем его работы (Niemi, Masy, 1974). Установлено, что первый промежуточный хозяин *A. donicus* на территории штата Орегон — *Flumenicola virens*. За сутки один моллюск выделяет до 2380 церкарий, которые сохраняют жизнеспособность в воде до 8 сут. Дополнительные хозяева — пресноводные рыбы (форель, кижуч, чукучан и др.). Церкарии инцистируются под кожей рыб, вглубь мускулатуры не проникают. Цисты сферические или слегка овальные, с двухслойной стенкой — наружной толстой фиброзной и внутренней тонкой гиалиновой; диаметр цист  $0.093 \times 0.108$  мм (в среднем 0.103). С течением времени вокруг цист откладывается чёрный пигмент, благодаря чему те становятся визуально очень заметными. Подобное поражение рыб получило название «чёрнопятнистой болезни». Извлечённые из цист личинки достигают в длину 0.305 (0.29 – 0.36) при ширине 0.139 (0.128 – 0.162) мм. Метациркарии отличаются удивительной живучестью: в извлечённой из воды погибшей рыбе они остаются инвазионными до 60 ч.

Окончательные хозяева *A. donicus* — чайки, цапли, пеликаны, бакланы и другие рыбацкие птицы. В устье Дуная трематода обнаружена у кваквы, большого крохали, обыкновенной чайки (Определитель, 1975), в дельте Волги — у 14.3 % обследованных особей американской норки (Ivanov, Semenova, 2000), в Испании — у европейской норки (Torres et al., 2003). Среди хозяев *A. donicus* белые крысы, песчанки, кошки, хомяки, в которых были выращены взрослые черви (Niemi, 1973). В частности, в котятках яйца трематод появились на 7-е сутки после заражения. И. Чиуреа (Ciurea, 1933), заразивший котят метациркариями *A. donicus* из рыб, отловленных в устье Дуная, наблюдал яйца в матке развивающихся червей уже через 2.5 сут. Столь же успешным был опыт по заражению котят у А. Мошу (2014).

Что касается возможности паразитирования *A. donicus* у человека, то здесь следует напомнить, что ещё в 1930-е годы Т. Кэмерон (Cameron, 1937), обнаружив в пробе стула пациента из военного госпиталя яйца, напоминающие таковые *Aporhallow venustus* (в настоящее время — синоним *A. donicus*), предположил возможность его встречаемости у людей. Упомянутый выше D. R. Niemi проверил это на себе, для чего поместил некое количество метациркарий в желатиновую капсулу и проглотил её, запив стаканом воды. На 8-е сутки в стуле волонтера появились яйца трематоды, и вплоть до 23-х суток продолжалось выделение их небольшого количества. К сожалению, о своём самочувствии в этот период автор ничего не пишет.

Другой информации о регистрации *A. donicus* у человека найти не удалось. Надо полагать, что человек для этой трематоды — абсолютно случайный хозяин.

Ареал *A. donicus* — Европа, Азия, Северная Америка.

И ещё один вид *Aporhallow* относят к числу факультативных паразитов человека — *A. mühlingi*.

*Aporhallow mühlingi*<sup>5</sup> (рис. 69). Продолговато-овальные черви длиной от 1.0 до 2.4 при ширине 0.24 – 0.42 мм. Шипики на поверхности тела распространяются до уровня заднего края семеников. Присоски равных размеров. Брюшная присоска находится в половом синусе, расположенном медианно около середины длины тела; впереди присоски два полусферических сосочка диаметром 17  $\mu\text{m}$  — рудименты

<sup>5</sup>Вид назван в честь P. Mühling — гельминтолога, известного своими публикациями, в том числе по гетерофиидным трематодам, во второй половине 19 столетия.

половой присоски. Пищевод очень длинный. Бифуркация кишечника в конце первой трети тела; кишечные ветви несколько не доходят до заднего конца тела. Семенники расположены тандемом слегка наискось в задней трети тела. Яичник впереди и на удалении от первого семенника. Небольшой семяприемник впереди яичника. Петли матки между передним семенником, генитальным синусом и кишечными ветвями. Желточники тянутся по бокам тела от уровня полового синуса до заднего конца тела. Яйца желтоватые,  $32 - 39 \times 17 - 24 \mu\text{m}$ .

Жизненный цикл *A. mühlingi* изучен в Германии К. Оденингом (Odening, 1970), который выяснил, что первым промежуточным хозяином трематоды является гастропода *Lithoglyphus naticoides*, а дополнительным — карповые рыбы. В настоящее время метацеркарий *A. mühlingi* регистрируют у самых разных солоноватоводных, проходных, полупроходных и пресноводных рыб — атерины, леща, бычков, густеры, щуки, плотвы, красноперки, судака, карпа, бычков и многих других<sup>6</sup>.

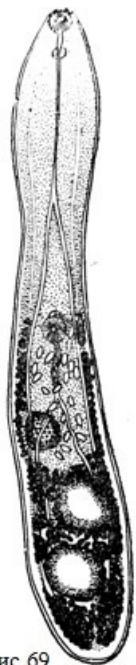

Рис 69  
*Apophallus mühlingi*  
(из: Морозов, 1952 —  
по: Mühling, 1898)

Метацеркарии *A. mühlingi* (рис. 70) заключены в очень мелкие (до 0.36 мм) цисты овальной, реже почти сферической формы, с двухслойной оболочкой. Цисты оконтурены чёрным пигментом, диаметр таких пятен достигает 0.45 мм. Размеры извлечённых из цист личинок до  $0.6 \times 0.15$  мм. Тело плотно покрыто чешуйками, хорошо заметными до уровня первого семенника. Ротовая присоска крупнее брюшной, расположенной в середине второй половины тела. Пищевод очень длинный, до 0.18 мм; кишечные ветви доходят до заднего конца тела. Экскреторный пузырь удлинённый, слегка изогнутый, чёрного цвета, возле него расположены зачатки половых органов. При невысокой численности гельминт не опасен для рыб, но при сильном заражении, когда цисты локализуются не только на плавниках, жабрах, жаберных крышках, коже и под чешуёй, но и в мышцах, глазах, сердце, костях рыб, паразит вызывает у тех слепоту и гибель. Поражение рыб часто называют «чёрнопятнистой болезнью».

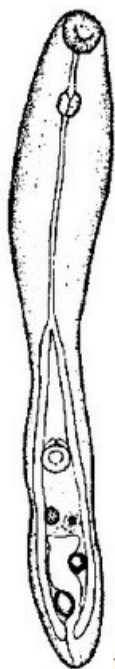

Рис 70  
Метацеркария  
*Apophallus mühlingi*  
(из: Wierzbicka,  
Wierzbicki, 1973)

Окончательные хозяева *A. mühlingi* — рыбоядные птицы, в основном чайковые, пеликаны, реже голенастые, хищные, веслоногие и кулики. Однажды паразита обнаружили у кошки (Witenberg, 1929), в дельте Волги выявили у 35.7 % обследованных особей американской норки (Ivanov, Semenova, 2000), а также у волка (Калмыков и др., 2012). Человека рассматривают факультативным хозяином данного паразита.

В России *A. mühlingi* включён в список паразитов, вызывающих у человека болезни, передаваемые через рыбу (СанПиН 3.2. 1333 – 03, 2003).

<sup>6</sup>По мнению ряда исследователей (Wierzbicka, Wierzbicki, 1973), метацеркарии *Apophallus mühlingi* приурочены только к карповым рыбам.

*A. mühlingi* распространён в Центральной и Восточной Европе, на Дальнем Востоке, в Сибири, Северной Америке. Ареал вида в последние десятилетия расширяется, и прежде всего в результате проникновения в новые водоёмы его первого промежуточного хозяина — моллюска *Lithoglyphus naticoides*, теплолюбивого пресноводного реофила, к которому видоспецифичен данный паразит.

## Род *Ascocotyle* Looss, 1899

Синонимы (по: Pearson, 2008):

*Phagicola* Faust, 1920

*Parascocotyle* Stunkard & Haviland, 1924

*Metascocotyle* Ciurea, 1933

*Pseudascocotyle* Sogandares-Bernal et Bridgman, 1950

*Leighia* Sogandares-Bernal et Lumsden, 1963

Описание (по: Морозов, 1952; Pearson, 2008; Witenberg, 1929). Тело грушевидное, с утончённым передним и широко закруглённым задним концами. Tegument с шипиками. Вокруг ротовой присоски располагаются шипы, в задней части присоски имеется конический мускулистый отросток. Ось брюшной присоски направлена дорсо-вентрально или наклонена вперёд и налево. Префаринкс короткий, фаринкс обычно ближе к бифуркации кишечника, чем к ротовой присоске; кишечные ветви различной протяжённости. Семенники напротив друг друга. Семенной пузырьёк J-образный, неразделённый или двучастичный. Половые отверстия открываются впереди брюшной присоски. Петли матки заходят выше полового отверстия. Желточники в задней части тела, редко проходят в переднюю часть. Типовой вид — *Ascocotyle coleostoma* (Looss, 1896) Looss, 1899.

Среди представителей данного рода у человека обнаружен только один вид — *Ascocotyle longa* Ransom, 1920<sup>7</sup> (рис. 71). Этот космополитный паразит впервые описан на материале от песка, погибшего в Национальном зоопарке Вашингтона (Ransom, 1920). Видовое название, данное трематоды (*longa* — «длинный»), подчёркивает её характерную особенность — длинную ротовую присоску. Затем этот вид оказался в составе рода *Parascocotyle* Stunkard et Haviland, 1924, куда его перевели авторы рода, и под таким названием он вошёл в обзорную работу Ф. Морозова (1952) и в черноморский определитель (1975). И, наконец, вплоть до начала 2000-х годов практически во всех публикациях паразита описывали как *Phagicola longa* (Ransom, 1920) Price, 1932.

Некрупные трематоды грушевидной формы,  $0.5 - 1.2 \times 1.2 \times 0.27 - 0.40$  мм (Witenberg, 1929). Tegument с мелкими чешуевидными шипиками, чьё строение изменяется в онтогенезе трематоды. У церкарий шипы простые, заканчиваются заострённой верхушкой, но по мере развития в метацеркарию, а затем мариту становятся многовершинными в виде щёточки (Simões et al., 2010). Ротовая присоска чашевидной формы, с длинным коническим придатком и 16 шипами длиной 18 – 20  $\mu\text{m}$ , расположенными в один ряд. От дорсального края ротовой присоски вперёд отходит небольшой треугольный отросток. Пищевод очень короткий. Кишечные ветви доходят до переднего края семенников, слегка загибаясь перед ними к медиан-

<sup>7</sup>Синонимы *Ascocotyle longa* (по: Scholz, 1999): *Ascocotyle (Phagicola) arnaldoi* Travassos, 1929; *Ascocotyle (Phagicola) byrdi* (Robinson, 1956); *Ascocotyle (Phagicola) longicollis* (Kuntz, Chandler, 1956).

ной линии. Семенники округлые или поперечно-овальные, лежат близ заднего конца тела. Половая присоска в виде двух бугорковидных образований, на каждом из них по 9–12 склеритов. Генитальный синус близ середины тела. Округлый яичник впереди правого семенника. Крупный шаровидный семяприемник лежит медианно, несколько впереди семенников. Тельце Мелиса маленькое, позади семеприемника. Желточники состоят из 5–8 крупных фолликулов, располагаются по бокам семенников. Яйца овальные, с тонкой оболочкой и крышечкой,  $16 - 18 \times 9 - 10 \mu\text{m}$ .

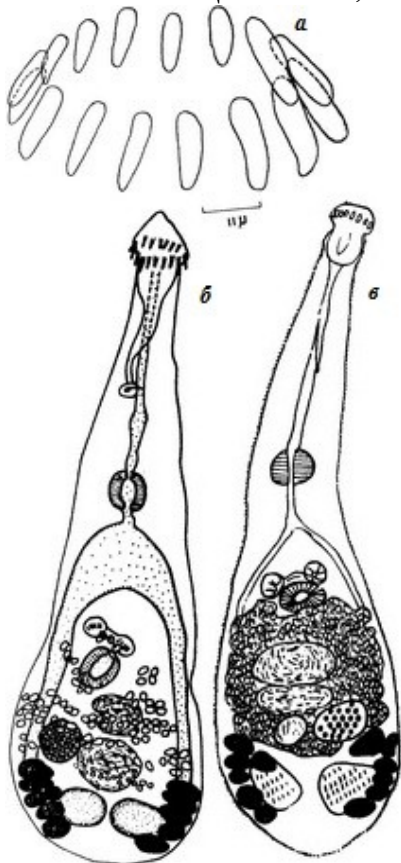


Рис. 71 *Ascocotyle longa*:

- а** — вооружение головного воротника, синтип;
- б** — марита, выращенная в лаборатории из метацеркарии, выделенной из кефали (из: Hutton, Sogandares-Bernal, 1958);
- в** — марита из баклана (из: Reimer, 1969)

Размеры тела трематод, найденных у баклана на побережье Балтийского моря,  $0.70 - 0.76 \times 0.18 - 0.21$ , ротовой присоски  $0.040 - 0.052 \times 0.040 - 0.047$ , брюшной  $0.044 - 0.050 \times 0.035 - 0.051$  мм. Околоротовые шипы  $9.5 - 11 \times 6 \mu\text{m}$ . Яйца  $17 - 20 \times 8 - 9 \mu\text{m}$  (Reimer, 1969).

Жизненный цикл *A. longa* изучен в Бразилии (Simões et al., 2010) и Уругвае (Carnevia et al., 2004, 2005). Первый промежуточный хозяин — моллюск *Heleobia australis* (семейство Cochliopidae). Церкарии инцистируются в мускулатуре, сердце, желудке, печени, почках, гонадах, мезентерии кефалей: *Mugil liza* (= *Mugil brasiliensis*) — в первом регионе и *M. platanus* — во втором. В действительности круг дополнительных хозяев *A. longa* намного шире, но доминируют среди них всё же кефалевые рыбы: в Чёрном море у берегов Турции — сингиль (Özer, Kirca, 2013), в водах Румынии — лобан и головач (Определитель, 1975), Мексики — лобан и белая кефаль, а также карпозубые и головешковые рыбы (Scholz et al., 2001), в Бискэйском заливе у берегов Флориды — лобан (Skinner, 1975), в водах Колумбии — карибская кефаль (Galván-Borja et al., 2010), в прибрежных водах Бразилии, кроме упомянутой выше *M. liza*, — белая кефаль (Namba et al., 2012) и т. д. В целом жизненный цикл *A. longa* связан с эстуариями и прибрежными лагунами, где обитает молодь кефалей и где заражённость рыб этой трематодой может достигать 90–100 %.

Окончательные хозяева *A. longa* — рыбацкие птицы, прежде всего, цапли, кваквы, пеликаны, бакланы, а также пингвин *Spheniscus magellanicus* (Brandão et al.,

2013). Найден паразит и у млекопитающих — ондатры, собаки, кошки и даже южноамериканского морского льва *Otaria flavescens*, чьи погибшие особи были подобраны на побережье в Бразилии (Pereira et al., 2013). В Венесуэле марит вырастили в кошках, которым скормили метацеркарий из кефалей (Congro, 1986), в Уругвае для этой цели использовали мышей (Carnevia et al., 2005), а в Бразилии — хомяка (*Mesocricetus auratus*) (Barros, Amato, 1995; Santos et al., 2013; Simões et al., 2010).

О том, сколь велико бывает количество *A. longa* в дефинитивных хозяевах, показывают следующие примеры. В Луизиане (США) паразит был обнаружен во всех 14 особях коричневого пеликана, средняя интенсивность инвазии которых составила 11849 экз. трематод (Courtney, Forrester, 1974). Средняя интенсивность инвазии упомянутого выше морского льва составила 248500 экз. (Pereira et al., 2013). Впрочем, это и не удивительно, если сравнить приведённые цифры с количеством метацеркарий в рыбах: например, в 1 г печени карибской кефали насчитывалось в среднем  $8476 \pm 1238$  цист паразита (Galván-Borja et al., 2010).

Первыми выразили обеспокоенность относительно потенциальной опасности *A. longa* для человека И. Паперна и Р. Оверстрит (Paperna, Overstreet, 1981). В обобщающей работе по паразитам и болезням кефалей семейства Mugilidae они подчеркнули роль этих рыб в заражении данным паразитом жителей юго-востока США. Не приводя конкретных данных, авторы только упоминают о нескольких случаях заражения человека, имевших место в том регионе. Возможно, что они опирались на следующую информацию.

В 1954 г. во Флориде (США) у ребёнка выявили яйца трематод, которых определили как принадлежащие *Heterophyes heterophyes*, предположив, что источником заражения могла быть кефаль (Welberry, Pacetti, 1954). Заподозрив ошибку в определении паразита, Р. Хаттон (Hutton, 1957) заразил лабораторных крыс метацеркариями из тех же двух видов кефалей, выловленных в той же акватории во Флориде, и получил в них взрослые формы *Phagicola* (= *Ascocotyle*).

Первый документально зафиксированный случай регистрации «*Phagicola longa*» у человека имел место в Бразилии (Chieffi et al., 1990). В 1987 г. 31-летняя женщина, работавшая на юге штата Сан-Паулу, в течение месяца испытывала абдоминальные колики, но без каких-либо других неприятных симптомов. По её словам, она неоднократно ела блюда из сырой кефали. При копроовоскопическом анализе у пациентки обнаружили яйца, которые первоначально определили как принадлежащие *Clonorchis sinensis*, а затем — *Phagicola* sp. При пальпации у пациентки ощущались гиперактивные движения кишечника, наблюдались болезненные ощущения в правом нижнем квадранте. После приема в течение трёх дней празиквантела в дозе  $75 \text{ мг} \cdot \text{кг}^{-1} \cdot \text{день}^{-1}$ , кстати, без побочных эффектов, яйца трематод больше не выделялись, а болезненные ощущения исчезли.

На следующий год в том же штате Бразилии зафиксировали уже 9 случаев находок *Phagicola* sp. у людей. Все пострадавшие — любители блюд из кефали *Mugil* sp. Шестеро из 9 пациентов жаловались на метеоризм, четверо — на эпизодическую диарею, у шестерых была выявлена лёгкая эозинофилия. Все пациенты прошли лечение празиквантелом в дозе  $50 \text{ мг} \cdot \text{кг}^{-1}$ . Тогда же обследовали фекалии 11 котов и 61 собаки из той же местности, но яйца *Phagicola* обнаружили только у одной собаки (Chieffi et al., 1992). Третье аналогичное сообщение также относится к Бразилии (Antunes, Almeida-Dias, 1994). Чилийские исследователи (Manfredi, One-

to, 1997) полагают, что трематоды, описанные бразильскими коллегами как *Phagicola* sp., в действительности являются *A. longa*.

Учитывая потенциальную опасность гетерофийд для здоровья людей, авторы многих публикаций предостерегают от употребления в пищу блюд из сырой рыбы, и, прежде всего, кефалей, практически повсеместно заражённых *A. longa* (Galván-Borja et al., 2010; Manfredi, Oneto, 1997; Namba et al., 2012; Simões et al., 2010). Основания для подобного предостережения имеются. Так, два вида кефалей (120 рыб), которых исследователи в течение года приобретали на рынке в Сан-Паулу (Бразилия), оказались заражены метацеркариями этой трематоды на 100 % (Namba et al., 2012). Специальное обследование блюд из сырой рыбы *sushi* и *sashimi*, в том числе в Рио-де-Жанейро, показало, что треть из них (33.67 %) содержали метацеркарий *A. longa* (Gazzaneo, 2000)<sup>8</sup>. В этой связи вспомним о том количестве цист, которое может содержаться в 1 г мяса кефалей, а также о том, что для успешного заражения собаки достаточно 300 личинок этого гельминта (Barros, Amato, 1996).

Целая серия работ, и прежде всего в Бразилии, посвящена изучению влияния технологической обработки рыбы на выживаемость личинок *A. longa*. Установлено, что при 24-часовом выдерживании рыбы в рассоле 50 % личинок оставались живыми (Coelho et al., 1997). При хранении рыбы в бытовом холодильнике личинки сохраняли свою инвазионность, а при -2°C оставались живыми около 12 ч (Saraiva, 1991)<sup>9</sup>. Даже после 24-часового хранения рыбы при -20°C часть личинок (6.6 %) всё ещё оставалась живыми (Coelho et al., 1997). При высоких температурах через 2–3 мин. температура в центре обжариваемого куска достигает всего 50–60°C, что недостаточно для гибели личинок (Rodrigues et al., 2015), однако при +100°C в течение 30 мин достигается их полная инактивация (Coelho et al., 1997). Во время проводимых в Бразилии «кефалевых фестивалей», привлекающих огромное число посетителей, рыбу готовят быстро и на очень сильном огне, в результате чего та снаружи вполне готова, но внутри остаётся слегка недожаренной (Rodrigues et al., 2015).

К слову, бывая в Стамбуле, я несколько раз ела приготовленную таким образом кефаль: ловят рыбу с борта фелюги буквально у самого берега, тут же её потрошат и готовят на жаровне здесь же, на фелюге. Две-три минуты и блюдо готово. Подают готовую рыбку с лимоном и луковицей (о паразитах я тогда почему-то не думала).

Учитывая медицинское и социально-экономическое значение *A. longa*, в Бразилии данный вид включён в перечень биологических агентов, опасных для человека (Brasil, 2010. Classificação de risco dos agentes biológicos, 2nd ed. Sér. A. Normas e Manuais Técnicos. — [http://bvsm.sau.de.gov.br/bvs/publicacoes/classificacao\\_risco\\_agentes\\_biologicos\\_2ed.pdf](http://bvsm.sau.de.gov.br/bvs/publicacoes/classificacao_risco_agentes_biologicos_2ed.pdf)).

---

<sup>8</sup>Gazzaneo A. Pesquisa de nematóides e trematódeos em *sushi* e *sashimi* comercializados nas cidades do Rio de Janeiro e Niterói. 2000. Dissertação (Mestrado) — Faculdade de Medicina Veterinária da Universidade Federal Fluminense Niterói, 2000. — цит. по: Citti et al., 2014.

<sup>9</sup>Saraiva M. E. V. Estudios de diferentes metodos de conservacion sobre la sobrevivencia de etacercarias de *Phagicola longa* (Ranson, 1920) Price, 1932 en los tejidos de la Lisa criolla (*Mugil curema* Valenciennes, 1936). Monografía (Gradución) — Universidad Central de Venezuela, Caracas, 1991. — цит. по: Citti et al., 2014.

## Род *Centrocestus* Looss, 1899

Синонимы (по: Pearson, 2008):

*Stephanopirum* Onji et Nishio, 1916

*Stamnosoma* Tanabe, 1922

Описание (по: Морозов, 1952; Looss, 1899; Pearson, 2008). Мелкие трематоды с яйцевидным, грушевидным или широкоовальным телом, менее 1 мм длиной. Tegument с чешуйками. Ротовая присоска с дорсальной губой, отграниченной внутренним поперечным желобком, с двойной короной шипов. Брюшная присоска в средней части тела; её ось направлена дорсо-вентрально или наклонена вперёд. Развита вся пищеварительная система, кишечные ветви проходят в заднюю часть тела. Овальные семенники в задней части тела, симметричные. Семенной пузырёк крупный, двучастичный, позади брюшной присоски. Гонотиль отсутствует. Генитальный синус впереди брюшной присоски. Яичник впереди правого семенника. Семяприемник каналукулярный, медианный, впереди семенников. Матка образует немногочисленные петли между брюшной присоской и семенниками. Желточники протягиваются выше брюшной присоски. Яйца  $30 - 40 \times 15 - 19 \mu\text{m}$ . Типовой вид — *Centrocestus cuspidatus* (Looss, 1896) Looss, 1899.

Первый промежуточный хозяин у *Centrocestus* — брюхоногие моллюски родов *Semisulcospira*, *Melania*, *Melanoides*, *Stenomelania*, *Juga*, дополнительный — десятки видов солоноватоводных и пресноводных рыб, в основном карповые, а также лягушки и жабы. В рыбах метацеркарии локализуются в осевом скелете жабр, мышцах и внутренних органах в тонкостенных, овальных цистах размером до  $0.26 \times 0.19 \text{ мм}$ . Половозрелые формы — паразиты кишечника птиц и млекопитающих.

Виды *Centrocestus* относятся к числу редко регистрируемых у человека трематод; системного заражения ими не выявлено. Однако некоторые авторы отмечают, что наличие у человека этих трематод, например, *C. formosanus*, может быть замаскировано заражением другими видами (...human *C. formosanus* infections have been masked by other trematode infections) (Chai et al., 2013).

В настоящее время в числе паразитов человека значатся 6 видов *Centrocestus* — *C. armatus*, *C. asadai*, *C. caninus*, *C. cuspidatus*, *C. formosanus* и *C. kurokawai*. Среди них наиболее полно изучен *C. formosanus*, широко распространённый по странам и континентам. С него и начнём характеристику перечисленных видов.

***Centrocestus formosanus*** (Nishigori, 1924) Price, 1932 (= *Stamnosoma formosanus* Nishigori, 1924) (рис. 72). Впервые описан на материале от собаки, которой скормили метацеркарий из 13 видов пресноводных рыб, отловленных на севере Тайваня (Nishigori, 1924). Одновременно паразита нашли у естественно заражённой кваквы. Видовое название трематоды дали по месту её первого обнаружения — острову Формоза (ныне — Тайвань).

Вид с характерными чертами рода. Очень мелкие черви; особи из кваквы имели в длину  $0.289 - 0.389$  ( $0.333$ ) и ширину  $0.187 - 0.238$  ( $0.204$ ) мм (Nishigori, 1924). Ротовая присоска с 32 околоротовыми шипами, диаметр присоски  $0.050 \times 0.047$ , брюшная примерно таких же размеров или чуть меньше,  $0.039 - 0.055 \times 0.036 - 0.043$  мм. В матке от 10 до 45 яиц; яйца с характерными поперечными полосками, размерами  $33 - 35 \times 17 - 20$  ( $33 \times 17$ )  $\mu\text{m}$ .

По С. Ямагути (Yamaguti, 1939), длина тела трематод  $0.4 - 0.55$ , ширина  $0.15 - 0.163$  мм. Ротовая присоска  $0.048 - 0.60 \times 0.039 - 0.060$ , с 32 околоротовыми



шипами, длина шипов переднего ряда 15, заднего — 12  $\mu\text{m}$ . Брюшная присоска 0.036 – 0.046 мм. Кишечные ветви доходят до яичника. Редкие желточные фолликулы располагаются от уровня бифуркации кишечника до заднего края тела, выше брюшной присоски и ниже семенников заходят в медианное поле. Экскреторный пузырь характерной X-образной формы. Яйц немного, 32 – 48  $\times$  17 – 21  $\mu\text{m}$ .

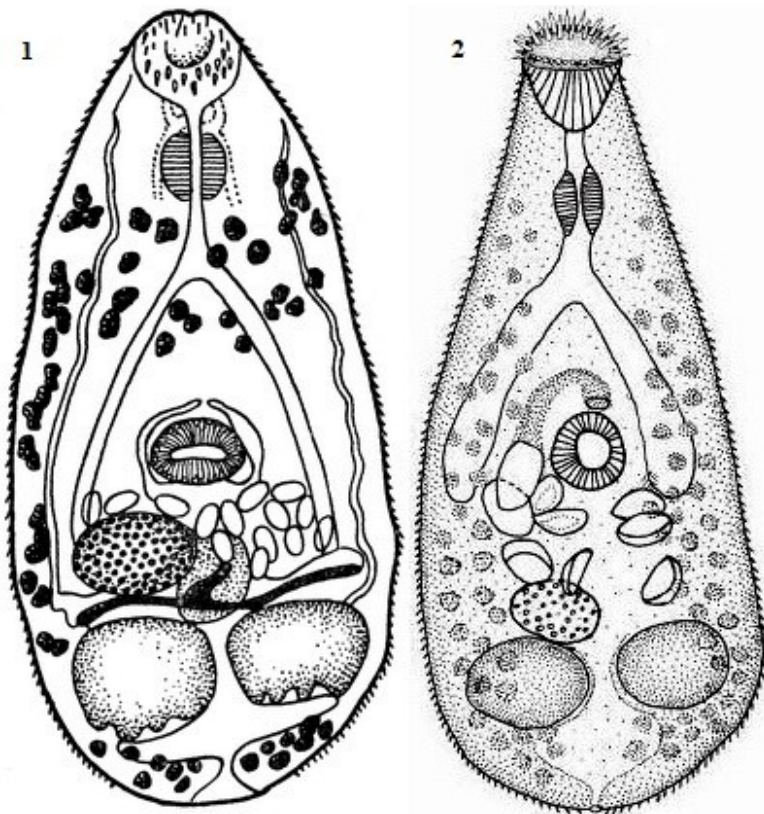


Рис. 72 *Centrocestus formosanus*: 1 — марита, общий вид (из: Nishigori, 1924), 2 — 33-дневная марита, выращенная в цыплёнке (из: Velásquez et al., 2006)

Особи *C. formosanus* из Мексики достигали в длину 0.37 – 0.46, ширину 0.19 – 0.24 мм. Шипы переднего ряда длиной 10 – 14 и шириной у основания 3 – 5, шипы заднего ряда — соответственно, 10 – 12 и 3  $\mu\text{m}$ . Яйца 27 – 35  $\times$  15 – 22 (в среднем 32  $\pm$  2  $\times$  17  $\pm$  2)  $\mu\text{m}$  (Scholz et al., 2001).

Размеры червей, выращенных в Венесуэле из личинок, извлечённых из рыб *Rivulus hartii* и

*Synbranchus marmoratus*, 0.232 – 0.469  $\times$  0.106 – 0.237; ротовая присоска 0.029 – 0.067  $\times$  0.032 – 0.061, брюшная 0.026 – 0.053  $\times$  0.032 – 0.061 мм. Яйца 21 – 40  $\times$  14 – 18  $\mu\text{m}$  (Hernández et al., 2003).

Трематоды, выращенные в Колумбии в цыплятах, имели в длину 0.35 – 0.40 (0.37) и ширину 0.125 – 0.150 (0.136) мм (рис. 72). Ротовая присоска с 32 шипами, диаметр присоски 0.037 – 0.053 (0.046), брюшная присоска 0.031 – 0.035  $\times$  0.036 – 0.038 (0.033  $\times$  0.037) мм. В матке от 15 до 23 (19) грушеобразных яиц размером 24 – 39  $\times$  15 – 23 (35  $\times$  19)  $\mu\text{m}$  (Velásquez et al., 2006).

Размеры червей, выращенных в Бразилии в мышах, заражённых метацеркариями из гуппи *Poecilia reticulata*: 0.232 – 0.479  $\times$  0.184 – 0.279 (в среднем 0.322  $\times$  0.279); ротовая присоска 0.047 – 0.067  $\times$  0.033 – 0.049 (0.058  $\times$  0.044), брюшная 0.044 – 0.060  $\times$  0.041 – 0.055 (0.054  $\times$  0.048) мм. В матке 5 – 55 (21) яиц, их размеры 32 – 37  $\times$  16 – 20 (35  $\pm$  2  $\times$  18  $\pm$  1)  $\mu\text{m}$  (Pinto, 2009).

Длина тела трематод, обнаруженных у человека в Лаосе, составляла 0.41 – 0.52 (0.46), ширина 0.16 – 0.20 (0.18) мм; ротовая присоска с 32 шипами; яйца в матке 31.8 – 34.9  $\times$  17.4 – 19.8 (33.2  $\times$  18.5)  $\mu\text{m}$  (Chai et al., 2013).

Изучение морфологии трематоды с использованием сканирующего микроскопа позволило уточнить отдельные детали её строения (Srisawangwong et al., 1997). Показано, в частности, что ротовая присоска окружена околоротовым расши-

рением, на котором располагаются ряды шипов, а на брюшной присоске имеются 6 крупных папилл без реснички на верхушке, которые со временем исчезают. Детально описан характер вооружения тегумента, особенности расположения чешуек и папилл на поверхности тела червей. Подчёркивается наличие заметной крышечки и решётчатого узора на скорлупе яиц.

Жизненный цикл *S. formosanus* изучен не менее чем в 12 странах (Pinto, Melo, 2011). Первый промежуточный хозяин — пресноводный брюхоногий моллюск *Melanoides tuberculata* (основной хозяин), а также *Semisulcospira*, *Stenomelania*, дополнительный — многочисленные виды пресноводных и солоноватоводных рыб. В Мексике, к примеру, — рыбы 39 семейств, включая Atherinidae, Characidae, Cichlidae, Cyprinidae, Eleotridae, Gobiidae, Goodeidae, Ictaluridae, Mugilidae, Poeciliidae и др. (Scholz, Salgado-Maldonado, 2000), в Китае — рыбы 10 видов (Sohn et al., 2009), во Вьетнаме — 16 (Chai et al., 2013a; Chi et al., 2008), в Лаосе — 9, в том числе *Puntius brevis* (Han et al., 2008; Rim et al., 2013), в Таиланде — *P. brevis* (Sripalwit et al., 2015), в Камбодже — *Henicorhynchus lineatus* (Chai et al., 2014b). В Колумбии метацеркарии выявлены у голубой акары *Aequidens pulcher*, гуппи *Poecilia reticulata*, зелёного меченосца *Xiphophorus helleri*, пятнистой пецилии *X. maculatus* (Velásquez et al., 2006). Дополнительным хозяином могут быть также лягушки и жабы; цисты локализуются в стенке их желудка и полосатых мышцах (Chen H., 1942; Yu, Mott, 1994).

Многие исследователи устанавливали видовую принадлежность метацеркарий экспериментальным путём, чаще всего заражая ими мышей и цыплят, реже собак, хомяков, белых крыс, утят, голубей (Chen H., 1942; Han et al., 2008; Hernández et al., 2003; Pinto, 2009; Scholz et al., 2001; Srisawangwong et al., 1997; Velásquez et al., 2006 и др.). Так, обнаруженных в *Puntius brevis* личинок скормили мышам и через 7 дней в их тонком кишечнике были выявлены мариты с характерными морфологическими особенностями *S. formosanus*. Черви обладали 32 шипами (у 1 червя из 10 насчитывалось 34 шипа), расположенными в 2 чередующихся рядах, крупным двучастичным семенным пузырьком, овальным яичником, характерным X-образным эксреторным пузырьком, в матке находилось 4 – 16 (10) яиц размером 30 – 36 × 15 – 19 (34 × 17) μm (Han et al., 2008).

Окончательные хозяева *S. formosanus* — рыбоядные птицы (кваква, баклан бигуанский, колпица, цапли южноамериканская, средняя белая и большая белая и др.), а также плотоядные млекопитающие — лисы, кошки, собаки. Во Вьетнаме трематоду обнаружили у крыс (Nguen L. et al., 2012), а также у цыплят, которых в хозяйствах кормили улитками и отходами рыбы (Anh et al., 2010).

Случаи заражения этой трематодой людей носят единичный характер и известны в Японии (Chen Y. et al., 1991; Ito, 1964), Вьетнаме (De, Hoa, 2011) и Лаосе. В Лаосе взрослые особи *S. formosanus* (по 1–122 экз.), вместе с *Opisthorchis viverrini* и *Haplorchis taichui*, обнаружили у 7 пациентов после лечения празиквантелом и последующей очистки кишечника. Все пациенты — мужчины в возрасте 23–42 лет, все — любители блюд из сырой рыбы. Симптомы заражения проявлялись эпигастральной болью и несварением, изредка сопровождавшимися диареей. Поскольку у всех пациентов одновременно было выявлено несколько видов трематод, причём из числа действительно патогенных для человека, авторы публикации не рискнули рассматривать перечисленные симптомы проявлением паразитирования только *S. formosanus* (Chai et al., 2013b).

Что касается упоминаемого во всех источниках случая находки данного паразита у человека на Тайване, то здесь речь идёт только о самозаражении (Nishigori,

1924). Цитируемый автор, экспериментируя с заражением собаки метацеркариями из пресноводных рыб, сам принял участие в эксперименте; в итоге на 11-й день обнаружил в своём стуле яйца трематоды.

В целом *C. formosanus* можно отнести к числу редких паразитов *Homo sapiens*. Однако исключать возможность заражения им человека, особенно в той местности, где среди населения есть любители сырой рыбы, никак нельзя.

В настоящее время ареал *C. formosanus* включает Японию, Китай, Малайзию, Тайвань, Филиппины, Лаос, Вьетнам, Иран, Индию, США, Мексику, Венесуэлу, Колумбию, Бразилию, Тунис, Гавайи. Известно, например, что в Мексику паразит попал менее 40 лет назад, в 1979 г. (López-Jiménez, 1987), но в настоящее время во многих мексиканских штатах это один из наиболее обычных паразитов рыб (Scholz et al., 2001). В начале 2000-х годов *C. formosanus* впервые нашли у моллюсков и рыб в Колумбии (Velásquez et al., 2006), Венесуэле (Hernández et al., 2003), на тихоокеанском побережье Коста-Рики (Cortes et al., 2010).

Паразит явно расширяет свой ареал, чему в немалой степени способствуют не только его биологические особенности, но и всё возрастающие перевозки декоративных рыб из Юго-Восточной Азии в другие страны. Судя по всему, эти перевозки не всегда жёстко контролируются соответствующими санитарно-ветеринарными службами, иначе как можно объяснить обнаружение *C. formosanus* в Турции у доставленных из Сингапура аквариумных рыб — *Xiphophorus maculatus*, *Carassius auratus*, *Pterophyllum scalare* и *Poecilia reticulata* (Yildiz, 2005) или же в Хорватии — у завезённого золотого карася (Gjurcevic et al., 2007).

Напомню, что метацеркарии *C. formosanus* поражают в первую очередь жабры рыб и при высокой численности могут быть смертельно опасными для их личинок и молоди, особенно в условиях культивирования (Cortes et al., 2010).

***Centrocestus armatus*** (Tanabe, 1922) Price, 1932 (= *Stamnosoma armatus* Tanabe, 1922) (рис. 73). Паразит впервые описан на материале от собак, кошек, кроликов, крыс и мышей, которым скормили метацеркарий из 9 видов карповых рыб, отловленных в Японии в районах Токио, Киото и Окаяма (Tanabe, 1922c). Одновременно его нашли в естественно заражённых птицах — квакве и серой цапле, а также в кошках. Видовое название, данное этой трематоде, подчёркивает наличие шипов на её ротовой присоске: *armatus* — «вооружённый».

Х. Танабе (Tanabe, 1922c) полагал, что поскольку обнаруженные им трематоды отличаются от представителей рода *Centrocestus* отсутствием пищевода и иной формой желточников, семенников и семяприемника, то этих признаков вполне достаточно для обоснования нового рода и нового вида — *Stamnosoma armatus* Tanabe, 1922. С этими доводами не согласились практически все последующие исследователи, и род *Stamnosoma* перевели в синоним *Centrocestus*, оставив в нём описанный Х. Танабе вид как *C. armatus*.

Очень мелкие трематоды с характерными чертами рода (Tanabe, 1922c); длина тела 0.35 – 0.63, ширина 0.182 – 0.284 мм. Ротовая присоска с 44 шипами одинакового размера. Семенники расположены по бокам тела. Семенной пузырьёк очень крупный, 0.220 – 0.367 × 0.037 – 0.059 мм. Яичник медианный. Желточники в виде мелких фолликулов располагаются в латеральных полях от уровня фаринкса до заднего конца тела. Экскреторный пузырь характерной X-образной формы. Яиц в матке немного; поверхность яиц гладкая, их размеры 28 – 32 × 16 – 17 µm.

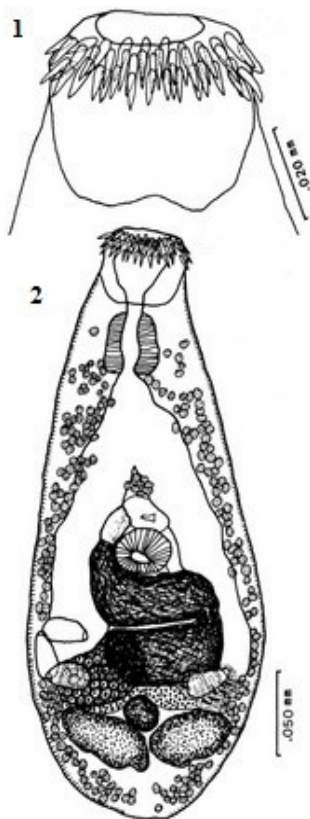


Рис. 73 *Centrocestus armatus*: 1 — околоротовые шипы на внешней стороне ротовой присоски; 2 — общий вид червя (из: Hong et al., 1988)

Первый промежуточный хозяин *C. armatus* — моллюск *Semisulcospira libertina* (Takahashi, 1929b; Nakanishi et al., 2013), дополнительный — пресноводные рыбы более 20 видов, в том числе *Nipponocypris temnickii*, *Pseudorasbora*, *Zacco*, *Rhodeus*, *Gobius*, *Pelteobagrus* и т. д. Метацеркарии (рис. 74) локализуются не только в мышцах и внутренних органах, но и в мозге и глазах рыб — соответственно, 13 и 5 % от общего количества цист (Nakanishi et al., 2013). По другим данным, в мозге может локализоваться более 35 % цист (Kimura, Uga, 2005). На чешуе и плавниках рыб цисты *C. armatus* не встречаются (Kimura, Uga, 2005; Mishima, 1959; Rim et al., 1996b).

Заражённость рыб метацеркариями *C. armatus* в местах скопления моллюсков, т. е. близ источника возможного заражения церкариями, очень высока и может достигать 90–100 %, а количество цист в одной рыбе — сотен и даже тысяч экземпляров (Kimura, Uga, 2005). Паразиты негативно влияют на физиологию и поведение рыб, что, прежде всего, выражается в изменении их окраски и замедленной реакции на хищника, вследствие чего они становятся лёгкой добычей питающихся ими птиц и млекопитающих (Minoto et al., 2013).

Окончательные хозяева *C. armatus* — рыбоядные птицы, прежде всего, большая белая цапля, большой баклан, коршун, а также плотоядные млекопитающие, в том числе кошки, собаки (Ito, 1964). В Корее эту трематоду обнаружили у бродячих котов (Shin S. et al., 2012; Sohn, Chai, 2005), большой белой цапли (Ryang et al., 1991) и дикой кошки (Choe et al., 2013), в Гонконге — у кошек и крыс (Chen H., 1942).

Не только Х. Танабе (Tanabe, 1922), как описано выше, но и другие исследователи проводили эксперименты по выращиванию взрослых особей *C. armatus* в подопытных животных, например, в цыплятах, белых крысах, мышцах, хомяках. Более того, существует мнение, что для подобных работ наиболее подходящим объектом являются хомяки (Kimura et al., 2007). В организме definitivoного хозяина черви становятся половозрелыми через 3 дня (Hong et al., 1989). Х. Танабе (Tanabe, 1922) отмечал, что развитие червей до половозрелого состояния занимает в организме собаки от 7 до 13 дней.

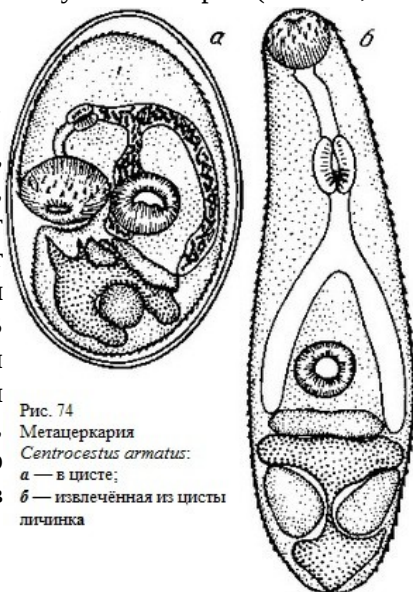


Рис. 74  
Метацеркария  
*Centrocestus armatus*:  
а — в цисте;  
б — извлечённая из цисты  
личинка

Х. Танабе (Tanabe, 1922) успешно экспериментировавший с заражением различных животных гетерофиидными метацеркариями, в результате чего и был описан *Centrocestus armatus*, столь же успешно заразил этой трематодой и себя, проглотив 20 цист. На 12-й день в его стуле обнаружались яйца паразита.

Первый случай естественного заражения человека *C. armatus* отмечен в Корее (Hong et al., 1988). У 42-летнего жителя сельской местности, принимавшего прайквантел в связи с выявленным у него заражением описторхами, был обнаружен 1 экз. трематоды, которую определили как *C. armatus* (рис. 73). Размеры червя составили 0.362 x 0.157 мм; ротовая присоска с 42 шипами; семенной пузырь 0.075 x 0.085 мм; яйца — 31 – 33 x 15 – 20 мкм. По словам пациента, он предпочитает есть рыбу в сыром виде. Среди перечисленных им рыб был и *Zacco platypus*, который, как известно, является вторым промежуточным хозяином *C. armatus*.

Ареал вида — регион Юго-Восточной Азии, прежде всего, Япония, Корея, Таиланд.

*Centrocestus asadai* Mishima, 1959 (рис. 75). В середине 20-го столетия один из японских исследователей (Т. Mishima) усомнился в том, что в одном и том же регионе Японии дополнительным хозяином *C. armatus* являются и пресноводные, и солоноватоводные рыбы, как об этом сообщали авторы, находившие метацеркарий данного вида у различных рыб<sup>10</sup>.

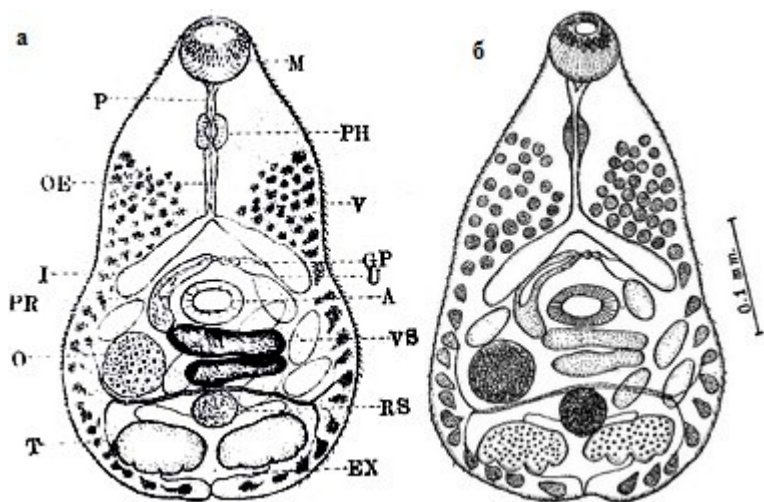


Рис. 75 *Centrocestus asadai*: М — рот; PH — фаринкс; V — желточники; GP — половая пора; U — матка; A — брюшная присоска; VS — семенной пузырь; RS — семяприемник; EX — экскреторный пузырь; P — префаринкс; OE — пищевод; I — кишечник; O — яичник; T — семенники (а — из: Ito, 1964 — по: Mishima, 1959; б — из: Choi W. et al., 1964)

Трематоды, выращенные из метацеркарий, поражающих морских и солоноватоводных рыб, имели средний размер 0.410 x 0.228 мм, обладали 36 шипами на

<sup>10</sup> Информация об истории описания *C. asadai* почерпнута мною из работы по гетерофиидным трематодам проф. М. Ито (Ito, 1964), тем более ценной, что все статьи, которые анализирует автор, опубликованы в Японии в местных журналах и на японском языке.



ротовой присоске (у *C. armatus* их 44), причём передние и задние шипы имели разную длину (у *C. armatus* все шипы одного размера), более крупными яйцами ( $40 \times 19 \mu\text{m}$ ) с исчерченной поверхностью (у *C. armatus* оболочка яйца гладкая). Количество яиц в матке червя не достигало 20 (Mishima, 1959).

Первый промежуточный хозяин *C. asadai* не известен; дополнительные хозяева в Японии — жёлтопёрый бычок, сребробрюшка, японский нижнерыл, лобан, краснугубая кефаль, японский морской судак (Ito, 1964), в Корее — солоноватоводный *Tribolodon brandtii* (= *Tribolodon taczanowskii*), заражённый на 31.8 % (Choi W. et al., 1964). Окончательные хозяева *C. asadai* в природе не известны. В Корее взрослые формы выращены в мышши, которой скормили метацеркарий из *T. brandtii*, отловленного в нижнем течении реки Хуангсан (рис. 726) (Choi W. et al., 1964).

Все случаи обнаружения *C. asadai* у людей — результат экспериментального заражения волонтеров. Первым был Л. Аокаге (Aokage, 1956), проглотивший 42 цисты и на 9-й день обнаруживший в фекалиях яйца трематоды; на 20-й день после приёма «камалы» («Kamala») у него выделилось 17 взрослых червей, т. е. приживаемость червей составила 40 %. Вторым добровольцем стал сам автор вида *C. asadai*, проглотивший 50 цист; на 8-й день в его стуле появились яйца трематоды, а на 10-й день после приёма камалы — 13 взрослых червей (Mishima, 1959).

***Centrocestus caninus*** (Leiper, 1913) Yamaguti, 1958 [= *Stephanopirum longus* Onji et Nishio, 1916; *Centrocestus longus* (Onji et Nishio, 1916)]. Р. Лейпер (Leiper, 1913a) обнаружил в сборах Yokogawa от собаки на Тайване трематоду, похожую на *C. cuspidatus*, но с 28 шипами. По его мнению, шипы могли потеряться при некачественной фиксации червя, но тем не менее предложил до получения нового материала считать этот экземпляр вариантом *C. cuspidatus* — *C. cuspidatus caninus* (*caninus* — «собачий»). Более того, ему вообще казалось сомнительным, чтобы один и тот же вид трематод встречался у коршуна в Египте и у собаки на Тайване. С. Ямагути (Yamaguti, 1958) придал варианту статус вида. Некоторые авторы рассматривают *C. caninus* синонимом *C. formosanus*.

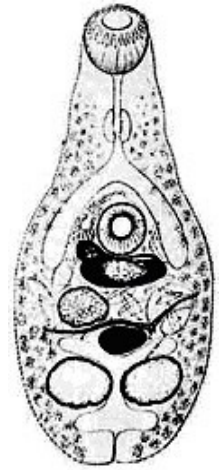
Первый промежуточный хозяин *C. caninus* — моллюск *Melanoides tuberculata*, дополнительный — пресноводные рыбы, в том числе золотой карась, карп, тиляпия и другие, а также лягушки и жабы (Yu, Mott, 1994). Окончательные хозяева — плотоядные млекопитающие; на Тайване это собаки (Leiper, 1913a), в Малайзии — кошки и собаки (Rohde, 1962). В организме собаки черви достигли половой зрелости через 18 дней (Waikagul et al., 1997).

В 1997 г. появилось первое сообщение о находке *C. caninus* у местных жителей на севере Таиланда (Waikagul et al., 1997). При обследовании фекальных проб лиц, предварительно показавших заражённость описторхами и в связи с этим прошедших лечение празиквантелом, в одной пробе выявили 5, а в другой — одну взрослую особь *C. caninus*. Второе подобное сообщение также касалось находки трематоды у тайландцев (Radomyos B. et al., 1998). Кроме того, паразит найден в Лаосе у жителей долины реки Меконг (Chai et al., 2005a).

***Centrocestus cuspidatus*** (рис. 76). Впервые описан на материале от чёрного коршуна из Египта как *Distomum cuspidatum* (Looss, 1896). Видовое название паразита подчёркивало характерную форму его тела: *cuspidatum* — «заострённый», «остроконечный». В 1899 г. А. Лоосс создал для него новый род — *Centrocestus* с типовым видом *Centrocestus cuspidatus*.

Рис. 76 *Centrocestus cuspidatus* (из: Морозов, 1952 — по: Balozet, Callot, 1939)

Мелкие трематоды грушевидной формы; размеры тела в сокращённом состоянии  $0.5 \times 0.35$ , в вытянутом  $0.75 - 0.8$  мм. Ротовая присоска диаметром  $0.050$  мм, с 32–36 шипами, имеющими длину  $10$  и ширину у основания  $3 \mu\text{m}$ . Брюшная присоска  $0.060$  мм, расположена в средней части тела. Кишечные ветви ниже уровня брюшной присоски не опускаются. Желточники в виде мелких фолликулов располагаются от уровня фаринкса до заднего конца тела. Матка развита слабо. Яиц немного, размером  $30 - 35 \times 15 - 20 \mu\text{m}$ .



У. Мартин (Martin, 1958) нашёл церкарий *C. cuspidatus* на Гавайях. Окончательные хозяева паразита — коршун, крысы, цыплята. В Кувейте трематоду обнаружили у уличных кошек (El-Azazy et al., 2015).

У человека паразит выявлен в Египте и на Тайване (Yu, Mott, 1994). Найти источник, откуда авторами взята эта информация, не удалось, а более подробных сведений по данному вопросу они не приводят.

***Centrocestus kurokawai*** (Kurokawa, 1935) Yamaguti, 1958 (= *Stamnosoma formosanus* var. *kurokawai* Kurokawa, 1935) (рис. 77). Описан по экземплярам из естественно заражённого человека в префектуре Хиросима в Японии (Kurokawa, 1935). Мужчине, по словам автора, в расцвете лет (at the prime of life), у которого при фекальном обследовании были обнаружены яйца трематод, дали 2 г тимола, чтобы получить половозрелых червей. Выявленные трематоды отличались от «*Stamnosoma formosanus*» количеством околоротовых шипов — 38, редко 40. Длина червей составляла  $0.350 - 0.515$ , ширина  $0.175 - 0.225$  мм; околоротовые шипы неравной длины; ротовая присоска размерами  $0.048 - 0.055 \times 0.050 - 0.055$ , брюшная  $0.045 - 0.052 \times 0.046 - 0.053$  мм. В матке от 10 до 20 яиц размерами  $33 - 40 \times 17 - 21 \mu\text{m}$ ; поверхность яйца с поперечной исчерченностью (Kurokawa, 1935).

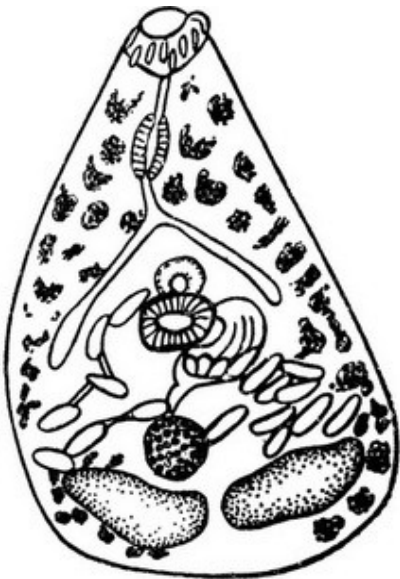


Рис. 77 *Centrocestus kurokawai* (из: Ito, 1964 — по: Kurokawa, 1935)

За исключением выше описанного случая находки *C. kurokawai* у человека, иной информации о данном паразите, его естественных хозяевах, распространении нет.

Итак, анализ немногих случаев регистрации *Centrocestus* у человека показывает, что эти трематоды относятся к числу его факультативных паразитов. Как правило, их обнаруживают вместе с другими кишечными гельминтами, поэтому клиниче-

ские признаки заражения ими выделить практически невозможно. Вместе с тем не исключено, что истинные масштабы встречаемости *Centrocestus* у человека не соответствуют статистическим данным, поскольку, как подчёркивают некоторые исследователи, заражение ими может маскироваться другими мелкими трематодами из числа кишечных паразитов человека.

К тому же любители блюд из сырой рыбы постоянно рискуют получить вместе с едой очередную порцию инвазионных личинок *Centrocestus*. Как-то в ходе опроса местного населения, выполнявшегося в одном из регионов Японии, где у рыб была выявлена высокая заражённость метацеркариями *S. armatus*, выяснилось, что для 52 % жителей блюда из рыбы являются традиционными, при этом около 10 % опрошенных предпочитают есть рыбу в сыром виде. В сочетании с высокой поражённостью рыб этим гельминтом (90–100 %; сотни и тысячи цист в одной рыбе) подобная привычка невольно способствует заражению людей данным паразитом (Kimura, Uga, 2005).

### Род *Cryptocotyle* Lühe, 1899

Синонимы: *Tocotrema* Looss, 1899  
*Dermocystis* Stafford, 1905  
*Hallum* Wigdor, 1918  
*Ciureana* Skrjabin, 1923

Описание (по: Морозов, 1952; Pearson, 2008). Тело овальное или удлинённое. Брюшная присоска слабо развита, лежит в передней стенке генитального синуса. Префаринкс очень короткий; бифуркация кишечника ближе к ротовой присоске, чем к брюшной; кишечные ветви заканчиваются позади семенников, подгибаясь под них. Половая присоска хорошо развита и помещается в генитальном синусе позади брюшной присоски. Семенники овальные или лопастные, лежат в задней части тела напротив друг друга или слегка наискось. Семенной пузырьёк хорошо развит, более или менее S-образный. Яичник впереди семенников, справа от медианной линии тела, впереди от семяприемника. Петли матки проходят от генитального синуса до яичника. Желточники состоят из многочисленных фолликулов и располагаются в латеральных полях, заполняя пространство позади семенников и проникая в переднюю часть тела, однако уровня кишечной бифуркации не достигают. Паразиты рыбадных птиц и млекопитающих. Типовой вид — *Cryptocotyle concavum* (Creplin, 1825) Lühe, 1899.

Первый промежуточный хозяин — брюхоногие моллюски родов *Hydrobia*, *Littorina*, дополнительный — многочисленные виды солоноватоводных и морских рыб, чаще всего из числа ведущих придонный образ жизни; метацеркарий *S. concavum* находили даже у водяного ужа (Шарпило, 1976). Окончательные хозяева — водоплавающие и/или рыбадные птицы, млекопитающие. Заражённость definitive хозяев может быть очень высокой. К примеру, в Нидерландах у обыкновенной гаги находили более 10 тыс. экз. *S. concavum* (Borgsteede et al., 2005).

Единственный вид *Cryptocotyle*, который когда-либо был найден у человека, — *S. lingua*.

***Cryptocotyle lingua*** (Creplin, 1825) Fiscoeder, 1903 [= *Distomum lingua* Creplin, 1825; = *Dermocystis ctenolabri* Stafford, 1905; = *Cryptocotyle macrorhina* (MacCallum, 1916); = *Hallum caninum* Wigdor, 1918; = *Cryptocotyle americana* Ciurea, 1924].



Паразит впервые описан как *Distomum lingua* Creplin, 1825, затем переведён в род *Tocotrema* и, наконец, — в *Cryptocotyle*. Видовое название связано с формой тела трематоды: *lingua* — «языковидная» (рис. 78).

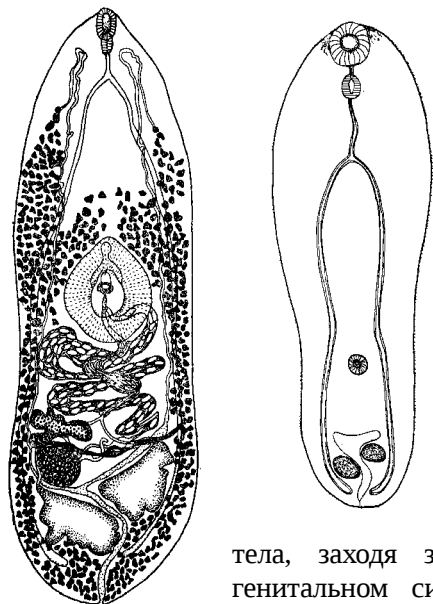


Рис. 78 *Cryptocotyle lingua*: слева — марита (из: Морозов, 1952 — по: Jägerskiöld, 1898), справа — метацирcaria, общий вид (из: Гаевская, 2012)

Тело удлинённое, языковидное, длиной до 2 – 2.2 и максимальной шириной (на уровне яичника) — 0.6 мм. Тегумент с чешуеподобными шипиками, особенно хорошо развитыми с брюшной стороны в передней части тела. Ротовая присоска субтерминальная. Брюшная присоска с хорошо выраженной радиальной мускулатурой, расположена в передней части генитального синуса в середине тела. Префаринкс очень короткий, иногда почти не виден. Кишечные ветви проходят к заднему концу тела, заходя за семенники. Позади брюшной присоски в генитальном синусе находится половая присоска, по своим размерам равная ротовой присоске. Семенники цельнокрайные, слегка лопастные, расположены несколько наискось один напротив другого. Семенной пузырь трубчатый, длинный, извитой, находится в медианном поле между яичником и генитальным синусом. Семяизвергательный канал сливается с концевым отделом матки, образуя короткий гермафродитный проток, который открывается в генитальный синус между брюшной и половой присосками. Яичник поперечно-удлинённый, с небольшими лопастями. Яйца эллиптические, светло-коричневые, 33 – 40 × 18 – 21  $\mu\text{m}$ .

Первый промежуточный хозяин *C. lingua* — морские моллюски рода *Littorina*<sup>11</sup>, дополнительный — солоноватоводные и морские прибрежные рыбы, в том числе треска, лиманда, трёхиглая колюшка, арктический голец, бычки — ратан, песочник, кругляк, цуцик, сирман и многие другие. В рыбах личинки локализуются в коже и подкожных мышцах, но отсутствуют во внутренних мышечных слоях.

<sup>11</sup> а) В монографии (Gillani et al., 2012) в разделе 8.4.10 «Trematodes. *Cryptocotyle lingua*» на стр. 96 написано: «*Tautogolabrus* and *Littorina* snails are the first intermediate hosts», т. е. «моллюски *Tautogolabrus* и *Littorina* являются первыми промежуточными хозяевами» в жизненном цикле *C. lingua*. Однако ***Tautogolabrus*** — это род рыб семейства губановых, а рыбы никак **не могут быть первым промежуточным хозяином у трематод.**

б) Нечто похожее обнаружила ещё в одной статье (Hung et al., 2013; стр. 237), авторы которой, характеризуя *Cryptocotyle lingua*, приводят следующую информацию о виде: 1-й промежуточный хозяин — Snails *Tautoglabrus* sp.; 2-й промежуточный хозяин — Periwinkle *Littorina littorea*. Fishes *Gobius ruthensparri*, *Labrus bergylta*. (в латинских названиях видов сохранена орфография авторов). В данном случае авторы не только **отнесли рыбу *Tautogolabrus* к моллюскам**, но ещё и «перевели» **моллюска *Littorina littorea* из категории первого промежуточного хозяина в категорию дополнительных хозяев.**

Цисты мелкие, овальные, округлые или шарообразные, диаметром до 1 мм, с двухслойной оболочкой. Тело личинки в цисте согнуто. Длина личинок 0.4 – 0.6 мм, имеются зачатки половых органов. При локализации цист в подкожных тканях рыбы вокруг них концентрируется чёрный пигмент, а вокруг пигментированных цист образуются обесцвеченные зоны. При сильной заражённости у рыб изменяется цвет мускулатуры, наблюдается интенсивная гиперплазия поверхностного эпителия, в результате чего иногда возникают папилломатозные образования. Заражённость рыб может быть очень высокой. В атлантической треске, например, на 1 см<sup>2</sup> кожи насчитывалось 45.8 цист, в 1 г кожи — 561.4, а в 1 г наружного мышечного слоя — 2.4 (Borges et al., 2015). Метациркарии в цистах годами сохраняют свою жизнеспособность.

Среди дефинитивных хозяев *C. lingua* — многочисленные рыбоядные птицы — чайки, поганки, гагары, крачки, бакланы, чеграва, крохали, а также нерыбоядные пеганки, кряквы и даже домашняя утка (Определитель, 1975). Отмечают эту трематоду и у млекопитающих, например, у калифорнийского морского льва, каспийской нерпы, серого тюленя (Felix, 2013), обыкновенной лисицы (Franssen et al., 2014), у псовых (Козлов, 1965), собак и кошек (Christensen, Roth, 1946, 1949; Shin S. et al., 2012). В эксперименте взрослые формы были выращены в белой крысе, кошке и морской свинке (Stunkard, 1930). Совершенно очевидно, что паразит обладает широкой специфичностью и к окончательным, и к дополнительным хозяевам.

Документально подтверждённая информация о регистрации *C. lingua* у человека ограничивается всего несколькими сообщениями.

Ещё в 1961 г. была опубликована статья о результатах исследования кишечных паразитов у жителей арктической Гренландии; среди обнаруженных видов в статье упоминался и *C. lingua* (Babbott et al., 1961).

Особого внимания заслуживает статья (Zimmerman, Smith, 1975), авторы которой получили уникальную возможность выполнить полное анатомическое обследование прекрасно сохранившегося в вечной мерзлоте тела жительницы Алеутских о-вов. В Беринговом море на о. Св. Лаврентия, что находится в 40 милях от берегов России и в 130 — от Аляски, в результате волновой эрозии разрушился участок берега, обнажив замороженное тело пожилой эскимосской женщины, погибшей, как потом установили, от асфиксии почти 1600 лет назад. В ходе общего патологоанатомического обследования выполнялся и копроовоскопический анализ, в результате которого были выявлены яйца *C. lingua*. Описывая этот случай, авторы цитируют работу других исследователей, которые сообщили о регулярных находках яиц *C. lingua* у современных эскимосов на западе Аляски, подчёркивая при этом отсутствие у них взрослых особей трематоды (Rausch et al., 1967).

Других сообщений о регистрации у человека трематод данного вида, равно как и других представителей *Cryptocotyle*, нет, а во всех публикациях, касающихся кишечных трематод, которые попадают к человеку с пищей, коротко упоминаются только эти два региона — Гренландия и Аляска — и проанализированные выше немногочисленные публикации.

Судя по всему, трематоды рода *Cryptocotyle*, несмотря на их широкое распространение и высокую экологическую пластичность, относятся к числу абсолютно случайных паразитов человека, заражение которыми легко предупредить, если исключить из рациона сырую рыбу, выловленную в неблагополучных по криптокотилёзису водоёмах.

## Род *Haplorchis* Looss, 1899

Синоним: *Monorchotrema* Nishigori, 1924

Описание (по: Морозов, 1952; Looss, 1899; Pearson, 2008). Некрупные трематоды с грушевидным или овальным телом. Tegument с чешуйками. Брюшная присоска с редуцированной полостью, с шипами или зубчатыми склеритами, объединена с половой присоской в один орган. Развиты все отделы пищеварительной системы. Пищевод длинный; кишечные ветви различной протяжённости. Семенник один (отсюда название рода: *haploos* — «единственный» — и *orchis* — «семенник»), крупный. Семенной пузырьёк 2- или 3-частичный, тонкостенный. Вентро-генитальный синус постоянный, дорсальный карман невооружённый или с шипом и шиповатыми пластинками. Гонотиль отсутствует. Семяприемник каналулярный, лежит справа от яичника. Петли матки позади брюшно-половой присоски. Желточники в задней части тела. Экскреторный пузырь Y-образный. Типовой вид — *Haplorchis pumilio* (Looss, 1896) Looss, 1899.

К настоящему времени у человека зарегистрировано 5 видов *Haplorchis* — *H. pleurolophocerca*, *H. pumilio*, *H. taichui*, *H. vanissimus* и *H. yokogawai*; наиболее распространёнными и изученными являются два из них — *H. pumilio* и *H. taichui*.

***Haplorchis pumilio*** (= *Monostoma pumilio* Looss, 1896; = *Monorchotrema taihokui* Nishigori, 1924; *Haplorchis milvi* Gohar, 1934)<sup>12</sup> (рис. 79). Впервые описан по экземплярам из пеликана и чёрного коршуна из Египта (Looss, 1896) и детально переописан через 40 лет (Chen H., 1936). Видовое название *pumilio* переводится с латинского как «карликовый».

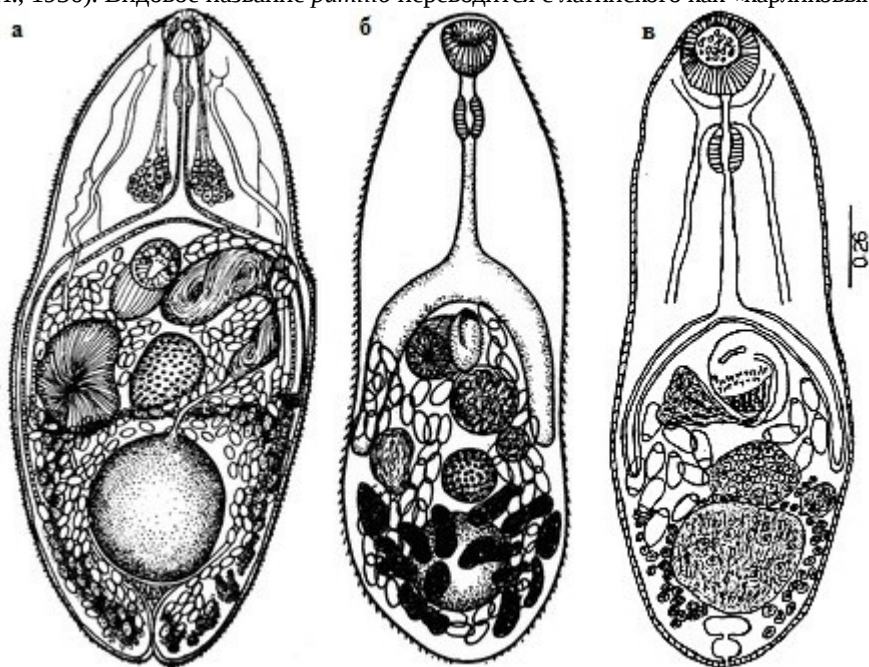


Рис. 79 *Haplorchis pumilio*, марита (из: а — Faust, Nishigori, 1926; б — Witenberg, 1929; в — Diaz et al., 2008)

<sup>12</sup> В обзорной работе по кишечным трематодам пищевого происхождения, которые встречаются у человека в Юго-Восточной Азии, её авторы (Chai et al., 2009) на стр. 76 указали (Looss, 1886) вместо (Looss, 1896) и допустили неточность, написав *Monorchotrema taihokui* Chen, 1936 вместо *Monorchotrema taihokui* Nishigori, 1924.

Описание (из: Морозов, 1952 — по: Chen H., 1936; из: Ito, 1964). Тело более или менее сплющенное дорсо-вентрально. Tegument с короткими плоскими чешуйками, которые становятся менее заметными по направлению к заднему концу тела. Чешуйки в средней части тела крупнее остальных. Вокруг экскреторного отверстия шипики отсутствуют. Длина тела до 0.65, ширина 0.36 мм. Брюшная присоска погружена в паренхиму, слегка сдвинута вправо от медианной линии и направлена вперёд к половому отверстию; её передняя часть вооружена 35–37 (36–42) крючьями, имеющими стреловидную форму с треугольным копьём, направленным к наружному краю; длина крючьев 3 – 11  $\mu\text{m}$ . Пищевод тонкий, бифуркация кишечника немного впереди середины длины тела; кишечные ветви заканчиваются близ переднего края семенника. Семенник округлый или слегка продолговатый. Семенной пузырьк крупный, по форме похож на баклажан (Ito, 1964), разделён перетяжкой на две части, расположен позади брюшно-половой присоски. Половое отверстие открывается в генитальный синус, стенки которого сходятся в виде воронки внутрь маленького отверстия, защищённого несколькими хитиновыми гребёнками. Это воронкоподобное образование известно как половая присоска, её дистальный конец соединён с брюшной присоской. Оба образования представляют собой брюшно-половую комплексную присоску. В генитальный синус открываются семяизвергательный канал и метратерм. Яичник сферический или слегка продолговатый, лежит наискось вправо и впереди семенника. Семяприемник между яичником и семенником. Желточники из мелких фолликулов, располагаются позади уровня семенного пузырька. Яйца светло-жёлтые или светло-коричневые, 24 – 32  $\times$  14 – 17 (Chen H., 1936), 24.5 – 29  $\times$  12.2 – 15.2 (27.1  $\times$  13.5) (Ito, 1964), 22 – 23  $\times$  10 (Fujino et al., 1989), 31.2  $\times$  16.7  $\mu\text{m}$  (Lin et al., 2003), с заметной крышечкой и маленьким выступом на противоположном полюсе. Оболочка яйца, включая крышечку, с маленькими бугорками размерами 0.2 – 0.3  $\times$  0.1  $\mu\text{m}$ , а также с продольными беспорядочно расположенными бороздками различной длины с бугорками на поверхности (Fujino et al., 1989).

Выращенные в утках особи *H. pumilio* (Díaz et al., 2008) обладали удлинённым телом, закруглённым на обоих концах, и имели размеры 0.365 – 0.517  $\times$  0.121 – 0.192 мм. Ротовая присоска 0.040 – 0.053  $\times$  0.048 – 0.067; вентро-генитальный комплекс 0.054 – 0.075  $\times$  0.040 – 0.067; брюшная присоска 0.037 – 0.058  $\times$  0.030 – 0.052, с кольцом из 36–40 тонких крючьев или шипов. Семенник округлый, 0.056 – 0.083  $\times$  0.059 – 0.102, в задней части тела; яичник 0.026 – 0.061  $\times$  0.032 – 0.067. Семяприемник округлый, 0.020 – 0.032  $\times$  0.019 – 0.030, справа от яичника и выше семенника. Желточные фолликулы в основном ниже яичника, маленький желточный резервуар между яичником и семенником. Яйца 26 – 34  $\times$  13 – 18  $\mu\text{m}$ .

Первый промежуточный хозяин *H. pumilio* — брюхоногие моллюски; в Египте, Израиле, Китае и Индии — *Melanoides tuberculata* (соответственно: Khalifa et al., 1977; Dzikowski et al., 2004; Shen, 1959; Umadevi, Madhavi, 2006), на о. Хайнань в Южно-Китайском море — ?*Melania reiniana* (Kobayashi, 1942), на востоке Африки — *M. tuberculata* (Sommerville, 1982), в США — *M. tuberculata* и *Tarebia granifera* (кстати, оба вида — вселенцы в Сев. Америку) (Huston et al., 2014) и т. д. Полагают, что именно с *M. tuberculata* данный вид трематод в середине 20-го столетия проник сначала в США, в конце 1970-х годов — в Мексику (Scholz et al., 2001), а затем и в Венесуэлу (Díaz et al., 2008).

Дополнительные хозяева *H. pumilio* — многочисленные виды рыб, в основном пресноводные, реже солоноватоводные, многие из которых, например, золотой карась, карп, тилapia, гамбузия, кефали и т. д., имеют важное значение как объекты рыбоводства, любительского рыболовства, промысла. Среди дополнительных хозяев известны даже лягушки и жабы. Метациркулярии заключены в цисты, локализуются в подкожной мышечной ткани у основания плавников рыб, в хрящах головы, но наиболее обычны у основания хвостового плавника. На коже, в скелетных мышцах и внутренних органах рыб цисты не встречаются (Huston et al., 2014).

Заражённость рыб метациркуляриями варьирует по районам и сезонам исследования. К примеру, в Саудовской Аравии тилapia поражена на 7.9 % со средним количеством цист в одной рыбе 3.4 экз. (Khalil et al., 2014), в Лаосе в провинции Вьентьян *Hampala dispar*, *H. macrolepidota* и *Barbonymus gonionotus* (= *Puntius gonionotus*) оказались заражены на 2–6 % (Ditrich et al., 1990), тогда как в Камбодже при обследовании рыб, купленных на местных рынках в Пном-Пене и Пурсате, метациркулярии *H. pumilio* были найдены у 90 % *Gymnostomus lineatus* (= *Henicorhynchus lineatus*), а также у *Pristolepis fasciata* (Chai et al., 2014b). В Китае паразита обнаружили у 11 видов рыб, купленных на рынке в одном из городов; экстенсивность инвазии составила 70–100 %, а интенсивность — 3–312 экз. (Sohn et al., 2009). Известно, что большое количество цист может быть губительным для рыб (Huston et al., 2014; Umadevi, Madhavi, 2006). Метациркулярии достигают инвазионного состояния в 15-дневном возрасте (Umadevi, Madhavi, 2006).

Окончательные хозяева *H. pumilio* — птицы и млекопитающие. Так, в Египте паразита обнаружили у коршуна (Looss, 1899), в Индии — у цапель египетской и индийской жёлтой (Umadevi, Madhavi, 2006), на Тайване — у нетопыря, крысы и белозубки (Fischthal, Kuntz, 1981), в Лаосе — у кошек (Ditrich et al., 1990; Giboda et al., 1991; Scholz et al., 2003), на востоке Африки — у баклана, серой цапли и даже у варана (Sommerville, 1982), в Венесуэле — у зелёной кваквы (Díaz et al., 2008). В качестве хозяев трематоды известны также голуби (Weber, 1979), пеликаны, собаки, лисицы. Взрослые формы *H. pumilio* выращены в экспериментально заражённых цыплятах (Umadevi, Madhavi, 2006), мышцах, хомяках, голубях (Sommerville, 1982), собаках (Tawfik et al., 2000), утках (мариты выявлены в них уже через 3 дня после заражения) (Díaz et al., 2008), кошке (Lin et al., 2003), котятках, щенках, цыплятах (Velasquez, 1973a), крысах и цыплятах (Abou-Eisha et al., 2008). У 5-месячных лисят, которым скормили метациркулярий *H. pumilio*, на 9–13-й день в фекалиях появились яйца трематоды, максимальное количество которых в 1 г фекалий составило  $1443 \pm 1176$  шт. (Nissen et al., 2013). В дефинитивных хозяевах черви локализуются в нижней трети тонкого кишечника.

Что касается регистрации *H. pumilio* у человека, то впервые об этом стало известно на Тайване ещё в первой трети прошлого столетия, но то было успешно завершившееся экспериментальное заражение человека (Faust, Nishigori, 1926; Nishigori, 1924).

Естественное заражение человека *H. pumilio* впервые выявили в Китае в конце 1970-х годов (Xu, Li, 1979 — цит. по: Yu, Mott, 1994). В начале 1980-х появилось сообщение сразу о 12 случаях обнаружения этой трематоды на северо-востоке Таиланда (Radomyos P. et al., 1983). Тогда в фекалиях 12 из 411 пациентов, проходивших лечение празиквантелом в связи с высевом ими яиц описторхов, были выявлены взрослые особи *H. pumilio*. К началу 1990-х трематоду обнаружили уже в 16 провинциях на северо-востоке Таиланда, в среднем у 6.2% жителей (Radomyos P. et al., 1994), а к концу 1990-х — и на севере Таиланда (Radomyos B. et al., 1998). В пер-

вом десятилетия нового столетия *H. pumilio* зарегистрировали в Лаосе (Chai et al., 2007; Sayasone et al., 2009b), Вьетнаме (De, Hoa, 2011; Dung et al., 2007; Tran et al., 2009), а затем и Корею (Chung O. et al., 2011).

В Лаосе в провинции Саваннакхет у 29 человек в возрасте 25–68 лет, прошедших антигельминтное лечение, было выявлено в среднем по 2.8 экз. *H. pumilio* (от 0 до 60) (Chai et al., 2007). Эти данные коррелируют с результатами исследований, выполненных в Лаосе другой группой учёных (Sayasone et al., 2009b), обнаруживших от 2 до 41 экз. *H. pumilio* у 5 из 97 пациентов.

Во Вьетнаме при обследовании жителей двух коммун, расположенных к юго-востоку от Ханоя, у 33 пациентов выявили 3 вида *Haplorchis* (Dung et al., 2007). Самым массовым оказался *H. pumilio* — 100 %, в среднем у одного пациента насчитывалось 416.2 экз. трематод, а их максимальное количество составило 4525 экз. В другой провинции самая высокая заражённость этим гельминтом наблюдалась у любителей блюд из сырой рыбы (De, Hoa, 2011).

В Корее в небольшом прибрежном посёлке среди обнаруженных у одной из пациенток 845 экз. трёх видов трематод одну особь идентифицировали как *H. pumilio* (Chung O. et al., 2011).

Несколько слов по поводу имеющейся в литературе информации о встречаемости *H. pumilio* на Филиппинах в 1930-е годы и о заражении им местных жителей (Africa, 1937, 1938a, 1938b; Africa et al., 1937 — как *Monorchotrema taihoku*; Garcia, 1936 — как *Monorchotrema taihokui*; Refuerzo, 1940). В действительности все эти сведения относятся к *Haplorchis yokogawai*. Первое достоверное сообщение о регистрации *H. pumilio* на Филиппинах появилось в 1939 г. (Vasquez-Colet, Africa, 1939), но и в 1997-м эту трематоду в данном регионе всё ещё рассматривали только как потенциально патогенный зоонозный вид (Arthur, Lumanian-Mayo, 1997).

В целом *H. pumilio* характеризуется весьма обширным ареалом, что не удивительно, если учесть широкое расселение по планете его первых промежуточных хозяев — моллюсков *Melanoides tuberculata* и *Tarebia granifera*, а также высокую экологическую пластичность самого вида.

В настоящее время трематода зарегистрирована в Китае, Японии, Корее, на Филиппинах, в Таиланде, Лаосе, Малайзии, Австралии, Индии, Ираке, Палестине, Израиле, Саудовской Аравии, восточной Африке, Тунисе, Египте, Кении, Мексике, Венесуэле, США.

***Haplorchis pleurolophocerca*** (Sonsino, 1892)<sup>13</sup>. Паразит впервые описан под названием *Cercaria pleurolophocerca* Sonsino, 1892 по личиночным формам, обнаруженным в моллюсках *Melanoides tuberculata* и *Paludina (Cleopatra) bulimoides* из окрестностей Каира (Египет).

Последняя информация об этом виде датируется 1932-м годом (Khalil, 1932), а далее вплоть до настоящего времени все авторы ссылаются в основном на работу китайских исследователей С. Ю и К. Мотт (Yu, Mott, 1994), в которой о *H. pleurolophocerca* напи-

---

<sup>13</sup> Авторы некоторых публикаций (напр., Hung et al., 2013) пишут «*Haplorchis pleurolophocerca* Sonsino, 1896», что абсолютно недопустимо, т. к. сам вид впервые описан как *Cercaria pleurolophocerca* Sonsino, 1892, а род *Haplorchis* был обоснован А. Лооссом в 1899-м году. К тому же работа П. Сонсина с описанием названной церкарии опубликована не в 1896-м году, а в 1892-м, 7 октября (Sonsino, 1892; Stiles, Hassall, 1908). Следовательно, следует писать *Haplorchis pleurolophocerca* (Sonsino, 1892).

сано буквально следующее: Заражение человека — Египет; источник заражения — *Gambosia* (sic! у авторов) *affinis*; резервуарный хозяин — кошка (без каких-либо ссылок на источник).

Размеры тела  $0.32 - 0.42 \times 0.14 - 0.17$  мм. Тело покрыто шипиками. Брюшная присоска рудиментарная. Размеры яиц  $29 - 32 \times 15 - 18$   $\mu\text{m}$ .

***Haplorchis taichui*** (Nishigori, 1924) Witenberg, 1930<sup>14</sup> [= *Monorchotrema taichui* Nishigori, 1924; = *Monorchotrema microrchia* Katsuta, 1932; = *Haplorchis microrchia* (Katsuta, 1932) Yamaguti, 1958; = *Haplorchis rayi* Saxena, 1955] (рис. 80). В серии работ 1932-го года И. Кацута сообщил о результатах изучения метацеркарий из солоноватоводных рыб Тайваня, в результате которых он описал несколько новых видов трематод, в том числе *Monorchotrema microrchia* Katsuta, 1932 (Katsuta, 1932b). В настоящее время данный вид — синоним *H. taichui*. Видовое название трематоды дали по месту её первого обнаружения на Тайване.

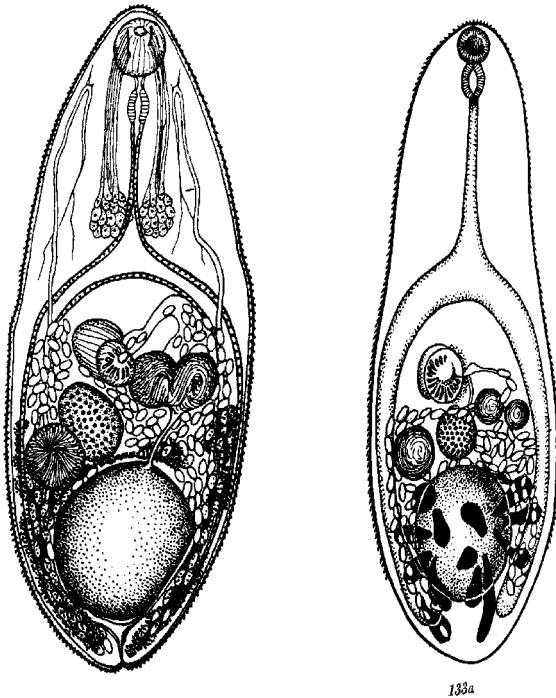


Рис. 80 *Haplorchis taichui*, марица (из: слева — Faust, Nishigori, 1926; справа — Witenberg, 1929)

Описание (из: Морозов, 1952 — по: Chen H., 1936; из: Ito, 1964). Вид внешне очень похож на *H. pumilio*. Размеры тела  $0.58 - 0.76 \times 0.27 - 0.42$  мм. Передний край брюшной присоски с 14–20 (в среднем 15) хитиновыми крючьями (пластинками) длиной 14–28  $\mu\text{m}$ ; крючья расположены в виде веера шириной 0.035–0.053 мм. Кишечные ветви тянутся до заднего конца тела. Семенник крупный,  $0.11 \times 0.085$ , яичник 0.065 в диаметре, семяприемник 0.107 мм. Семенной пузырьёк на левой стороне тела. Немногочисленные желточные фолликулы располагаются позади семенного пузырька. Яйца светло-жёлтые, короткоовальные,  $27 - 32 \times 14 - 17$  (Chen H., 1936),  $20.7 - 23.0 \times 9.2 - 10.7$  (в среднем  $21.4 \times 10.6$ ) (Ito, 1964),  $18 \times 8$  (Fujino et al., 1989),  $20 \times 10$   $\mu\text{m}$  (El-Azazy et al., 2015). При изучении ультраструктуры поверхности яиц *H. taichui* выяснилось, что полюс яйца, противоположный крышечке, шире, чем у яиц *H. pumilio*. Поверхность яйца с хаотично свёрнутыми бороздками, по конфигурации внешне похожими на канат, шириной менее 0.1  $\mu\text{m}$  (Fujino et al., 1989).

<sup>14</sup> В уже упомянутой обзорной работе по кишечным трематодам, встречающимся у человека в Юго-Восточной Азии (Chai et al., 2009; стр. 76), а также в сводке ФАО (Arthur, Lumanian-Mayo, 1997) написано *Haplorchis taichui* (Nishigori, 1924) **Chen, 1936** вместо *Haplorchis taichui* (Nishigori, 1924) **Witenberg, 1930**.

Жизненный цикл *H. taichui* изучен в ряде стран или полностью, или частично. Первый промежуточный хозяин — пресноводные или солоноватоводные моллюски; к примеру, на восточном побережье южного Таиланда — *Sermyla riqueti* (Sritongtae et al., 2015), в Лаосе — *Tarebia granifera* (Giboda et al., 1991), на Филиппинах — *Stenomelania juncea* (= *Melania juncea*) (Eduardo, 2001). Дополнительные хозяева *H. taichui* — в основном пресноводные, реже солоноватоводные и даже морские рыбы (семейства Cyprinidae, Siluridae, Cobitidae, Mugilidae и др.).

Многие из рыб, известных в качестве дополнительного хозяина в жизненном цикле *H. taichui*, имеют важное экономическое значение как объекты рыбоводства и промысла. Так, на Тайване в числе подобных видов — кефаль *Mugil cephalus* (Katsuta, 1932b) (на Чёрном море эту рыбу называют лобаном), в Лаосе в провинции Вьентьян — у 2–6 % *Nampala dispar*, *H. macrolepidota*, *Barbonymus gonionotus* (Ditrich et al., 1990). В Китае заражение обнаружено у 11 видов рыб, экстенсивность инвазии которых составила 43–100 %, а интенсивность — 1–485 экз. (Sohn et al., 2009). На Филиппинах метацеркарии *H. taichui* зарегистрированы у 8 видов рыб, включая солоноватоводных и морских кефалей, тилипий, групперов, сиганов, терапонов (Eduardo, 2001). Взрослые формы получены в экспериментально заражённых птицах и млекопитающих (Velasquez, 1973a).

Окончательные хозяева *H. taichui* в природе — кошки, собаки, птицы (Chai et al., 2009). Паразит, в частности, зарегистрирован у 3.8 % бродячих кошек в Кувейте (El-Azazy et al., 2015), у домашних кошек в Лаосе (Ditrich et al., 1990; Scholz et al., 2003). В Лаосе в провинции Вьентьян *H. taichui* встретился у 22 % обследованных домашних и уличных кошек, а количество трематод в одном заражённом животном колебалось от 1 до 499 экз. (в среднем 142) (Giboda et al., 1991). Спустя 12 лет общая доля заражённых кошек не изменилась — всё те же 22 %, но численность популяции трематод упала в несколько раз и составила в одном животном в среднем 26 экз. (1–130) (Scholz et al., 2003).

Первое сообщение о поражении человека *H. taichui* датируется 1932-м годом. И. Кацута (Katsuta, 1932b), работавший на Тайване и описавший *H. taichui* (как *Monorchotrema microrchia* Katsuta, 1932), одновременно добровольно заразил метацеркариями и себя; на 15-е сутки в его стуле появились яйца трематоды.

Первый случай естественного заражения человека *H. taichui* зарегистрирован на севере Таиланда: трематоду обнаружили при патологоанатомическом вскрытии усопшего (Kliks, Tantachamrun, 1974). В 1980-х годах её нашли в Индонезии (Hadidjaja, 1989). В начале 1990-х годов *H. taichui* выявили у 4 из 8 студентов, приехавших на учёбу в Чехословакию из Лаоса. После лечения празиквантелом у них выделилось от 19 до 4429 экз. *H. taichui*, а у одного из них — 36 экз. *H. taichui* и 22 экз. *Opisthorchis viverrini* (Giboda et al., 1991). В те годы авторы цитируемой публикации работали в Лаосе в рамках договора о научно-техническом сотрудничестве, в соответствии с которым провели копроовоскопическое обследование населения в провинции Вьентьян. Результатом этого обследования стало обнаружение у местных жителей яиц *Haplorchis* spp. (виды не идентифицировались) и *O. viverrini*.

С начала 1990-х появление в печати статей, содержащих информацию о регистрации *H. taichui* у человека в странах Юго-Восточной Азии, становится регулярным. Трематоду отмечают у жителей Таиланда: на севере страны её обнаружили у 63.1 % из 431 пациента, прошедших антигельминтное лечение (Radomyos B. et al., 1998), на северо-востоке — у 7.8 % (Radomyos P. et al., 1994). В последующие годы заражённость населения Северного Таиланда гаплорхами сохранялась на том же уровне (Sato et al., 2009). На Филиппинах *H. taichui* — один из четырёх видов ге-



терофиид, паразитирующих у местного населения (Belizario et al., 2004; Eduardo, 2001). Во Вьетнаме близ Ханоя *H. taichui* зарегистрирован у 69.7 % пациентов (Dung et al., 2007).

Первое сообщение о находке *H. taichui* у человека в Лаосе появилось относительно недавно, в 2007 г. (Chai et al., 2007). Тогда в провинции Саваннакхет у 29 человек выявили в среднем по 102.7 экз. *H. taichui*, а у одного пациента их насчитали 2561 экз. Подобная ситуация наблюдалась здесь и в последующие годы (Chai et al., 2013; Sayasone et al., 2009a, 2009b). Так, из 97 пациентов, прошедших антигельминтное лечение, взрослые особи *H. taichui* были выявлены у 78.4 %, при этом у лиц, находившихся на лечении в клиниках, количество червей варьировало от 54 до 239, а у резидентов — от 101 до 326 экз. (Sayasone et al., 2009b).

Довольно часто у людей наблюдается смешанная инвазия, когда одновременно с *H. taichui* встречаются и другие виды *Haplorchis* и гетерофиид, а также *Opisthorchis viverrini*, *Echinochasmus japonicus* и т. д. (Chai et al., 2013; Sayasone et al., 2009a).

В 2002 г. Всемирная Организация здравоохранения (ВОЗ — WHO)<sup>15</sup> включила *H. taichui* в перечень видов, имеющих медицинское значение и представляющих опасность для здоровья населения в странах Азии.

В настоящее время ареал *H. taichui* включает Египет, Израиль, Кувейт, Индию, Китай, Тайвань, Вьетнам, Индонезию, Филиппины, Таиланд, Лаос, Гавайи.

***Haplorchis vanissimus*** Africa, 1938 (видовое название, скорее всего, можно перевести как «ничтожнейший»). Взрослые черви впервые описаны на материале от естественно заражённого человека на Филиппинах (Africa, 1938b). Затем паразит был найден у пеликанов и диких млекопитающих в Австралии (Pearson, Ow-Yang, 1982). Жизненный цикл трематоды не изучен.

Размеры червей  $0.38 - 0.51 \times 0.25 - 0.31$  мм, яиц  $25 - 30 \times 18 - 21$   $\mu\text{m}$ .

Другой информацией по *H. vanissimus* не располагаю. Судя по обзорным работам (Морозов, 1952; Chai et al., 2009; Yu, Mott, 1994), их авторы также не имели в своём распоряжении описания этого вида.

***Haplorchis yokogawai*** (Katsuta, 1932) Chen, 1936 (= *Monorchotrema yokogawai* Katsuta, 1932; = *Haplorchis vagabundi* Baugh, 1963) (рис. 81). Как отмечено выше, И. Кацута, работая на Тайване, описал несколько новых видов трематод. В их числе был и *Monorchotrema yokogawai* Katsuta, 1932 (Katsuta, 1932c), причём трематоды были выращены в собаках и кошках, которым скормили метацеркарий, обнаруженных в лобане *Mugil cephalus*. В настоящее время данный вид переведён в род *Haplorchis*. Видовое название дано в честь японского гельминтолога S. Yokogawa, чьи работы, в частности, были посвящены изучению гетерофиидных трематод.

Трематоды с удлинённо-овальным телом. Размеры тела, приводимые разными авторами, несколько отличаются:  $0.54 - 0.94 \times 0.24 - 0.28$  (Chen, 1936),  $0.76 \times 0.40$  (Dung et al., 2007),  $0.47 - 0.64 \times 0.18 - 0.22$  мм. Тегумент с короткими плоскими чешуйками, которые постепенно исчезают по направлению к заднему концу тела. Ротовая присоска терминальная. Брюшная присоска погружена в паренхиму, её передняя часть вооружена множеством мелких шипов около 1  $\mu\text{m}$  длиной. Шипы частично покрывают поверхность присоски и окружены полукругом других шипов

<sup>15</sup> WHO: Joint WHO/FAO workshop on foodborne trematode infections in Asia. Manila, Philippines: World Health Organization; 2002.

размерами  $5 \times 2 \mu\text{m}$ . Поверхность, покрытая шипами, достигает  $0.026 \text{ мм}$  в диаметре. Имеются префаринкс, фаринкс и пищевод; кишечные ветви заканчиваются на уровне заднего края семенника. Семенник крупный,  $0.142 \times 0.119 \text{ мм}$  в диаметре. Семенной пузырьк разделён перетяжкой на две части, расположен выше яичника позади брюшно-половой присоски. Узкая простатическая часть соединяется с коротким семяизвергательным протоком, впадающим в генитальный синус. Семяприемник лежит вправо и немного позади яичника. Яичник округлый или овальный, впереди семенника. Матка с множеством яиц. Желточники состоят из небольших фолликулов, располагаются позади семенного пузырька. Яйца овальные, светло-коричневые, размерами  $28 - 30 \times 14 - 16 \mu\text{m}$ .

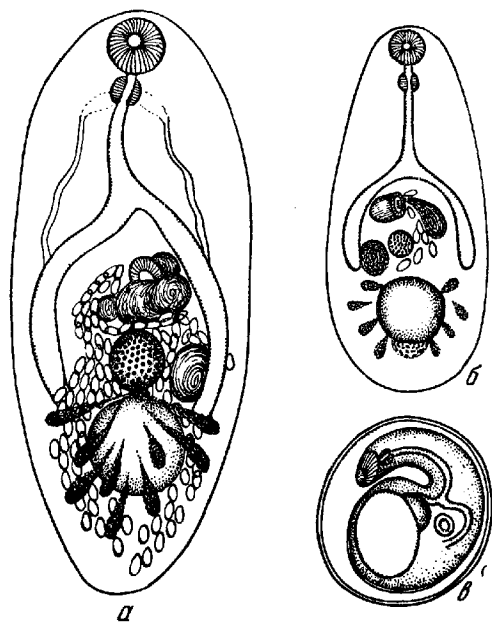


Рис. 81 *Haplorchis yokogawai*: а — марита; б — метацирকারия; в — метацирকারия в цисте (из: Морозов, 1952 — по: Katsuta, 1932с)

Первый промежуточный хозяин *H. yokogawai* — пресноводные или солоноватоводные моллюски — *Melanoides*, *Stenomelania*; второй — рыбы. На Филиппинах, например, метацирকারии этого вида зарегистрированы у 13 видов рыб, включая морских, солоноватоводных и пресноводных представителей родов *Arius*, *Ambassis*, *Channa*, *Claris*, *Gerres*, *Siganus*, *Mugil* (Eduardo, 2001), в Камбодже — у 80 % *Puntioplites falcifer* (Chai et al., 2014b), в Египте — у разных видов тилляпий (Ibrahim, Soliman, 2010; Lobna et al., 1981).

Естественные дефинитивные хозяева *H. yokogawai* — рыбацкие птицы, кошки, собаки. Чаще всего их находят в кошках, как у бродячих и диких, так и домашних, например, в Кувейте (El-Azazy et al., 2015), Египте, Лаосе (Bowman et al., 2002; Ditrich et al., 1990; Scholz et al., 2003). Причём в Лаосе паразит встречается практически в каждой пятой кошке (Giboda et al., 1991; Scholz et al., 2003). Количество трематод в одном животном может колебаться от 1 до 88 экз. Взрослые формы *H. yokogawai* выращены в экспериментально заражённых собаках и кошках (Fahmy et al., 1976); первые яйца появляются в фекалиях кошек через 10 дн. (Martin, 1958).

Первое сообщение о поражении человека *H. yokogawai* датируется 1932-м годом. И. Кацута, описавший данный вид, одновременно добровольно заразил себя и на 13-й день в его стуле были найдены яйца трематоды (Katsuta, 1932с).

В те же 1930-е годы появилась информация о встречаемости «*H. pumilio*» у местных жителей на Филиппинах (Africa, 1937, 1938a, 1938b; Africa et al., 1937; Garcia, 1936; Refuerzo, 1940). Однако в действительности все эти сведения относились к *H. yokogawai*. На Филиппинах поражение человека *H. yokogawai* ассоциируется с миокардическими осложнениями и сердечной недостаточностью, вызванны-

ми закупоркой коронарных сосудов многочисленными яйцами трематоды, проникающими в циркуляционную систему через слизистую кишечника (Africa, 1937, 1938a; Eduardo, 2001; Refuerzo, 1940). Описано скопление яиц трематоды в спинном мозге пациента, сопровождающееся проявлением поперечного миелита с потерей двигательных и чувствительных функций (Africa et al., 1937).

Заражение человека *H. yokogawai* выявлено также в Таиланде (Radomyos B. et al., 1998; Radomyos P. et al., 1994), Лаосе (Chai et al., 2007; Sayasone et al., 2009b), Вьетнаме (Dung et al., 2007), Индонезии (редко) (Hadidjaja, 1989).

Ареал вида — Камбоджа, Лаос, Таиланд, Вьетнам, Тайвань, Филиппины, Индонезия, Китай, Кувейт, Гавайи.

Итак, из 5 видов *Haplorchis*, которые, судя по опубликованным данным, встречаются у человека, информация о двух из них — *H. pleurolophocerca* и *H. vanissimus* — весьма скудна и после первого обнаружения этих видов фактически более никем не подтверждается. Остальные 3 вида встречаются в основном у жителей тех стран Юго-Восточной Азии, где сильны традиции национальной кухни, в которой блюда из сырой рыбы по-прежнему занимают одно из первых мест.

Вместе с тем многие исследователи подчёркивают, что поскольку яйца *Haplorchis* похожи на таковые *Opisthorchis*, то не исключено, что масштабы заражения человека гаплорхами намного шире, чем зафиксировано к настоящему времени (Kaewkes, 2003). Косвенно подтверждает это и факт значительной заражённости рыб метацеркариями *Haplorchis*, в ряде случаев более высокой, чем, например, *Opisthorchis viverrini*, чьи взрослые формы широко распространены среди населения стран Юго-Восточной Азии. Так, на севере Таиланда метацеркарии *H. taichui* встретились у 8 видов рыб, заражённость которых достигала 87 %, а среднее количество цист в одной рыбе — 48.88 экз., тогда как для *O. viverrini* эти цифры составили, соответственно, 5 видов, 0.2 %, 0.13 экз. (Sukontason et al., 1999).

Клинические признаки заражения человека трематодами рода *Haplorchis* изучены слабо. Во многом это связано с тем, что у людей часто наблюдается смешанная инвазия двумя-тремя видами *Haplorchis* вкупе с другими видами мелких кишечных трематод.

Публикаций, иллюстрирующих сказанное, великое множество. Приведу только один, но очень наглядный пример. В Лаосе при копроовоскопическом анализе жителей трёх деревень, расположенных в долине реки Меконг, у 81.1 % из них обнаружили яйца гельминтов. Дегельминтизацию согласились пройти 33 человека. Её результаты показали, что для местного населения этого региона характерна смешанная инвазия *Haplorchis taichui*, *H. pumilio*, *H. yokogawai*, *Prosthodendrium molenkampi*, *Phanerosolus bonnei*, а также эхиностомами, скребнями, *Trichostrongylus* spp., *Trichuris trichiura*, *Enterobius vermicularis* и/или *Taenia sagitata*<sup>16</sup>.

В связи с множественным заражением несколькими видами гельминтов отдифференцировать симптомы заражения именно гаплорхами, а также выявить наличие патологических изменений в тонком кишечнике человека довольно трудно. Иногда люди жалуются на слабость, дискомфорт, абдоминальную боль, несварение, диарею, рвоту в результате заражения, например, *H. taichui*. Тем больший ин-

<sup>16</sup> Chai J. Y., Han E. T., Shin E. H., Sohn W. M. et al. High prevalence of *Haplorchis taichui*, *Prosthodendrium molenkampi*, and other helminth infections among people in Khammouane province, Lao PDR // Korean J. Parasitol. — 2009. — 47, 3. — P. 243 – 247. doi:10.3347/kjp.2009.47.3.243.

терес представляют результаты микроскопического исследования кишечника трёх пациентов, заражённых *H. taichui*, в котором обнаружили изъязвления слизистой оболочки, геморрагии в слизистой и субмукозе, слипание и укорачивание ворсинок, хроническое воспаление и фиброз субмукозы (Sukontason et al., 2005). Все эти признаки, по мнению авторов цитируемой работы, свидетельствовали о патогенности *H. taichui*.

И, наконец, при изучении патогенного влияния *H. pumilio* на организм пятимесячных лисят, заражённых метацеркариями этой трематоды (Nissen et al., 2013), установлено следующее. Начиная с 12-го дня после заражения, у животных наблюдалась различной степени анорексия, которая длилась почти неделю и сопровождалась значительной потерей массы. С первой недели и до конца эксперимента (приблизительно 8 недель) количество белых кровяных телец и лимфоцитов у заражённых животных было значительным меньше, чем в контрольной группе. Большинство червей локализовалось в нижней части тощей кишки, где отмечались точечные кровоизлияния, диффузная гиперемия и лёгкий отёк.

Таким образом, совершенно очевидно, что гаплорхи вызывают определённые патологические изменения в организме их хозяев.

## Род *Heterophyopsis* Tubangui et Africa, 1938

Синоним (по: Pearson, 2008):

*Pseudoheterophyes* Yamaguti, 1939

Описание (по: Морозов, 1952; Pearson, 2008). Некрупные трематоды с удлинённым телом, до 1 – 3 мм. Задняя часть тела почти в 2 раза больше передней. Тегумент с чешуйками. Развиты все отделы пищеварительной системы; кишечные ветви доходят до заднего конца тела. Половой атриум и полупапилла с 90–125 склеритами, расположенными по кругу. Семенники лежат тандемом в последней трети тела. Семенной пузырёк двучастичный. Матка опускается за семенники. Желточники по бокам тела между семенным пузырьком и задним семенником. Ветви длинного S-образного экскреторного пузыря не достигают яичника. Яйца 22 – 27 × 14 – 17 µm. Паразиты птиц и млекопитающих. Типовой вид — *Heterophyopsis continus* (Onji et Nishio, 1916)<sup>17</sup>.

У человека выявлен *H. continus* и вполне вероятно обнаружение *H. expectans*.

***Heterophyopsis continus*** [= *Heterophyes continus* Onji et Nishio, 1916; *Pseudoheterophyes continus* (Onji et Nishio, 1916) Yamaguti, 1958] (рис. 82). Вид впервые описан в Японии как *Heterophyes continus* Onji et Nishio, 1916 на материале от кошек, заражённых метацеркариями из лобана *Mugil cephalus*, а спустя несколько лет переописан этими же авторами на материале от птиц (Onji, Nishio, 1924). Видовое название *continus* подчёркивает значительную протяжённость матки у этих червей.

В 1939 г. С. Ямагути (Yamaguti, 1939) создал для этого вида род *Pseudoheterophyes* с типовым видом *P. continus* (Onji et Nishio, 1916). Однако в настоящее время род *Pseudoheterophyes* признан синонимом *Heterophyopsis*.

<sup>17</sup> В монографической работе А. Ф. Морозова (1952) вместо Onji et Nishio, 1916 написано Onji et Nishio, 1924.

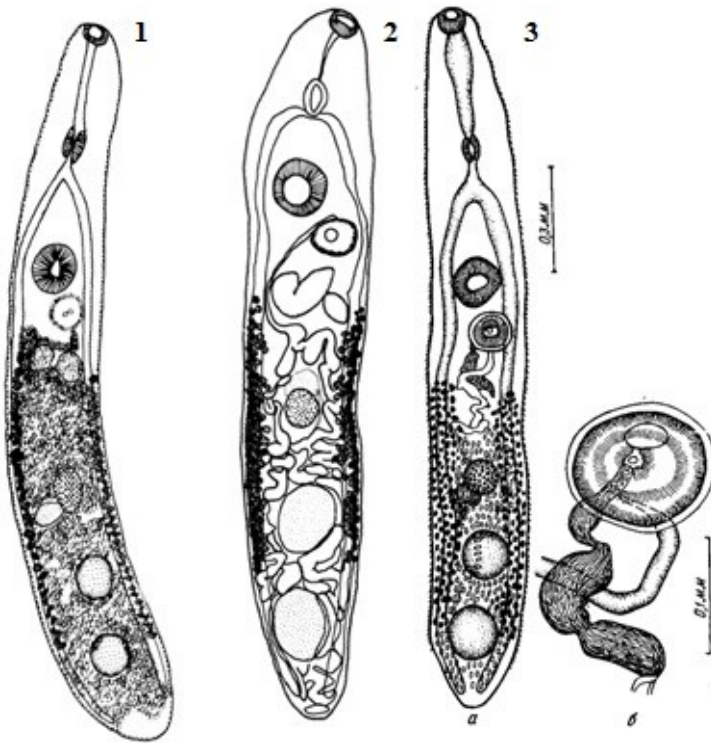


Рис. 82

*Heterophyopsis continus*:

1 — из кошки

(из: Eom et al., 1985a);

2 — из собаки, заражённой  
метацеркариями из

*Plecoglossus altivelis*

(из: Cho, Kim, 1985);

3 — а — марита, б — половая  
присоска (из: Yamaguti, 1939)

Взрослые черви  
удлинённой формы,  
размерами (по разным  
авторам)  $1.425 \times 0.395$ ,  $1.84$   
 $- 2.16 \times 0.43 - 0.48$ ,  $1.97 -$   
 $2.05 \times 0.24 - 0.28$ ,

$2.0 - 2.8 \times 0.42 - 0.53$ ,  $2.108 \times 0.59$ ,  $2.15 \times 0.43$ ,  $2.5 - 2.9 \times 0.49 - 0.5$ ,  $2.7 - 2.8 \times$   
 $0.5 - 0.6$  или  $2.99 \times 0.525$  мм. Префаринкс длинный. Брюшная присоска медианная,  
крупная, мускулистая. Половая присоска заметная, вооружена 92–115 шипами в  
одном ряду. Количество шипов, приводимое разными авторами, фактически  
укладывается в эти цифры. И только в одной работе (Onji, Nishio, 1924) отмечено 89–  
125 шипов. Семенники шарообразные, в задней трети тела. Семенной пузырьёк  
двучастичный, коротким узким каналом соединяется с булавовидным концевым  
органом, лежащим дорсально по отношению к половой присоске и соединённым  
своим передним концом с метратермом. Матка достигает заднего конца тела. Яйца  
широкоовальные, светло-коричневые, с относительно толстой оболочкой,  $24 - 28 \times$   
 $15 - 19 \mu\text{m}$ ; появляются в матке червя на 3-й день, а их количество увеличивается по  
мере роста трематоды (Hong S. J. et al., 1990). По (Lee J. et al., 2012), размеры яиц  $24.0$   
 $\pm 1.0 \times 15.5 \pm 1.2 \mu\text{m}$ .

Первый промежуточный хозяин — предположительно, солоноватоводный  
моллюск *Cerithidea*; дополнительный — морские, солоноватоводные и пресноводные  
рыбы, в том числе *Acanthogobius*, *Clupanodon*, *Mugil*, *Plecoglossus* и др.<sup>18</sup> (Cho, Kim,  
1985; Chun, 1960b; Hong S. J., 2011; Hong S. J. et al., 1990; Hung et al., 2013; Onji et  
Nishio, 1916; Seo B. et al., 1984b и др.). Заражённость рыб изменяется по районам и  
сезонам исследования. Так, на южном побережье Корейского п-ова *Lateolabrax*  
*japonicus* поражён личинками *H. continus* на 63 %, жёлтопёрый бычок — на

<sup>18</sup> В обзорной работе (Hung et al., 2013; стр. 239) в списке рыб — **вторых**  
**промежуточных хозяев** *H. continua* — указан «*Larus argentatus*». Так по латыни называют  
серебристую чайку, которая никак не может быть дополнительным хозяином в жизненном  
цикле не только этой, но и других трематод.

29.4 %, а лобан оказался свободен от паразита (Seo B. et al., 1984b). Большинство метацеркарий локализуются в мышцах рыб. Дефинитивные хозяева — кошки, собаки, рыбоядные птицы (чайки). В Бангкоке, к примеру, при аутопсии около 100 бездомных собак у 20 % из них были выявлены гетерофииды, в том числе *H. continus* (Ito, 1964). В Сеуле у 2 из 181 домашней кошки обнаружено 5 экз. *H. continus* (Eom et al., 1985a). Исследования, выполненные через 20 лет, показали, что гельминт по-прежнему встречается у кошек Сеула (Shin S. et al., 2012; Sohn, Chai, 2005).

В экспериментах зрелые черви выращены в цыплятах (Hong S. J., 2011; Hong S. J. et al., 1990) и собаках (Cho, Kim, 1985; Seo B. et al., 1984b).

Случай регистрации *H. continus* у человека редки. Впервые паразита выявили в 1983 г. у двух мужчин в возрасте 24 и 50 лет, проживающих на юге Кореи (Seo B. et al., 1984b). После химиотерапии у них обнаружилось 2 и 46 экз. трематод.

Довольно любопытную информацию содержит сообщение о третьем случае обнаружения *H. continus* у человека в Корее (Hong S. J. et al., 1996a). После приёма антигельминтных лекарств в стуле 53-летнего мужчины, поступившего в клинику с жалобами на плохой аппетит, слабость, утомляемость, эпигастрический дискомфорт и несварение, обнаружили 2 экз. *H. continus*, 2329 *Metagonimus yokogawai*, 12 *Heterophyes nocens* и 2 *Isthmiophora hortense* (= *Echinostoma hortense*). Примечательно, что при предварительном копроовоскопическом анализе пациента яйца *H. continus* не были выявлены. Учитывая столь высокую численность *M. yokogawai*, совершенно очевидно, что все перечисленные симптомы связаны с хроническим заражением данным червем. По словам пациента, уже более 10 лет в его меню обычны блюда из сырого мяса пресноводных и солоноватоводных рыб (Hong S. J. et al., 1996a; стр. 87: He said to have eaten raw flesh of fresh and brackish fish for more than ten years).

В последующие годы появляются единичные сообщения о заражении людей *H. continus* в основном на юге Корейского п-ова и близлежащих островах (Chai et al., 1997, 1998, 2004; Guk et al., 2006; Park J. et al., 2007).

К настоящему времени заражение человека *H. continus* известно только в Корее и Японии.

***Heterophyopsis expectans*** (Africa et Garcia, 1935) Tubangui et Africa, 1938 (= *Heterophyes expectans* Africa et Garcia, 1935) (рис. 83). В 1935 г. филиппинские исследователи (Africa, Garcia, 1935a) нашли у собак в Маниле 5 экз. трематоды, которую описали в качестве нового вида *Heterophyes* — *H. expectans*. Название вида *expectans* можно перевести как «ожидаемый» (Africa, Garcia, 1935a; стр. 256: «... we name *Heterophyes expectans* because its appearance in this part of the Far East has long been expected.»).

Новый вид настолько отличался от типичных представителей *Heterophyes*, что для него создали новый род *Heterophyopsis* Tubangui et Africa, 1938, в котором он первоначально значился типовым видом. Однако в данный род перевели также *Heterophyes continus*, описанный ещё в 1916 г., он и был назван типовым видом.

Одни исследователи (напр., Chai et al., 2009; Hung et al., 2013) рассматривают *H. expectans* синонимом *H. continus*, другие [см., напр.: Gibson D. 2015. *Heterophyopsis expectans* (Africa et Garcia, 1935). World Register of Marine Species at <http://www.marinespecies.org/aphia.php?p=taxdetails&id=727935> on 2015-08-25] признают вид валидным.

Рис. 83 *Heterophyopsis expectans* (из: Tubangui, Africa, 1938)



Тело листообразное, длиной 1.5 – 2.2 и шириной 0.2 – 0.3 мм (Africa, Garcia, 1935a; Tubangui, Africa, 1938). Ротовая присоска меньше брюшной; последняя расположена в конце первой трети длины тела. Префаринкс очень длинный; пищевод очень короткий или отсутствует. Половая присоска с 105 зазубренными шипами длиной около 15  $\mu\text{m}$ . Семенники лежат тандемом почти по прямой линии или слегка наискось. Семенной пузырьк расположен медианно, разделён перетяжкой на две части. Простатическая часть короткая, семяизвергательный проток узкий. Половая пора непосредственно позади брюшной присоски, слева от медианной линии тела на верхушке гонотилия, имеющего размеры 0.08 – 0.1  $\times$  0.08 – 0.13 мм. Яичник медианный, лежит посередине задней части тела. Округлый семяприемник таких же размеров, как яичник, медианный или слегка сдвинут в одну из сторон. Петли матки доходят до заднего конца тела. Желточники состоят из неправильной формы фолликулов и тянутся по бокам тела от уровня семенного пузырька до середины заднего семенника. Экскреторная пора терминальная. Яйца с толстой оболочкой, овальные, желтоватые, с крышечкой, 22.5 – 26.3  $\times$  14 – 18  $\mu\text{m}$ .

На островах Филиппинского архипелага (Лусон, Минданао) метацеркарии *H. expectans* выявлены у морских, солоноватоводных и эвригалинных пресноводных рыб родов *Ambassis*, *Atherina*, *Channa*, *Gerres*, *Liza*, *Pelates*, *Rhynchorhamphus*, *Siganus*, *Therapon* (Arthur, Lumanian-Mayo, 1997). Взрослые формы *H. expectans* выращены в щенке, которому скормили личинок из местных рыб (Vasquez-Colet, Africa, 1938; Velasquez, 1973a). Окончательные хозяева — собака (в природе и эксперименте), у которой паразит найден на Филиппинах (см. выше) и в Малайзии (Foon, Kong, 1975), и фрегат-ариель *Fregata ariel* на о. Лусон (Tubangui, Africa, 1938).

Случаи обнаружения *H. expectans* у человека на Филиппинах не известны. Однако поскольку многие исследователи считают *H. expectans* синонимом *H. continus*, то возможно, что иногда в статьях под именем *H. continus* мог «скрываться» *H. expectans*. Это и послужило основанием для его включения в монографию.

## Род *Metagonimus* Katsurada, 1912

Синонимы (по: Pearson, 2008):

*Yokogawa* Leiper, 1913

*Loossia* Ciurea, 1915

*Dexiogonimus* Witenberg, 1929

*Metagonimoides* Price, 1931

Описание (по: Морозов, 1952; Ito, 1964; Pearson, 2008). Мелкие трематоды с грушевидным или продольно-овальным телом, 0.3 – 1.5 мм. Тегумент с чешуйками. Брюшная присоска крупная, заключена в генитальный синус, но отделена от него особой мембраной. Бифуркация кишечника немного впереди генитального синуса,

кишечные ветви доходят до заднего конца тела. Половые железы в задней половине тела. Семенной пузырь тонкостенный, двучастичный; проксимальная камера маленькая, дистальная — большая. Два гонотилиа: один типично вентральный, другой дорсальный, мускулистый. Вентро-генитальная сумка сильно сдвинута вправо. Матка от уровня семенников до половой присоски. Желточники простираются латерально от уровня яичника до заднего конца тела, иногда проникают в переднюю часть. Яйца 21 – 35 × 12 – 20 μm. Паразиты рыбадных птиц, млекопитающих. Типовой вид — *Metagonimus yokogawai* (Katsurada, 1912) Katsurada, 1912.

В жизненном цикле *Metagonimus* участвуют моллюски родов *Semisulcospira*, *Esperiana* (= *Fagotia*), *Thiara*, *Micromelania*, *Piradus* в качестве первого промежуточного хозяина, и многочисленные виды рыб, главным образом, карповые, — в роли дополнительного хозяина. Метациркулярии локализуются на чешуе, плавниках, жабрах, в подкожной ткани и мускулатуре рыб (в одной чешуйке может насчитываться до 100 цист). Взрослые формы — паразиты собак, кошек, мышей, свиней и других млекопитающих, а также многочисленных рыбадных птиц.

Представители рода *Metagonimus* — *M. yokogawai*, *M. minutus*, *M. miyatai*, *M. takahashii* — обычные кишечные паразиты человека. В информационной сводке «Медицинская гельминтология.» ([www.worms-info.ru](http://www.worms-info.ru)) в качестве паразитов человека перечислены *M. minutus*, *M. takahashii* и *M. yokogawai*.

***Metagonimus yokogawai*** (метагоним Йокогавы)<sup>19</sup> (рис. 84). История открытия и описания этого вида такова.

В 1911 г. д-р С. Йокогава (S. Yokogawa) работал на севере Тайваня, изучая заражённость местных рыб, прежде всего, *Plecoglossus altivelis*, метациркуляриями трематод. Скармливая найденных личинок кошкам и собакам, он получил в их кишечнике половозрелых червей и на этом основании предположил, что некоторые из них могут передаваться через рыб не только животным, но и к человеку. Исследовав фекалии нескольких местных жителей, в том числе хозяина гостиницы, врача, а также амбулаторных и стационарных больных, исследователь обнаружил в пробах характерные яйца трематод, аналогичные полученным в экспериментально заражённых животных и очень похожие на яйца *Clonorchis sinensis*. Для определения трематод он отправил материал своему коллеге — Ф. Кацураде (Katsurada), который и описал гельминта как представителя рода *Heterophyes*, назвав вид *H. yokogawai* Katsurada, 1912 в честь первооткрывателя. Однако всё тот же С. Йокогава обратил внимание коллеги на наличие у нового вида своеобразного вентро-генитального аппарата, отсутствующего у представителей *Heterophyes*. Приняв во внимание замечание, Ф. Кацурада создал для этого вида новый род — *Metagonimus* с типовым видом *Metagonimus yokogawai* (Katsurada, 1912). Информацию об этом событии первоначально опубликовали на японском языке (Katsurada, 1912a, 1912b, 1912c, 1913a), а затем продублировали в европейском журнале (Katsurada,

<sup>19</sup> а) Э. Фауст и М. Нисигори (Faust, Nishigori, 1926) среди синонимов *M. yokogawai* перечисляют: *Heterophyes yokogawai* Katsurada, 1912; *Loxotrema ovatum* Kobayashi, 1912; *Tocotrema ovatus* Yokogawa, 1912; *Yokogawa yokogawa* Leiper, 1913; *Loossia romanica* Ciurea, 1915; *Loossia parva* Ciurea, 1915; *Loossia dobrogiensis* Ciurea, 1915.

б) В таксономической сводке «World Register of Marine Species» (<http://www.marinespecies.org/aphia.php?p=taxdetails&id=725364>) *L. dobrogiensis* и *L. romanica* указаны в составе рода *Metagonimus* как самостоятельные виды.

в) В «Определителе» (1975) к синонимам *M. yokogawai* отнесён *Metagonimus minutus* Katsuta, 1932 (см. далее).



1913b — цит. по: Faust, Nishigori, 1926; Ito, 1964). В это же время С. Йокогава обработал свои материалы по данному виду и детально описал морфологию взрослых червей, особенности биологии и распространения паразита, его встречаемость у людей, патологические отклонения, симптомы и лечение (Yokagawa, 1913).

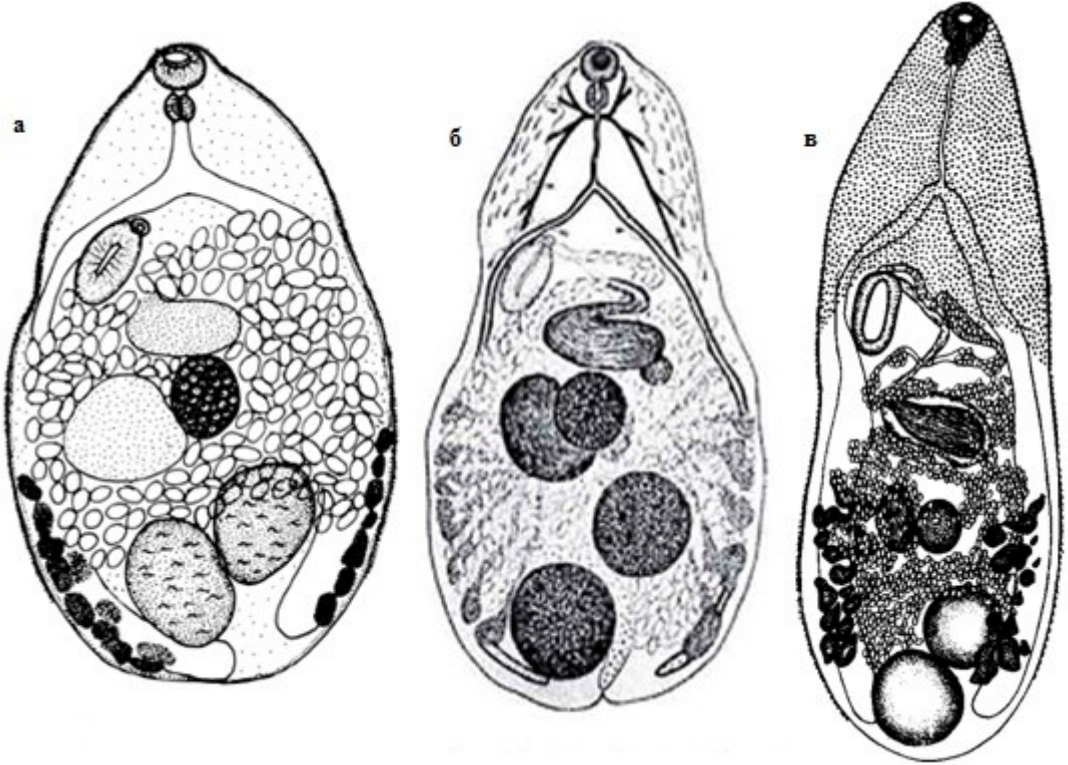


Рис.84 *Metagonimus yokogawai*: а — Rim et al., 1996a (из экспериментально заражённого хомяка); б — Takahashi, 1929c; в — Морозов, 1952 — по: Скрабин, Подъяпольская, Шульц, 1930)

Мелкие черви, 1.0 – 2.5 × 0.4 – 0.75 мм. Тегумент с чешуеподобными шипиками. Брюшная присоска расположена сбоку. Префаринкс очень короткий, пищевод длинный, кишечные ветви проходят до заднего конца тела. Семенники округлые, с ровными или слаболопастными краями, расположены слегка наискось в заднем конце тела. Генитальный синус объединяет брюшную и половую присоску в один вентро-генитальный аппарат размерами 0.12 – 0.14 × 0.08 – 0.1 мм. Яичник немного меньше семенников, лежит медианно в передней части задней половины тела. Позади яичника и слегка влево от него находятся семяприемник и Лауреров канал. Петли матки располагаются в межкишечном пространстве и открываются вместе с семяизвергательным каналом в половой синус. Желточники занимают латеральные поля от уровня переднего / заднего края яичника до заднего семенника. Яйца эллиптические, тёмно-жёлтого или коричневого цвета, размером 26.9 – 31.6 × 16 – 17 μm, отношение длины яйца к ширине 1.5 – 2.1 : 1, крышечка менее заметна.

Схему жизненного цикла *M. yokogawai* можно представить следующим образом (рис. 85).

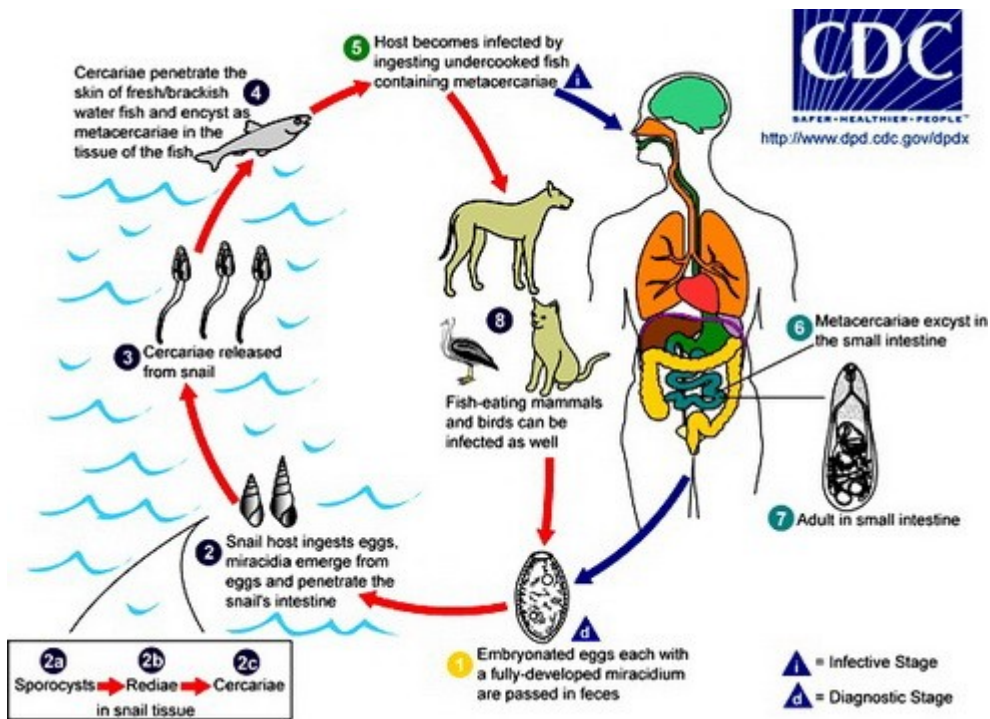


Рис. 85 Общая схема жизненного цикла *Metagonimus yokogawai*: 1 — яйцо с развитым мирацидием попадает с фекалиями окончательного хозяина во внешнюю среду (d — диагностическая стадия); 2 — моллюски заглатывают яйца, мирацидий выходит из яйца и проникает в кишечник моллюска (2a — спороциста, 2b — редия, 2c — церкария в ткани моллюска); 3 — зрелые церкарии покидают моллюска; 4 — церкарии проникают в пресноводных и солоноватоводных рыб и инцистируются в их тканях; 5 — человек заражается через рыбу, содержащую инвазионных метациркаррий (i — инвазионная стадия); 6 — метациркаррии выходят из цист в кишечнике человека; 7 — взрослая особь в кишечнике человека; 8 — заражение рыбоядных млекопитающих и птиц (рисунок размещён online: <http://www.dpd.cdc.gov/dpdx>).

Первый промежуточный хозяин метагонима Йокогавы — моллюски родов *Semisulcospira* (наиболее обычные хозяева) и *Thiara*, дополнительный (второй промежуточный) — многочисленные виды пресноводных и солоноватоводных рыб из самых разных семейств.

В рыбах подвижные личинки заключены в мелкие (0.15 – 0.22 мм), шаровидные или овальные цисты (рис. 86). У извлечённых из цист личинок тело листо- или языковидное, длиной 0.3 – 0.4 и шириной 0.09 – 0.1 мм. Ротовая присоска крупнее брюшной. Пищевод длинный. Выделительный пузырь обычно мешкообразный, чёрный из-за заполняющих его многочисленных конкреций; к нему прилегают зачатки половых органов. Цисты с метациркарриями локализуются в чешуе и на плавниках рыб. Их находят у многих солоноватоводных, проходных, полупроходных и пресноводных рыб — черноморской сельди, перкарины, тарани, рыба, синца, окуня, густеры, клепца, сазана, чехони, жереха, язя, судака, голавля, плотвы, красноперки, уклей, тилапии и т. д. в реках

бассейна Чёрного моря, в придунайских озёрах, реках Карпат и Прикарпатья, в Средиземноморье, в бассейне Каспийского моря, в Приамурье, на Дальнем Востоке, в Юго-Восточной Азии, на севере Африки. В Японии они обнаружены у 50 видов рыб 14 семейств — Salmonidae, Cyprinidae, Mugilidae, Gobiidae, Siluridae, Plecoglossidae и т. д. (Ito, 1964), в Китае — у 28 видов рыб (Sohn et al., 2009). Экстенсивность и интенсивность инвазии рыб зависят от многих факторов, в том числе возможности контакта рыб с церкариями, покидающими первого промежуточного хозяина — моллюска, гидрологического режима водоёма, температуры и т. д. Например, *Plecoglossus altivelis* (в Японии эту рыбу называют «ауи»), исследованный в 70 ручьях вдоль юго-восточного побережья Кореи, был заражён в среднем на 64.7 %, а количество цист в рыбе варьировало от 0 до 29604 экз. (в среднем 640) (Song et al., 1985). Наряду с живыми личинками в чешуе рыб могут встречаться и мёртвые или же только следы от цист (Шатров, 1974).

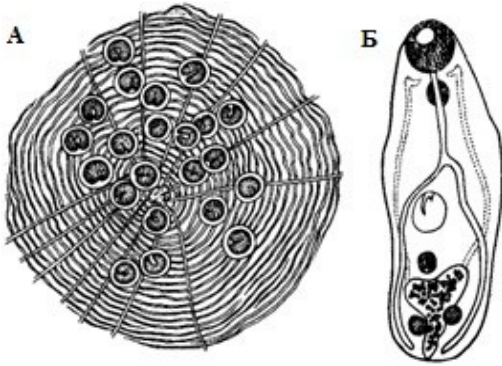


Рис. 86 Чешуя голавля с метацеркариями *Metagonimus yokogawai* (А); освобождённая из цисты личинка (Б) (из: Vojtek, 1959)

Естественные дефинитивные хозяева *M. yokogawai* — собаки, кошки, крысы, а также рыбацкие птицы (чайковые, поганковые, голенастые, трубноносы и др.). К примеру, в Приамурье паразит найден у домашней свиньи, собаки, енотовидной собаки, серебристо-чёрной и красной лис (Довгалева, 1974), в Корею — у собак (Cho et al., 1981), в Азербайджане — у баклана большого (18.2 %, 3–8 экз.) (Махмудова, 2013), в Иране — у шакала (Massoud et al., 1981), на территории Боснии и Герцеговины — у собак (2.6 %) (Šanković et al., 1986). В провинции Басра (Ирак) уличные собаки заражены *M. yokogawai* на 17.1 % (Award et al., 2008). В дефинитивном хозяине гельминт начинает продуцировать яйца на 11 сутки и живёт в нём 5–7 мес.

*M. yokogawai* — обычный кишечный паразит человека, регистрируемый у него во многих странах, причём не только Юго-Восточной Азии, но и Европы. Как уже отмечено, впервые этот вид обнаружили в 1911 г. у жителей на севере Тайваня (Yokogawa, 1913). В 1913 г. яйца *Metagonimus* выявили у пациентов в Корею (Muta, 1913), но определение взрослых червей от этих яиц было выполнено намного позже (Seo et al., 1971). Вместе с тем палеопаразитологические данные свидетельствуют о том, что на Корейском п-ове люди поражены этим гельминтом по меньшей мере с 17–18-го столетий (Ki et al., 2014).

К 1990-му году были обследованы почти все большие и малые реки на восточном и южном побережье Корейского п-ова, где обитает *Plecoglossus altivelis* — облигатный дополнительный хозяин в жизненном цикле *M. yokogawai*. Выяснилось, что почти все они являются очагами метагонимиазиса, а заражённость людей в отдельных регионах варьирует от 20 до 70 % (Chai, Lee, 1990; Chai et al., 2000a). Поражает то количество взрослых червей, которое может быть обнаружено в одном человеке. Как-то от 11 пациентов, прошедших дегельминтизацию, было получено 242119 экз. взрослых особей *M. yokogawai*, т. е. в одном человеке паразитировало в среднем 22010 червей (от 367 до 119650) (Chai et al., 2000a).

В Японии изучению *M. yokogawai* — одной из наиболее распространённых в этой стране кишечных трематод, попадающих к человеку с пищей, уделяется самое пристальное внимание буквально с первого дня описания этого паразита (см.: Ito,

1964). В цитируемой статье её автор изложил результаты детального анализа всей информации по данному вопросу, что позволило представить картину распространения *M. yokogawai* в 1920 — 1950-е годы не только в Японии, но и в Китае и на Тайване, где активно работали японские паразитологи и медицинские работники. Из этого обзора мы узнаём об экспериментах, которые отдельные исследователи проводили на себе, своих родных или друзьях, по заражению метацеркариями гетерофиид (см., напр., Komiyu et al., 1958). При этом, прежде всего, преследовались две цели — показать возможность паразитирования у человека конкретного вида гетерофиид и/или получить его взрослые формы. Однако поскольку количество проглоченных цист обычно было небольшим, то хотя взрослые черви и выявлялись, но серьёзных симптомов заражения у волонтеров не наблюдалось.

Кстати, замечено, что в Японии после 1970-х годов встречаемость *M. yokogawai* у местных жителей стала падать, за исключением некоторых локальных мест вокруг озера Хамана (Hamana) (Ito et al., 1991).

На территории России *M. yokogawai* впервые обнаружили в 1928 г. на Дальнем Востоке (цит. по: Калинина, 2005). Обследование населения Среднего и Нижнего Приамурья показало, что коренные народности (ульчи, нанайцы, нивхи) заражены этими червями сильнее, чем остальное население (Довгалев, 1974), что вполне объяснимо, учитывая традиции национальной кухни этих народов. Отмечены подобные очаги и в Верхнем Приамурье, Хабаровском крае, на Сахалине. Исследователи полагают, что в Приморском крае встречается два вида *Metagonimus* — *M. yokogawai* и *M. katsuradae* (Беспрозванных и др., 1987; Ермоленко, Беспрозванных, 1987). Однако второй вид в настоящее время относят к синонимам *Metagonimus minutus* (см. далее).

В Азербайджане стабильный очаг вызываемого *M. yokogawai* заболевания существует в бассейне Средней Куры (Махмудова, 2013).

Попадая в организм человека, черви поселяются в средней части тонкого кишечника, вызывая атрофию ворсинок и воспаление слизистой, которое может охватить большие участки кишечника, вызывая сенсбилизацию организма своими антигенами (Махмудова, 2013; Chi J. et al., 1988). Для ранней стадии характерны лихорадка, кожный зуд, затем развивается энтерит с соответствующими проявлениями. Наиболее обычные симптомы заболевания проявляются брюшной болью, диареей, вялостью, утомляемостью. Характер проявления симптомов зависит от количества червей, попавших в организм человека, а также от состояния его иммунной системы. В этом отношении представляется уникальным случай, когда один из жителей бассейна реки Тамжин (Tamjin) при наличии у него, как потом подсчитали, 63587 червей жаловался только на брюшную боль и лёгкое несварение (Seo B. et al., 1985a).

Паразит попадает к человеку с сырой, вяленой, копчёной, провесной, слабосоленой или слабо прожаренной (проваренной) рыбой, содержащей живых инвазионных личинок трематоды. Метацеркарии способны заражать definitive хозяина уже с 16-дневного возраста и могут перезимовывать в рыбах, не теряя инвазионности.

Основная роль в поддержании очагов этого опасного заболевания принадлежит домашним плотоядным животным, прежде всего, кошкам и собакам, а заражённость рыб в таких регионах иногда достигает совершенно фантастических показателей. К примеру, в одном из районов Кореи, неблагополучном по метагонимозису, в одной рыбе насчитывалось в среднем 22650 метацеркарий *M. yokogawai*, которые локализовались не только в чешуе и на плавниках, но и в мышечной ткани рыб (Soh, Ahn, 1978).

Профилактика заболевания заключается в тщательной термической обработке рыбы, предназначенной для употребления в пищу, гарантирующей её обеззараживание. Показано, в частности, что для инактивации метацеркарий в целой тушке рыбы её необходимо выдерживать при  $-26^{\circ}\text{C}$  в течение 3 суток (Raetz, Zemankovics, 2002). И, естественно, ни в коем случае нельзя допускать попадания в рот чешуек при чистке рыбы. По этой причине после разделки рыбы следует тщательно вымыть посуду, столы и прочий инвентарь, а также руки. В центрах метагонимозиса не рекомендуется употреблять в пищу слабосоленую или слабо провяленную рыбу. Выше упоминалось, что после перезимовки метацеркарии в рыбах не теряют инвазионной способности (Шатров, 1974).

Эффективным терапевтическим средством является празиквантел в разовой дозе  $10\text{--}20 \text{ мг} \cdot \text{кг}^{-1}$ ; хороший результат даёт также применение битионола или никлозамиды (Chai, Lee, 1990).

Случаи заражения людей *M. yokogawai* зарегистрированы в Японии, Корее, Китае, России (в Сибири и на Дальнем Востоке), на Тайване, в Индии, Индокитае, Индонезии, Испании, Израиле, Сербии, Румынии (Chai, Lee, 1990; Chai et al., 1998, 2005, 2009; Hong S. et al., 1996a, 1996b; Ito, 1964; Ito et al., 1991; Ki et al., 2014; Muller, 2002; Orimoto et al., 2002; Seo B. et al., 1971, 1985a, 1985b; Uppal, Wadhwa, 2005; Yu, Xu, 2004 и др.).

По мнению ряда исследователей (Сакіć et al., 2007), ареал этого эвригалинного вида в настоящее время расширяется.

Однако в ряде случаев обнаружение *M. yokogawai* в том или ином регионе, где ранее его не встречали, ещё не означает расширения ареала вида. К примеру, описан случай необычного кишечного заражения этой трематодой жительницы США, вернувшейся из поездки по Востоку (Goldsmith, 1975). Ещё в то время, когда она находилась за рубежом, у неё началась диарея, которая, периодически исчезая и вновь возобновляясь, длилась в течение 1.5 лет. При копроовоскопическом анализе обнаружили мелкие яйца трематод, характерные для кишечных или жёлчных червей. После успешного лечения тетрахлорэтиленом были получены взрослые особи *M. yokogawai*.

***Metagonimus minutus*** Katsuta, 1932 (= *Metagonimus katsuradae* Izumi, 1935) (рис. 87, 88). Описан на Тайване по материалам из мышей и кошек, заражённых гетерофидными метацеркариями из кефали-лобана *Mugil cephalus* (Katsuta, 1932a). Видовое название трематоды связано с её мелкими размерами: в переводе с латинского *minutus* — «маленький», «мелкий».

Вид характеризуется исключительно маленькими размерами тела ( $0.43\text{--}0.54 \times 0.25\text{--}0.4 \text{ мм}$ ), симметрично расположенными округлыми семенниками, очень крупным семенным пузырьком, по размерам превышающим другие половые органы, и мелкими, в сравнении с остальными видами рода, яйцами ( $23 \times 13 \text{ }\mu\text{m}$ ).



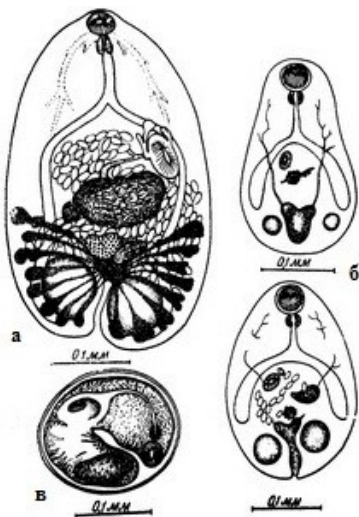


Рис. 87

*Metagonimus minutus*:

*а* — марита; *б* — метацеркария;

*в* — метацеркария в цисте

(из: Морозов, 1952 — по: Katsuta, 1932 а)

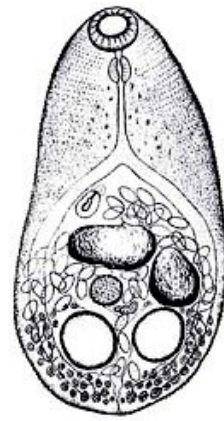


Рис. 88

*Metagonimus minutus*

(из: Izumi, 1935 —

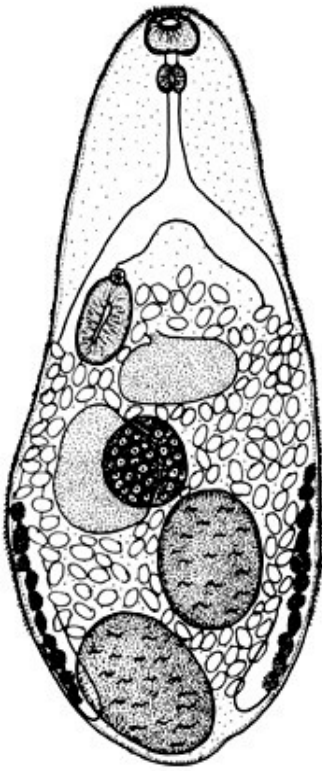
как *Metagonimus katsuradae*)

*M. minutus* относят к паразитам, опасным для здоровья человека (Yu, Mott, 1994). По мнению ряда авторов, доказательства его встречаемости у людей пока отсутствуют (Chai, 2007; Chai et al., 2009). Полагаю, что вполне весомым доказательством возможности паразитирования у человека этого вида могут служить результаты самозаражения одного из исследователей, а именно М. Изуми (Izumi, 1935), описавшего *M. katsuradae*. Этот исследователь проглотил 50 метацеркарий, а на 6-й день после самозаражения в его стуле были обнаружены яйца трематоды, которую он и описал как представителя нового вида в роде *Metagonimus*.

*Metagonimus miyatai* Saito, Chai, Kim, Lee et Rim, 1997 (рис. 89). Этого паразита впервые нашли в Японии в 1941 г., однако его систематическое положение более полувека оставалось неясным, пока в 1997 г. он не был описан как новый для науки вид (Saito et al., 1997), названный *miyatai* в честь его первооткрывателя — Miyata. Примечательно, что материал для описания нового вида трематод был получен от естественно заражённых людей, а также от собак и хомяков, экспериментально заражённых гетерофидными метацеркариями из 6 видов рыб.

От морфологически близких *M. yokogawai* и *M. takahashii* новый вид отличается широко разделёнными семенниками, один из которых лежит у заднего конца тела, расположением желточных фолликулов, которые никогда не соединяются над задним семенником, и промежуточными размерами яиц — 28 – 32  $\mu\text{m}$ . Видовая самостоятельность *M. miyatai* подтверждена на цитогенетическом уровне (Lee S. U. et al., 1999).

Рис. 89 *Metagonimus miyatai*, марита из экспериментально заражённого хомяка (из: Rim et al., 1996a)



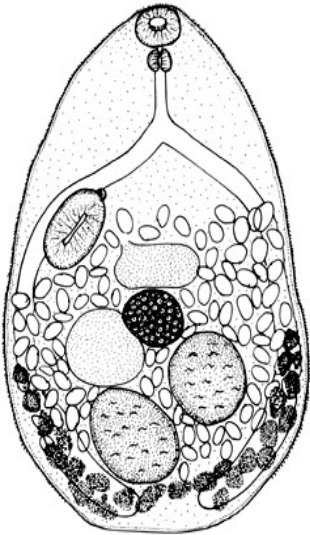
Первый промежуточный хозяин — 3 вида моллюсков рода *Semisulcospira*, второй — пресноводные рыбы родов *Plecoglossius*, *Tribolodon*, *Phoxinus*, *Morocco* и *Zacco*, окончательные хозяева — мыши, крысы, хомяки, собаки (только в эксперименте). До последнего времени дефинитивный хозяин *M. miyatai* в природе не был известен (Chai et al., 2009), однако недавно появилось краткое сообщение о гельминтах плотоядных в Корее, в котором среди паразитов дикого дальневосточного кота и колонка назывался *M. miyatai* (Choe et al., 2013).

У человека *M. miyatai* впервые обнаружили в Корее у жителей долины реки Гам (Gum) (Kim C., 1980), а затем в бассейнах и других рек (Chai et al., 1993, 1998; Kim C. et al., 1987; Park M. et al., 1993 и др.). В Японии очаг заражения *M. miyatai* приурочен к малым рекам в префектуре Сизуока (Shizuoka) (Kino et al., 2006), а также реке Хирои в префектуре Нагано (Shimazu, 2002).

***Metagonimus takahashii*** Suzuki in Takahasi, 1929<sup>22</sup> (рис. 90). Впервые паразит обнаружен в тонком кишечнике мышей и собак, которым скормили

метацеркарий из нескольких видов пресноводных рыб, а первые статьи, посвящённые истории обнаружению этого вида и его описанию, опубликованы на японском языке (Suzuki, 1930; Takahashi, 1929c).

Рис. 90 *Metagonimus takahashii*, марита из экспериментально заражённого хомяка (из: Rim et al., 1996a)



Описание вида (Yamaguti, 1939). Длина тела 0.5 – 0.88 мм. Тегумент с мелкими шипиками, более многочисленными в передней части тела. Ротовая присоска субтерминальная, 0.06 мм в диаметре. Брюшная присоска 0.11 × 0.051 мм, располагается в генитальном синусе справа от медианной линии тела. Кишечные ветви заканчиваются близ заднего конца тела. Семенники шаровидные, лежат наискось в задней четверти тела. Семенной пузырь крупный, грушевидный, находится на дорсальной стороне, впереди яичника. Яичник округлый, медианный, непосредственно позади середины длины тела. Желточники доходят до заднего края тела. Яйца овальные, 32 – 36 × 18 – 23, 30 – 35 × 18 – 20, 32.6 ± 0.8 × 18.9 ± 1.3, 28.5 – 34 × 17.5 – 20.5 μm (по разным данным).

22

В работе Ф. Н. Морозова (1952) в названии вида вкралась досадная опечатка: вместо *Metagonimus takahashii* напечатано *Metagonimus takanaschi* (стр. 258, 259, 267).

Вид отличается от близкого *M. yokogawai* положением переднего семенника, который отделён от заднего семенника петлями матки, протяжённостью желточников в заднюю часть тела, более крупными размерами овальных яиц.

Первый промежуточный хозяин *M. takahashii* — моллюски родов *Semisulcospira* и *Koreanomelania*, дополнительный — карповые рыбы, чем объясняется встречаемость *M. takahashii* во внутренних районах Кореи и его приуроченность к относительно небольшим речкам и ручьям, где в изобилии водятся эти рыбы (Chun, 1960a). Дефинитивные хозяева паразита — рыбацкие птицы (пеликаны, бакланы, цапли, коршуны и т. д.). Взрослая форма выращена в Корее в кроликах, экспериментально заражённых метацеркариями из карася (Chun, 1960a). Кстати, тогда это было первое документально подтверждённое обнаружение самого вида — *M. takahashii* — в Корее.

Заражение человека *M. takahashii* впервые отмечено в 1985 и 1988 гг. (Ahn Y., Ryang, 1988). Однако поскольку детальное морфологическое описание паразита в цитируемой статье отсутствовало, то некоторые авторы (Chai, Lee, 1990) полагали, что информация о возможности паразитирования *M. takahashii* у людей требует подтверждения. В 1993 г. группа корейских учёных, среди которых, кстати, были и оба названных выше автора, обнаружила у жителей населённых пунктов, расположенных в Корее вдоль верхнего течения реки Намхан, взрослые особи этой трематоды, вместе с *M. miyatai* (Chai et al., 1993). Иными словами, было получено подтверждение возможности паразитирования *M. takahashii* у человека.

Итак, из 4 видов *Metagonimus*, регистрируемых у человека, одним из наиболее распространённых и наиболее изученных является *M. yokogawai*. Вопросам распространения этого паразита среди людей и в природе, его патогенности для человека и животных, методам диагностики, профилактики и лечения вызываемого им заболевания посвящены десятки, если не сотни, работ, уже опубликованных и по-прежнему ежегодно публикуемых, прежде всего, в странах Юго-Восточной Азии. Во всех обзорах, посвящённых кишечным трематодам человека, *M. yokogawai*, наравне с описторхами, уделяется более всего внимания. Материала только по одному этому виду вполне хватило бы на солидную по объёму монографию.

Что касается остальных представителей данного рода, то вполне возможно, что официальная статистика об их встречаемости у людей несколько не соответствует действительности. И тому несколько причин. Прежде всего, если выполняется только копроовоскопическое обследование населения, то, учитывая внешнее сходство яиц гетерофиид, ставить диагноз о наличии заражения каким-либо одним видом *Metagonimus* достаточно сложно и даже рискованно. Для постановки правильного диагноза желательно получить взрослых червей, что, к сожалению, не всегда представляется возможным. Более того, зачастую из многих сотен пациентов, у которых выявлены яйца гетерофиид, процедуру дегельминтизации, как правило, проходят единицы. Поэтому полученные данные о встречаемости того или иного вида трематод среди населения какого-либо региона в ряде случаев носят относительный характер. В связи с этим в последние годы интенсивно развиваются исследования, направленные на разработку критериев, позволяющих дифференцировать яйца гетерофиид не только на родовом, но и на видовом уровне, в частности среди *Metagonimus* (см., напр., Lee J. et al., 2012).



## Род *Procerovum* Onji et Nishio, 1916

Описание (по: Морозов, 1952; Pearson, 2008). С характерными чертами семейства. Мелкие трематоды с удлинённо-овальным телом. Tegумент с чешуйками. Брюшная присоска сдвинута немного вправо. Семенник один, находится в задней части тела. Семенной пузырьёк хорошо развит, с толстыми хитинизированными стенками; передняя часть пузырька получила название экспульсора. Генитальный синус маленький. Гонотиль с многочисленными мелкими шипиками и половой порой. Яичник в правой стороне тела, позади брюшной присоски. Матка с тремя основными нисходящими петлями. Яйца  $26 \times 13 \mu\text{m}$ . Паразиты рыбадных птиц и плотоядных млекопитающих. Типовой вид — *Procerovum varium* Onji et Nishio, 1916.

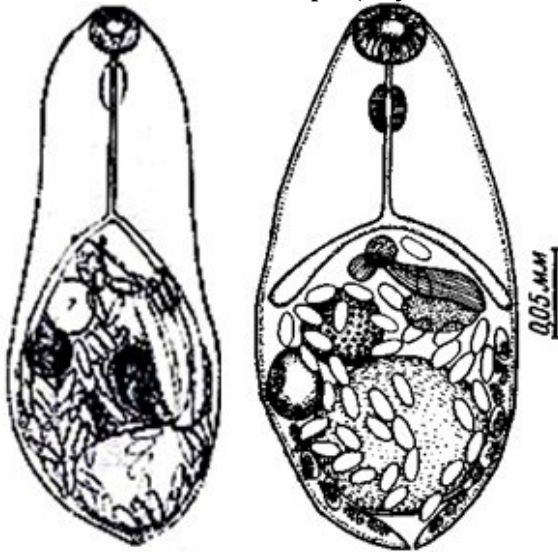
Виды рода *Procerovum* отличаются от видов *Haplorchis* только строением семенного пузырька, снабжённого толстыми хитинизированными стенками, а по остальным морфолого-анатомическим признакам они весьма схожи.

Род *Procerovum* очень немногочисленный и имеет ограниченное географическое распространение. Валидными в нём признаны 3 вида — *P. varium*, *P. cheni* и *P. calderoni* (Umadevi, Madhavi, 2000). Два из них — *P. varium* и *P. calderoni* — известны как паразиты человека.

***Procerovum varium*** (= *Haplorchis sisoni* Africa, 1938; = *Haplorchis cordatus* Kobayashi, 1942; = *Haplorchis hoihowensis* Kobayashi, 1942; = *Haplorchis microvesica* Kobayashi, 1942; = *Haplorchis minutus* Kobayashi, 1942) (рис. 91). Впервые описан в Японии на материале из собак, которым скормили метацеркарий из лобана (Onji et Nishio, 1916). Полученную взрослую форму исследователи описали как представителя нового рода и вида — *Procerovum varium* n. g., n. sp., подчеркнув видовым названием вариабельность морфометрических признаков трематоды. Через несколько лет эти же авторы (Onji, Nishio, 1924) переописали вид.

Очень мелкие грушевидные трематоды с характерными чертами рода. Размеры тела  $0.26 - 0.38 \times 0.13 - 0.16$  мм. Семенник очень крупный, в среднем  $0.119 \times 0.097$  мм. Экспульсор длинный,  $0.074 - 0.117 \times 0.020 - 0.024$  мм, со стенками толщиной  $2 - 4 \mu\text{m}$ . Яичник овальный или шаровидный. Яйца  $25 - 29 \times 12 - 14$  или  $20 \times 12 \mu\text{m}$  (Chen, 1949).

Рис. 91 *Procerovum varium*, мариты (а — из: Ito, 1964 — по: Onji, Nishio, 1924; б — из: Морозов, 1952 — по: Chen H., 1949 как *Procerovum sisoni*)



Первый промежуточный хозяин — моллюски рода *Thiara*, дополнительный — многочисленные виды солоноватоводных и пресноводных рыб. В Японии это лобан, японский полурыл, пиленгас, жёлтопёрый бычок, японский морской окунь, или сузуки (Aokage, 1956), в Индии — *Oryzias melastigma* (Umadevi,

Madhavi, 2000), в Египте и Таиланде — тилипия нильская (соответственно, Mousa et al., 2000; Wiriya et al., 2013). В Камбодже у рыб, купленных на рынках в Пном-Пене и Пурсате, встретились метацеркарии нескольких видов гетерофиид, включая *Procerovum* sp. (вероятнее всего, *P. varium*) — у рыбы-ползуна (Chai et al., 2014b).

Жизненный цикл *P. varium* экспериментально изучен в Индии (Umadevi, Madhavi, 2000). В природе взрослые особи найдены в серой цапле, метацеркарии — на печени *Oryzias melastigma*, церкарии — в *Thiara tuberculata*. В эксперименте церкарии достигали печени рыбы за 5 дней, процесс инцистирования занимал 2 дня, а на 15-й день метацеркарии становились инвазионными. Экспериментальное заражение метацеркариями цыплят, утят и мышей прошло успешно. Взрослые черви из естественно и экспериментально заражённых хозяев проявляют значительную внутривидовую вариабельность, особенно в размерах и форме экспульсора — толстостенной передней части семенного пузырька, которые зависят от количества наполняющей его спермы. На Филиппинах зрелых марит *P. varium* вырастили в цыплятах, щенках, котятках, которым скормили метацеркарий, обнаруженных в местных рыбах (Velasquez, 1973a).

Окончательные хозяева *P. varium* в природе — кошки, пеликан австралийский, цапли белая большая, серая, белощёкая, жёлтоклювая, кваква каледонская, австралийский коршун, водяная крыса (Pearson, 1964; Umadevi, Madhavi, 2000). В Республике Корея трематоду обнаружили у бродячих кошек (Chai et al., 2013a; Sohn, Chai, 2005).

Единственная публикация о регистрации *P. varium* у человека знакомит нас с результатами экспериментального заражения личинками данного вида членов семьи К. Аокаге. Этот японский исследователь обнаружил высокую заражённость метацеркариями гетерофиидных трематод солоноватоводных рыб — кефалей, жёлтопёрого бычка и ряда других, продаваемых на рынках в Хиросиме, Окаяме, Хиого и Ямагуси (Aokage, 1956). Чтобы определить видовую принадлежность паразитирующих в рыбах метацеркарий, члены семьи К. Аокаге добровольно проглотили 40 личинок и на 11-й день в фекалиях появились яйца трематоды, а на 18-й день после приёма камалы (Kamala) были обнаружены взрослые черви. Таким образом, были продемонстрированы время, в течение которого *P. varium* достигает половозрелого состояния в организме дефинитивного хозяина, а также возможность паразитирования данного вида у человека.

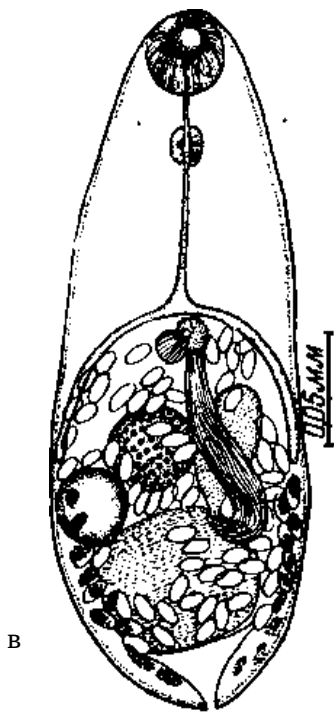
К счастью, случаи естественного заражения человека этой трематодой пока нигде не зарегистрированы.

В настоящее время взрослые формы *P. varium* обнаружены у птиц и млекопитающих в Китае, Корею, Японии, на Филиппинах, в Малайзии, Камбодже, Австралии, Индии, Египте (Mousa et al., 2000; Pearson, 1964; Sohn, Chai, 2005; Umadevi, Madhavi, 2000 и т. д.).

***Procerovum calderoni*** (Africa et Garcia, 1935) Price, 1940 [= *Monorchotrema calderoni* Africa et Garcia, 1935; = *Haplorchis calderoni* (Africa et Garcia, 1935) Africa, 1938; = *Haplorchis macrovesica* Kobayashi, 1942] (рис. 92).

Паразит первоначально описан под названием *Monorchotrema calderoni* по экземплярам из собаки на Филиппинах (Africa, Garcia, 1935b). Затем переописан на материале от собак, кошки и человека, и тоже на Филиппинах, но уже как *Haplorchis calderoni* (Africa, 1938b). В 1940 г. этот вид перевели в род *Procerovum* (Price, 1940a). *Procerovum calderoni* очень похож на *P. varium*, отличаясь от него в основном более крупным экспульсором и наличием на гонотиле только нескольких крупных шипов.

Рис. 92 *Procerovum calderoni* (из: Морозов, 1952 — по: Chen H., 1949)



Мелкие черви с продолговатым грушевидным телом, обычно цилиндрическим в задней части; длина тела 0.400 – 0.614, ширина 0.100 – 0.233 мм (из: Морозов, 1952 — по: Chen H., 1949). Тегумент с чешуевидными шипиками, густо расположенными в передней части тела и более редкими по направлению к заднему концу. Ротовая присоска терминальная, 0.036 – 0.053 × 0.036 – 0.060 мм. Брюшная присоска меньших размеров, объединена с половой присоской (гонотиль), имеющей около 0.01 мм в диаметре, в брюшно-половую присоску. Половая присоска с шипами. Генитальный синус маленький. Кишечные ветви проходят до семяприемника или переднего края семенника. Семенник крупный, 0.092 – 0.133 × 0.092 – 0.148 мм. Короткий семенной проток вливается лежащий по диагонали большой удлинённый семенной пузырёк (0.089 × 0.046 мм). Конец пузырька заострён и согнут, образует длинный толстостенный экспульсор (0.147 × 0.033 мм), параллельный левой ветви

кишечника. Яичник сферический, 0.057 мм в диаметре, лежит между семенником и брюшной присоской. Семяприемник в правой стороне тела, впереди семенника. Желточники состоят из крупных фолликулов и расположены по бокам тела позади яичника. Желточный проток проходит на уровне середины семенника. Яйца многочисленные, с толстой оболочкой коричневого цвета, с крышечкой и утолщением на противоположном крышечке полюсе, 23 × 12 μm, содержат хорошо развитый эмбрион.

Размеры трематод, выращенных в подопытных котятках и щенках на Филиппинах: длина тела 0.36 – 0.465, ширина 0.15 – 0.235, экспульсор 0.185 – 0.250 × 0.025 – 0.040, вентро-генитальная сумка 0.050 – 0.150 × 0.030 – 0.080 мм; яйца 27 – 30 × 10.5 – 12.5 (29 × 10.35) μm (Velasquez, 1973a, 1973b).

Жизненный цикл *P. calderoni* изучен на Филиппинах (Velasquez, 1973a, 1973b). Первый промежуточный хозяин — брюхоногий моллюск *Sermyla riquetti* (= *Thiara riquetti*) (Eduardo, 2001; Velasquez, 1973b), дополнительный — 18 видов солоноватоводных и эвригалинных пресноводных рыб, многие из которых имеют промысловое значение (Africa, 1938b). В рыбах метацеркарии, заключённые в цисты, локализуются в мышцах у основания грудных и хвостового плавников.

В Египте *P. calderoni* впервые обнаружили после того, как скормили собакам заражённую метацеркариями тилапию нильскую, и через 9 дней в подопытных животных обнаружили 3 вида трематод, включая названный (Shalaby et al., 1993). Через несколько лет аналогичный опыт провела другая группа египетских учёных, также вырастившая половозрелых червей в собаках, заражённых личинками из нескольких видов рыб — *Tilapia* spp., *Bagrus bajad* и *Shilbe mystus*, отловленных в Ниле в районе Гизы (Tawfik et al., 2000).

Дефинитивные хозяева *P. calderoni* — человек, кошки, собаки. Заражение людей пока известно только на Филиппинах (Eduardo, 2001).

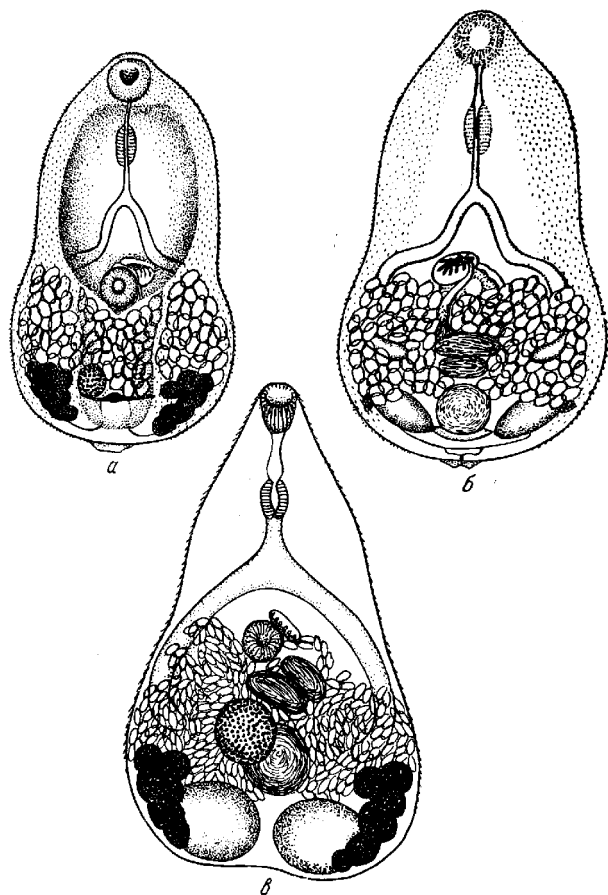
## Род *Pygidiopsis* Looss, 1907

Синоним (по: Pearson, 2008):

*Caiguiria* Nasir et Díaz, 1971

Описание (по: Морозов, 1952; Pearson, 2008). С характерными чертами семейства. Мелкие трематоды 0.3 – 0.9 мм длиной. Тегумент с чешуйками. Ротовая присоска с полным кольцом маленьких шипов и дорсальным рядом из 4 шипов или без них; дорсальная губа немодифицированная. Брюшная присоска выступающая. Два семенника лежат напротив друг друга близ заднего конца тела. Семенной пузырёк двучастичный. Гонотиль одно- или двуветвистый, мускулистый, вытянуто-эллиптический, слева и впереди или же слева от брюшной присоски, выступающие пластины с рядом или группой параллельных узких карманов с или без спиклоподобного отложения у основания. Каналикулярный семяприемник имеется. Петли матки в задней части тела, редко проходят в переднюю часть. Паразиты рыбоядных птиц и плотоядных млекопитающих. Типовой вид — *Pygidiopsis genata* Looss, 1907.

Род насчитывает 13 видов, два из них — *P. genata* и *P. summa* — зарегистрированы у человека.



105

*Pygidiopsis genata* (рис. 93). Вид впервые описан на материале от розового пеликана из пригорода Каира (Египет) (Looss, 1907), затем обнаружен у этого же хозяина в Румынии (Ciurea, 1924), а в апреле 1923 г. Э. Фауст нашёл *P. genata* у собаки в Кантоне (Faust, Nishigori, 1926).

Рис. 93 *Pygidiopsis genata*, общий вид (из: Морозов, 1952): а — с вентральной стороны, б — с дорсальной стороны (из: Looss, 1907), в — с вентральной стороны (из: Witenberg, 1929)

Трематоды характерной конусовидной формы, передний конец заужен, задний широко закруглён. Вокруг отверстия ротовой присоски располагаются 16 шипов, которые хорошо видны только на свежем материале.

Короткие дугообразные кишечные ветви заканчиваются выше семенников. Семенники круглые или поперечно-овальные, лежат напротив друг друга у

самого заднего конца тела. Генитальный синус в середине тела, занят брюшной присоской и маленькой овальной половой присоской. Семяприемник крупный. Желточники состоят из крупных фолликулов и располагаются двумя гроздьями в углах заднего конца тела. Яйца овальные, светло-жёлтые, с крышечкой.

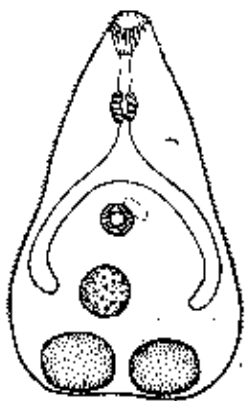
Трематоды от пеликана из Египта имели в длину 0.3 – 0.5 (0.4), ширину 0.2 – 0.22 мм; ротовая присоска 0.04, брюшная 0.037 – 0.039 мм; яйца  $21 \times 11 \mu\text{m}$  (Looss, 1907). Особи от розового пеликана из Румынии несколько крупнее и достигали в длину 0.58 – 0.78, ширину 0.25 – 0.34 мм (Ciurea, 1924).

Г. Витенберг (Witenberg, 1929) приводит следующие размеры трематод от собак из Палестины: длина тела 0.4 – 0.7, ширина 0.2 – 0.4, ротовая присоска 0.03 – 0.05, брюшная  $0.04 \times 0.06$  мм; яйца  $18 - 22 \times 9 - 12 \mu\text{m}$ .

Трематоды, выращенные в мышши, заражённой метацеркариями из гамбузии и тилипии, отловленных в озёрах в Египте, имели в длину 0.35 – 0.56 и ширину 0.16 – 0.27 мм. Ротовая присоска  $0.03 - 0.045 \times 0.03 - 0.05$ , брюшная  $0.036 - 0.040 \times 0.04$  мм. Яйца  $17 - 22 \times 10 - 13 (20 \times 11) \mu\text{m}$  (Youssef et al., 1987b).

Трематода, обнаруженная в Кувейте у одной из бродячих кошек, имела размер  $0.550 \times 0.240$  мм. Ротовая присоска  $0.04 \times 0.05$ , брюшная  $0.06 \times 0.04$  мм. Половая присоска крестообразная, дольчатая, без шипов,  $0.06 \times 0.03$  мм. Яйца  $20 \times 10 \mu\text{m}$  (El-Azazy et al., 2015).

Первый промежуточный хозяин трематоды в Израиле — *Melanopsis costata* (Dzikowski et al., 2004), в Египте — *Melanoides tuberculata* (Youssef et al., 1987b); второй промежуточный — десятки видов морских, солоноватоводных, проходных, полупроходных и даже пресноводных рыб (Гаевская, 2012; Abou-Eisha et al., 2008; Balozet, Callot, 1939; Hegazi et al., 2014; Ibrahim, Soliman, 2010; Lobna et al., 2010; Mousa et al., 2000; Vasquez-Colet, Africa, 1938; Witenberg, 1929; Youssef et al., 1987b). Зачастую видовая принадлежность обнаруженных в рыбах личинок устанавливалась в результате экспериментального заражения подопытных животных: щенков (Lobna et al., 2010), крыс и цыплят (Abou-Eisha et al., 2008), мышшей (Youssef et al., 1987a), а также котят (Мошу, 2014).



Сферические или почти сферические цисты обычно локализуются на жабрах и плавниках, а также в мышечной ткани головы и хвоста рыб. Циста с двухслойной оболочкой, размерами до  $0.23 \times 0.26$  мм. Личинка в цисте подвижна. Извлечённые из цист метацеркарии грушевидной формы (рис. 94) Тело покрыто шиповидными чешуйками. Ротовая присоска вооружена 16 шипами. Кишечник характерной дугообразной формы, заканчивается на уровне яичника. Половые железы хорошо развиты. Экскреторный пузырь Y-образный.

Рис. 94 Метацеркария *Pygidiopsis genata* (из: Определитель, 1987)

Окончательные хозяева *P. genata* — пеликаны, цапли, чайки, поганки, крачки, орлан и другие рыбацкие и хищные птицы, а также кошки, волк, собаки, ёж, мыши и крысы (экспериментально). В Египте паразит обнаружен у бродячих собак (El-Gayar, 2007) и кошек (Abo-Shady et al., 1983), в Кувейте и Корее — у бродячих и диких кошек (соответственно, El-Azazy et al., 2015 и Sohn, Chai, 2005).

*P. genata* относится к числу гельминтов, потенциально опасных для здоровья человека (Youssef et al., 1987a). При экспериментальном скормлении метацеркарий белым мышам уже на 4-й день черви достигали в них половозрелого состояния и содержали зрелые яйца (Youssef et al., 1987a).

Единственное сообщение о регистрации *P. genata* у человека в Египте содержится в работе (Boulos et al., 1981), ознакомиться с содержанием которой мне не удалось.

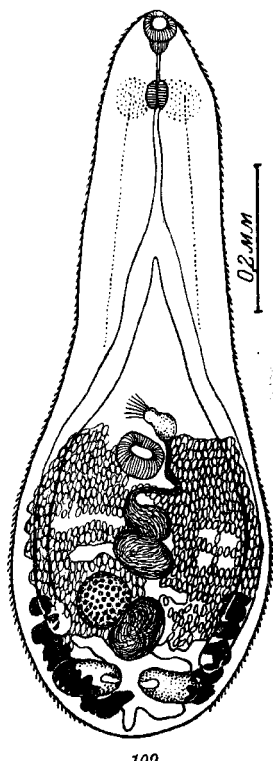
При изучении влияния низких и высоких температур на выживаемость метацеркарий, находящихся в мышцах тилапий, выяснилось, что хранение рыбы при  $-4^{\circ}\text{C}$  не является препятствием для последующего успешного заражения подопытных животных (Yousef et al., 1981).

Ареал *P. genata* охватывает Европу, Азию, Африку, Северную Америку.

***Pygidiopsis summa*** Onji et Nishio, 1916 (рис. 95). Паразит описан по половозрелым червям, выращенным в Японии в собаках, которым скормили кефаль *Mugil cephalus*, заражённую метацеркариями (Onji, Nishio, 1916). Видовое название от латинского *summa* — «вершина», «совершенство», «совершенный». Вид отличается от близкого *P. genata* морфологией брюшной присоски, вентро-генитального аппарата, кишечника.

Размеры трематоды, приводимые авторами вида (Onji, Nishio, 1916): длина тела 0.55 – 0.91, ширина 0.25 – 0.40; диаметр ротовой присоски 0.030 – 0.054, брюшной 0.048 – 0.060 мм. Кишечные ветви заканчиваются впереди семенников. Яйца  $21 - 33 \times 11 - 14 \mu\text{m}$ . По (Chai, Lee, 1990): размер червей 0.5 – 0.8 мм, яиц  $19 - 26 \times 12 - 14 \mu\text{m}$ . По (Lee J.-J. et al., 2012), размер яиц  $20.9 \pm 0.9 \times 12.1 \pm 1.0 \mu\text{m}$ .

Рис. 95 *Pygidiopsis summa* (из: Ямагути, 1939)



Более подробное описание вида приводит С. Ямагути (Yamaguti, 1939). Тело сплющенное, с лодкообразной впадиной на брюшной стороне, более или менее заострённое спереди. Тегумент с очень мелкими шипиками, за исключением заднего конца. Ротовая присоска субтермальная, брюшная располагается немного позади середины тела, справа от средней линии. Шейные железистые клетки видны. Пищевод тонкий. Бифуркация кишечника посередине между присосками. Кишечные стволы заканчиваются близ семенников. Семенники поперечно-удлинённые, овальные, симметричные. Семенной пузырёк позади брюшной присоски, разделён на две поперечно-удлинённые части, лежащие непосредственно одна позади другой; передняя часть длиннее и уже. Простатическая часть позади и левее брюшной присоски. Семязвергательный канал открывается у основания половой присоски. Половое отверстие непосредственно впереди и слева брюшной присоски. Половая присоска занимает левую часть генитального синуса, имеет ряд палочкообразных телец неправильного очертания, расположенных латерально. Яичник округлый, расположен вентрально против пра-

вого семенника и отделён от него боковым рукавом экскреторного пузыря. Семяприемник округлый, частично покрывает яичник, лежит в середине и впереди семенников между семяприемником и семенным пузырьком. Лауреров канал открывается дорсально, непосредственно впереди и слева от семяприемника. Матка занимает всё пространство между семенниками и половым отверстием. Желточники простираются от уровня яичника и заканчиваются непосредственно позади семенников. Яйца овальные, с тонкой оболочкой, с крышечкой, 21 – 29 × 11 – 14  $\mu\text{m}$  у живых экземпляров. Зрелые яйца содержат мирацидий.

Первый промежуточный хозяин трематоды — моллюски рода *Cerithidea* (= *Tymnatonus*), дополнительный — солоноватоводные рыбы, в том числе имеющие большое промысловое значение кефали, жёлтопёрый бычок. Зараженность рыб может быть очень высокой. Так, в одном из заливов Корейского п-ова метацеркарии *P. summa* были отмечены у 100 % лобана при средней интенсивности инвазии 105.9 личинок и у 91.7 % красногубой кефали<sup>23</sup>, в среднем по 1299 цист в рыбе (Kim D. et al., 2006). Дефинитивные хозяева — коршун, собака, кошка. В Японии и Корее трематода зарегистрирована у домашних и бродячих кошек (Eom et al., 1985a; Shin E. et al., 2009; Shin S. et al., 2012; Sohn, Chai, 2005).

История обнаружения *P. summa* у человека примечательна тем, что первоначально мир узнал об открытии в фекалиях жителей Японии яиц трематоды (Takahashi, 1929a), тогда как информация об обнаружении у человека взрослых червей появилась почти через 40 лет, в 1965 г. (Yokogawa et al., 1965b). Ещё через 15 лет *P. summa* выявили у 8 жителей одного из населённых пунктов на западе Кореи (Seo B. et al., 1981a). Пострадавшие оказались любителями блюд из сырого мяса солоноватоводных рыб, в основном кефали-лобана. Затем паразита нашли и в других прибрежных посёлках (Chai et al., 1989, 1997, 1998), а количество зрелых червей, обнаруживаемых у пациентов, колебалось от 1 до 170 экз. (Chai et al., 1989, 1997).

В последующие годы в печати довольно регулярно появляются сообщения о регистрации *P. summa* в населённых пунктах на корейском побережье, а также на некоторых западных и южных прибрежных островах (Cho et al., 2010; Guk et al., 2006, 2007b; Park J. et al., 2007). Как правило, заражение не носит системного характера, а приводимые авторами цифры численности выявленных червей не столь впечатляющие в сравнении, например, с *Metagonimus yokogawai*. И всё же на одном из островов, расположенном в Жёлтом море у южного побережья Корейского п-ова, от одного из пациентов после дегельминтизации было получено 21598 взрослых особей *P. summa* (Chai et al., 2004). В скобках замечу, что в ходе предпринятого обследования населения 45 островов яйца этой трематоды были выявлены на 12 островах у 1.2 % жителей.

К настоящему времени *P. summa* известен у человека только в Японии и Корее. Симптоматика поражения этой трематодой не разработана, поскольку данный паразит обычно встречается вместе с несколькими другими видами гельминтов, в том числе и гетерофидами. Однако у экспериментально заражённых крыс и мышей черви вызывали серьёзную атрофию ворсинок, гиперплазию крипт и воспаление слизистой тонкого кишечника (Seo B. et al., 1986).

<sup>23</sup> Красногубая кефаль (redlip mullet) — *Liza haematocheila* — в 20-м столетии была успешно акклиматизирована в Чёрном и Азовском морях. В этих краях вид известен как дальневосточный пиленгас, или пиленгас, и является одним из основных промысловых объектов.

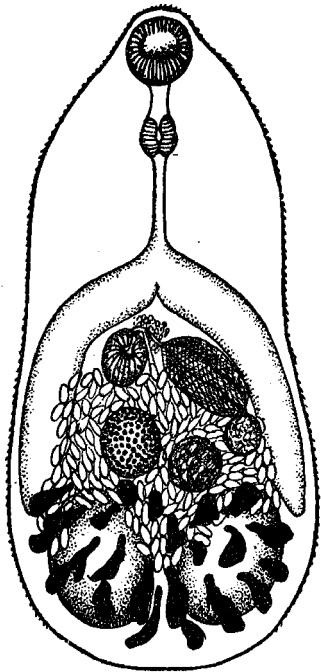
## Род *Stellantchasmus* Onji et Nishio, 1916

Синоним: *Diorchitrema* Witenberg, 1929

Описание (по: Морозов, 1952; Pearson, 2008). С характерными чертами семейства. Мелкие трематоды овальной или грушевидной формы. Тегумент с чешуеподобными шипиками. Брюшная присоска с мелкими шипами или одиночными склеритами или же без них. Вентро-генитальная сумка близ медианной линии, гонотиль невооружённый. Мужская и женская половые поры отдельные, расположены на гонотиле. Два семенника лежат близко один возле другого у заднего конца тела. Дистальная камера семенного пузырька функционирует как экспульсор. Яичник расположен кпереди от правого семенника, а шарообразный семяприемник — от левого. Петли матки в задней части тела, между семенниками и вентро-генитальным синусом. Яйца  $23 \times 12 \mu\text{m}$ . Паразиты млекопитающих. Типовой вид — *Stellantchasmus falcatus* Onji et Nishio, 1916.

Описаны случаи заражения людей двумя видами данного рода — *S. falcatus* и *S. formosanus* (одни авторы относят данный вид к синонимам *S. falcatus*, другие считают его валидным).

*Stellantchasmus falcatus* Onji et Nishio, 1916 (= *Diorchitrema pseudocirratum* Witenberg, 1929; = *Stellantchasmus amplicaealis* Katsuta, 1932; = *Diorchitrema milvi* Oshmarin, 1971) (рис. 96). Паразит впервые описан в Японии на материале от кошек, экспериментально заражённых гетерофиидными метацеркариями из лобана (Onji et Nishio, 1916). Видовое название *falcatus* — «крючковатый».



69

Рис. 96 *Stellantchasmus falcatus*, взрослый червь (из: Морозов, 1952 — по: Witenberg, 1929, как *Diorchitrema pseudocirratum*)

Черви овальной формы, очень мелкие,  $0.4 - 0.7 \times 0.3 - 0.4$  мм (по: Chai, Lee, 1990; Hong, 2000). На уровне брюшной присоски наблюдается лёгкое сжатие. Тегумент с мелкими чешуеподобными шипиками. Брюшная присоска слегка сдвинута вправо. Вентро-генитальный мешок располагается на средне-медианной линии тела, содержит брюшную присоску с маленькими шипиками. Семенной пузырёк удлинённый, мешкоподобный, двучастичный, в проксимальной части тонкостенный, в дистальной с сильно утолщённой мускулистой стенкой; располагается на стороне, противоположной брюшной присоске. Яйца эллиптические, с гладкой поверхностью и незаметной крышечкой, слегка желтоватые. Размеры яиц, которые приводят разные авторы для этого вида, отличаются и даже выходят за пределы, указанные в характеристике рода (Pearson, 2008):  $22 - 23 \times 11 - 12$ ,  $39 \times 22$ ,  $26 \times 15$ ,  $26.3 \pm 1.3 \times 12.7 \pm 0.6$ ,  $23 - 27 \times 10 - 14 \mu\text{m}$ .

Трематоды, обнаруженные в кошках в Сеуле, имели в длину  $0.500$  ( $0.390 - 0.555$ ) и ширину  $0.294$  ( $0.255 - 0.325$ ) мм. Длинный толстостенный экспульсор



0.115 (0.083 – 0.138) × 0.047 (0.043 – 0.055), семенной пузырьёк 0.081 (0.063 – 0.100) × 0.028 (0.025 – 0.033) мм. Яйца 24 (23 – 25) × 12 (11 – 13) µm (Chai et al., 2013a).

Средний размер особей *S. falcatius* (по 10 экз.) от бродячих кошек в Кувейте — 0.528 × 0.180; ротовая присоска 0.03 × 0.039, брюшная 0.03 × 0.031 мм; яйца 20 × 10 µm (El-Azazy et al., 2015).

Жизненный цикл *S. falcatius* успешно расшифрован на Гавайях, где первым промежуточным хозяином трематоды служат моллюски *Stenomelania* или *Thiera* (Noda, 1959), дополнительным — кефалевые рыбы (Alicata, Schattenburg, 1938). В других регионах в роли дополнительного хозяина выступает несколько видов морских, солоноватоводных и даже пресноводных рыб (Alicata, Schattenburg, 1938; Chai, Sohn, 1988; Sripalwit et al., 2015; Waikagul, 1998). В Лаосе в провинции Вьентьян метацеркарии найдены в индокитайской игле-рыбе *Xenentodon cancilloides* (Ditrich et al., 1990), в Таиланде – в тилляпии нильской *Oreochromis niloticus* (Wiriya et al., 2013), на Филиппинах — в *Anabas*, *Liza*, *Mugil*, *Pelates*, *Therapon* (Eduardo, 2001).

Локализующиеся в рыбах личинки заключены в очень мелкие цисты, размером 0.13–0.14 × 0.13–0.39 мм. Извлечённые из цист метацеркарии длиной до 0.6 мм, тело немного расширяется по направлению к заднему концу, покрыто шипиками. Имеются зачатки половых органов (рис. 97).

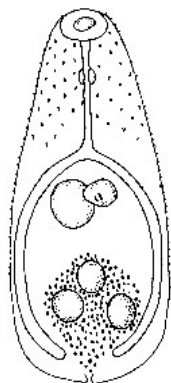


Рис. 97 Метацеркария *Stellantchasmus falcatius*

Частично жизненный цикл *S. falcatius* изучен в Таиланде (Sripalwit et al., 2015). Цитируемые авторы предварительно выяснили, что обитающий на севере страны дермогенит карликовый (*Dermogenus pusillus*) заражён этими метацеркариями на 90.0 %, при средней интенсивности инвазии в 919 экз. Из 34 подопытных цыплят, каждому из которых скормили по 200 личинок, заразились 33. Столь успешная приживаемость личинок дала возможность полностью проследить процесс формирования половозрелых червей в организме definitivoного хозяина, в том числе рост и развитие самих червей и их внутренних органов, а также достижение ими половозрелого состояния. Было установлено, что яйца в матке трематод появляются уже на второй день после заражения. Размеры зрелых яиц у выращенных в цыплятах трематод составляли 20 – 22.5 × 7.5 – 10.5 µm.

*S. falcatius* — кишечный паразит рыбоядных птиц и млекопитающих, таких как кошки, собаки, а также крысы и мыши (экспериментально). В Корее паразит обнаружен у бродячих и диких кошек (Chai et al., 2013a; Shin S. et al., 2012; Sohn, Chai, 2005), в Лаосе в провинции Вьентьян — у домашних кошек (Ditrich et al., 1990; Scholz et al., 2003), в Кувейте — у 1.6 % уличных кошек (El-Azazy et al., 2015).

Самая первая публикация, в которой сообщалось об обнаружении *S. falcatius* у человека, — но не самих червей, а только яиц, выявленных в фекалиях, — датируется 1929-м годом (Takahashi, 1929a). В 1930-е годы взрослые формы *S. falcatius* находят у жителей Филиппин (Africa, Garcia, 1935a) и на Гавайях (Alicata, Schattenburg, 1938), в 1960-е — в Японии (Kagei et al., 1964). В начале 1970-х появляется первая информация об обнаружении этого гельминта при аутопсии местного жителя на севере Таиланда; в кровеносных сосудах сердечной мышцы усопшего было выявлено множество яиц трематоды (Kliks, Tantachamrun, 1974). С начала 1980-х *S. falcatius* эпизодически регистрируют у населения в Республике Корея

(Hong S.-T. et al., 1986; Seo B. et al., 1984) (рис. 98). И, наконец, уже в 21-м столетии гельминта нашли у местных жителей во Вьетнаме: при обследовании населения двух коммун, расположенных к юго-востоку от Ханоя, в результате химиотерапии 33 пациентов у одного из них среди прочих трематод обнаружили *S. falcatus*. (Dung et al., 2007).

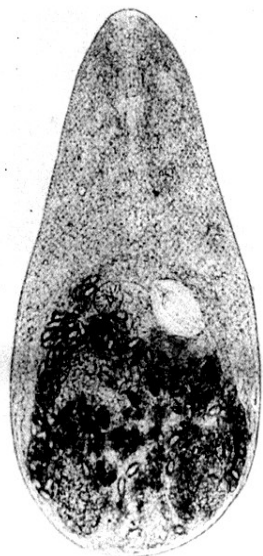


Рис. 98 *Stellantchasmus falcatus*, взрослый червь из жителя Сеула (из: Seo B. et al., 1984)

Как правило, *S. falcatus* встречается у людей довольно редко и в единичных экземплярах (Radomyos B. Et al., 1998). К примеру, в Корее в одной из прибрежных деревень от 5 пациентов получили 46 взрослых особей *S. falcatus* (Chai et al., 1998). В стуле 70-летней женщины после химиотерапии насчитали 246 экз. трематод 6 видов, и среди них только 1 экз. упомянутого вида, а у 63-летнего мужчины — 496 экз. трематод 4 видов, в том числе 2 экз. *S. falcatus* (Cho et al., 2010). На северо-востоке Таиланда среди лиц, прошедших дегельминтизацию по поводу заражения *Opisthorchis viverrini*, этот вид был отмечен у 92.4 % пациентов, а *S. falcatus* — лишь у 0.3 % (Radomyos P. et al., 1994). В одной из частей корейской армии у военнослужащих после дегельминтизации обнаружили 4 вида трематод, и среди них 2 экз. *S. falcatus* (Hong S.-T. et al., 1986). И только в одной публикации встретилась информация о регистрации 17 взрослых трематод у 33-летнего мужчины из Сеула, который в течение нескольких месяцев испытывал сильный абдоминальный дискомфорт и голодную боль (Sohn et al., 1989).

По данным ряда авторов, при низкой численности *S. falcatus* какие-либо специфические симптомы, сопровождающие заражение этим видом, отсутствуют (Hong S.-J., 2000; Seo B. et al., 1984; Sohn et al., 1989; Son et al., 1994). Отмечаемые же симптомы, как правило, характерны при поражении многими видами мелких кишечных трематод: пациенты жалуются на диарею, умеренные или резкие боли в брюшной полости, продолжающиеся в течение нескольких месяцев. К тому же при дегельминтизации больных выясняется, что у них нередко наблюдается заражение несколькими видами трематод, включая *S. falcatus* (Chai et al., 1998; Cho et al., 2010), и даже не только трематодами, но и цестодами (Seo et al., 1984).

Единственный источник попадания *S. falcatus* к человеку — рыба, прежде всего, кефаль, тилапии, бычки, употребляемые в пищу в сыром или полусыром виде (Hong S.-J., 2000).

К настоящему времени *S. falcatus* найден у человека только в Азиатско-Тихоокеанском регионе: на Гавайях (Alicata, Schattenburg, 1938), Филиппинах (Africa, Garcia, 1935a; Eduardo, 2001), в Японии (Kagei et al., 1964; Takahashi, 1929a), на севере и северо-востоке Таиланда (Kliks, Tantachamrun, 1974; Radomyos B. et al., 1998; Radomyos P. et al., 1990, 1994), в Корее (Chai et al., 1998, 2004; Cho et al., 2010; Hong S.-J., 2000; Hong S.-J. et al., 1986; Park J. et al., 2007; Seo B. et al., 1984a; Sohn et al., 1989; Son et al., 1994), Вьетнаме (Dung et al., 2007).

***Stellantchasmus formosanus*** Katsuta, 1931<sup>24</sup> (рис. 99). Впервые описан на Тайване по экземплярам, полученным из кошек, собак и мышей, экспериментально заражённых метацеркариями из кефали-лобана (Katsuta, 1931). Название вида связано с местом его первого обнаружения: нынешний Тайвань в те годы назывался Формозой. Вид отличается от *S. falcatus* меньшими размерами тела, более коротким пищеводом, более узкими кишечными ветвями, более узким и длинным семенным пузырьком и меньшими размерами яиц (21 x 12 µm).

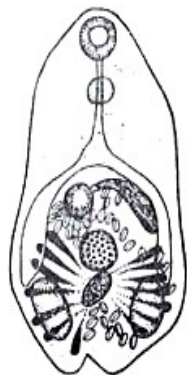

Рис. 99 *Stellantchasmus formosanus* (из: Ito, 1964 — по: Katsuta, 1931)

Единственный случай обнаружения *S. formosanus* у человека имел место в результате самозаражения. И. Кацута (Katsuta, 1931), описавший данный вид, проглотил 38 инцистированных метацеркарий и на 12-й день обнаружил в стуле яйца трематоды. Высев яиц продолжался в течение двух последующих месяцев. Для дегельминтизации экспериментатор принял 4 г тимола и слабительное средство (magnesium phosphate).

Случаи естественного заражения человека *S. formosanus* до настоящего времени не известны.

## Под *Stictodora* Looss, 1899<sup>25</sup>

Синонимы: *Cornatrium* Onji et Nishio, 1916  
*Sobelephyra* Morosov, 1952

Описание (по: Морозов, 1952; Pearson, 2008). Мелкие удлинённые трематоды грушевидной или палицевидной формы. Тегумент с чешуеподобными шипиками. Ротовая присоска и фаринкс маленькие. Кишечные ветви тянутся почти до заднего конца тела. Брюшная присоска отсутствует или рудиментарная. Генитальный синус с половой присоской, вооружённой хитиновыми шипами; у её основания расположено половое отверстие. Два семенника лежат наискось в задней половине тела. Семенной пузырёк подразделён перетяжками на 2–4 части, терминальной частью соединяется с коротким экспульсором. Яичник впереди правого семенника. Петли матки между половым отверстием и задним краем тела. Желточники в задней трети тела. Яйца многочисленные, с толстой оболочкой. Паразиты птиц и млекопитающих. Типовой вид — *Stictodora sawakiensis* Looss, 1899.

Жизненный цикл *Stictodora* проходит с участием солоноватоводных и прибрежных рыб, в том числе кефалей, морских игл, бычков и некоторых других в качестве дополнительных хозяев. В рыбах метацеркарии локализуются в мезентерии, жировой ткани и мышечной ткани.

Род объединяет 22 вида; 3 из них — *Stictodora fuscata*, *S. lari* и *S. manilensis* — зарегистрированы у людей.

<sup>24</sup> Ф. Н. Морозов (1952) рассматривает вид в составе рода *Diorchitrema* Witenberg, 1929 как *D. formosanus* (Katsuta, 1932).

<sup>25</sup> Gibson D. (2015). *Stictodora* Looss, 1899. Accessed through: World Register of Marine Species at <http://www.marinespecies.org/aphia.php?p=taxdetails&id=108619> on 2015-09-07.

*Stictodora fuscata* (Onji and Nishio, 1916) (рис. 100). Впервые описан в Японии на материале от кошек, экспериментально заражённых гетерофиидными метацеркариями из лобана (Onji, Nishio, 1916). Видовое название *fuscata* можно перевести как «тёмный», «тусклый», «чёрный».

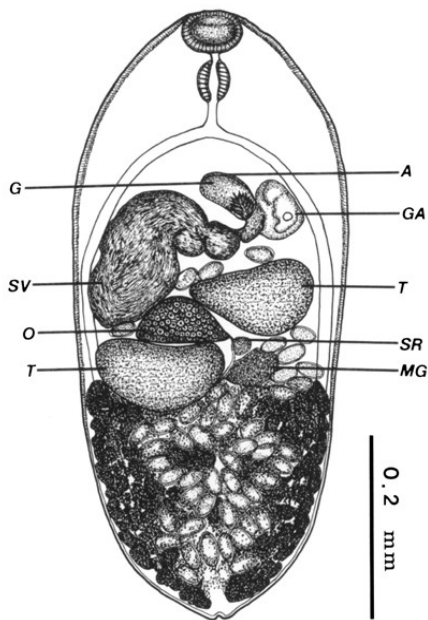


Рис. 100 *Stictodora fuscata* (из: Sohn et al., 1994) (условные обозначения — в тексте)

Тело длиной 0.85 – 1.38 (в среднем 1.06) и шириной 0.3 – 0.46 (0.38) мм. Вентро-генитальная сумка овальная, 0.05 – 0.088 (0.066) × 0.068 – 0.100 (0.079) мм, с 15–18 шипами на гонотиле (**G**). Поперечно-эллиптические семенники (**T**) расположены тандемом, слегка наискось, в задней трети тела. Семенной пузырёк (**SV**) из 3–4 частей, между гонотилем и яичником. Яичник (**O**) поперечно-овальный, впереди правого семенника. Тельце Мелиса (**MG**) имеется. Матка в задней половине тела, с многочисленными яйцами. Имеется метратерм. Желточники в периферийном посттестиккулярном пространстве. Яйца с

толстой гладкой скорлупой, незаметной крышечкой; размеры яиц внутри матки 35 – 47.5 × 20 – 26.3 (39.1 × 22.5), яйца в стуле 33.8 – 42.5 × 20 – 25 (37.7 × 21.5) μm (Cho et al., 2010). По другим данным, размеры яиц 35 – 37 × 22 – 24 (Onji, Nishio, 1916), 34 – 38 × 20 – 23 (Chai et al., 1988), 32 – 38 × 19 – 23 (35 × 20) (Sohn et al., 1994), 39.6 ± 1.4 × 20.8 ± 1.4 μm (Lee J.-J. et al., 2012).

Особь из кошек имели в длину 0.657 (0.490 – 0.950) и ширину 0.304 (0.250 – 0.440) мм. Эллиптический гонотиль 0.073 (0.063 – 0.100) × 0.042 (0.038 – 0.053) мм, с 13 – 18 шипами. Яйца 34 (33 – 39) × 21 (20 – 23) μm (Chai et al., 2013a).

В роли второго промежуточного хозяина выступает несколько видов солоноватоводных и пресноводных рыб, в том числе широко распространённый в Юго-Восточной Азии жёлтопёрый бычок *Acanthogobius flavimanus*. Метацеркарий из бычка скормили кошкам и через 7 дней от 2 животных получили 21 трематоду. Размеры взрослых червей составили 0.514 – 0.918 × 0.235 – 0.377 мм. Вентро-генитальная сумка с гонотилем, вооружённым 13–18 шипами, расположенными радиально в виде веера (Sohn et al., 1994).

Паразит отмечен в Корее у диких и уличных кошек (Chai et al., 2013a; Shin E. et al., 2009; Sohn, Chai, 2005).

Первое сообщение о регистрации *S. fuscata* у человека появилось в печати в 1988 г. (Chai et al., 1988). У молодой кореянки было выявлено два червя, деформированных под воздействием лекарства. Длина трематод составила 0.90 и 0.98, ширина 0.38 мм. У одного червя гонотиль с 12 шипами, у другого — с 15. Авторы отметили близкое сходство обнаруженных ими червей с *Stictodora fuscata*, но всё же описали их как *Stictodora* sp. По словам пациентки, она регулярно ест блюда из сы-

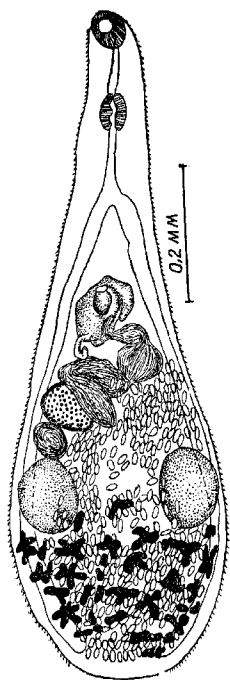
рого мяса кефалей и бычков. Известно, что эти рыбы заражены несколькими видами гетерофиид, включая *Stictodora*.

В последующие годы информация о встречаемости *S. fuscata* у людей продолжала регулярно появляться в печати и к 2010 г. было известно уже около 20 подобных случаев. Количество трематод, выявляемых в одном пациенте, обычно невелико (Chai, Lee, 1990; Cho et al., 2010).

К настоящему времени случаи заражения людей *S. fuscata* известны только в Корее (Chai, Lee, 1990; Chai et al., 1988, 1997, 1998, 2002, 2004, 2009; Cho et al., 2010; Guk et al., 2006; Lee J.-J. et al., 2012; Park, Kim, 2007). Как правило, трематоду находят у жителей селений, расположенных близ моря, в устьях рек, на островах.

***Stictodora lari*** Yamaguti, 1939 (рис. 101). Впервые описан в Японии по экземплярам из чернохвостой чайки *Larus crassirostris* (отсюда видовое название: *lari* от *Larus* — латинское название рода чаек).

Рис. 101 *Stictodora lari* (из: Yamaguti, 1939)



Тело трематод продолговатое, дубинкообразное, длиной 0.85 – 1.25 при ширине 0.23 – 0.38 мм. Тегумент с мелкими шипиками. Брюшная присоска имеется. Половая присоска хорошо обозначена, 0.060 – 0.075 мм в диаметре, располагается в конце передней половины тела. Свободный конец присоски открывается в генитальный синус и вооружён простыми, слегка искривлёнными шипами. Овальные семенники посередине задней трети тела. Семенной пузырьёк из 3–4 частей; простатическая часть эллиптическая; семяизвергательный канал открывается вместе с метратермом рядом с половой присоской. Яичник поперечно-продолговатый, отделён от правого семенника семяприемником и петлями матки. Матка в задней половине тела, с многочисленными яйцами. Желточники в постстестикулярном пространстве. Яйца 27 – 29 × 15 – 16  $\mu\text{m}$ .

Размеры особей *S. lari* из кошек 0.628 (0.540 – 0.750) × 0.229 (0.250 – 0.260); эллиптический гонотиль 0.074 (0.065 – 0.080) × 0.060 (0.050 – 0.070) мм. Яйца 28 – 29 × 15 – 16 (28 × 15)  $\mu\text{m}$  (Chai et al., 2013a).

Метацеркарии *S. lari* в рыбах заключены в цисты с тонкой прозрачной оболочкой. Длина удлинённо-овальных, желтовато-коричневых личинок достигает 0.39 – 0.43, ширина 0.32 – 0.35 мм. Поверхность передней части тела с шипиками. Ротовая присоска субтерминальная, округлая. Имеются зачатки половых органов, половая присоска с мелкими шипиками. При экспериментальном заражении котят и щенков были получены взрослые формы трематоды.

На черноморском побережье *S. lari* обнаружена у клуши (у одной птицы насчитали 552 трематоды), чегравы (Смогоржевская, 1976). В Корее паразит найден у бродячих и диких котов (Chai et al., 2013a; Shin S. et al., 2012; Sohn, Chai, 2005).

Впервые о заражении людей данным видом трематод сообщили в Республике Корея в 2002 г. (Chai et al., 2002). От 4 мужчин и 2 женщин, жителей двух прибрежных селений, после химиотерапии получили 15 особей *S. lari* с пятью дру-

гими видами трематод. Черви очень мелкие  $0.70 - 0.86 \times 0.27 - 0.36$  мм, гонотиль с 70–80 шипами в форме запятой или перевёрнутой запятой. По словам пациентов, сырое мясо кефалей и бычков, отловленных в эстуарии, — их традиционная пища.

Последующие единичные случаи обнаружения *S. lari* приурочены в основном к прибрежным населённым пунктам (Chai et al., 1998, 2004).

*S. lari* распространена в Европе и Азии; обычно её регистрируют у птиц.

***Stictodora manilensis*** Africa et Garcia, 1935<sup>26</sup>. Впервые паразита нашли в тонком кишечнике двух уличных собак в Маниле (Филиппины) в количестве 19 экз. (Africa, Garcia, 1935a). Своё название вид получил по месту его первого обнаружения: *manilensis* — «манильская».

Мелкие трематоды с характерными чертами рода (Africa, Garcia, 1935a). Тело удлинённое,  $1.31 \times 0.32$  мм. Тегумент с шипиками. Ротовая присоска субтерминальная, диаметром 0.05 – 0.06 мм. Брюшная присоска рудиментарная, находится на передней стенке генитальной сумки. Префаринкс длинный, фаринкс овальный, пищевод короткий. Семенники поперечно-овальные, располагаются наискось один позади другого в задней части средней трети тела. Задний семенник крупнее переднего:  $0.090 \times 0.072$  против  $0.062 \times 0.061$  мм. Генитальная сумка кольцеподобная,  $0.045 \times 0.040$  мм, преэкваториальная, заполнена грушеобразным выступающим гонотилем, на верхушке которого имеется одинарный ряд из 12–15 хитиновых пластинок, напоминающих крюочки *Taenia*. Яичник округлый. Семяприемник между семенниками. Петли матки заполняют заднюю часть тела. Желточники из мелких фолликулов, лежат поперечными рядами в задней четверти тела. Экскреторный пузырь Y-образный. Яйца  $25 - 26 \times 14 - 15$   $\mu\text{m}$ .

Первый промежуточный хозяин *S. manilensis*, предположительно, моллюски из рода *Pirenella*, второй — эвригалинные пресноводные рыбы, дефинитивный — собаки. На Филиппинах зрелые черви были выращены в щенках и котятках, заражённых метацеркариями, выделенными из местных рыб (Velasques, 1973a).

В монографической сводке «Dogs, Zoonoses and Public Health», в одной из глав, посвящённой трематодам, регистрируемым у собак (Gabrielli, 2013), среди видов, общих для человека и этих животных, указан *S. manilensis*.

Итак. К настоящему времени у *Homo sapiens* известно 35 видов гетерофиид из 13 родов. Наибольшим числом видов представлены роды *Centrocestus* (6), *Haplorchis* (5), *Heterophyes* и *Metagonimus* (по 4), остальные — 1–3 видами. Учитывая потенциальную патогенность для человека многих представителей гетерофиид, о чём нередко пишут авторы, не исключено, что число видов этого семейства, обнаруживаемых у человека, может возрасти.

Замечу, что в отдельных публикациях, содержащих результаты копроовоскопического анализа пациентов, не указана не то что видовая, но даже и родовая принадлежность выявленных яиц, их отмечают только как *heterophyid trematodes* или *Heterophyidae*. В какой-то степени это можно понять, учитывая трудности в определении яиц гетерофиидных трематод (Chai et al., 2009; Ditrich et al., 1990a, 1992; Lee J. et al., 2012). Видимо, именно этим обстоятельством можно объяснить

<sup>26</sup> Ф. Н. Морозов (1952) рассматривает *S. manilensis* синонимом *Stictodora sawakiensis*. От сравниваемого вида *S. manilensis* отличается, прежде всего, строением гонотилия и наличием рудиментарной брюшной присоски, локализующейся на передней стенке генитальной сумки (у *S. sawakiensis* брюшная присоска отсутствует).

тот факт, что работавшая в 1983 г. в Африке в Сан Томе и Принсипи группа итальянских медиков и обнаружившая в некоторых селениях яйца *Heterophyidae* более чем у 50 % жителей, не определила их, отметив только сходство с *Metagonimus yokogawai* (...eggs of *Heterophyidae* were found, very similar to *Metagonimus yokogawai*, but not yet identified by us) (Pampiglione et al., 1987). Вероятно, в подобной же ситуации оказались специалисты, сообщившие о заражённости членов одной из семей в Ассаме (Индия) гетерофиидными трематодами и отметившие их как «trematode eggs morphologically similar to the members of the family *Heterophyidae* Odhner, 1914» (Mahanta et al., 1995). Кстати, то была первая находка гетерофиид у человека в Индии. Вполне возможно, что яйца могли принадлежать *Heterophyes heterophyes* и/или же *H. dispar*, паразитирующим в Индии у кошек (Gupta et al., 2008).

Подобных примеров можно привести множество. Так, сообщается об обнаружении «heterophyid spp.» у 8 % жителей в 13 населённых пунктах на юго-западе Ирана (Massoud et al., 1981), яиц «heterophyid type» у 13.3% обследованных местных жителей в одном из районов Северного Египта (Lobna et al., 2010). Последний пример примечателен тем, что исследователи параллельно заразили щенков личинками из телят, отловленных в том же регионе, и выяснили, что у тех встречаются метацеркарии *Heterophyes heterophyes*, *H. aequalis*, *Pygidiopsis genata*, *Haplorchis yokogawai* и *Ascocotyle ascolonga*. Каждый из них в отдельности или же вкуче с другими видами мог «скрываться» под общей формулировкой — гетерофииды.

Хорошо известно, что люди довольно часто заражены одновременно несколькими (2–4) видами гетерофиид (Guk et al., 2006), а потому можно предположить, что при санитарном обследовании местного населения вполне достаточно установить сам факт общего заражения этими трематодами, что и выясняется при копроовоскопическом анализе. И всё же знание точного систематического положения выявленных видов не просто желательно, но и обязательно для выработки правильной стратегии предупреждения возможных заболеваний или лечения их.

Литература, посвящённая гетерофидам, исключительно богата — многие сотни статей, десятки диссертационных разработок и солидных монографий, в которых отражены результаты исследований самых разных аспектов морфологии, биологии, жизненных циклов, географического распространения, патогенности этих гельминтов, что вполне объяснимо, учитывая их медицинское, ветеринарное и социально-экономическое значение. Естественно, процитировать все источники практически невозможно, да и острой необходимости в этом нет, поскольку основная задача, поставленная мною при работе над данной монографией, — собрать, проанализировать и систематизировать сведения о заражённости *Homo sapiens* трематодами, в том числе гетерофидами — представителями одной из наиболее обширных групп трематод, попадающих к человеку с пищей.

Основным источником заражения человека гетерофидами является рыба — морская, солоноватоводная, пресноводная, вовлечённая в жизненный цикл того или иного представителя данного семейства в качестве дополнительного хозяина. К примеру, в 1950-е годы в Японии в префектуре Фукуока, где выращивали кефаль, встречаемость гетерофиид у местных жителей достигала 40 % (Zaitsu, 1958). Да и численность половозрелых трематод, выявляемых в одном пациенте, в ряде случаев просто поражает — сотни и даже тысячи червей. Множество примеров, иллюстрирующих сказанное, приводилось выше при характеристике отдельных видов гетерофиид. Если учесть, сколь велико бывает количество личинок в одной заражённой

рыбе, становится вполне объяснимой и высокая заражённость людей. Так, у исследованной в Корее кефали количество метацеркарий *Heterophyes pascens* достигало 2314, *Pygidiopsis summa* — 3106 экз. (Guk et al., 2007), а в одной особи *Plecoglossus altivelis* насчитали 29604 цисты *Metagonimus yokogawai* (Song et al., 1985).

Следует обратить внимание ещё на одно немаловажное обстоятельство — роль домашних животных, прежде всего, кошек и собак в поддержании и формировании очагов заражения человека гетерофидами. Известно, что у собак зарегистрировано по меньшей мере 17 видов гетерофиид, общих с человеком (Gabrielli, 2013), у кошек — 18 (Bowman et al., 2002), причём встречаются они у этих животных обычно в тех же регионах, где фиксируются и случаи заражения людей. Немало примеров сказанного приведено в тексте монографии.

Основные регионы обнаружения гетерофиид у людей — страны Юго-Восточной и Южной Азии, Дальний Восток России, Ближний и Средний Восток, Северная Африка. Именно здесь выявлено подавляющее большинство видов и родов гетерофиид. В то же время у населения стран Южной и/или Северной Америки обычно регистрируют представителей родов *Apophallus*, *Ascocotyle* и *Cryptocotyle*.

И ещё одна немаловажная деталь: в последние десятилетия наблюдается рост и числа видов гетерофиид, регистрируемых у человека, и количества случаев их обнаружения, и расширения географии регистрации подобных случаев. Безусловно, во многом это связано с совершенствованием существующих и разработкой новых методов обнаружения и дифференциации яиц этих гельминтов, а также проведением санитарно-эпидемиологического обследования населения в регионах, неблагополучных по заболеваниям, вызываемым трематодами данного семейства. Более того, наблюдаемое расширение ареала ряда видов гетерофиид, что мы видели на примере *Centrocestus formosanus*, также в определённой степени может способствовать появлению новых географических точек заражения человека.

Однако время от времени в той или иной стране появляются публикации об обнаружении у человека паразитов, включая гетерофиид, не встречающихся в данном регионе. Иногда пострадавшими оказываются туристы, вернувшиеся из вояжа по экзотическим странам, в ряде случаев — деловые люди, возвратившиеся домой после длительного пребывания за рубежом, иногда — студенты, прибывшие на учёбу из других стран, но чаще это — беженцы или иммигранты, которые приносят (привозят в своём теле) опасных и/или патогенных паразитов. По ходу текста при описании тех или иных видов трематод приводились подобные примеры. Вспомним хотя бы случай обнаружения трематоды *Haplorchis taichui* у лаосцев, прибывших на учёбу в Чехию (Giboda et al., 1991); в Европе этот вид гаплорхов отсутствует. Можно также напомнить о заражении жителей Кореи *Heterophyes dispar* во время их проживания в Судане (Eom et al., 1985b) и Саудовской Аравии (Chai et al., 1986); данный вид гетерофисов не встречается в Корее.

В конце 1970-х годов во Франции у беженцев из Лаоса (23 человека из 5 семей) и Камбоджи (17 человек из 3 семей) в числе прочих паразитов был найден гельминт, не обычный для этой страны, — *Heterophyes heterophyes* (Duong et al., 1979). Но данный вид не обычен и для родины этих беженцев, в тех краях распространён *H. pascens*. Напомню, что в те годы данного паразита некоторые исследователи описывали как *Heterophyes heterophyes pascens* (если же отбросить *pascens*, то и останется *H. heterophyes*, который не встречается в Лаосе и Камбодже и более обычен в странах Ближнего и Среднего Востока, в Африке).



## Семейство *Isoparorchidae* Travassos, 1922

Описание (по: Скрыбин, 1955; Gibson, 2002). Крупные трематоды с широкоовальным листовидным телом, уплощённым дорсо-вентрально. Тегумент без шипиков. Ротовая присоска субтерминальная. Брюшная присоска на границе передней и средней трети длины тела или в передней трети. Префаринкс отсутствует. Фаринкс позади и дорсально по отношению к ротовой присоске. Пищевод очень короткий. Кишечные стволы от бифуркации идут сначала латерально и даже несколько вперёд, затем поворачивают под прямым или острым углом назад, сильно сближаясь в области брюшной присоски, описывают несколько асимметричных извивов и доходят почти до заднего конца тела. Семенники довольно маленькие, округлые, почти симметричные, возле брюшной присоски или непосредственно позади неё. Половое отверстие примерно на середине расстояния между присосками. Яичник трубчатый, извитой, средней длины, лежит между кишечными стволами. Матка довольно длинная, состоит из одной восходящей ветви, образующей 3–4 большие петли, которые, в свою очередь, описывают мелкие многочисленные извивы, повторяющие волнистость кишечника. Желточники древовидно разветвлённые, медианные, главным образом, позади яичника. Яйца многочисленные, без отростков. Экскреторный пузырь Y-образный, очень длинный, перед терминальной порой ствол резко расширяется. Ветви экскреторного пузыря длинные, проникают в переднюю треть тела, образуют несколько асимметричных извивов, но не соединяются. Взрослые формы — паразиты плавательного пузыря пресноводных *Siluriformis*. Типовой род — *Isoparorchis* Southwell, 1913.

### Под *Isoparorchis* Southwell, 1913

Синоним (по: Shimazu et al., 2014):

*Leptolecithum* Kobayashi, 1915

Описание (по: Скрыбин, 1955; Shimazu et al., 2014). С характерными чертами семейства. Крупные трематоды с широкоовальным телом. Имеется преоральная губа. Ротовая присоска субтерминальная. Брюшная присоска в передней половине тела. Фаринкс позади и дорсально по отношению к ротовой присоске. Начальный отдел кишечных стволов функционирует в качестве «железистого желудочка». Семенников два, цельные, почти симметричные, лежат позади и сбоку от брюшной присоски. Семенной пузырёк трубчатый, извитой, лежит свободно в паренхиме впереди брюшной присоски. Простатическая часть трубчатая, длинная, окружена простатическими клетками, позади и дорсально к синусной сумке, лежит свободно в паренхиме. Синусная сумка бокаловидная, шарообразная или эллиптическая, медианная, между брюшной присоской и пищеводом, с синусным органом на основании. Между синусной сумкой и половой порой маленький трубчатый участок. Половая пора крупная, медианная, сразу же позади пищевода. Яичник лежит справа или слева позади семенников в задней части тела. Матка длинная, перед яичником. Тельце Мелиса хорошо развито, маточный семяприемник имеется. Яйца овальные, с крышечкой, полностью развиты. Желточников два, ветвящиеся, крупные, медианные, диагональные. Паразиты плавательного пузыря пресноводных *Siluriformis* Азии и Австралии. Типовой вид — *Isoparorchis trisimilitubis* Southwell, 1913.

В 2002 г., характеризуя семейство и род *Isoparorchis*, Д. Гибсон (Gibson, 2002) в качестве типового вида указал *I. hypselobagri* (Billet, 1898), как это было принято на то время. К синонимам данного вида многие исследователи относили *I. trisimilitubis* (см., напр., Faust, 1949; Gibson, 2002), несмотря на то, что при описании рода *Isoparorchis* именно данный вид был указан как типовой в нём (Southwell, 1913). В 2014 г. была опубликована статья коллектива авторов (Shimazu et al., 2014), в которой на основании молекулярного и морфологического изучения всех описанных видов *Isoparorchis* признана видовая самостоятельность *I. trisimilitubis*. Таким образом, вид вновь приобретает статус типового в данном роде, поскольку именно его открытие послужило основанием для обоснования нового рода. Цитируемые авторы отмечают, что с 1913 г. опубликовано множество работ, где черви описывались как *I. hypselobagri* или же *I. trisimilitubis*, но в большинстве статей отсутствует описание деталей строения взрослых особей, поэтому определить их точное видовое положение без изучения соответствующего материала не представляется возможным. С этой проблемой они столкнулись, когда попытались получить типовой материал, на основании которого был описан *I. hypselobagri*, поскольку изначально автор привёл лишь размеры одного червя (25 × 7 мм), а в самом описании паразита выявилась масса неточностей.

В итоге в настоящее время в роде *Isoparorchis* валидными признаны только четыре вида: *I. trisimilitubis* — из Индии, *I. hypselobagri* — из Вьетнама, *I. eurytremum* (Kobayashi, 1915) — из Японии и России, *I. tandani* Johnston, 1927 — из Австралии<sup>1</sup> (рис. 102–103). Перечисленные виды отличаются друг от друга филогенетически. Пакистанский вид *I. pakistani* Bilqees et Khatoon, 1972 рассматривается как *species inquirenda*.

Всё сказанное — преамбула к тому, чтобы понять, так какого же представителя *Isoparorchis* когда-то регистрировали у людей.

В 1926 г. А. Чандлер описал находку в Калькутте (Колката в современной Индии) в стуле пациента, прошедшего лечение антигельминтиком, в данном случае, тимолом, семи крупных червей (Chandler, 1926). Автор определил трематод как *Isoparorchis trisimilitubis*. Второе аналогичное открытие сделал в те же годы в Китае Э. Фауст (Faust, 1929), работавший в провинции Хунан в середине 1920-х годов и отметивший, что заражение человека этой трематодой напоминало фарингиальный фасциолиозис. Однако, поскольку с 1932 г. данный вид, а также *I. eurytremum* и *I. tandani* считали синонимом *I. hypselobagri* (Ejsmont, 1932), то во всех публикациях, посвящённых трематодам человека, упоминается только *I. hypselobagri*. Тот же Э. Фауст, сообщивший в 1929 г. о находке *I. trisimilitubis* у человека, в монографии 1949 г. пишет о ней как *I. hypselobagri*. Называет данный вид среди трематод, которые могут быть случайно встречены у человека, и Р. Мюллер (Muller, 2002).

В свете выявленной приуроченности каждого из известных видов *Isoparorchis* к определённым географическим регионам (Shimazu et al., 2014) и учитывая, что обе находки у человека были сделаны в Индии и Китае, скорее всего, это всё же был *I. trisimilitubis*.

---

<sup>1</sup>К. И. Скрябин (1955) придерживался той точки зрения, что *Isoparorchis trisimilitubis* является типовым видом рода, при этом он относил к его синонимам *I. hypselobagri* и *I. eurytremum*. Описание *I. trisimilitubis* и рисунок вида, которые приведены в его монографии, в действительности относились к *I. eurytremum*, чья видовая самостоятельность в настоящее время восстановлена (Shimazu et al., 2014).

Возможно, что в данном случае не имеет принципиального значения, как в действительности называется вид *Isoparorchis*, чьи особи были зарегистрированы у людей, тем более, что подобные сообщения в литературе больше не встречаются. Ни один из представителей данного рода не является паразитом теплокровных животных. И хотя К. Башируллах (Bashirullah, 1972) заявил, что паразит может достигать половозрелого состояния в рыбоядных птицах и млекопитающих, включая человека, К. Чандра (Chandra, 1993) считает, что эти находки могут представлять собой примеры псевдопаразитизма. В своё время и Э. Фауст (Faust, 1949), и Г. Бхалерао (Bhalerao, 1932)<sup>2</sup> подчёркивали, что паразит попадает к человеку случайно, с сырой рыбой (рис. 103).

Взрослые формы *Isoparorchis* паразитируют у сомовых рыб, причём их отличает специфическая локализация в организме хозяина — плавательный пузырь. Незрелые черви — но не метацеркарии, — а иногда и зрелые особи локализуются в полости тела, мышцах, печени, желудке, кишечнике, на висцере многочисленных рыб-бентофагов. Участие этих рыб в жизненном цикле трематод данного рода является экологически необходимым звеном, играющим роль третьего промежуточного, а иногда, при благоприятном стечении обстоятельств, и факультативного дефинитивного хозяина (Беспрозванных, Ермоленко, 1989).

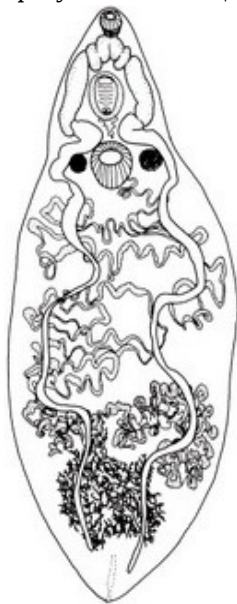


Рис. 102 *Isoparorchis eurytremum* (из: Nagasawa et al., 2013 — как *I. hypselobagri*)

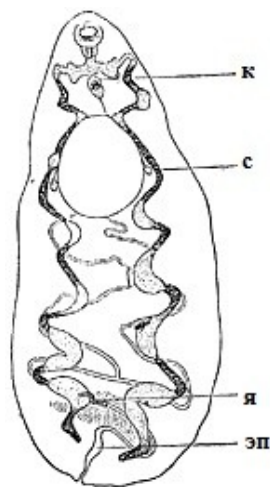


Рис. 103 «*Isoparorchis hypselobagri*», незрелый червь из мышц *Channa striata* из Индии: **к** — кишечник; **с** — семенники; **я** — яичник; **эп** — экскреторный пузырь (из: Bhalerao, 1932; скорее всего, это *I. trisimilitubis*)

<sup>2</sup>Bhalerao G. D. A note on the probability of infection of man and domestic carnivores by *Isoparorchis hypselobagri* (Billet, 1898) // Ind. J. Vet. Sci & Animal Husbandry. — 1932. — 2, 4. — P. 406 – 407. — A paper read before the Medical and Veterinary Section of the 18<sup>th</sup> Indian Science Congress, Nagpur, 1932.

## Семейство Lecithodendriidae Lühe, 1901

Описание (по: Скарбилович, 1948; Lotz, Font, 2008a). Трематоды чаще всего небольших размеров, с шаровидным, овальным, грушевидным, языковидным или удлинённым, уплощённым телом. Тегумент с шипиками или без них. Брюшная присоска обычно располагается посередине тела или недалеко от неё. Префаринкс и пищевод имеются или отсутствуют; кишечные ветви различной протяжённости. Семенников два, лежат симметрично на одном горизонтальном уровне, реже несколько наискось. Половая бурса или имеется, или заменена «ложной» бурсой, или же вовсе отсутствует. Семенной пузырьёк чаще извитой, реже прямой; простатическая часть хорошо развита. Половая пора открывается либо медианно, либо на краю тела, впереди или позади брюшной присоски, или даже дорсально. Положение яичника очень варьирует. Маленький семяприемник и Лауреров канал имеются. Матка сильно извитая, в задней части тела. Желточники состоят из древовидных групп фолликулов, расположенных с каждой стороны в передней половине тела, реже иного строения и положения. Яйца многочисленные, с толстой или тонкой оболочкой; у некоторых форм с филламентом на одном полюсе. Экскреторный пузырь V- или Y-образный, и даже мешковидный. Паразиты кишечника насекомоядных млекопитающих, редко птиц. Типовой род — *Lecithodendrium* Looss, 1896.

Семейство очень многочисленное и, по данным Global Biodiversity Information Facility, объединяет 101 вид из 48 родов. У человека зарегистрирован один вид из рода *Caprimulgorchis* — *C. molenkampii*.

### Род *Caprimulgorchis* Jha, 1943

Синоним: *Fontius* Lotz et Palmieri, 1985

Описание (по: Lotz, Font, 2008a). Мелкие трематоды от шаровидной до овальной формы. Тегумент с шипиками. Ротовая присоска субтерминальная; брюшная присоска экваториальная или преэкваториальная. Префаринкс короткий или отсутствует; пищевод короткий; кишечные ветви короткие, заканчиваются возле переднего края брюшной присоски. Семенники лежат симметрично в зоне брюшной присоски или перед ней. Ложная сумка цирруса тонкостенная, от овальной до шаровидной формы, содержит семенной пузырьёк и простатическую часть, располагается в основном между кишечной бифуркацией и брюшной присоской. Терминальный участок половой системы состоит из общего полового протока, окружённого выступающим бульбообразным гермафродитным органом. Половая пора в передней части тела. Яичник дольчатый или цельнокрайный, субмедианный, находится в зоне брюшной присоски или в передней части тела. Лауреров канал отходит от семяприемника. Матка с поперечными петлями заполняет большую часть задней половины тела. Желточники фолликулярные, в двух боковых полях, лежат впереди семенников в передней части тела. Яйца мелкие, многочисленные. Экскреторный пузырь V-образный. Паразиты летучих мышей, редко птиц. Типовой вид — *Caprimulgorchis karchanii* Jha, 1943.

***Caprimulgorchis molenkampii*** (Lie, 1951) [= *Paralecithodendrium molenkampii* Lie, 1951; = *Prosthodendrium molenkampii* (Lie, 1951) Dubois, 1962; = *Fontius molenkampii* Lotz et Palmieri, 1985] (рис. 104). Впервые вид описан на материале, полученном в 1942 г. при аутопсии двух местных жителей из Джакарты (Индонезия) (Lie,

1951). Затем этот вид включали то в состав рода *Paralecithodendrium*, то *Prosthodendrium* Dollfus, а в 1985 г. для него был даже обоснован новый род — *Fontius* Lotz et Font, 1985 с типовым видом *F. molenkampii* (Lotz et Font, 1985). В 2008 г. эти же авторы признали род *Fontius* синонимом *Caprimulgorchis* (Lotz, Font, 2008a).

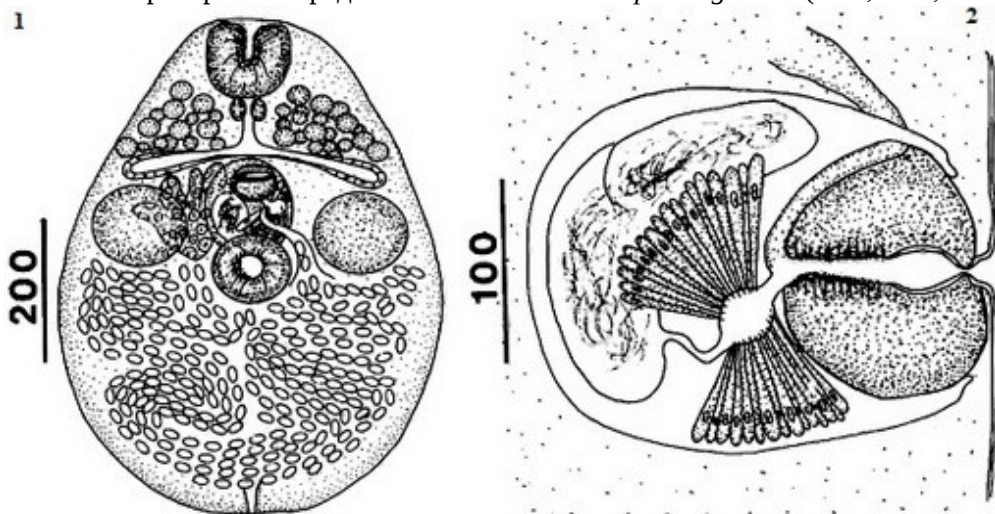


Рис. 104 *Caprimulgorchis molenkampii*: 1 — марита; 2 — срез через терминальный участок половой системы (из: Lotz, Palmieri, 1985 — как *Fontius molenkampii*)

Трематода характеризуется наличием 12–30 желточных фолликулов, располагающихся впереди семенников по бокам тела. Лауреров канал отходит от семяприемника и открывается на спинной стороне.

Жизненный цикл *C. molenkampii* изучен частично. Известно, что метацеркарии этого вида встречаются в наядах и взрослых стрекозах (Manning, Lertprasert, 1973). Половозрелые трематоды — паразиты насекомоядных рукокрылых. У чернобородого мешкокрыла *Taphozous melanopogon*, например, количество этих червей достигало 283 экз. (Lotz, Palmieri, 1985).

После того, как *C. molenkampii* впервые обнаружили у человека в Индонезии (Lie, 1951), где, кстати, редок (Hadidjaja, 1989), его время от времени регистрируют у местного населения в Таиланде, в основном на северо-востоке и, реже, на севере страны (Radomyos B. et al., 1998; Radomyos P. et al., 1994), а также в Лаосе, чаще всего в долине реки Меконг (Chai et al., 2007; Sayasone et al., 2008, 2009a, 2009b). По мнению В. Кумара (Kumar, 1999), несмотря на то, что у отдельных пациентов после лечения празиквантелом ( $40 \text{ мг} \cdot \text{кг}^{-1}$ ) в фекалиях обнаруживаются тысячи мелких лецитодендриид, заражение этими червями не вызывает заметных клинических признаков.

Встречаемость паразита у местного населения в названных регионах объясняется гастрономическими привычками людей, иногда употребляющих в пищу наяд и даже взрослых стрекоз.

В целом ареал вида ограничен Юго-Восточной Азией, где его находят в Индонезии, Лаосе, Таиланде, Малайзии.

## Семейство *Microphallidae* Ward, 1901<sup>1</sup>

Синоним: *Maritremitidae* Nicoll, 1907

Описание (по: Определитель, 1975; Deblock, 2008). Очень мелкие трематоды с овальным, грушевидным, языковидным или удлинённым телом. Tegument с шипиками, количество и плотность расположения которых уменьшаются по направлению к заднему концу тела. Ротовая присоска хорошо развита, вентрально-субтерминальная. Брюшная присоска обычно развита хорошо, в редких случаях отсутствует; располагается впереди или сразу же позади середины тела. Префаринкс, фаринкс, пищевод имеются; кишечные ветви разной протяжённости, но за семенники не заходят. Семенников два, лежат симметрично в задней части тела позади яичника, разделены петлями матки. Сумка цирруса, если имеется, крупная, дубинкообразная, изогнутая, лежит поперечно между бифуркацией кишечника и брюшной присоской; содержит семенной пузырёк, простатическую часть, семяизвергательный канал, но может не содержать копулятивный орган. В случае отсутствия сумки цирруса перечисленные органы лежат в паренхиме свободно. Мужской копулятивный орган вооружён или нет. Половой атриум разных размеров, простой или с дивертикулами. Половая пора открывается обычно с левой стороны тела. Яичник позади или сбоку, но чуть ниже уровня брюшной присоски, на стороне, противоположной половой поре. Лауреров канал может отсутствовать. Метратерм открывается в генитальную полость или рядом с мужским половым отверстием. Матка в целом позади кишечника, проходит близко к заднему концу тела, иногда заходит в переднюю часть. Яйца многочисленные, мелкие, с крышечкой. Желточники в виде или небольшого количества крупных фолликулов, или групп из многочисленных мелких фолликулов, часто фолликулы группируются в боковых полях задней части тела. Экскреторный пузырь I-, V- или Y-образный. Паразиты амфибий, рептилий, рыб, птиц, млекопитающих. Типовой род — *Microphallus* Ward, 1901.

В качестве паразитов человека известны представители родов *Microphallus* и *Gynaecotyla*.

### Род *Microphallus* Ward, 1901

Синонимы (по: Deblock, 2008):

*Spelotrema* Jägerskiöld, 1901

*Monocaecum* Stafford, 1903

*Paraheterophyes* Afanassief, 1941

*Carneophallus* Cable et Kuns, 1951

*Pseudocarneophallus* Yamaguti, 1971

*Bulbovitellus* Yamaguti, 1971

*Feminacopula* Ke, Liang et Yu, 1987.

В 2014 г. список синонимов пополнился родом *Microtrema* Sitko, 2013 (Kanarek et al., 2014).

Описание (по: Определитель, 1975; Deblock, 2008). Среднего размера трематоды уплощённой, грушевидной, треугольной или овальной формы. Ротовая присоска субтерминальная, брюшная — во второй половине тела. Развиты все отделы пище-

<sup>1</sup>В «Определителе, 1975» автором семейства указан **Travassos, 1920**.

варительной системы. Кишечные ветви ниже заднего края брюшной присоски не опускаются. Семенники овальные, цельнокрайные, симметричные, близ брюшной присоски. Половая бурса отсутствует. Овальный семенной пузырь и простатическая часть лежат свободно в паренхиме. Половой атриум крупный, с тонкими стенками, находится левее брюшной присоски; полость почти полностью заполнена мускулистой мужской папиллой, размеры и форма которой варьируют. Половая пора слева. Яичник справа от брюшной присоски. Лауреров канал имеется. Метратерм открывается в левую стенку полового атриума. Желточные фолликулы в двух группах, в задней части тела. Паразиты кишечника птиц и млекопитающих, изредка рыб. Типовой вид — *Microphallus opacus* (Ward, 1894) Ward, 1901.

Первый промежуточный хозяин *Microphallus* — морские и солоноватоводные брюхоногие моллюски разных семейств, дополнительный — ракообразные, мечехвост, рыбы.

Единственный вид данного рода, обнаруженный у человека, — *M. brevicaeca*.

***Microphallus brevicaeca*** (Africa et Garcia, 1935) [= *Heterophyes brevicaeca* Africa et Garcia, 1935; = *Spelotrema brevicaeca* (Africa et Garcia, 1935) Tubangui et Africa, 1938; = *Carneophallus brevicaeca* (Africa et Garcia, 1935) Velasquez, 1975] (рис. 105). Видовое название — *brevicaeca* — можно перевести как «короткокишечный».

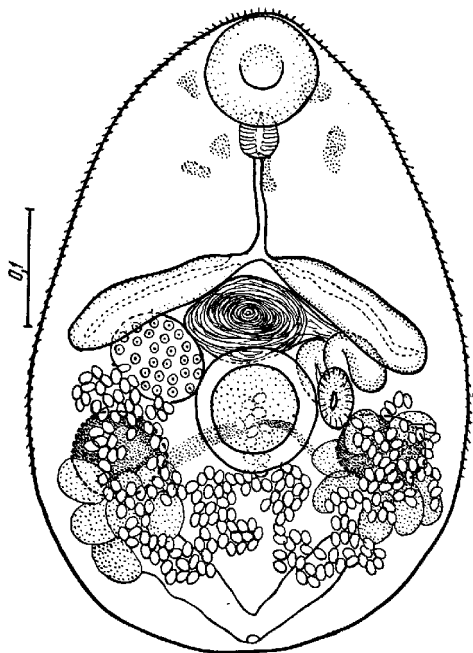


Рис. 105 *Microphallus brevicaeca* (из: Tubangui, Africa, 1938 — как *Spelotrema brevicaeca*)

История описания этого вида чрезвычайно интересна. В 1935 г. в печати появилась статья (Africa, Garcia, 1935a), авторы которой сообщили об обнаружении в Маниле (Филиппины) в сердце, головном и спинном мозге 50-летнего мужчины, умершего от острой сердечной недостаточности, яиц неизвестной трематоды, а в тонком кишечнике — 21 экз. этой трематоды. Паразит был описан ими как *Heterophyes brevicaeca* Africa et Garcia, 1935. По мнению исследователей, в 1930-е годы «гетерофиазис» в немалой степени способствовал развитию сердечной патологии среди населения на Филиппинах (Africa et al., 1940). Через несколько лет вид *Heterophyes brevicaeca* перевели из семейства гетерофиид в

семейство Microphallidae под названием *Spelotrema brevicaeca* (Africa et Garcia, 1935) Tubangui et Africa, 1938, поскольку по своим морфологическим особенностям он никак не соответствовал таковым рода *Heterophyes*. Затем *Spelotrema brevicaeca* перевели в этом же семействе в род *Carneophallus* как *C. brevicaeca* (Africa et Garcia, 1935) (Velasquez, 1975). Однако в настоящее время род *Carneophallus*, как мы видим, является одним из многих синонимов рода *Microphallus*. Следовательно, *C. brevicaeca* должен именоваться *Microphallus brevicaeca*.

Взрослые черви грушеобразной формы, вогнутые на брюшную сторону и выпуклые на спинную сторону, очень маленькие, 0,6 – 0,7 × 0,3 – 0,35 мм (Africa, Garcia, 1935a). Чешуеподобные шипики на тегументе заметны в передней половине

тела, по направлению к его заднему концу становятся реже. Ротовая присоска субтерминальная, слегка меньше брюшной ( $0.085 \times 0.070$  против  $0.075 \times 0.080$  мм). Кишечные ветви тонкостенные, короткие, ниже уровня брюшной присоски не опускаются. Семенники шарообразные или овальные,  $0.105 \times 0.070$  мм, находятся на значительном удалении от заднего конца тела, на том же уровне, что и желточники. Семенной пузырёк очень крупный, из трёх частей, разделённых короткими протоками, его передний участок, самый крупный и самый заметный, занимает почти всё пространство между брюшной присоской и кишечником. Яичник овальный,  $0.075 - 0.080 \times 0.060 - 0.065$  мм, лежит на уровне брюшной присоски справа. Петли матки ограничены задней половиной тела. Желточники из 5–6 крупных фолликулов ( $0.06 \times 0.04$  мм) на каждой стороне тела; поперечный желточный проток очень заметный, проходит подобно мосту через медианное поле позади брюшной присоски. Яйца  $16 \times 10$   $\mu\text{m}$ .

При переводе *Heterophyes brevicaeca* Africa et Garcia, 1935 в род *Spelotrema* авторы (Tubangui, Africa, 1938), изучив дополнительный материал, уточняют описание вида. По их данным, длина тела червей 0.5 – 0.7, ширина 0.3 – 0.4 мм. Шипики на поверхности тела далее уровня желточников не распространяются. Ротовая присоска диаметром 0.065 – 0.095, брюшная 0.08 – 0.105 мм в поперечном разрезе. Префаринкс очень короткий, у большинства особей практически отсутствует (в видовом диагнозе 1935-го года подчёркивалось, что префаринкс в 3 раза больше пищевода «prepharynx large, three times as large as oesophagus»). Желточные фолликулы от овальной до округлой формы, в количестве 7–9 (обычно 8) на каждой стороне тела. Яйца мелкие, желтоватые,  $15 - 16 \times 9.4 - 10$   $\mu\text{m}$ .

Окончательный хозяин трематоды — малая крачка *Sterna albifrons sinensis* (Tubangui, Africa, 1938). Метацицеркарии были обнаружены в креветке *Macrobrachium* sp. и скормлены выращенным в лаборатории 4–5-дневным белым крысам и однодневным цыплятам (Velasquez, 1975). Зрелые черви с яйцами были обнаружены в тонком кишечнике крыс через 1–5 дней, однако к 10-му дню постепенно исчезли. Из 10 цыплят через 24 ч оказался заражённым только один.

*M. brevicaeca* очень редко встречается у человека и известен только на Филиппинах. Обычно этого гельминта диагностировали при копроовоскопическом анализе вместе с яйцами гетерофиид. Вместе с членами родов *Haplorchis* и *Stellantchasmus* эту трематоду, но ещё как *Spelotrema brevicaeca*, выявили у лиц, скончавшихся от сердечной недостаточности.

Трематода живёт в тонком кишечнике человека, но её яйца, благодаря мелким размерам, могут разноситься циркуляционной системой и попадать в жизненно важные органы, в том числе и в сердце. В результате паразит может провоцировать экстракишечные и кишечные синдромы.

## Род *Gynaecotyla* (Yamaguti, 1934) Yamaguti, 1939

Синонимы: *Cornucopula* Rankin, 1939

*Paraspelotrema* Wang, 1982

Описание (по: Белопольская, 1952). Очень мелкие грушевидной формы черви. Тегумент с шипиками. Отличительной чертой трематод данного рода является наличие двух брюшных присосок. Развиты все отделы пищеварительной системы. Ки-



шечные ветви обычно простираются до заднего края брюшных присосок. Половой атриум хорошо развит. Крупная поперечно вытянутая половая бурса лежит впереди брюшных присосок, содержит луковичеобразный семенной пузырь и свёрнутый кольцом семяизвергательный канал. Мужское и женское половые отверстия отдельные. Яичник находится слева на уровне брюшных присосок. Лауреров канал и семяприемник имеются. Матка в основном ниже семенников. Желточные фолликулы в двух группах, позади семенников. Паразиты кишечника береговых птиц. Типовой вид — *Gynaecotyla squatarolae* Yamaguti, 1934.

Этот типовой вид и был найден у человека в Корее.

*Gynaecotyla squatarolae* впервые описана в Японии на материале из тулеса *Pluvialis (=Squatarola) squatarola hypomelaena* и чернозобика *Calidris (=Erolia) alpina sakhalina* (Yamaguti, 1934, 1939), а затем из экспериментально заражённых крыс, кроликов, цыплят и куропатки (Otagaki, 1958).

Описание (по: Yamaguti, 1934) (рис. 106). Овальные или грушевидные черви длиной 0.83 и шириной 0.31 мм, поверхность тела покрыта очень мелкими шипиками. Ротовая присоска субтерминальная, 0.042 мм в диаметре. Префаринкс тонкий, 0.078, фаринкс бочонковидный, 0.03 × 0.024, пищевод очень узкий, 0.18 мм, ветви кишечника доходят до уровня брюшных присосок, размеры последних 0.04 и 0.05 мм. Маленькие округлые симметричные семенники расположены на границе между средней и задней третями длины тела. Дугообразная цилиндрическая бурса впереди присосок. Яичник овальный, перед левым семенником. Яйца овальные, коричнево-жёлтые, с толстой оболочкой, 21 – 27 × 15 – 18 μm.

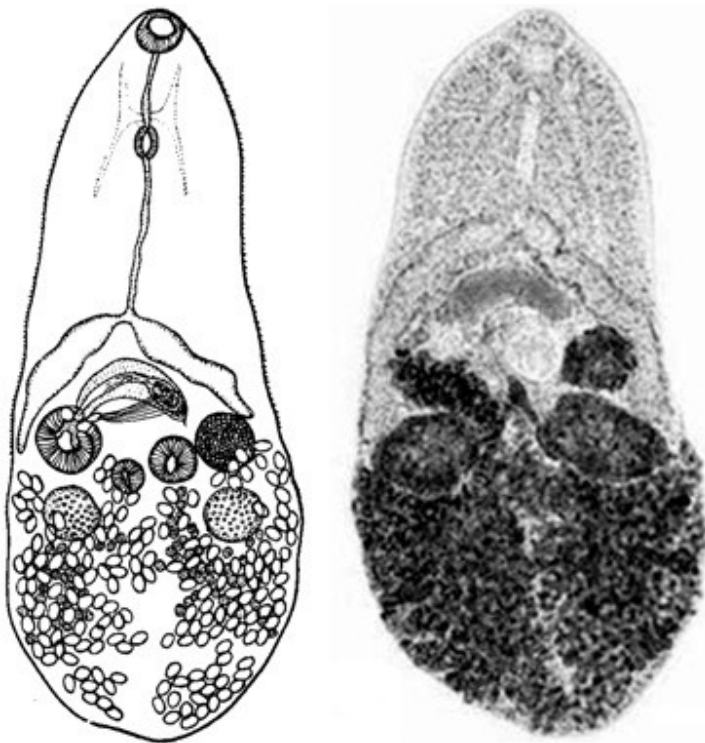


Рис. 106

*Gynaecotyla squatarolae*:

1 — из Yamaguti, 1934;  
2 — из: Seo M. et al., 2007b  
(шестидневная марита из  
крысы; видны многочис-  
ленные яйца в матке)

Описание (по: Seo M. et al., 2007b). Трематода овальной формы, длиной до 0.5 – 0.7 мм. Префаринкс короткий, пищевод умеренной длины. Кишечные ветви заканчиваются на уровне семенников. Большая брюшная присоска располагается медианно, посередине или слегка позади середины тела, позади сумки цирруса, меньшая — слегка справа от

более крупной присоски. Семенники крупнее яичника, лежат под каждой кишечной дугой. Сумка цирруса расположена поперёк тела впереди обеих присосок и заканчивается в половом атриуме. Мускулистый циррус состоит из двух лопаточкообразных хитинизированных выростов. Половой атриум впереди и справа от меньшей брюшной присоски. Яичник между более крупной присоской и левой кишечной ветвью. Семяприемник и тельце Мелиса имеются. Петли матки занимают всю заднюю часть тела, метратерм заканчивается в половом атриуме на медианной дорсальной поверхности; его дистальный конец снабжён тяжёлой кутикулярной уховидной пластиной с 15–20 тонкими поверхностными шипами. Желточники в двух группах, в каждой более 10 фолликулов, расположены позади семенников. Яйца с крышечкой, эллиптические, коричневатые,  $21 \times 17 \mu\text{m}$ .

Метацеркарии поселяются в гепатопанкреасе солоноватоводных крабов *Macrophthalmus dilatatus* и *M. japonicus* (Otagaki, 1958; Seo M. et al., 2007b; Sohn, 1994; Yamaguti, 1934).

Размеры метацеркарий в среднем  $0.48 \times 0.25 \text{ мм}$  (Seo M. et al., 2007). Ротовая присоска субтерминальная; префаринкс длинный, пищевод умеренной длины, кишечные ветви широко расходятся к сторонам тела. Большая брюшная присоска располагается медианно позади сумки цирруса, меньшая — слегка позади и справа от более крупной присоски. Сумка цирруса лежит поперёк тела впереди более крупной присоски. Гонады хорошо развиты. Семенники крупнее яичника. Желточные фолликулы сгруппированы позади каждого семенника, между ними находится экскреторный пузырь.

Окончательный хозяин *G. squatarolae* — птицы. Взрослые формы выращены в экспериментально заражённых крысах, кроликах, цыплятах и перепёлках (Otagaki, 1958; Seo M. et al., 2007b). Возможно, что среди дефинитивных хозяев трематоды в природе могут быть и млекопитающие.

У человека *G. squatarolae* впервые обнаружили всего несколько лет назад. В одном из прибрежных посёлков Корейского п-ова, жители которого обычно употребляют в пищу солоноватоводных крабов, у 50-летней женщины были найдены гимнофаллидные и гетерофиидные яйца. После очистки кишечника в её стуле насчитали 845 взрослых червей, из числа которых 3 относились к *Gynaecotyla squatarolae*, 841 — к *Gymnophalloides seoi*, 1 — к *Haplorchis pumilio* (Chung O. et al., 2011).

Однако ещё в 2007-м году М. Сео с соавт. (Seo M. et al., 2007b), успешно заразившие крыс личинками из краба *M. dilatatus*, обратили внимание на возможность заражения жителей прибрежных районов этим паразитом. Цитируемые авторы исходили из особенностей национальной кухни местного населения, обычно употребляющего в пищу крабов под соевым соусом или соусом чили (chilly sauce). Учитывая очень мелкие размеры яиц *G. squatarolae*, при скрининге фекальных проб они просто могут быть пропущены, а потому заражение не будет выявлено.

Таким образом, из двух видов микрофаллид, выявленных у человека, *Microphallus brevicaeca* обнаружен только на Филиппинах, а *Gynaecotyla squatarolae* — только в Корее. Степень заражённости ими практически не выявлена, а потому очертить границы возможного распространения вызываемых ими заболеваний не представляется возможным. К тому же фактически не известны и клинические признаки заражения ими. Скорее всего, человек является случайным хозяином для этой группы трематод. Источником заражения обоими видами микрофаллид являются ракообразные.

## Семейство *Opisthorchiidae* Looss, 1899<sup>1</sup>

Описание (по: Скрябин, Петров, 1950; Price, 1940b; Scholz, 2008; Yamaguti, 1933). От мелких до средних размеров трематоды разнообразной формы — от ланцетовидной до удлинённой или цилиндрической. Тегумент с шипиками или без них. Присоски более или менее развитые, сближены между собой. Префаринкс имеется или отсутствует; фаринкс имеется; пищевод короткий; кишечные ветви различной протяжённости. Семенников два, цельнокрайные или дольчатые, в задней половине тела. Семенной пузырь длинный, более или менее извитой. Половая бурса отсутствует. Половые поры непосредственно перед брюшной присоской. Яичник цельнокрайный или лопастной. Лауреров канал имеется. Многочисленные петли матки расположены выше половых желез. Яйца мелкие, многочисленные. Желточники обычно кнаружи от кишечных ветвей и перед гонадами, могут частично перекрывать кишечные ветви. Экскреторный пузырь Y-образный. Типовой род — *Opisthorchis* Blanchard, 1895.

Семейство объединяет 33 валидных рода из 13 подсемейств (King, Scholz, 2001). Среди них 3 подсемейства — *Opisthorchiinae* (13 родов), *Metorchinae* (3 рода) и *Pseudamphistomatinae* (2 рода) содержат виды, имеющие серьёзное медицинское и/или ветеринарное значение. При этом 3 вида описторхийд — *Clonorchis sinensis*, *Opisthorchis felineus* и *O. viverrini* — являются наиболее важными паразитами *Homo sapiens*, попадающими к нему через пищу и поражающими более 45 млн. человек на планете (Petney et al., 2013).

Начнём с характеристики типового рода — *Opisthorchis*.

### Род *Opisthorchis* Blanchard, 1895

Синоним (по: Price, 1940b; Scholz, 2008):

*Notaulus* Skrjabin, 1913

Описание (по: Скрябин, Петров, 1950; Scholz, 2008). С характерными чертами семейства. Тело вытянутое, плоское. Кишечные ветви слегка извилистые, заканчиваются почти у заднего конца тела. Семенники лопастные, расположены наискось в задней части тела. Яичник цельнокрайный или лопастной, выше семенников. Семяприемник хорошо выражен. Матка занимает пространство между яичником и брюшной присоской внутрь от кишечных стволов. Желточные фолликулы располагаются кнаружи от кишечных ветвей в зоне матки, но уровня брюшной присоски не достигают. Типовой вид — *Opisthorchis felineus* (Rivolta, 1884) Blanchard, 1895.

У человека паразитируют два вида *Opisthorchis* — *O. felineus* и *O. viverrini*. Третий вид — *O. neverca* — после 1876 г. у человека ни разу не встретился.

*Opisthorchis felineus*<sup>2</sup> (= *Distoma conus* Gurlt, 1831, *nec* Creplin, 1825; = *Distoma lanceolatum felis cati* v. Siebold, 1836; = *Distomum felineum* Rivolta, 1884; = *Distoma lanceolatum familiaris* van Tricht, 1889; = *Distomum sibiricum* Winogradoff, 1891; = *Distomum winogradoffi* Jaksch, 1897) (рис. 107). Паразит впервые описан на

<sup>1</sup>В работах К. И. Скрябина и А. М. Петрова (1950; стр. 87), В. Кумара (Kumar, 1999; стр. 241) — *Opisthorchiidae* Braun, 1901.

<sup>2</sup>Синонимы приведены по работе: Faust, 1949.

материале от кошек из Пизы (Италия) как *Distomum felineum* Rivolta, 1884<sup>3</sup>. Видовое название трематоды дали по хозяину: *Felix* — латинское название рода кошек.

Предполагают, что этот червь мог быть отмечен К. Рудольфи ещё в 1819 г., а в 1831-м — Gurlt'ом, поместившим в опубликованный им справочник изображение и описание трематоды, весьма похожей на *Opisthorchis*. В 1891 г. профессор Томского университета К. Н. Виноградов при аутопсии человека обнаружил в его печени гельминтов, которых описал под названием *Distomum sibiricum* (сибирская двуустка) (Виноградов, 1892). Это было первое официально зарегистрированное заражение человека описторхами. К концу 19 века род *Distoma* (*Distomum*) содержал так много видов, причём зачастую резко отличающихся друг от друга, что возникла настоятельная необходимость их распределения по отдельным родственным группам — родам. Для удлинённых червей с семенниками у заднего конца тела Р. Бланшар (Blanchard, 1895)<sup>4</sup> предложил название *Opisthorchis* Blanchard, 1895, а в качестве типового вида он выбрал *Distomum felineum* Rivolta, 1884. В научно-популярной и справочной литературе паразита обычно описывают под названиями двуустка сибирская, или кошачья, описторх кошачий.

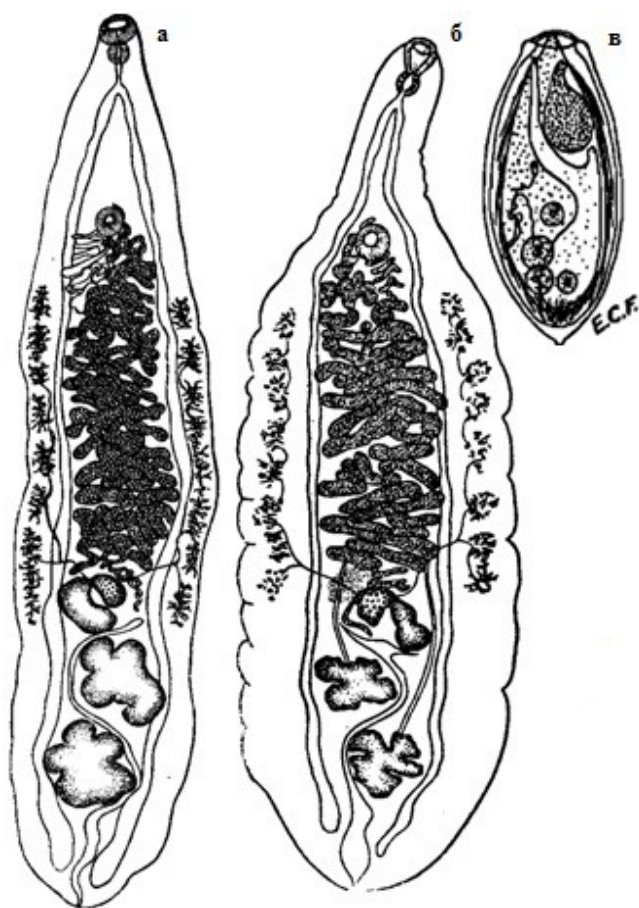


Рис. 107 *Opisthorchis felineus*:  
**а, б** — марита; **в** — яйцо (**а** — из: Скрябин, Шульц, 1926; **б** — из: Скрябин, Петров, 1950 — по: Barker, 1911; **в** — из: Faust, 1949 — по: Faust, Khaw, 1927)

С общими чертами рода. Довольно крупные трематоды ланцетовидной формы, длиной 7–12 и шириной 2–3 мм (по некоторым данным, длина тела червей может достигать 20 мм при ширине до 4 мм). Брюшная присоска несколько меньше ротовой.

Префаринкс отсутствует. Слегка волнистые кишечные ветви заканчиваются слепо близ заднего конца тела. Лопастные семенники расположены один позади другого под небольшим углом. Маленький овальный или слегка

дольчатый яичник и крупный ретортовидный семяприемник впереди семенни-

<sup>3</sup>Rivolta S. Sopra una specie di distoma nel gatto e nel cane // G. Anat. Fisiol. Patol. Anim. — 1884. — 16. — P. 20 — 28.

<sup>4</sup>Blanchard R. Animaux parasites // Bull. Soc. Zool. France. — 1895. — 20. — P. 217.

ков. Петли матки в средней трети тела между кишечными ветвями и желточными фолликулами. Яйца многочисленные, овально-вытянутые, слегка асимметричные, с гладкой, тонкой, двухконтурной оболочкой, с невысокой слабо различимой крышечкой на одном полюсе и хорошо заметным бугорком на другом; размеры яиц  $23 - 34 \times 10 - 19 \mu\text{m}$ .

Учитывая серьёзное медицинское значение *O. felineus*, изучению особенностей его биологии, экологии и распространения, проблемам очаговости и эпидемиологии вызываемого им заболевания, а также разработке мер его диагностики, профилактики и терапии посвящены сотни работ. Информацию об этом паразите можно найти в многочисленных научных, научно-популярных и справочных изданиях во многих странах мира, и, прежде всего, в России, Казахстане, Украине, Беларуси, а также некоторых западноевропейских странах, например, Италии. При этом всё большее внимание уделяется исследованию совокупности всех факторов, как природных, так и антропогенных, оказывающих влияние на функционирование паразитарной системы данного вида.

В жизненный цикл *O. felineus* включены два промежуточных и окончательный хозяева (Vogel, 1934) (рис. 108).

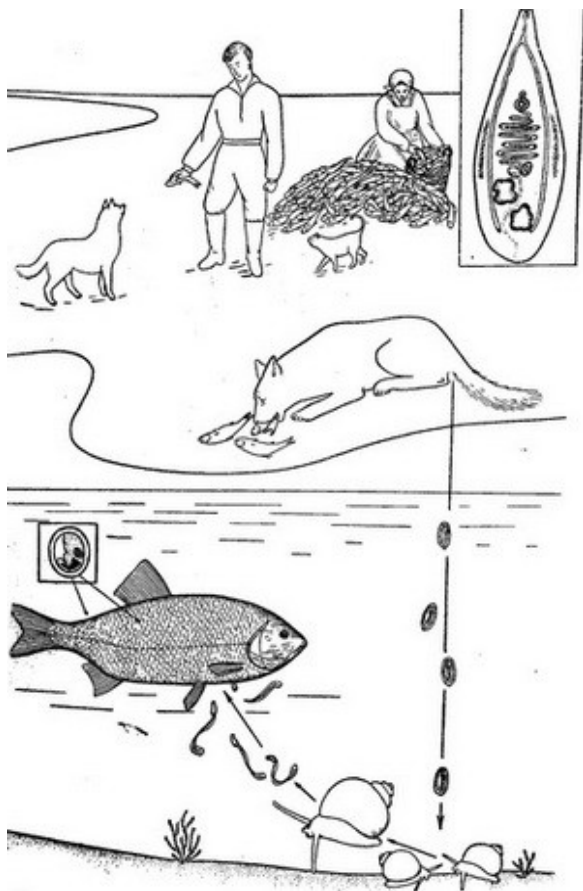


Рис. 108 Схема жизненного цикла *Opisthorchis felineus* (из: Скрыбин, Петров, 1950 — по: К. И. Скрыбину, Т. Н. Тимофеевой)

Попавшие в воду яйца с уже сформированным мирацидием вместе с илом заглатываются первым промежуточным хозяином — моллюсками из семейства *Bithyniidae*. По мнению С. А. Беэра (2010), к *O. felineus* в разной степени восприимчиво большинство битиниид, однако основную роль в жизненном цикле этого гельминта всё же играют *Codiella* и, возможно, *Opisthorchophorus*. В то же время С. А. Беэр и С. М. Герман (1987) отмечают неоднородность штаммов *O. felineus* из разных очагов описторхоза, что выражается в разной степени их

совместимости с промежуточным хозяином.

Вышедший из яйца в кишечнике моллюска мирацидий проникает в его внутренние органы, где развива-

ются два партеногенетических поколения: сначала материнская спороциста, затем редии. В редиях формируются хвостатые церкарии, которые выходят во внешнюю среду и плавают близ дна водоёма. Встретив рыбу, церкарии активно внедряются в её кожу, при этом они быстро теряют хвост и уже через 15 мин проникают в жировую клетчатку и мышечную ткань, где превращаются в метацеркарий, достигающих инвазионного состояния через 6 недель.

Среди дополнительных хозяев *O. felineus* — по меньшей мере 23 вида рыб семейства карповых, в том числе из родов *Abramis*, *Alburnus*, *Aspius*, *Blicca*, *Carassius*, *Chondrostoma*, *Leuciscus*, *Tinca*, *Vimba* и др. (Беэр, 2005; Соусь, 2003; Шинкаренко, Поликутин, 2009; Mordvinov et al., 2012 и др.). Наибольший удельный вес среди дополнительных хозяев в Обь-Иртышском очаге имеют язь, елец, плотва сибирская (чебак), в Днепровском — язь, елец, краснопёрка, плотва, густера (Беэр, 2005), в Западно-Казахстанской области — язь, краснопёрка (Кармалиев, Кереев, 2013). С. А. Беэр с соавт. (1974) показали, что рыбы одного вида и возраста могут быть инвазированы в разной степени и содержать от единичных цист до нескольких сотен и даже тысяч. В Западно-Казахстанской области, например, в язе насчитывалось от 10–50 до 4000 цист, а экстенсивность его инвазии достигала 89–100 % (Кармалиев, Кереев, 2013). Интенсивная инвазия (от 200 до 1000 и более метацеркарий в одной рыбе) встречается редко, поэтому всё распределение частоты встречаемости паразита в целом резко асимметрично. И, наконец, интенсивность инвазии рыб слабо скоррелирована с их возрастом. К слову, об отсутствии связи между заражённостью рыб и длиной их тела и массой пишут и другие исследователи (De Liberato et al., 2011).

Установлено, что миграции и популяционная структура вторых промежуточных хозяев (рыб) не играют важной роли в формировании популяционно-генетической структуры *O. felineus* (Жигилева, Зеновкина, 2012).

И всё же в очагах инвазии в одной рыбе может насчитываться до 30 тыс. метацеркарий, что, впрочем, не удивительно, если вспомнить количество церкарий, продуцируемых одним моллюском. К примеру, одну особь *Bithynia leachii* за 47 дней покинуло 52783 церкарии, другую за 26 дней — 11358, третью за 72 дня — 32408 (Близнюк, 1967). Метацеркарии в рыбах заключены в мелкие округлые или овальные цисты размерами от 0.17 × 0.21 до 0.25 × 0.33 мм. Внутри цисты, в свою очередь, окружённой соединительнотканной оболочкой, сформированной хозяином, видна согнутая личинка (рис. 109). Тонкую прозрачную, бесструктурную оболочку, окружающую тело метацеркарии, можно заметить, если выделить личинку из капсулы (Здун, 1961). Зрелые метацеркарии коротко-эллиптической формы, длиной 0.24 – 0.34 и шириной 0.18 – 0.24 мм (Глазков и др., 1978). Поверхность тела до уровня заднего края брюшной присоски покрыта очень тонкими, мелкими шипиками. Присоски крупные, примерно равных размеров. Выделительный пузырь очень крупный, заполнен тёмными конкрециями; от передней стенки пузыря отходят два извитых выделительных канала, которые простираются вперёд до фаринкса. Формула пламенных клеток [(6+6) + (6+6+6)] (отличает данный вид от некоторых близкородственных видов). Имеются зачатки половых органов.

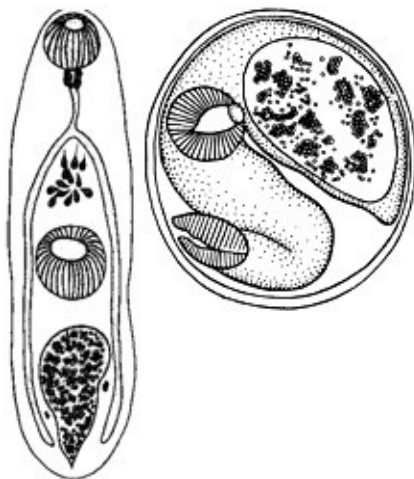


Рис. 109 Метацеркария *Opisthorchis felineus*: слева — вне цисты; справа — в цисте (из: Vogel, 1934)

Круг дефинитивных хозяев *O. felineus* включает 40 видов млекопитающих, в рацион которых входит рыба. К примеру, в Большеземельской тундре этого гельминта нашли у песка (Юшков, Ивашевский, 1999), в Центральном регионе России — у обыкновенной лисицы (Андреянов, 2013), в дельте Волги — у енотовидной собаки (11.7 %, в среднем 1.69 экз.) (Ivanov, Semenova, 2000), а также у волка и лисицы (Калмыков и др. 2012), в Дагестане — у собак (Гаджиев, 2009), на территории Тюменской области — у лисицы, ондатры, водной полёвки, горностая (Пустовалова и др., 1999), в бассейне Оби — у ондатры (Шутеев, 1977), в Казахстане — у деревенских и бродячих кошек (33 %) (Sultanov et al., 2014), в Италии — у кошек (46.4 %) (De Liberato et al., 2011), в Германии — у обыкновенной лисицы (6.7 %, до 169 экз.) (Schuster et al., 1999), ондатры (Pauly et al., 2003) и кошек (Hering-Hagenbeck, Schuster, 1996; Pauly et al., 2003). К. И. Скрябин и А. М. Петров (1950) отмечали высокую заражённость кошек и собак на Урале и в Западной Сибири, а также серебристо-чёрной лисицы и голубого песка в зверосовхозах. По данным Н. М. Чемич с соавт. (2014), кошки в Украине поражены *O. felineus* на 19–32 %. Заражённость животных в природных условиях может достигать высоких показателей. В Харьковской области в бассейне Сев. Донца количество описторхов, обнаруженных как-то у одной кошки, превысило 1100 экз. (Шевченко, 1966).

В желудке окончательного хозяина наружная капсула переваривается, а под действием дуоденального сока личинки освобождаются от тонкой внутренней оболочки цисты. Дальнейший миграционный путь личинки обычно описывали так: черви проникают в общий жёлчный проток, а затем и во внутripечёночные жёлчные протоки, где обнаруживаются уже через 5 ч после заражения (Скрябин, Петров, 1950; стр. 95). При этом авторы особо подчёркивали, что проникновение в жёлчные ходы печени происходит не гематогенным путём, а через жёлчный проток. Ф. П. Коваленко и соавт. (2005) экспериментально обосновали иную концепцию становления инвазии *O. felineus* в организме окончательного хозяина, согласно которой основной путь миграции личинок происходит следующим образом. Первоначально метацеркарии активно проникают через слизистую оболочку внутренней поверхности двенадцатиперстной кишки в сосуды её венозной сети и током крови пассивно заносятся через систему воротной вены в междольковые вены печени, активно перфорируют их стенку, внедряются в прилежащие жёлчные каналы и с током жёлчи проникают в жёлчные пути хозяина. Здесь черви растут, через 3–4 недели достигают половозрелого состояния и начинают продуцировать яйца. Вместе с тем цитируемые авторы не исключают возможности миграции личинок через общий жёлчный проток в жёлчные пути печени, через стенку двенадцатиперстной кишки в брюшную полость и т. д. Весь цикл развития описторха от яйца до половозрелой стадии длится 4–4.5 мес.

При экспериментальном заражении белых мышей личинками описторха спустя 1.5–2 мес. в печёночных ходах подопытных животных были обнаружены половозрелые трематоды (Шульман и др., 1963).

*O. felineus* — возбудитель серьёзного заболевания людей и плотоядных животных. Число паразитов у одного человека может колебаться от единичных особей до десятков тысяч. Как отмечено выше, первое сообщение о заражении человека этим гельминтом появилось в 1892 г. (Виноградов, 1892). Автор назвал обнаруженного им возбудителя *Distomum sibiricum* Winogradoff, 1891. Впоследствии проф. К.

Виноградов отметил ещё несколько случаев заражения описторхом жителей Томска. Примерно в те же годы паразита зарегистрировали у местных жителей в Восточной Пруссии (Askanazy, 1900), в Петербурге, Томске (см. Скрябин, Петров. 1950). В последующие годы отдельные случаи заражения местных жителей этим паразитом были выявлены на Донбассе, в дельте Волги, в Москве, Харькове, но более всего в Сибири (см. Скрябин, Петров. 1950). И, наконец, после того, как в 1929 г. появилось информация о том, что в больницу Тобольска за 6 мес. поступило 100 больных, инвазированных описторхами (см: Пустовалова и др., 1999), в бассейн Оби и Иртыша была направлена специальная гельминтологическая экспедиция под руководством К. И. Скрябина, которая и выявила на данной территории крупнейший очаг описторхоза (описторхозиса)<sup>5</sup>.

В 1947 г. количество людей, заражённых *O. felineus*, оценивалось в 1.1 млн., причём район распространения заболевания почти полностью ограничивался Восточной Европой и бывшим Советским Союзом (Stoll, 1947). В середине 1990-х годов, по данным WHO (1995), этот гельминт был выявлен у 1.6 млн. человек в мире. По некоторым оценкам (Fürst et al., 2012), в Европе заражение описторхом зарегистрировано примерно у 350 тыс. человек. При этом следует учесть, что действительный уровень поражённости населения определить довольно сложно, поскольку ранняя фаза инвазии может протекать без выраженных клинических признаков, а на хронической стадии они могут быть неспецифическими. Об этом, в частности, пишут Е. Л. Красавцев и В. М. Мицура (2014; стр. 75), проводившие обследование населения Гомельской области (Республика Беларусь) и отметившие буквально следующее: «Большинство из поражённых лиц не имеют клинических проявлений инвазии и выявляются при профилактических осмотрах или при обследовании в семейных очагах».

К настоящему времени в Евразии очаги описторхоза (описторхозиса) известны в России, Украине, Беларуси, Казахстане в бассейнах рек Енисей, Обь, Иртыш, Бирюса, Урал, Волга, Кама, Дон, Днепр, Днестр, Неман, Северная Двина. Отдельные очаги зарегистрированы в Италии, Литве, Греции, Германии, Франции, Болгарии и ряде других стран (Беэр, 2005; Mordvinov et al., 2012). И всё же две трети мирового ареала возбудителя приходится на территорию России, а максимальный уровень заражённости населения регистрируют в Обь-Иртышском бассейне (Сыскова и др., 2011). Заболевание населения в Западной Сибири достигает 51 – 82 %, а в отдельных районах превышает 95 %.

По информации Федеральной службы по надзору в сфере защиты прав потребителей и благополучия человека, описторхоз является важной социально-экономической проблемой для Российской Федерации. Ежегодно в стране регистрируется до 40 тыс. подобных случаев (<http://77.rospotrebnadzor.ru/index.php/san-epid/40-2009-08-20-06-08-14/972-profilaktika>). Так, в 2011 г. в 63 субъектах Российской Федерации было зарегистрировано 31597 случаев описторхозиса, показатель заболеваемости составил 22.37 на 100 тыс. населения, из них 10 % — это дети до 14 лет (3336 случаев). Наиболее высокие показатели выявлены на территории Запад-

<sup>5</sup>В англоязычной научной литературе болезнь, вызываемая описторхами, в соответствии с требованиями «Standardized Nomenclature of Animal Parasitic Diseases (SNOAPAD)» (1988), называется *opisthorchosis* — описторхозис — или чаще *opisthorchiasis* – описторхозиазис.



ной Сибири в районах Ямало-Ненецкого автономного округа, Кемеровской и Томской областей, в южных районах Тюменской области, Ханты-Мансийском автономном округе, в северных районах Омской области. При этом поражённость населения повышается по мере продвижения с юга на север.

В своё время К. И. Скрябин и А. М. Петров (1950) подчёркивали отсутствие *O. felineus* к востоку от Оби и провели границу распространения этого паразита в азиатской части России по водоразделу Оби и Енисея. Подобный вывод сделан ими на основании результатов работы нескольких широкомасштабных гельминтологических экспедиций, в ходе которых обследовались не только плотоядные млекопитающие, но и население тех мест.

Тем больший интерес представляет информация о регистрации *O. felineus* у населения в тех регионах, где его, казалось бы, не должно быть, например, в Приморье (Захарова и др., 2009). По данным цитируемых авторов, в 2007 г. в Приморском крае показатель заражённости людей описторхом составил 0.05 на 100 тыс. человек, в 2008-м — 0.1 на 100 тыс. К слову, в 2006-м году, например, средний показатель по РФ был равен 29.2 на 100 тыс. Все случаи регистрации описторхов в Приморье имели место во Владивостоке и Уссурийске и оказались связаны с употреблением в пищу рыбы — сазана и карасей, выловленных в озере Байкал и реках Ангара и Белая и доставленных в Приморье из Иркутской области.

Второй в мире крупный очаг описторхоза находится в Украине в бассейнах Днепра и его притоков — Псёла, Сулы, Сейма, Ворсклы и др. (Чемич и др., 2011, 2014). Авторы подчёркивают, что заболевание регистрируется во всех регионах страны, кроме Севастополя (в год публикации первой статьи и подачи в печать второй — 07.02.2014 — Севастополь числился в составе Украины). Уровень поражённости населения в отдельных районах Полтавской и Черниговской областей колебался в пределах 10–15, а в Сумской — 71–82 %. Показатель заболеваемости людей в Сумской области и г. Сумы в 2000–2002 гг. превышал среднеукраинский в 9 раз, а за период 2004–2010 гг. — в 24 раза. Выявляемость больных в 2010 г. составила 36.4 на 100 тыс. населения, увеличившись по сравнению с 2000 г. почти в 5.3 раза. При этом в среднем по Украине заболеваемость находилась на относительно низком уровне — от 0.7 до 1.7 на 100 тыс. населения.

Формирование очагов этого опасного заболевания и их напряжённость зависят от многих естественных и антропогенных факторов, в том числе наличия, численности и особенностей взаимосвязей промежуточного, дополнительных и окончательных хозяев паразита, а также от социально-экономической ситуации в регионе.

Неконтролируемая транспортировка карповых рыб и продукции из них, в частности из эндемичных по описторхозису регионов, отсутствие должного санитарно-ветеринарного контроля, интенсивные внутри- и межгосударственные миграционные перемещения населения, растущий туризм и возросший интерес к традициям национальных кухонь, а также слабая просветительская работа среди населения способствуют ухудшению эпидемиологической ситуации по описторхозису не только в Российской Федерации, но и в некоторых других странах.

Известно, что в Западной Европе *O. felineus* редко встречается у людей, а каждый такой случай становится объектом внимания специалистов и находит отражение в соответствующей литературе, что, впрочем, неудивительно, если учесть серьёзные последствия для здоровья людей заражения этим червем. Отдельные

публикации заслуживают того, чтобы привести здесь содержащуюся в них информацию. Так, А. Вонделинг с соавт. (Vondeling et al., 2012) сообщили об имевшей место в Италии вспышке описторхозиса, вызванной употреблением в пищу сырой пресноводной рыбы. Одна из пострадавших — 35-летняя жительница Дании пожаловалась на плохое самочувствие — лихорадку без каких-либо определённых симптомов. При лабораторном обследовании у неё обнаружилась резко выраженная эозинофилия, а при копроовоскопии — яйца печёночного сосальщика. По словам пациентки, за три недели до появления неприятных симптомов она отдыхала на севере Италии и в одном из ресторанов попробовала традиционное итальянское блюдо из линя — *carpaccio*. Блюдо готовят из тонких кусочков рыбы, обычно сырой, приправленной оливковым маслом с уксусом и/или лимонным соком, к которой добавляют листья салата рукколе, нарезанные стружкой цукини и сырые шампиньоны. Одновременно с датчанкой в Италии с похожими симптомами к медикам обратилось 45 человек, обедавших в том же ресторане, которые также оказались заражены *O. felineus*. Все пациенты прошли успешное лечение празиквантелом.

Здесь следует обратить внимание на следующее обстоятельство. Несмотря на то, что *O. felineus* впервые был описан от кошек и собак именно из Италии, причём ещё в конце 19-го столетия, до начала 2000-х годов официальных сведений о случаях инвазии жителей этой страны описторхом не было. К настоящему времени подобные публикации становятся — увы! — довольно регулярными (Armignacco et al., 2008, 2013; Crotti et al., 2007; De Liberato et al., 2011; Pozio et al., 2013; Traverso et al., 2012; Vondeling et al., 2012; Wunderink et al., 2014). Судя по ним, основным источником заражения людей в Италии является линь, которого подают на стол в сыром виде. Исследователи выяснили, что линь отличается очень высокой заражённостью метацеркариями *O. felineus*. Так, в центральной Италии в озёрах Bolsena и Bracciano он поражён на, соответственно, 75 и 95.4 %, а количество цист в 50 г филе достигает 50 экз. (De Liberato et al., 2011). Кстати, из 12 видов рыб, выловленных в этих озёрах, личинок описторха выявили только у линя, который, таким образом, приобретает серьёзное эпидемиологическое значение в регионе. Блюда из сырой рыбы получили большую популярность в Италии только в последние несколько лет, и почти все рестораны, расположенные близ названных выше озёр, включили их в меню, сформировав в результате своеобразный «источник» заражения людей опасным паразитом.

И уж о совсем необычной «семейной» вспышке описторхозиса сообщили израильские медики (Yossepowitch et al., 2004). В скобках замечу: в Израиле *O. felineus* в природе не встречается. Семейная пара, иммигрировавшая в Израиль из Сибири в 1997 г., обратилась за медицинской помощью из-за беспокоившей их в течение 10 дней тошноты, рвоты, слабости, озноба. Лабораторные исследования показали наличие выраженного лейкоза с заметной эозинофилией и повышенным содержанием энзимов печени. В ходе собеседования стал понятен источник заражения членов семьи: за 10 дней до появления болезненных симптомов они ели копчёного карпа, привезённого сыном из Нижневартовска (Сибирь). В трапезе участвовали и дочь, и сын супружеской пары, а также их приятель. Через некоторое время дочь пожаловалась на преходящую боль в правом верхнем квадранте, а сын — на внезапно возникший приступ лихорадки. В стуле пациентов были выявлены яйца, которых определили как *Opisthorchis / Clonorchis*.

Стандартным методом клинической диагностики описторхозиса является копроовоскопия. Однако яйца разных родов описторхийд внешне практически не различимы между собой (Ditrich et al., 1992; Wuyckoff et al., 1965), что не позволяет корректно определить вид возбудителя. По В. В. Войцеховскому с соавт. (2013), при обнаружении яиц гельминта в содержимом двенадцатиперстной кишки и в кале диагностика на наличие описторхов осуществляется на основании специфических серологических реакций и теста иммуноферментного анализа — ИФА. И всё же разработанные относительно недавно серологические методы диагностики также оказались неспособными достоверно различать названные виды из-за большого количества гомологичных белков. По этой причине в настоящее время особо актуальным становится подход к диагностике описторхийд с применением методов идентификации их ДНК, к преимуществам которых можно отнести высокую чувствительность и специфичность, относительную дешевизну при массовом скрининге, а также возможность определения видовой принадлежности паразита на любой жизненной стадии (Колчанов и др., 2010). Одним из них является метод полимеразной цепной реакции — ПЦР, при котором используют видоспецифичные для *O. felineus* и *Metorchis bilis* праймеры на основе части гена оксидазы I митохондриального цитохрома с этих гельминтов (Ильинских и др., 2006).

Естественная восприимчивость людей к заражению *O. felineus* высока. Наибольшие показатели заболеваемости регистрируются в возрастной группе от 15 до 50 лет. При слабой инвазии человека клинические признаки поражения могут отсутствовать. При большом количестве гельминтов заболевание проявляется тошнотой, рвотой, слабостью, повышением температуры, абдоминальной болью и характеризуется сильным воспалением, некрозом и закупоркой жёлчных протоков, циррозом печени, иногда со смертельным исходом. Анатомически у человека констатируют холангит, при этом расширенные жёлчные протоки заполнены червями и их яйцами, окружёнными слизью. Гистологическая картина поражения складывается из железистой пролиферации стенок жёлчных каналов, клеточной инфильтрации (частично эозинофилами); аналогичные явления наблюдаются и в панкреатических ходах (Скрябин, Петров, 1950). При длительном течении заболевание ведёт к хроническому поражению печени, поджелудочной железы и жёлчного пузыря, при этом наиболее тяжёлыми осложнениями считаются жёлчный перитонит, абсцесс, цирроз, или первичный рак, печени, а также такие патологические состояния поджелудочной железы, как острый деструктивный панкреатит и встречающийся в очень редких случаях рак поджелудочной железы. В то же время некоторые исследователи считают, что для признания роли *O. felineus* в карциногенезе нет достоверных доказательств (Watanapa P., Watanapa W., 2002).

По мнению специалистов (Чемич и др., 2011, 2014), среди клинических данных описторхоза (описторхозиса) наибольшее диагностическое значение имеют признаки холецистита, гастрита, гепатомегалия, чувство тяжести в эпигастрии; из лабораторных — наличие яиц описторхов в кале; из эпидемиологических — принадлежность к группе риска и употребление в пищу термически не обработанной рыбы. Симптомы заболевания зависят от индивидуальных особенностей организма, интенсивности инвазии и времени, которое прошло с момента заражения пациента.

Общепризнанной классификации развития описторхозиса не существует. Как и у многих других заболеваний, вызываемых гельминтами, в нём различают две фазы — раннюю и позднюю. Ранняя, или острая, фаза длится от нескольких дней

до 4–8 и более недель и связана с проникновением покинувших цисту метацеркарий в гепатобилиарную систему и поджелудочную железу. На этой стадии ведущая роль в патогенезе принадлежит развивающимся аллергическим реакциям организма в ответ на воздействие продуктов метаболизма паразита, что обычно выражается лихорадкой, сопровождающейся ознобами и проливными потами, кожными высыпаниями по типу крапивницы, ломотой в мышцах и суставах. В патогенезе хронической стадии большую роль играют повторные заражения с обострением воспалительного процесса, фиброзом жёлчных путей, поджелудочной железы, дистрофией паренхимы печени, дискинезией жёлчевыводящих путей, холестазом. При хроническом течении болезни симптомы имеют много общего с проявлениями хронического холецистита, гастродуоденита, панкреатита, гепатита: пациенты жалуются на постоянные приступообразные боли в области правого верхнего квадранта, напоминающие по своей интенсивности жёлчную колику. Поздняя, или хроническая, фаза продолжается многие годы — 15–25 лет и больше.

Специфика хронического описторхозиса заключается в том, что после полного избавления от паразитов у пациента остаются необратимые изменения внутренних органов: хронический гепатит, холангит, холецистит, гастрит, нарушения со стороны иммунной системы. Для таких пациентов после окончания полного курса лечения большое значение имеют оздоровительные процедуры, направленные на улучшение функционирования жёлчного пузыря, оздоровление печени, нормализацию процессов пищеварения ([http://www.ayzdorov.ru/lechenie\\_opistorhoz\\_chno.php](http://www.ayzdorov.ru/lechenie_opistorhoz_chno.php)).

Социально-экономические последствия заражения людей описторхом наглядно иллюстрирует следующая информация: инвазированные в 3 раза чаще обращаются в поликлинику, в 6 раз чаще нуждаются в госпитализации по поводу заболеваний органов пищеварения, чем неинвазированные. У инвазированных затраты на лечение и оплату больничных листов в течение года в 5 раз выше, чем у лиц, свободных от инвазии (Пустовалова и др., 1999). Цитируемые авторы относят описторхоз (описторхозис) к паразитарным заболеваниям, имеющим общегосударственное значение.

Заражение человека происходит при употреблении в пищу контаминированной живыми инвазионными метацеркариями рыбы в сыром, вяленом, слабо солёном, маринованном или плохо проваренном / прожаренном виде. Так, употребление в пищу рыбы однодневного посола вызвало вспышку заболевания в Европе (Cross, 2001). Нередко описторхом заражаются работники общественного питания и домашние хозяйки, имеющие привычку в процессе приготовления рыбного фарша и/или рыбных блюд пробовать их в сыром, недостаточно проваренном и/или прожаренном виде.

Меры борьбы с *O. felineus* направлены на проведение превентивных мероприятий с учётом местных условий: отказ от употребления в пищу сырой, свежемороженой, слабо посоленной или вяленой рыбы из семейства карповых, выловленной в неблагополучных по описторхозису водоёмах; очистка сточных вод и охрана водоёмов от загрязнения яйцами возбудителя; обеззараживание рыбы в соответствии с утверждёнными рекомендациями; проведение санитарно-просветительской работы среди местного населения, соблюдение правил личной гигиены.

Позволю себе привести цитату из сообщения Федеральной службы по надзору в сфере защиты прав потребителей и благополучия человека от 5.11.2012: «Проведение производственного санитарно-паразитологического контроля обеспе-

чивают руководители рыбохозяйств, рыбодобывающих, рыбообрабатывающих организаций независимо от организационно-правовых форм и форм собственности, осуществляющих рыбодобычу, разведение и переработку, хранение и реализацию рыбы и продуктов ее переработки. При паразитологическом контроле сырья (свежей, охлажденной и мороженой рыбы) проводят микроскопическое исследование мышечных тканей и подкожной клетчатки рыбы на наличие метацеркарий описторхиса. Не допускается в реализацию и подлежит обеззараживанию сырье, в пробе которого обнаружена хотя бы одна жизнеспособная личинка описторхиса». И далее: «На рыбоперерабатывающих предприятиях проводят обязательный паразитологический контроль каждой партии готовой рыбной продукции холодного копчения, пресервов, соленой, пряной, маринованной (бочковой), вяленой рыбы. Готовая продукция не должна содержать жизнеспособных личинок описторхиса». (<http://77.rosпотребнадзор.ru/index.php/san-epid/....-20-06-08-14/972-profilaktika>).

Показано, что метацеркарии в рыбе, хранящейся при температуре +4°C, сохраняют жизнеспособность до месяца (Шульман и др., 1963). В крупных рыбах личинки остаются живыми при -10°C в течение 25 сут., при -28°C — до 24 ч, при -35°C — до 8 ч, при -40°C погибают через 2 ч. С учётом времени, необходимого для достижения требуемой температуры в глубине тела рыбы, сроки её полного обеззараживания удлиняются. При слабом посоле в зависимости от массы рыбы и температуры посола метацеркарии сохраняют жизнеспособность от 6 до 13 суток; следовательно, в первые дни после посола малосольная рыба продолжает оставаться источником инвазии человека. Обеззараживание рыбы достигается при варке (не менее 20 мин с момента закипания бульона), тщательном прожаривании (не менее 20 мин в закрытой посуде) или консервировании.

В настоящее время единственным эффективным средством для лечения описторхоза является празиквантел (билтрицид).

***Opisthorchis noverca*** Braun, 1903 (= *Distoma conjunctum* Lewis et Cunningham, 1872 sensu McConnell, 1876)<sup>6</sup> (рис. 110). Впервые паразит описан на материале от бродячей собаки в Индии под названием *Distoma conjunctum*, а затем выявлен при аутопсии двух местных жителей в их печени (McConnell, 1876). Название, данное трематоду, оказалось преокупированным — так уже называли североамериканского паразита — *Distoma conjunctum* Cobbold, 1856 (в настоящее время — *Metorchis conjunctus*). Трематоду, найденную в Индии, М. Браун (Braun, 1903) описал как *Opisthorchis noverca*, подчеркнув видовым названием своеобразную историю открытия этого вида: в переводе с латинского *noverca* — «мачеха», т. е. «неродная».

Ф. Баркер (Barker, 1911) перевёл *O. noverca* в созданный им род *Amphimerus* как *A. noverca*. Часть исследователей приняла эту точку зрения (см., напр., Hung et al., 2013). Однако представители *Amphimerus* характеризуются своеобразным расположением желточников, разделяющихся на уровне яичника на две группы, при этом задняя группа проходит за семенники к заднему концу тела (см. далее), чего никак нельзя сказать об особенностях расположения желточников у *O. noverca*.

---

<sup>6</sup>а) К синонимам *Opisthorchis noverca* относят также *Opisthorchis caninus* (Barker, 1911) (= *Distoma conjunctum* Lewis et Cunningham, 1872, nec Cobbold, 1856), *Paropisthorchis indicus* Stephens, 1912; *Amphimerus noverca* (Braun, 1902) Barker, 1911 (Waikagul, Thaenkham, 2014).

б) В работе (Saleh M., Ahmed Z. Intestinal parasites of 200 dogs in Karachi and their potential public health significance // Z. Parasitenk. — 1965. — 25. — P. 501 – 505) её авторы пишут об обнаружении у собак в Карачи и *Opisthorchis caninus*, и *Paropisthorchis indicus*.

Многие авторы по-прежнему рассматривают данный вид в составе рода *Opisthorchis*. Оставим и мы его в этом статусе.

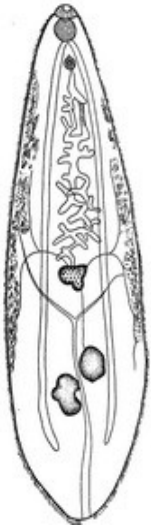

Рис. 110 *Opisthorchis noverca* (из: Скрябин, Петров, 1950 — по: Barker, 1911)

Описание (по: Braun, 1903). Трематоды овальной формы, длиной 9.5 – 12.7 и шириной 2.5 мм. Тегумент с мелкими шипиками. Обе присоски сближены. Префаринкс и пищевод отсутствуют, фаринкс крупный, кишечные ветви заканчиваются, не доходя до заднего конца тела. Семенники слаболопастные, сближенные, располагаются наискось в задней части тела. Половая пора медианная, непосредственно впереди брюшной присоски. Яичник поперечно-овальный, впереди семенников. Сравнительно короткая интерцекальная матка между яичником и брюшной присоской. Передняя граница желточников ниже уровня брюшной присоски, задняя — на уровне переднего семенника или выше. Яйца овальные, с крышечкой, 27.7 (McConnell, 1876), 34 × 19 (Braun, 1902), 34 × 21 μm (Faust, 1949).

Описание по материалу из Индии от свиньи и индийского вола (из: <http://www.nehu.ac.in/BIC...NE/Opisthorchis%20noverca>). Тело удлинённое, уплощённое, длиной 3.70 – 8.45 и максимальной шириной 2.03 – 2.71 мм. Ротовая присоска крупнее брюшной, соотношение их размеров 1.22 – 3.01 : 1. Пищевод короткий. Кишечные ветви доходят до заднего конца тела. Семенники округлые или дольчатые, в задней трети тела. Половая пора медианная, у переднего края брюшной присоски. Яичник неправильно-дольчатый или из 3 долей. Матка сильно петляющая. Желточники экстрацекальные, протянулись от уровня яичника до уровня семенного пузырька. Яйца 18 – 28 × 9 – 13 μm. Экскреторный пузырь Y-образный.

По мнению Э. Фауста (Faust, 1949), *O. noverca* отличается от *O. felineus* и *O. viverrini* меньшими размерами брюшной присоски в сравнении с ротовой, сближенными присосками, большей протяжённостью желточников и более крупными яйцами (34 × 21 μm). *O. noverca*, действительно, внешне отличается от обоих сравниваемых видов, но размеры яиц у *O. felineus* и *O. noverca* довольно близки: у первого — 23 – 34 × 10 – 19, у второго — 18 – 34 × 9 – 21 μm (если учесть те размеры яиц, которые приведены во втором описании *O. noverca*).

*O. noverca* встречается у домашних и диких животных; в Индии зарегистрирован у росوماхи, лисицы, индийского буйвола, собак и домашней свиньи, в Пакистане — у собак. В приведённом выше описании трематоды из Индии ([http://www.nehu.ac.in/...\\_NE/Opisthorchis%20noverca](http://www.nehu.ac.in/..._NE/Opisthorchis%20noverca)) сообщается также об обнаружении 12 экз. этого вида у коровы. Авторы сообщения рассматривают эту находку как пример случайного паразитизма (a case of incidental parasitism), что вполне резонно.

Сведения о регистрации *O. noverca* у человека в настоящее время отсутствуют (Waikagul, Thaenksam, 2014). С. А. Беэр (2010; стр. 55) считает недоказанным паразитирование *O. noverca* у человека, хотя и не отрицает такой возможности.

*Opisthorchis viverrini* (Poirier, 1886) Stiles et Hassall, 1896 (= *Distoma viverrini* Poirier, 1886) (рис. 111). Паразит впервые был обнаружен у циветты из Юго-Восточной Азии, погибшей в парижском зоопарке, и описан под названием *Distoma viverrini* — «дистома виверровая» (Poirier, 1886)<sup>7</sup>.

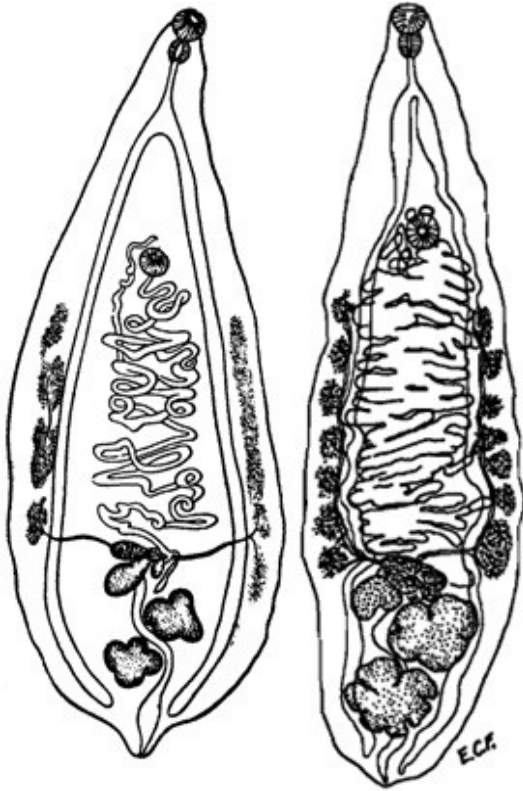


Рис. 111 *Opisthorchis viverrini*, марита (слева — из: Poirier, 1886; справа — из: Faust, 1949)

Описание (по разным авторам). Ланцетовидные черви длиной до 7 – 12 и шириной 1.5 – 2.5 мм, в живом состоянии красноватого цвета. Брюшная присоска такого же диаметра, как ротовая, расположена на границе первой и второй трети длины тела. Семенники 4-лопастные, лежат в задней части тела один позади другого. Половая пора открывается непосредственно впереди брюшной присоски. Яичник многолопастной. Семяприемник латерально от яичника. Тельце Мелиса слабо выражено. Матка интерцекальная, в средней части тела. Желточники латерально от кишечных ветвей, их передняя граница не достигает уровня брюшной присоски, а задняя находится на уровне яичника. Яйца 25 – 29 × 13 – 16 (27 × 15) μm (Sohn et al., 2011c). Вид характеризуется высокой плодовитостью: одна особь за сутки продуцирует до 4 тыс. яиц (Schuster, 2010).

*O. viverrini* очень похож на *O. felineus*, но отличается от него более длинным пищеводом, глубоко лопастными семенниками, лежащими возле яичника, расположением и формой желточников, более короткими и более широкими яйцами.

Первый промежуточный хозяин *O. viverrini* — битинииды *Bithynia funiculata*, *B. siamensis siamensis*, *B. siamensis goniomphalus* (Adam et al., 1995; Ditrich et al., 1990b, 1991; Kiatsopit et al., 2012; Miyamoto et al., 2014); развитие паразита в моллюсках завершается в течение 6–8 недель (Harinasuta С, Harinasuta Т., 1984). Дополнительный хозяин — более 40 видов карповых рыб из 18 родов (Sithithaworn et al., 2007); в Лаосе и Таиланде, например, рыбы 24 видов (Ditrich et al., 1990b, 1991; Sithithaworn et al., 1997), в Камбодже — 12 (Chai et al., 2014b; Miyamoto et al., 2014;

<sup>7</sup>Poirier M. J. Trematodes nouvelles ou peu connus // Bull. Soc. Philomat. — 1886. — 7. Ser. 10 — P. 27 – 279.

Touch, 2009) и т. д. Метациркарии локализуются в мышцах или под чешуёй рыб и достигают инвазионного состояния за 6 недель. Окончательный хозяин — кошки, в том числе домашние (Ditrich et al., 1990b, 1991; Oliveira et al., 2005; Scholz et al., 2003), а также собаки, человек. В организме дефинитивного хозяина зрелые черви появляются через 4 недели после заражения. В организме человека *O. viverrini* живёт около 10 (Sithithaworn et al., 2007) и даже до 25 лет (Kaewritoon et al., 2008). Особи из человека крупнее, чем из собак, кошек и хомяков (Kaewkes, 2003).

Первое сообщение о находке *O. viverrini* у человека появилось в 1911 г. (Leiper, 1911a). Трематоды были выявлены А. Керром при аутопсии двух заключённых в тюрьме на северо-востоке Таиланда и отправлены для изучения Р. Лейперу. Спустя несколько лет тот же А. Керр (Kerr, 1916) сообщил, что из 230 заключённых 39 (17 %) были заражены «*O. felineus*». К этому же виду отнёс червей и К. Проммас (Prommas, 1927), обнаружив тех при аутопсии 17-летнего юноши — жителя северо-востока Таиланда. Однако Е. Сэдан (Sadun, 1955) поправил коллег: заболевание печени у людей в Таиланде вызывает *O. viverrini*, а не *O. felineus*. В 1965 г. эту точку зрения подтвердили и другие исследователи (Wykoff et al., 1965). В дальнейшем информация о встречаемости *O. viverrini* у населения Таиланда появляется в печати чуть ли не ежегодно.

В 1980–1981 гг. на севере, северо-востоке, в центре и на юге Таиланда описторх виверровый был выявлен, соответственно, у 5.59, 34.6, 6.34 и 0.01 % населения (в среднем 14 %, что соответствовало 7 млн. человек) (Harinasuta C, Harinasuta T., 1984). Похожую цифру приводят и более поздние авторы, сообщавшие о поражённости около 7 млн. человек на севере и северо-востоке страны (Upatham, Viyanant, 2003). В качестве иллюстрации сказанного можно привести следующую информацию (Radomyos P. et al., 1994): на северо-востоке Таиланда в 16 провинциях 681 пациент, у которых были выявлены яйца *O. viverrini*, прошел лечение празиквантелом (40 мг · кг<sup>-1</sup> массы). Затем в течение 1–3 дней у них обследовали стул; в итоге у 92.4 % пациентов выделились взрослые особи *O. viverrini*, а также мелкие кишечные трематоды ещё 10 видов.

На северо-востоке Таиланда очень популярно национальное блюдо *Koi pla*, которое готовят из сырой рыбы, живых красных муравьёв, растительных приправ и сока лайма, и едят практически сразу после приготовления, без выдержки в кислом соке. В качестве рыбной компоненты обычно используют рыб рода *Cyclocheilichthys*, в частности *C. siaja*. В данном регионе эта рыба — один из основных дополнительных хозяев в жизненном цикле *O. viverrini*. Похожее блюдо — *Koi* из сырого мяса с соком лайма — весьма популярно и в Лаосе. Вместе с тем установлено, что извлечённые из рыбы метациркарии *O. viverrini*, помещённые в 4 % уксус, выживали в нём в течение 1–1.5 ч, а в тушке рыбы — намного дольше. Следовательно, блюда, технология приготовления которых подобна таковой *Koi*, несут явную угрозу здоровью человека, поскольку содержат живых инвазионных личинок.

Весьма показательные результаты получены при обследовании сотрудников государственных учреждений, членов их семей и учеников начальных классов в одном из городов (Pakse) в долине реки Меконг в Лаосе (Chai, Hongvanthong, 1998). Почти у 76.5 % пациентов обнаружили яйца трематод, нематод, скребней и цестод, при этом почти у 44 % высеялись яйца *O. viverrini*. Чтобы получить подтверждение правильной видовой идентификации трематоды, трое пациентов из этой



группы прошли стандартную процедуру дегельминтизации, в результате которой было получено, соответственно, 5, 10 и 395 взрослых особей *O. viverrini*.

И ещё несколько цифр о заражённости, на этот раз детей в Лаосе. На юго-востоке страны в двух посёлках из 128 детей 37.5 % оказались инвазированы *O. viverrini* (Kobayashi J. et al., 1996), а в ходе двухлетнего мониторинга встречаемости кишечных гельминтов у школьников одного из регионов яйца описторха были выявлены в 10.9 % из 30 тыс. проб стула (Rim et al., 2003).

При этом следует подчеркнуть, что *O. viverrini* довольно часто встречается вместе с другими мелкими червями — гетерофидами и/или дикроцелидами, что в определённой степени затрудняет постановку диагноза на поражение описторхом.

По данным WHO (1995), в середине 1990-х годов *O. viverrini* поражал 9 млн. человек в мире, к 2006 г. эта цифра увеличилась до 10.3 млн. (Crompton, Savioli, 2006). Примерно эту же цифру приводят и авторы следующей публикации (Andrews et al., 2008): по их данным, в мире описторхом виверровым заражено 10 млн. человек, в том числе 8 млн. в Таиланде и 2 млн. — в Лаосе. К слову, в 1965 г. число людей в Таиланде, инвазированных описторхом, оценивали в 3.5 млн. (Wykoff et al., 1965). Предполагают также, что группа риска, т. е. те, кто рискует заразиться *O. viverrini*, насчитывает 67 млн. человек (Keiser, Utzinger, 2005). Не последнее место в этой группе занимают туристы, на что уже давно обращают внимание медики многих стран, приводя примеры регистрации у вернувшихся из вояжа по экзотическим местам путешественников гельминтов, в том числе *O. viverrini*, отсутствующих в регионе их постоянного проживания (Ziegler et al., 1975).

В большинстве случаев заражение *O. viverrini* асимптоматично. При умеренном поражении у человека наблюдаются диспепсия, абдоминальная боль, запор или диарея, при хроническом отмечают гепатомегалию, недоедание, в редких случаях — холангит, холецистит и, наконец, холангиокарциному (Kaewpitoon et al., 2008; Sripa et al., 2011).

Прямую связь между раком жёлчных протоков — холангиокарциномой — и *O. viverrini* установили в 1960-е годы (Bhamarapravati, Virranuvatti, 1966). Цитируемые авторы проанализировали результаты 9694 случаев аутопсии, выполненных в Бангкоке между 1954 и 1965 гг., и 1301 случая биопсии печени, взятой между 1960 и 1962 гг. у заражённых *O. viverrini* пациентов. Прежде всего, был выявлен очень высокий уровень холангиокарциномы и при аутопсии, и при биопсии печени. При аутопсии соотношение между гепатоцеллюлярной карциномой и холангиокарциномой в отсутствие описторха составило 8 : 1, тогда как у заражённых лиц это соотношение было обратным. Похожая картина выявлена и при анализе результатов биопсии печени: соотношение между этими двумя злокачественными поражениями в незаражённой печени составило 5 : 1, а в заражённой — 1 : 2. Последующие исследования подтвердили этот вывод. В целом две трети случаев холангиокарциномы в Таиланде спровоцированы поражением *O. viverrini* (Parkin et al., 1991; Sripa et al., 2011). Самый высокий уровень развития холангиокарциномы характерен для северо-востока Таиланда, где, кстати, наблюдается и самый высокий уровень встречаемости у населения *O. viverrini*. Прогноз при этом заболевании неблагоприятный.

В 1994 г. Международное агентство по исследованию рака (The International Agency for Research on Cancer — IARC, 1994) классифицировало *O. viverrini* как канцероген № 1 для человека.

Таким образом, к настоящему времени инвазия людей *O. viverrini* зарегистрирована в Таиланде, более всего на северо-востоке страны (Bhamarapavati, Virranuvatti, 1966; Harinasuta C, Harinasuta T., 1984; Kaewkes, 2003; Kerr, 1916; Leiper, 1911a; Parkin et al., 1991; Radomyos B. et al., 1998; Radomyos P. et al., 1994; Upatham, Viyanant, 2003; Wiwanitkit et al.; Wykoff et al., 1966 и др.), в Лаосе, обычно у населения долины реки Меконг (Chai, Hongvanthong, 1998; Chai et al., 2005a, 2007, 2009; Ditrach et al., 1991; Eom et al., 2014; Kaewkes, 2003; Kobayashi et al., 1996; Rim et al., 2003; Sayasone et al., 2009a и др.), а также в Камбодже, как правило, в бассейне реки Меконг (Kaewkes, 2003; Miyamoto et al., 2014; Sohn et al., 2012), и намного реже в южном Вьетнаме (Tinga et al., 1999; Waikagul, Thaenkham, 2014).

Однако *O. viverrini* нередко обнаруживают далеко за пределами его нативного ареала. WHO (1995), например, акцентирует внимание на случаях обнаружения этого паразита в США и Франции у иммигрантов из Лаоса, а также в Кувейте, Китае и на Тайване — у тайских рабочих. На Тайване, к примеру, в 1997 г. в Changhua проверили 50611 иностранных рабочих и у 0.3 % выявили *O. viverrini* (Chang et al., 1997). К слову, на Тайване трематоду называют Thai liver fluke — тайским печёночным червем. Возможность обнаружения *O. viverrini* в новых для него регионах связана, прежде всего, с продолжительностью его жизни в человеке, насчитывающей многие годы, в течение которых червь продолжает продуцировать яйца. Иными словами, иностранные рабочие, иммигранты, беженцы становятся фактором интродукции и расселения по планете, прежде всего, в высокоразвитых странах, возбудителей паразитарных болезней, включая описторхов.

Что касается мер, направленных на предупреждение заражения людей *O. viverrini*, то полагаю, что все те превентивные меры, о которых шла речь выше при описании описторха кошачьего, вполне справедливо могут быть отнесены и к описторху виверровому. Здесь и отказ от употребления в пищу блюд из сырой рыбы, не проверенной на наличие живых описторхийных метацеркарий, и очистка сточных вод, и соответствующая обработка сбрасываемых в водоёмы нечистот, и санация больных с целью предупреждения распространения яиц гельминтов, и усиление санитарно-ветеринарного контроля рыбы и рыбной продукции, импортируемой из неблагополучных стран, и соблюдение правил личной гигиены, и разъяснительная работа среди местного населения.

## **Род Amphimerus Barker, 1911**

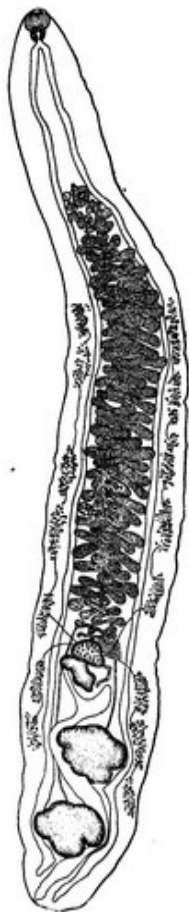Описание (по: Скрябин, Петров, 1950 — авторы приводят перевод работы: Barker, 1911; Scholz, 2008). Форма тела от ланцетовидной, заострённой спереди, до удлинённой или цилиндрической. Tegument с шипиками или без них. Ротовая присоска субтерминальная, хорошо развита. Брюшная присоска преэкваториальная, обычно в передней трети или четверти тела. Префаринкс отсутствует; фаринкс овальный; пищевод короткий; бифуркация кишечника близко к переднему концу тела; кишечные ветви длинные, почти достигают заднего конца тела. Семенников два, цельнокрайные или дольчатые, лежат тандемом или слегка диагонально в задней трети тела. Семенной пузырьёк трубчатый, извитой. Яичник медианный или слегка субмедианный, перед семенниками. Семяприемник позади яичника. Лауреров канал имеется. Многочисленные петли матки расположены между яичником и брюшной присоской, главным образом между кишечными ветвями, несколько петель прохо-

дят вентрально к кишечнику, в очень редких случаях сбоку от него. Желточники почти полностью кнаружи от кишечных ветвей, на уровне яичника разделены на две группы; задняя граница желточников проходит за семенники. Яйца мелкие, многочисленные. Экскреторный пузырь с S-образным стволом, проходящим между семенниками. Экскреторная пора терминальная. Паразиты печени и жёлчных протоков млекопитающих и птиц. Типовой вид — *Amphimerus ovalis* Barker, 1911 (паразит описан от черепах).

Род объединяет 11 видов, паразитирующих у млекопитающих в Канаде, США, Коста-Рике, Панаме, Колумбии, Эквадоре, Бразилии, Перу (Calvopiña et al., 2011). В качестве паразитов человека называют *Amphimerus pseudofelineus* (= *A. guyaquilensis*) и *Amphimerus* sp. Вместе с тем в публикациях последних лет всё чаще звучит несогласие с данной трактовкой статуса *A. guyaquilensis*. Попробуем разобраться в сложившейся ситуации, но первоначально ознакомимся с описанием перечисленных видов. Начнём с *A. pseudofelineus* как наиболее «старшего» из них.

***Amphimerus pseudofelineus*** (Ward, 1901) Barker, 1911 (= *Opisthorchis pseudofelineus* Ward, 1901) (рис. 112). В конце 19-го столетия в штате Небраска (США) в кошках и койотах были найдены трематоды, похожие на *Opisthorchis felineus*, но отличавшиеся от него, прежде всего, иным расположением желточников, а также большими размерами тела (16 – 24 мм) и длиной матки (Ward, 1895). Через несколько лет тот же автор (Ward, 1901), который обнаружил этих червей, описал их как *Opisthorchis pseudofelineus*, подчеркнув названием нового вида его близкое сходство с *O. felineus* (*pseudo* — «ложный»). В 1911 г. Ф. Баркер (Barker, 1911) создал новый род *Amphimerus* и перевёл в него данный вид, поскольку *O. pseudofelineus* отличался от типичных представителей *Opisthorchis*, прежде всего, иным расположением желточников, которое присуще видам *Amphimerus*.

Рис. 112 *Amphimerus pseudofelineus* (из: Скрябин, Петров, 1950 — по: Barker, 1911)



С характерными чертами рода (Barker, 1911). Тело ланцетовидное, заострённое спереди, длиной 5 – 22 и максимальной шириной 1 – 3 мм на уровне яичника. Тегумент передней части тела с мелкими игловидными шипиками. Ротовая присоска терминальная или субтерминальная, 0.24 – 0.51 × 0.19 – 0.45 мм. Брюшная присоска несколько меньше ротовой, 0.14 – 0.31 × 0.17 – 0.32 мм, и расположена в передней четверти длины тела. Половая пора около переднего края брюшной присоски. Кишечные ветви почти достигают заднего конца тела. Семенники круглые или овальные, цельнокрайные или лопастные, лежат в задней четверти или в задней пятой части тела. Яичник медианный или слегка субмедианный. Семяприемник по размерам крупнее яичника. Многочисленные петли матки тесно сближены. Желточные фолликулы расположены кнаружи от кишечных ветвей, на уровне яичника разделены на две группы: нижняя граница задней группы желточников доходит до заднего семенника, но не проникает за него. Яйца мелкие, с крышечкой, размером 31 × 16 μm.

Первый промежуточный хозяин трематоды не известен, а её жизненный цикл расшифрован только частично (Evans, 1963). Цитируемый автор скормил кошке, предварительно обследованной на наличие трематод, 700 г филе рыбы *Catostomus commersonii*<sup>8</sup>, выловленной в озере Манитоба (Канада) и заражённой метацеркариями описторхийд. Через 51 день после последней кормёжки в жёлчных протоках животного были обнаружены зрелые особи *A. pseudofelineus*.

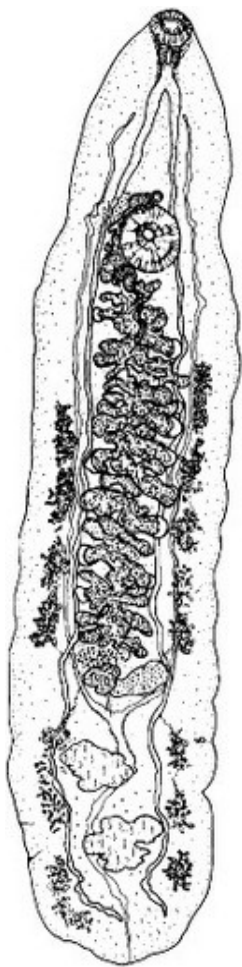
Паразит описан от кошек Северной Америки — в США в штатах Иллинойс, Небраска, Мичиган, и в Канаде (экспериментально).

Заражение животных *Amphimerus* вызывает у тех фиброз жёлчного канала, цирроз печени, панкреатит (Essex, Bollman, 1930; Levine et al., 1956; Rothenbacher, Lindquist, 1963).

Следует подчеркнуть, что *A. pseudofelineus* как таковой у человека пока не обнаружен. Все ссылки в литературе на подобные случаи с упоминанием данного вида объясняются тем, что его синонимом рассматривают *Amphimerus guyaquilensis*, действительно отмеченного у людей.

***Amphimerus guyaquilensis*** (Rodríguez, Gómez-Lince et Montalvan, 1949)<sup>9</sup> (= *Opisthorchis guyaquilensis* Rodríguez, Gómez-Lince et Montalvan, 1949) (рис. 113).

Рис. 113 *Amphimerus guyaquilensis* из опоссума (из: Thatcher, 1970)



История открытия вида такова. Во второй половине 1940-х годов при копроовоскопическом обследовании жителей низинных районов Эквадора у 18 из 245 человек обнаружили яйца описторхийдного типа (Rodríguez et al 1949). Такие же яйца высеялись и от собак из этих же мест. И, наконец, у принесённых в жертву животных нашли взрослых червей. Паразита описали как новый вид — *Opisthorchis guyaquilensis*. По мнению авторов, яйца трематод, найденных у собак при вскрытии, были такие же, как те, что обнаружили у местных жителей. На этом основании был сделан вывод о том, что *Opisthorchis guyaquilensis* может паразитировать и у человека.

Многие исследователи (Bowman et al., 2002; Yamaguti, 1971) полагают, что данный вид является синонимом *Amphimerus pseudofelineus*<sup>10</sup>. Однако не все согласны с этим, полагая, что *A. guyaquilensis* отличается от *A. pseudofelineus* расположением задней границы желточников: у первого вида желточники проходят за задний семенник почти до заднего конца тела, а у второго достигают заднего семенника, но не опускаются за него (Rodríguez et al., 1949; Thatcher, 1970). Замечу, что эти

<sup>8</sup>Довольно часто видовое название *commersonii* авторы пишут как *commersoni*, что является *literary misspelling* — орфографической ошибкой (Integrated Taxonomic Information System — ITIS Report).

<sup>9</sup>В сводке «Медицинская гельминтология. Полный перечень <...> человека» ([www.worms-info.ru](http://www.worms-info.ru)) и в статье (Sithithaworn et al., 2013) вид указан в составе рода *Opisthorchis*.

<sup>10</sup>В одной из работ (Ashford, Crewe, 2003) *Amphimerus pseudofelineus* отнесён к синонимам *Opisthorchis guyaquilensis*.

виды отличаются также соотношением размеров присосок: у первого из них брюшная присоска крупнее ротовой, у второго — наоборот. Тем не менее в большинстве обзорных публикаций оба вида рассматривают как *A. pseudofelineus* (Hung et al., 2013; Kumar, 1999).

*A. guayaquilensis* зарегистрирован у кошки и опоссума обыкновенного — в Панаме (Caballero y Caballero et al., 1953), у опоссумов обыкновенного (4 экз.) и четырёхглазого (31 экз.) — в Колумбии (Thatcher, 1970), у собак — в Эквадоре (Rodríguez et al 1949).

В июне 2009 г. при обследовании местного населения на севере Эквадора в пробах фекалий от индейцев племени чачи<sup>11</sup> обнаружилось яйца описторхийд (Calvoriña et al., 2011). В январе следующего, 2010-го, года обследование чачи из этих же поселений также дало положительный результат. В итоге инвазию описторхийдами выявили у 71 из 297 (23.9 %) обследованных индейцев в возрасте от 3 до 77 лет. При этом наиболее высокий уровень инвазии (34.1 %) наблюдался у жителей посёлка, максимально удалённого от моря (120 км), а минимальный (15.5 %) — в селении, расположенном в 85 км от береговой линии.

После стандартного антигельминтного лечения от четырёх пациентов выделилось 8 зрелых червей. Одновременно в печени кошки и собаки насчитали дюжину трематод (*dozens* у авторов можно перевести как «дюжина» или же «множество»). Черви нежные, листообразные, удлинённые, красно-розовые, длиной 8 – 13.6 (в среднем 10.2) и шириной 0.5 – 1.1 мм. Через несколько минут после извлечения из печени черви S-образно сворачивались и становились беловатыми или прозрачными. У окрашенных трематод чётко видно разделение желточников на переднюю и заднюю группы, причём фолликулы задней группы проходили за уровень заднего семенника; брюшная присоска крупнее ротовой; семенники округлые. Яйца жёлто-коричневые, с незаметной крышечкой, иногда с маленькой кнопкой на противоположном полюсе, но обычно на этом конце имеется загнутый шип; размеры яиц 28 – 33 × 12 – 15 µm. Трематод определили как *Amphimerus* spp.

Опрос чачи показал, что обычная повседневная еда большинства из них — это рыба, которую они вылавливают в реках, а затем коптят.

Отдельную публикацию (Calvoriña et al., 2015) эти же исследователи посвятили итогам изучения заражённости описторхийдами домашних животных в тех же поселениях, где у местных жителей была выявлена инвазия *Amphimerus* spp. Из общего числа обследованных животных у 71.4 % кошек и 38.7 % собак высеялись яйца трематоды, по своим морфологическим признакам аналогичные тем, что были получены от людей. На этом основании был сделан вывод о том, что домашние животные — кошки и собаки — в этих поселениях являются дефинитивными (резервуарными) хозяевами *Amphimerus* sp., а вызываемое этой трематодой заболевание — амфимериозис — следует отнести к группе зоонозных болезней.

И всё же авторы цитируемых работ так и не пришли к окончательному выводу, какой же вид *Amphimerus* паразитирует у индейцев и животных — *A. guayaquilensis* или же *A. pseudofelineus*.

---

<sup>11</sup> Этническая группа чачи — Chachi, или, как их называют сами эквадорцы, «каяпас — Сауарас», довольно немногочисленна (около 4000 человек). Обитает чачи в прибрежных влажных тропических лесах на севере Эквадора на реке Каяпас; основное занятие индейцев в настоящее время — рыболовство и сельское хозяйство.

В 1964 г. появилось описание нового подвида — *A. pseudofelineus minutus* Artigas et Pérez, 1964 от обыкновенного опоссума из Бразилии (Artigas, Pérez, 1964). Авторы подвида рассматривали *Amphimerus pricei* (Foster, 1939) и *A. guyaquilensis* синонимами *A. pseudofelineus*, а поскольку найденные ими формы были несколько меньшего размера, чем *A. pricei*, то они и описали их как подвид *A. pseudofelineus*. Скорее всего, в данном случае речь может идти о *A. guyaquilensis*, паразитирующем у разных видов опоссумов, в том числе обыкновенного, в Южной Америке.

Таким образом, в настоящее время достоверно установлено паразитирование *A. pseudofelineus* — у домашних животных в Северной Америке, *A. guyaquilensis* — у опоссумов в Южной Америке, *A. guyaquilensis* и *Amphimerus* spp. — у человека и домашних животных в Эквадоре. При этом не исключено, что *Amphimerus* spp. и *A. guyaquilensis* — это один и тот же вид.

В 2010 г. С. А. Беэр (2010) писал, что считает недоказанным паразитирование у человека *A. guyaquilensis* (= *Opisthorchis guyaquilensis*), хотя допускает такую возможность. Последние исследования доказали такую возможность.

## Род *Clonorchis* Looss, 1907

По своему строению черви очень напоминают представителей рода *Opisthorchis*, отличаясь от них в основном сильно разветвлёнными семенниками, расположенными медианно и заходящими латерально за кишечные ветви. Типовой и единственный вид — *Clonorchis sinensis* (Cobbold, 1875) Looss, 1907.

Э. Фауст (Faust, 1949) приводит 11 синонимов *Clonorchis sinensis*, К. И. Скрябин и А. М. Петров (1950) — 9, в их числе *Opisthorchis sinensis* Blanchard, 1895. Однако в некоторых публикациях паразита до сих пор описывают как *Opisthorchis sinensis* (напр., Jubb et al., 1985; Tan et al., 2009). Вопрос о синонимичности родов *Opisthorchis* и *Clonorchis* дискутируется уже многие десятилетия. Э. Прайс (Price, 1940; стр. 7) в своё время писал, что *Clonorchis* как род оставлен только потому, что это название прочно укрепилось в медицинской литературе («has been retained only because it has become so firmly established in the medical literature»). В то же время результаты недавно выполненного филогенетического анализа подтвердили предположения о синонимичности этих родов (Шеховцов, 2010). Тем не менее *Clonorchis*, а вместе с ним и *Clonorchis sinensis*, скорее всего, по-прежнему будут фигурировать в литературе как легитимные род и вид.

***Clonorchis sinensis*** (= *Distoma sinense* Cobbold, 1875) (рис. 114). Паразита впервые обнаружили в Калькутте 9 сентября 1874 г. при аутопсии плотника из Китая, скончавшегося от тяжёлой болезни. Проводивший вскрытие Д. МакКоннелл (McConnell, 1875) сообщил, что червь является новым видом и что заражение, видимо, связано с традицией китайцев употреблять в пищу полусырую рыбу. Т. Кобболд (Cobbold, 1875), в то время самый известный паразитолог в Англии, согласился с тем, что это был новый вид и предложил назвать его *Distoma sinense* (название трематоды переводилось как «дистома китайская»).

В научно-популярной, справочной литературе трематоду часто называют двуусткой китайской, китайским печёночным червем — Chinese liver fluke — или же восточным печёночным червем — Oriental liver fluke.

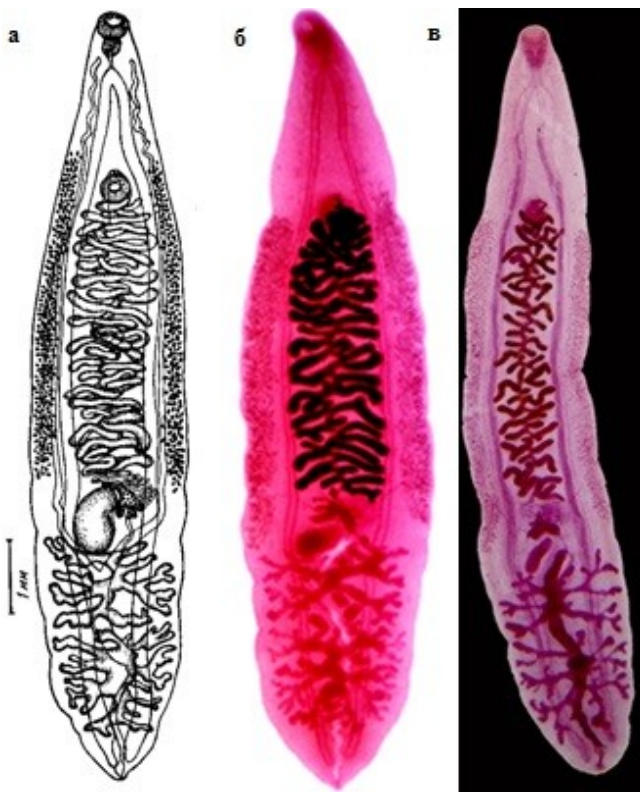


Рис. 114 *Clonorchis sinensis*, марита (из: а — Скрыбин, Шульц, 1926; б — <http://eol.org/pages/2974/details>; в — <http://sydney.edu.au/mbi/imagebank/platyhelminthes/trematoda.php> (Imaging: Brightfield))

Трематоды с удлинённым прозрачным телом длиной до 10 – 25 и шириной 2 – 5 мм (описание по: Faust, 1949). Передний конец тела более утончён, задний — более или менее закруглённый. У взрослых особей шипики на теле отсутствуют. Ротовая присоска несколько крупнее брюшной; последняя расположена в начале второй четверти длины тела. Фаринкс шарообразный, пищевод короткий, кишечные ветви проходят к заднему концу тела. Сильно разветвлённые семенники лежат тандемом в задней трети тела. Сумка цирруса, циррус и простатические железы отсутствуют. Маленький, слегка дольчатый яичник лежит медианно выше семенников. Ретортообразный семяприемник слева от яичника под углом к нему. Лауреров канал начинается между семяприемником и яичником, открывается дорсально маленькой порой. Желточные фолликулы мелкие, занимают латеральные поля кнаружи от кишечных ветвей от уровня брюшной присоски и до яичника. Яйца многочисленные, желтовато-коричневые, грушевидной, слегка ассиметричной формы, размерами  $27.3 - 35.1 \times 11.7 - 19.5$  (в среднем  $29 \times 16$ )  $\mu\text{m}$ ; при откладке содержат мирацидия. Оболочка яйца толстая, морщинистая; на одном полюсе имеется высокая крышечка, граница которой с корпусом яйца проходит в виде грубой извилистой линии, на противоположном полюсе — плохо различимый бугорок; перед крышечкой оболочка образует хорошо выраженный валик (рис. 115). Взрослая особь продуцирует в день от 1000 до 4000 яиц в течение по меньшей мере 6 месяцев в зависимости от вида хозяина (Lun et al., 2005).

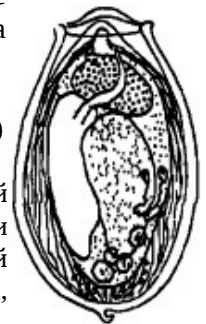


Рис. 115 Яйцо *Clonorchis sinensis* (из: Faust, 1949 — по: Faust, Khaw, 1927)

Жизненный цикл *C. sinensis* похож на таковой *Opisthorchis felineus*. Первый промежуточный хозяин — моллюски родов *Alocinma*, *Bithynia*, *Melanoides*, *Parafossarulus*, *Thiagra*, второй — более 130 видов пресноводных рыб из 46 родов (*Carassius*, *Ctenopharyngodon*, *Culter*, *Cyprinus*, *Gnathopogon*, *Hemibarbus*,

*Pseudogobio*, *Pseudorasbora*, *Sarcocheilichthys*, *Tanakia* и др.), принадлежащих к 11 семействам, а также 3 вида креветок (Chen D. et al., 2010; Choi, 1976; Faust, 1949; Faust, Khaw, 1927; Kobayashi H., 1917; Lun et al., 2005; Sohn, 2009; Sohn et al., 2009; Rim et al., 1996b и др.).

Церкарии проникают под чешую рыбы и инцистируются под кожей или в мускулатуре, достигая инвазионного состояния в течение 23 дней (Muller, 2002). Цисты овальные или эллиптические, размером  $0.158 - 0.193 \times 0.153 - 0.183$  (Sohn et al., 2009) или  $0.120 \times 0.140$  мм (Lun et al., 2005). Вокруг собственно цисты, образованной личинкой, хозяин формирует наружную соединительнотканную капсулу. Сквозь оболочку у личинок видны две примерно равные присоски, коричневатый пигмент, рассеянный по всему телу, и Образный экскреторный пузырь, занимающий почти всю заднюю часть тела (Sohn et al., 2009). Метациркарии *C. sinensis* морфологически похожи на таковые *Opisthorchis viverrini*, отличаясь от них меньшими размерами (Sohn, 2009). Заражённость рыб колеблется в очень широких пределах. К примеру, в Корее в провинции Куунгрук амурский, или китайский, чебачок *Pseudorasbora parva* поражён метациркариями *C. sinensis* на 92.3 %, а горчак *Tanakia limbata* (= *Acheilognathus limbata*) — на 4.2 %, в 1 мл мышечной ткани первого из них насчитывалось в среднем 51.4 цисты, а у второго — всего несколько цист (Choi, 1976). В Китае в дельте реки Pearl средняя заражённость рыб составила 37.09 %, при этом более всего оказались инвазированы уже упомянутый чебачок, а также белый амур *Ctenopharyngodon idellus*; в этой же акватории цисты с метациркариями были выявлены у 3 % креветок (Chen D. et al., 2010).

Окончательные хозяева паразита — кошки, собаки, волк, лисицы, барсук, куница, уссурийский енот, свиньи (Козлов, 1965; Скрябин, Петров, 1950; Cho S.-Y. et al., 1981; Faust, 1949; Lun et al., 2005). В экспериментах черви развивались во взрослые формы в крысах, мышах, кроликах, морской свинке, кошках, собаках, хомяках (Bhamarapravati et al., 1978; Chen D. et al., 2010; Fan, 1998; Faust, 1949). Почти на всех перечисленных видах подопытных животных изучалась также устойчивость окончательных хозяев к реинвазии данным гельминтом (Sohn et al., 2006).

Средняя продолжительность жизни *C. sinensis* — 10 лет (Chen M. et al., 1994). Однако есть факты, свидетельствующие о том, что трематода может выживать в человеке до 25–26 лет. К. И. Скрябин и А. М. Петров (1950) приводят информацию некоего Моора (1924), который обнаружил живые особи *C. sinensis* при вскрытии китайца, 25 лет прожившего в Панаме и ни разу за эти годы не покидавшего пределы страны. Похожую цифру продолжительности жизни клонорха у человека — 26 лет — приводят и австралийские учёные, проводившие многолетний медицинский мониторинг китайских иммигрантов в Австралии (Attwood, Chou, 1978).

Впервые заражение человека *C. sinensis* было выявлено в 1874 г. в Индии, но паразита обнаружили тогда у выходца из Китая (см. выше). В последующие годы этот гельминт был зарегистрирован у китайцев, живущих на Маврикии, а также у китайца из Гонконга (Liu, 2009)<sup>12</sup>. Первое же официальное сообщение о заражении клонорхом человека в Китае датируется 1908 г.: тогда в двух районах провинции Гуангдонг трематоду зарегистрировали у 16.7 и 36.3 % обследованных жителей (Liu, 2009). Вместе с тем палеопаразитологические данные свидетельствуют о том, что ещё 2000 лет назад во времена Западной династии Хан (Han) в провинции Хубей люди уже были заражены этим гельминтом (Lun et al., 2005). К настоящему

<sup>12</sup> Доклад представлен 8 октября 2009 г. на конференции «GIS in Humanities and Social Sciences 2009», организованной Китайской академией.



времени подобные находки сделаны в Китае при раскопках захоронений, датированных 16–18-м столетиями — 1558, 1647, 1685, 1640–1700 годов (Ki et al., 2014; Liu, 2009; Lun et al., 2005) и даже 2300-летней давности (IARC, 2009). Аналогичные находки известны и в Корее, где, к примеру, яйца клонорха были выявлены в захоронении ребёнка 15-го столетия (Seo M. et al., 2007a). По мнению многих исследователей, находки *C. sinensis* в захоронениях прошлых веков заставляют по-новому взглянуть на историю паразитарного поражения населения той или иной страны.

В 1877 г. паразита впервые обнаружили у человека в Японии (Yoshida, 2012). В 1883 г. заражённость японцев клонорхом превышала 50 %, но в 1950 г. составила всего 2.9 % (Liu, 2009). С 1991 г. подобные случаи в этой стране не известны, хотя выполнен скрининг 1 млн. проб стула (WHO, 1995).

На территории России ареал клонорхоза (клонорхозиса) приурочен к Дальнему Востоку, где выявлено  $99.0 \pm 0.5\%$  всех случаев регистрации *C. sinensis* у человека в стране (Беспрозванных и др., 2012; Гузеева, 2009; Макеева и др., 2008). Выявляемость заболевания людей в Приморском крае в 2007 г. составила 0.6 на 100 тыс. (Владивосток, Уссурийск, Дальнереченск, Спасск-Дальний, Хорольский район), в 2008-м — 0.1 на 100 тыс. (Уссурийский и Дальнереченский районы) (Захарова и др., 2009).

Общее количество людей в мире, заражённых клонорхом к 1992-му году, некоторые авторы (Woodruff, Upatham, 1992) оценивали в 20 млн. Однако по данным WHO (1995), в 1994 г. *C. sinensis* был зарегистрирован у 7 млн. человек. Эту цифру в дальнейшем приводят в своих публикациях многие авторы (напр., Crompton, Savioli, 2006; Watanapa P., Watanapa W., 2002). В 2005 г. появилась информация, согласно которой общее количество людей, инвазированных *C. sinensis*, достигает на планете 35 млн. человек, почти половина из них — 15 млн. — приходится на Китай (Lun et al., 2005). Вместе с тем, по расчётам, выполненным авторами специального выпуска IARC-2009, в Китае клонорхом поражено 12.5 млн. человек, в Корее — 1.3 млн. Что касается сведений по Вьетнаму, то авторы данного выпуска оговаривают, что располагают информацией только по очагам инвазии на севере этой страны, где паразит отмечен у 26 % населения. Приводимые ими сведения по России относятся к первой половине 1990-х годов, т. е. явно устарели, а потому не будем повторять их.

Исследователи оценивают численность группы риска, т. е. тех, кто живёт в эпидемических очагах и реально рискует заразиться клонорхом, в 200 млн. человек (Hong S. T, Fang, 2012). Безусловно, это весьма внушительная цифра, особенно если учесть те негативные последствия, к которым приводит инвазия человека данным гельминтом.

Количество червей в одном больном может достигать огромных величин — от нескольких сотен до 1500 и более экз. (Evans H. et al., 1971; Lun et al., 2005). Как-то у ребёнка, скончавшегося от клонорхозиса, насчитали 5140 трематод в жёлчных протоках и 1348 — в протоках поджелудочной железы (Chen Y. H. et al., 1963). Максимально известное количество клонорхов, обнаруженных у человека, составило 21 тыс. экз. (Muller, 2002).

В. В. Войцеховский с соавт. (2013; стр. 22) детально описывают патогенез клонорхоза (клонорхозиса), основную роль в котором «играют:

- аллергические реакции, которые возникают в результате выделения гельминтами продуктов их обмена;

- аденоматозная пролиферация эпителия жёлчных и панкреатических протоков, которую следует рассматривать как предраковое состояние;
- механическое воздействие гельминтов, которое состоит в повреждении стенок жёлчных и панкреатических протоков и жёлчного пузыря. Скопление паразитов обуславливает замедление тока жёлчи и секрета поджелудочной железы;
- нервно-рефлекторные влияния посредством раздражения гельминтами нервных элементов протоков, в результате чего возникают патологические нервные импульсы, передающиеся, прежде всего, на желудок и двенадцатиперстную кишку;
- возникновение условий (дискинезия жёлчевыводящих путей, скопление в них паразитов, яиц, клеток слущенного эпителия, временное и полное прекращение тока жёлчи), благоприятные для присоединения вторичной инфекции жёлчных путей».

Большинство людей заражено небольшим количеством трематод (менее 100 экз.). В таких случаях внешние признаки инвазии заметны слабо и могут проявляться общим недомоганием, диареей и абдоминальной болью. При умеренном поражении (менее 1000 червей) или же при пониженной резистентности у заболевших отмечают похожие симптомы или уже более выраженные — лихорадку, озноб, мышечные боли, анорексию, похудание, несколько увеличенную селезёнку. При высокой заражённости (более 1000 трематод) к вышеуказанным симптомам добавляется желтуха, возрастает скорость оседания эритроцитов, у больного появляется сильная боль в правом верхнем квадранте, ухудшается общее самочувствие, что проявляется внезапными приступами лихорадки, головной болью, головокружением, рвотой, запорами, чередующимися с поносом, наблюдается увеличение печени, увеличение и воспаление жёлчного пузыря с жёлчевыводящими протоками. Постоянное присутствие клонорхов в организме пагубно влияет на печень, приводя к развитию жировой дистрофии печёночных клеток, с последующим появлением в печени очагов злокачественных новообразований.

Более 100 лет назад впервые обратили внимание на наличие связи между клонорхом и развитием холангиокарциномы у человека (см.: Schwartz, 1980). В 1994 г. Международное агентство по исследованию рака (The International Agency for Research on Cancer — IARC, 1994) классифицировало *Clonorchis sinensis* как биологический канцероген № 2 для человека, а в феврале 2009 г. данный вид перевели в группу канцерогенов № 1 (IARC, 2009).

К настоящему времени находки *C. sinensis* у людей известны в Китае (Cheng Y. et al., 1994, 2005; Fang et al., 2007; Liu, 2009; Lun et al., 2005 и др.), Копее (Guk et al., 2006; Huh et al., 1994; Kim J. et al., 1994; Kim T. et al., 2010; Park J. et al., 2007; Son et al., 1994 и др.), Вьетнаме (Dung et al., 2007; Nontasut et al., 2003), на Тайване (Kuntz, 1966; Liu, 2009), в Гонконге (Rohela et al., 2006), а также в России в южных районах Приморья и Хабаровского края (Беспрозванных и др., 2012; Гузеева, 2009; Захарова и др., 2009; Макеева и др., 2008).

И, конечно, нельзя не остановиться на регистрации *C. sinensis* за пределами его нативного ареала. Даже история открытия самого паразита свидетельствует о реальной возможности таких находок, что подтверждают и многочисленные публикации (напр., Buchwald et al., 1995; Klemencic et al., 2012; Ziegler et al., 1975). Информация о нескольких подобных случаях приведена выше при описании данного вида. Остановимся ещё на ряде примеров, наглядно иллюстрирующих возможность обнаружения клонорха в совершенно не типичных для него регионах. Установлено,

например, что в США заражение *Clonorchis* (под этим названием авторы имели в виду *Clonorchis* / *Opisthorchis*, т. к. не смогли различить их) довольно обычно среди иммигрантов из Юго-Восточной Азии (Woolf et al., 1984). Известно, что с 1975 по 1984 г. из этого региона в Штаты иммигрировало 500 тыс. человек. Более определённым в идентификации паразита был другой автор (Arfaa, 1981), сообщивший, что при обследовании беженцев, прибывших в Калифорнию из Индокитая, у 13 % из них зарегистрировали *Clonorchis sinensis*. Выполненное через 10 лет аналогичное обследование выходцев из стран Юго-Восточной Азии, из числа которых почти 90 % проживали в США уже более года, показало, что 2 % из них по-прежнему заражены клонорхом, т. е. фактически продолжают оставаться паразитоносителями (Buchwald et al., 1995).

В Малайзии естественное заражение человека *C. sinensis* отсутствует, но по состоянию на 1995 г. там было выявлено 11 случаев заражения людей этой трематодой, и все они оказались связаны с лицами китайского происхождения (Shekhar et al., 1995). Авторы объясняют данный факт пристрастием китайцев к сырой рыбе, что, впрочем, можно отнести вообще ко всем лицам, где-либо и когда-либо заразившимся клонорхом.

Единственный источник заражения людей клонорхом — рыба сырая, слабо солёная, маринованная, вяленая, сушёная, холодного копчения, строганина и т. п. Одним словом, рыба, выловленная в неблагополучных по клонорхозису водоёмах и не прошедшая процедуры обеззараживания, является опасной для здоровья человека. Установлено, что метацеркарии трематоды сохраняли жизнеспособность при 4–6°C в течение 40 дней. В эксперименте они не потеряли инвазионности после 10–18-дневного хранения рыбы — амурского чебачка (*Pseudorasbora parva*) при -12°C и даже после 3–7-дневной заморозки при -20°C (Fan, 1998). Не оказал на них губительного воздействия и крепкий раствор соли (3 г на 10 г рыбы), в котором заражённую рыбу выдерживали в течение 5–7 дней при 26°C. Жизнеспособность этих метацеркарий после всех перечисленных экзекуций была проверена экспериментальным заражением 30 крыс и 8 кроликов личинками из замороженной рыбы и 33 крыс — личинками из солёной рыбы.

Похожие результаты получены и при изучении влияния различных способов технологической обработки рыбного сырья на выживаемость метацеркарий родственного вида — *Opisthorchis felineus* (см. выше). Следовательно, все меры, направленные на предотвращение заражения людей описторхами, о которых шла речь выше, в равной степени могут быть рекомендованы и для профилактики поражения клонорхом. Главная же профилактическая мера против заражения этими паразитами — правильная кулинарная обработка рыбы.

И, наконец, для предотвращения заражения собак и кошек — основных естественных резервуарных хозяев клонорха, в немалой степени способствующих поддержанию очагов инвазии этим гельминтом, — не следует скармливать им сырую речную рыбу, выловленную в неблагополучных по клонорхозису водоёмах.

В настоящее время основные терапевтические средства против *C. sinensis* — это хорошо зарекомендовавший себя в мире празиквантел (praziquantel) и недавно внедрённый в медицинскую практику препарат трибендимин (tribendimine) (Hong S. T., Fang, 2012). Рекомендации по применению названных препаратов — в компетенции соответствующих медицинских работников.

Описание (по: Скрыбин, Петров, 1950; Scholz, 2008). Тело от мелких до средних размеров, заострённое спереди, широко закруглённое сзади. Tegument с простыми шипиками. Ротовая присоска субтерминальная, хорошо развита. Брюшная присоска слегка преэквиаториальная, больше или меньше ротовой присоски. Префаринкс отсутствует; фаринкс овальный; пищевод короткий; бифуркация кишечника в передней пятой части тела; кишечные ветви широкие, длинные, возле заднего конца тела загибаются к срединной линии. Семенники цельнокрайные или дольчатые, лежат диагонально возле окончания кишечных ветвей. Семенной пузырь трубчатый, свёрнутый. Яичник медианный или слегка субмедианный. Петли матки расположены между яичником и постбифуркальной областью, вентрально к кишечным ветвям, иногда достигают сбоку кишечника. Желточники в двух боковых полях, главным образом кнаружи от кишечных ветвей, между бифуркацией кишечника или постбифуркальной областью до уровня яичника. Яйца мелкие, многочисленные. Экскреторный пузырь бифурцирует вентрально к семенникам; экскреторная пора вентрально к заднему семеннику на некотором расстоянии от заднего конца тела. Паразиты жёлчного пузыря млекопитающих и птиц. Типовой вид — *Metorchis albidus* (Braun, 1893) Looss, 1899.

Род объединяет около 26 видов (Ai et al., 2010), из числа которых у млекопитающих паразитирует 8, у птиц — 18 видов. Информация относительно количества видов *Metorchis*, регистрируемых у человека, довольно противоречива, что, прежде всего, связано с неопределённым статусом отдельных видов данного рода, в том числе и тех, что отмечают как паразитирующих у *Homo sapiens*. Например, А. Габриелли (Gabrielli, 2013) перечисляет среди общих для человека и собак *Metorchis albidus* и *M. conjunctus*, Е. Н. Ильинских с соавт. (2006, 2007, 2009) отмечают у человека *M. bilis*, а специалисты из стран Юго-Восточной Азии — *M. orientalis*. Предполагается также, что опасным для человека может быть и *M. xanthosomus* (Сидоров, 1983).

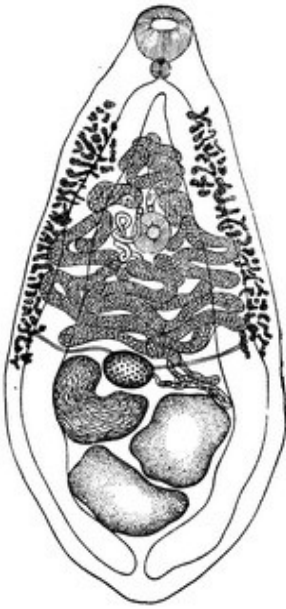***Metorchis albidus***<sup>13</sup> [= *Distomum albidum* Braun, 1893; = *Distomum (Dicrocoelium) albidum* Braun, 1893; = *Opisthorchis albidus* (Braun, 1893) Railliet, 1896; = *Metorchis revilliodi* Вагн 1931] (рис. 116). Вид впервые описан на материале от домашней кошки. В переводе с латинского *albidum* — «белый», «беловатый».

<sup>13</sup> а) Синонимы приведены по работе (Price, 1933) и таксономической сводке «Fauna Europaea» ([http://www.faunaeur.org/taxon\\_tree.php?i](http://www.faunaeur.org/taxon_tree.php?i)).

б) В некоторых публикациях (напр., Ильинских и др., 2006, 2007; Размашкин, 1978) *Metorchis albidus* отнесён к синонимам *Metorchis bilis*. В монографии (Гаевская, 2013) мною оба вида также рассматривались как синонимичные.

в) Согласно последним таксономическим сводкам [Gibson D. (2015). *Metorchis albidus* (Braun, 1893). Accessed through: WoRMS at <http://www.marinespecies.org/aphia.php?p=taxdetails&id=746759> on 2015-10-08; Gibson D. (2015). *Metorchis bilis* (Braun, 1790) Odening, 1962. Accessed through: World Register of Marine Species at <http://www.marinespecies.org/aphia.php?p=taxdetails&id=746760> on 2015-10-08; King, Scholz, 2001; Scholz, 2008], оба вида являются самостоятельными.

Рис. 116 *Metorchis albidus* (из: Скрябин, Петров, 1950 — по: Скрябин, Шульц, 1937)



Описание (заимствовано из: Скрябин, Петров, 1950, с некоторыми дополнениями). Трематоды грушевидной формы, длиной 2.5 – 3.5 и максимальной шириной 1.2 – 1.6 мм. Тегумент с мелкими шипиками. Слегка удлинённая ротовая присоска размером 0.241 – 0.295 × 0.295 – 0.387 мм. Брюшная присоска 0.240 – 0.325 мм в диаметре, находится на границе передней и средней трети длины тела. Фаринкс 0.117 – 0.136 × 0.099 – 0.011 мм. Семенники слаболопастные, лежат наискось в задней части тела. Половые отверстия располагаются медианно слегка впереди брюшной присоски. Яичник округлый или поперечно-овальный, находится с левой стороны тела, несколько впереди от переднего семенника. Крупный подковообразный семяприемник по своим размерам намного превышает яичник. Сильно извитая матка лежит в передней половине тела, достигает границы переднего семенника и яичника и заходит выше брюшной присоски. Желточн. фолликулы латеральные, в передней половине тела; передняя граница желточников находится близ уровня бифуркации кишечника, задняя — выше уровня переднего края переднего семенника. Яйца овальной формы, 27 – 32 × 13 – 15 μm.

Размеры трематод от серого тюленя (по: Price, 1933). Длина тела 1.6 – 2.2, ширина 0.8 – 1.1 мм. Диаметр ротовой присоски 0.2 – 0.24, брюшной 0.2 мм. Расстояние от переднего конца тела до брюшной присоски 0.6 – 0.9 мм. Яйца 27 – 32 × 13 – 16 μm.

Размеры трематод от собаки (по: Freeman, Ackert, 1937): длина тела 3.5 – 4.6, ширина 1.2 – 1.6 мм. Диаметр ротовой присоски 0.271 – 0.346, брюшной 0.248 – 0.284 мм. Расстояние от переднего конца тела до брюшной присоски 1.03 – 1.47 мм.

Цикл развития *M. albidus* детально не изучен. Известно, что первый промежуточный хозяин трематоды — *Codiella troscheri* (Юрлова, Сербина, 2002), дополнительные — некоторые виды пресноводных рыб. Окончательные хозяева — плотоядные млекопитающие. Так, в европейской части России на территории Мордовского заповедника паразит найден у куторы (14 экз.) (Шалдыбин, 1964), в Центральном регионе России — у обыкновенной лисицы и каменной куницы (Андреянов, 2013), в Дании и Франции — у кошек (Nielsen, Guidal, 1974; Thiery, 1953), в Великобритании — у выдры (6.6 %) (Sherrard-Smith et al., 2009). А. Габриелли (Gabrielli, 2013) называет *M. albidus* среди паразитов собак, а Э. Прайс (Price, 1933) — серого тюленя. В Калифорнии *M. albidus* выявили при аутопсии собаки хаски, привезённой из Аляски (Freeman, Ackert, 1937). Однако не исключено, что в данном случае у хаски всё-таки был обнаружен *Metorchis conjunctus* — обычный паразит ездовых собак на севере Канады и на Аляске.

У кошки, поражённой *M. albidus*, наблюдались прогрессирующая желтуха и холангит (Nielsen, Guidal, 1974).

***Metorchis bilis*** (Braun, 1790) Odening, 1962 (= *Planaria bilis* Braun, 1790)<sup>14</sup> (рис. 117). Впервые описан на материале из жёлчного пузыря императорского орла (*Aquila heliaca*), известного также под менее благозвучным именем — могильник. Видовое название от места поселения гельминта: *bilis* — «жёлчный».

Более 170 лет паразит числился среди планарий, куда поместил его автор, нашедший трематоду у орла-могильника. Видимо, этим можно объяснить отсутствие данного вида в сводке К. И. Скрябина и А. М. Петрова (1950). И только в 1962 г. К. Оденинг (Odening, 1962), нашедший этих трематод у болотного луны, перевёл *Planaria bilis* в род *Metorchis*. При этом он предложил временно рассматривать синонимами *M. bilis* следующие виды: *M. coeruleus* Braun, 1902, *M. crassiusculus* (Rud., 1809), *M. pinguincola* Skrjabin, 1913, *M. intermedius* Heinemann, 1937, *M. xanthosomus* (Creplin, 1846).

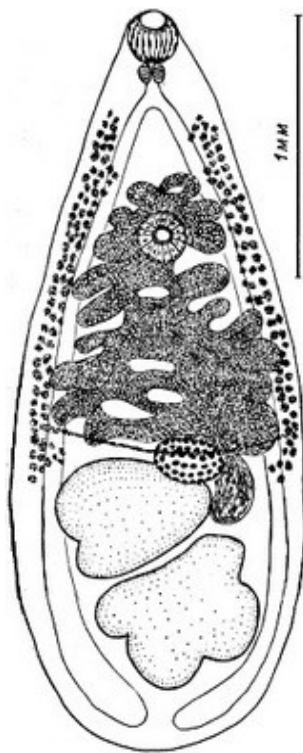
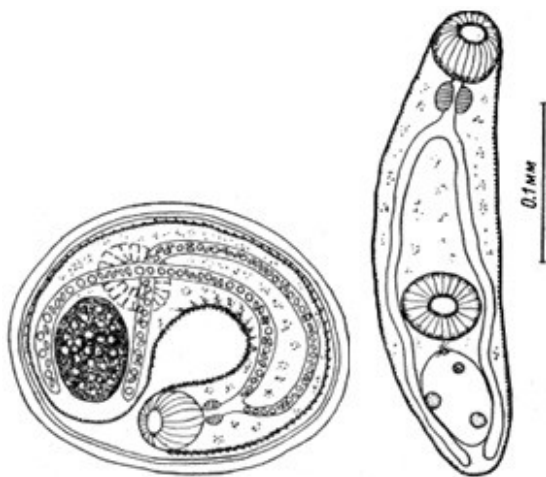


Рис. 117 *Metorchis bilis*, 16-суточная взрослая форма, выращенная в золотистом хомячке (из: Размашкин, 1978)

С характерными чертами рода. Трематоды грушевидной, клиновидной или ромбовидной формы, размерами 1.5 – 3.5 × 0.6 – 1.6 (Мошу, 2014) или 0.5 – 2.9 × 0.28 – 1.29 мм (Размашкин, 1978). Ротовая присоска терминальная, по размеру или равна брюшной присоске, или несколько крупнее её. Брюшная присоска располагается на границе передней и средней трети длины тела. Тегумент покрыт шипиками до уровня брюшной присоски. Пищевод довольно короткий или отсутствует, поэтому бифуркация кишечника приближена к ротовой присоске. Семенники продолговатые, слаболопастные. Округлый яичник лежит впереди правого семенника. Яйца по форме и строению очень похожи на таковые *Opisthorchis felineus*. Размер яиц 22 – 32 × 13 – 17 μm.

Первый промежуточный хозяин трематоды — битиния щупальцевая *Bithynia tentaculata*. Дополнительные хозяева — пресноводные рыбы, прежде всего, язь, плотва, елец, линь, голянь, пескарь, карась, лец, белоглазка, густера, тарань и многие другие. Метацеркарии локализуются в основном в поверхностном слое спинных, в меньшей степени хвостовых, грудных и брюшных мышц, а также в роговице глаз, жаберных лепестках и жаберных дужках, на чешуе и между лучами плавников, при высокой численности их можно обнаружить во внутренних органах и на стенке кишечника.

<sup>14</sup> Возможный синоним — *Distoma crassiusculus* Rud., 1809 (Fauna Europaea; www.faunaeur.org).



окрашенные — в среднем  $0.291 \times 0.078$  ( $0.268 - 0.330 \times 0.052 - 0.010$ ) мм.

Рис. 118 Метацеркария *Metorchis bilis* из мускулатуры озёрного гольяна: **а** — личинка в цисте; **б** — личинка вне цисты (из: Размашкин, 1978)

Окончательные хозяева *M. bilis* в природе — кошки, собаки, волки, лисицы, енот, норка, ондатра, а также птицы — императорский орёл, болотный лушь, баклан, канюк. В дельте Волги *M. bilis* встретился у енотовидной собаки (17.7 %; в среднем по 13.3 экз.) и ондатры (16.7 %) (Ivanov, Semenova, 2000), а также у волка и лисицы (Калмыков и др. 2012), на северо-западе Казахстана — у деревенских собак (Sultanov et al., 2010), в Германии — у кошек (Hering-Hagenbeck, Schuster, 1996) и обыкновенной лисицы (Pauly et al., 2003; Schuster et al., 1999), в Испании — у европейской норки (Torres et al., 2003), а на юго-западном побережье Балтийского моря — у баклана (Reimer, 1969). Взрослые формы выращены в экспериментально заражённых кошках, хомяках (Мошу, 2014; Pauly et al., 2003), а также в крачках речной и чёрной, малой чайке, утке домашней, золотистом хомячке, белой мыши, кошке домашней (Размашкин, 1978).

О заражении человека *M. bilis* стало известно относительно недавно, хотя ещё в 1983 г. Е. Г. Сидоров предполагал возможность его регистрации у людей. В настоящее время этого гельминта, вместе с *Opisthorchis felineus*, рассматривают основным возбудителем заболеваний печени у человека в России, и, прежде всего, в Западной Сибири (Mordvinov et al., 2012). Например, в Томске в результате изучения 32 образцов желчи и ткани печени, полученных при аутопсии людей с признаками описторхозной инвазии, в 17 образцах (53.1 %) обнаружился только *O. felineus*, в 9 (28.1 %), кроме *O. felineus*, — *M. bilis* (от 16 до 47 экз.) и в 6 (18.8 %) — только *M. bilis* (37–78 экз.) (Ильинских и др., 2006). Для подтверждения правильности видовой идентификации трематод авторы дополнительно использовали метод полимеразной цепной реакции (ПЦР) и убедились в том, что во всех 15 образцах (9 + 6) черви были представлены *M. bilis*. Тогда же цитируемые авторы (Ильинских и др., 2006) провели в больницах Томска серологические исследования методом ИФА на наличие противоописторхозных и противометорхозных антител в сыворотке крови больных с копроовоскопически установленной инвазией описторхозом. Из 139 обследованных пациентов у 78 (56.1 %) наблюдалась смешанная инвазия *O. felineus* и *M. bilis*, 58 (41.7 %) были серопозитивны только в отношении *O.*

Метацеркарии в рыбе заключены в овальные, тонкостенные двухслойные цисты (рис. 118) размерами  $0.190 - 0.220 \times 0.120 - 0.160$  мм, толщина внутреннего слоя стенки цисты 2 – 3, наружного 7 – 8 мкм.

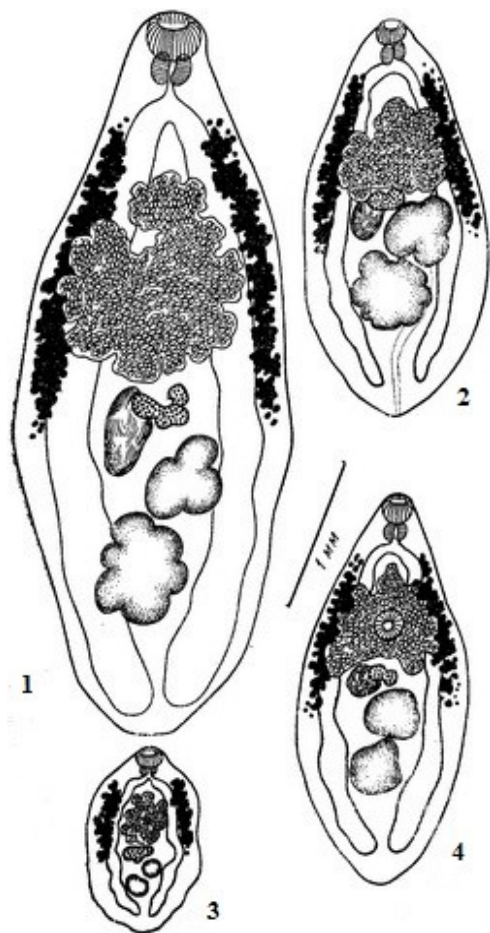
Циста окружена соединительнотканной капсулой, в результате чего её размеры становятся  $0.220 - 0.260 \times 0.190 - 0.230$  мм (Размашкин, 1978). По другим данным, размеры цист  $0.060 - 0.228 \times 0.084 - 0.276$  (Мошу, 2014) или же  $0.210 - 0.380 \times 0.140 - 0.240$  мм. У личинок в цисте хорошо различимы присоски, шипики на теле, кишечные ветви, заполненные дискообразными тельцами, экскреторный пузырь с гранулами. Живые личинки длиной до 0.5 мм, фиксированные и

*felineus*, а 3 (2.2 %) — только в отношении *M. bilis*. Авторы подчёркивают, что результаты выполненного ими исследования в целом совпали с данными, полученными в Новосибирске К. П. Фёдоровым с соавт. (2000), выявившими с помощью метода тонкослойного иммунного анализа в сыворотке крови больных с гельминтовооскопически подтверждённым диагнозом хронического описторхоза антитела против *M. bilis* (Фёдоров и др., 2000). В обоих случаях более чем у половины госпитализированных больных серологически подтвердилась смешанная инвазия двумя видами описторхийд — *O. felineus* и *M. bilis*.

***Metorchis conjunctus*** (Cobbold, 1860) Looss, 1899 (= *Distoma conjunctum* Cobbold, 1860)<sup>15</sup> (рис. 119). Паразит описан на материале из жёлчных протоков обыкновенной лисицы, погибшей в Лондоне в Саду Британского зоологического общества. Видовое название *conjunctus* — «смежный», «прилегающий», «привязанный», «соединённый узами родства». В научно-популярной литературе трематоду часто называют североамериканским печёночным сосальщиком, а также «убийцей канадских ездовых собак» (a killer of Canadian sled dogs).

Т. Кэмерон (Cameron, 1944), занимавшийся изучением таксономии *Metorchis*, признавал только 3 валидных вида в роде — *M. conjunctus* в Северной Америке, *M. albidus* — в Европе и в странах Средиземноморья и *M. felis* Hsü, 1934 — в Азии (в настоящее время *M. felis* рассматривают синонимом *M. orientalis* Tanabe, 1919).

Рис. 119 *Metorchis conjunctus*, марита от: 1 — енота, 2 — хорька, 3 — норки, 4 — кошки (масштаб один для всех рисунков) (из: Cameron, 1944)



Тело продольно-овальной формы, длиной 1 – 6.6 и максимальной шириной в области переднего края переднего семенника 0.59 – 2.6 мм. Тегумент с мелким шипиками. Присоски примерно равного диаметра. Брюшная присоска располагается на границе передней и средней трети длины тела. Префаринкс отсутствует, длина фаринкса равна длине ротовой присоски, широкие и слегка волнистые кишечные ветви почти достигают заднего конца тела. Семенники чаще лопастные, но могут быть и цельнокрайные, лежат тандемом или слегка по диагонали в третьей четверти тела. Узкий извитой се-

<sup>15</sup> Синонимы *Metorchis conjunctus* (по: Bowman et al., 2002): *Parametorchis noveboracensis* Hung, 1926; *Parametorchis intermedius* Price 1929; *Parametorchis canadensis* Price, 1929; *Parametorchis manitobensis* Allen et Wardle, 1934.



менной пузырьёк представляет собой расширение семяпроводящего канала. Половые поры у переднего края брюшной присоски. Яичник сферический, овальный или 3-дольчатый, впереди первого семенника. Семяприемник очень крупный, частично перекрывает яичник. Многочисленные петли матки плотно переплетаются друг с другом и расположены между кишечными ветвями. Желточные фолликулы лежат латерально и простираются от кишечной бифуркации до яичника. Яйца 22 – 32 × 11 – 18  $\mu\text{m}$ .

Жизненный цикл *M. conjunctus* полностью расшифровал Т. Кэмерон (Cameron, 1944). Первый промежуточный хозяин — моллюск *Amnicola limosus*, дополнительный — пресноводные рыбы *Catostomus commersonii*, *C. catostomus*, *Perca flavescens*, *Salvelinus fontinalis*, *Semotilus corporalis*, *Esox lucius*, окончательные — кошки, собаки, лисицы, волки, койот, енот, американская норка, медведь. На востоке Канады в Новой Шотландии и Нью-Брунсуике заражённость обыкновенной лисицы *M. conjunctus* невысока — всего около 5 % (Smith, 1976), но паразит вызывает смертность среди ездовых собак на севере страны. Экспериментально удавалось заражать собак, кошек, красных и серебристо-черных лисиц, американских норок и хорьков, а также хлопковую крысу. Оказалось, что в крысах черви созревают быстрее (на 12–14-й день после заражения), чем в кошках (16–22-й день) (Watson, 2011).

Ещё в 1944 г. Т. Кэмерон (Cameron, 1944) писал, что яйца *M. conjunctus* наблюдались в фекалиях местных жителей в Саскачеване (Канада). Начиная с 1946 г. яйца этой трематоды спорадически отмечали в фекалиях аборигенов Канады от Квебека до Саскачевана (Meerovitch, Eaton, 1965), а также у эскимосов на восточном побережье Гренландии (Babbott et al., 1961). Правда, клинические признаки этого заражения, носящего асимптоматичный характер, не описаны (Kumar, 1999). В 1975 г. при изучении кишечных паразитов индейцев сиу из Fort Hope на северо-западе Онтарио у 10 из 51 (20 %) было выявлено заражение *M. conjunctus* (Watson et al., 1979). Повторное обследование населения Форта Хоуп в 1994–1995 гг. показало на этот раз чрезвычайно низкую заражённость индейцев данного поселения меторхом (Behr et al., 1998). Авторы объясняют это тем, что индейцы, перешедшие к оседлому образу жизни, почти перестали употреблять в пищу сырого чукучана *Catostomus commersonii*. В то же время собаки, обитающие близ Форта и поедающие выброшенную из сетей на берег рыбу, сильно заражены многими гельминтами, в том числе и *M. conjunctus*.

В 1996 г. в Канаде впервые наблюдалась острая вспышка заболевания, вызванная *M. conjunctus* (MacLean et al., 1996). Заболевшими были корейцы, приготовившие sashimi из выловленного в реке к северу от Монреаля чукучана, которого они ошибочно приняли за карпа. Болезнь сопровождалась продолжительной болью в верхней части брюшной полости, незначительной лихорадкой, высокой концентрацией эозинофилов в крови и повышенными энзимами печени. Заражённую рыбу скормили золотистому хомячку, у которого при вскрытии обнаружили взрослые особи *M. conjunctus*.

Известно, что *M. conjunctus* вызывает у животных серьёзные патологические отклонения. Например, у инвазированных волков наблюдались холангиогепатит, хроническое воспаление и фиброз поджелудочной железы (Wobeser et al., 1983). У кошки, только в жёлчном пузыре которой насчитали около 200 трематод, отмечены повреждения в печени и заметно расширенных жёлчных протоках; к то-

му же у больного животного были выражены лимфома и все признаки хронического холангиогепатита (Axelson, 1962).

*Metorchis intermedius* Heinemann, 1937 (рис. 120). Вид впервые описан на материале из жёлчного пузыря и жёлчных ходов печени домашней утки из Восточной Пруссии (Heinemann, 1937). Обнаружив в битинии щупальцевой описторхидных церкарий, Э. Гейнеманн (Heinemann, 1937) заразил ими щиповку обыкновенную, *Cobitis taenia* (семейство вьюновых), в мускулатуре которой сформировались метацеркарии. Содержащую метацеркарий рыбу скормили домашним уткам, в которых были выращены взрослые трематоды.

Данный вид практически во всех современных сводках, в том числе Fauna Europaea ([http://www.faunaeur.org/taxon\\_tree.php?i](http://www.faunaeur.org/taxon_tree.php?i)), WoRMS (<http://www.marinespecies.org/aphia.php?p=taxdetails>), Global Biodiversity (<http://www.gbif.org/species/4415347>), относят к синонимам *Metorchis bilis*. В некоторых публикациях (напр., Ильинских и др., 2006, 2007) *Metorchis intermedius* рассматривают как синоним *Metorchis conjunctus*. Д. А. Размашкин (1978) полагал, что *M. intermedius* синонимичен *Metorchis xanthosomus* (Creplin, 1846). В то же время многие исследователи (Атаев и др., 2002; Вышкварцева, 1969; Махмудова, 2012, 2013; Sritongtae et al., 2015 и др.) продолжают описывать *Metorchis intermedius* как самостоятельный вид. Учитывая тот факт, что *M. bilis* паразитирует у человека, считаю необходимым привести здесь описание и *M. intermedius*, даже если этот вид и синоним *Metorchis bilis*.

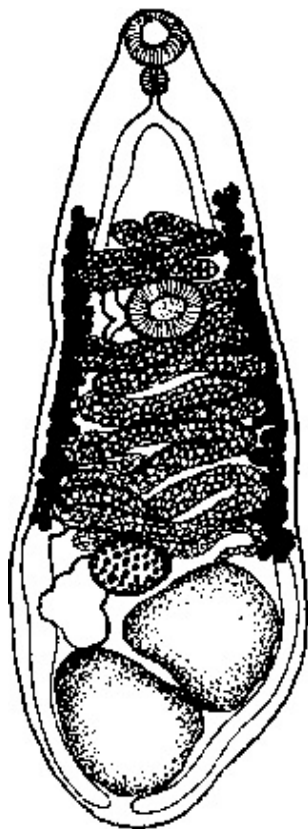


Рис. 120 *Metorchis intermedius* (из: Heinemann, 1937)

Описание вида (по: Heinemann, 1937). Тело удлинённое, расширенное сзади и суженное впереди, размерами 1.57 – 2.42 × 0.61 – 0.93 мм. Ротовая присоска 0.130 – 0.180 × 0.180 – 0.220, брюшная 0.100 – 0.150 × 0.170 – 0.220 мм, расположена на уровне переднего края средней трети длины тела. Фаринкс 0.06 – 0.09 мм длины. Пищевод очень короткий. Кишечные стволы доходят до заднего конца тела и почти соприкасаются своими концами. Семенники от цельнокрайных до многолопастных, располагаются в задней части тела, наискось, соприкасаясь своими краями, а иногда даже частично налегая один на другой. Яичник поперечно-овальный, цельнокрайный, впереди или рядом с передним семенником, по размерам меньше семенников. Семяприемник в промежутке между правым кишечным стволом, яичником и семенниками; может достигать размера яичника и даже превосходить его. Желточники начинаются

на середине расстояния между ротовой и брюшной присосками, тянутся вдоль боковых краёв тела и оканчиваются на уровне переднего края яичника; иногда переходят за указанную границу. Матка покрывает значительное пространство средней части тела, окружая брюшную присоску; её передняя граница совпадает с уровнем начала желточников, задняя — с уровнем задних желточных фолликулов. Петли матки по бокам заходят за кишечные стволы, местами проникают кнаружи от желточников. Яйца овальные, с крышечкой на одном полюсе и пуговковидным утолщением — на другом, 27 – 30 × 15 – 16 μm. По Н. Вышкварце-

вой (1969; стр. 367), размеры зрелых яиц 14 – 16  $\mu\text{m}$  (скорее всего, в тексте пропущены цифры длины яиц, поскольку приводимые цифры соответствуют ширине яйца). Развитие зародыша полностью происходит по мере продвижения яиц по петлям матки (Вышкварцева, 1969).

Первый промежуточный хозяин на побережье Балтики — *Bithynia tentaculata* (Heinemann, 1937). О её заражённости церкариями данного вида пишут и коллеги из С.-Петербурга (Атаев и др., 2002). На восточном побережье Таиланда в этой роли выступает солоноватоводный моллюск *Assiminea brevicula* (Sritongtae et al., 2015). Дополнительный хозяин — пресноводные рыбы; в Азово-Черноморском регионе в низовьях Днепра и оз. Палиасти паразита находили у сазана и плотвы (Определитель, 1975). Метацицеркарии становятся инвазионными на 15–17-й день.

Сформированная метацицеркария, извлечённая из цисты, удлинённо-овальной формы, сильно пигментирована. Тегумент с шипиками до заднего края брюшной присоски. Присоски и пищеварительная система хорошо развиты. Кишечные ветви доходят до заднего конца тела. Между бифуркацией кишечника и брюшной присоской железистые клетки. В задней трети тела крупный продольно-овальный экскреторный пузырь, заполненный мелкими, сильно преломляющими свет гранулами. Половая система слабо дифференцирована (Вышкварцева, 1969).

Окончательные хозяева *M. intermedius* — бакланы, пеликаны, утиные. В Малом Гызылагачском заливе Каспийского моря паразит найден у чаек серебристой и озёрной, бакланов большого и малого, чомги, крачки обыкновенной (Махмудова, 2012, 2013), в Китае — у хохлатой чернети (Li M., 1966). Большое количество трематод приводит к закупорке жёлчных протоков и гипертрофии жёлчного пузыря.

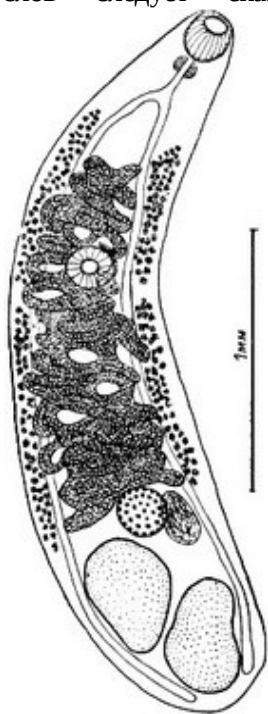
Итак, напомним, что *M. intermedius* относят к синонимам *M. bilis*, *M. conjunctus* или же *M. xanthosomus*. Описание первых двух видов изложено выше. Несколько слов следует сказать и о последнем из перечисленных видов —

*Metorchis xanthosomus*, с которым *M. intermedius* синонимизирует Д. А. Размашкин (1978). Цитируемый автор обнаружил в ельце, язе, плотве и озёрном гольяне, выловленных в водоёмах Тюменской области, цисты с метацицеркариями, которые, по его мнению, отличались от таковых *M. bilis*. Личинки локализовались в сферических толстостенных двухслойных цистах диаметром 0.230 – 0.250 мм, внутренний слой стенки имел толщину 3 – 4, наружный — 27 – 52  $\mu\text{m}$ . Цисту окружала соединительнотканная капсула, поэтому её общий размер достигал 0.250 – 0.280 × 0.240 – 0.280 мм.

Метацицеркарий скормили утке домашней, чёрной крачке, золотистому хомячку и белой мышши, но взрослые черви, которых исследователь определил как *M. xanthosomus*, были выращены только в утке (рис. 121).

Рис. 121 *Metorchis xanthosomus*: 9-суточный взрослый червь, выращенный в домашней утке (из: Размашкин, 1978)

Половозрелые черви имели вытянутое, удлинённо-овальное тело, длиной 2.95 – 3.2 и шириной 0.75 – 0.88 мм. Тегумент покрыт шипиками, которые иногда имелись и на задней части тела. Ротовая присоска терминальная, по раз-



меру или равна брюшной присоске, или несколько крупнее её. Пищевод хорошо выражен. Поля желточников относительно длинные. Яйца 26 – 28 × 15 – 16 μm (Размашкин, 1978).

Известно, что в половозрелом состоянии *M. xanthosomus* поселяется в утиных, в том числе в домашней утке. В Украине эту трематоду зарегистрировали у большого баклана (Корнюшин, 2008)<sup>16</sup>. И. Г. Гаджиев (2009) пишет об обнаружении данного гельминта у собак в Дагестане.

Второй промежуточный хозяин в жизненном цикле *M. xanthosomus* — пресноводные рыбы, в основном карповые, у которых метацеркарии локализуются в мышцах, стенке сердца, жабрах. В водоёмах Днестровско-Прутского междуречья личинок находили у плотвы, краснопёрки, линя, леща, уклейки, густеры, белоглазки, верховки, бобырца, рыбца, ельца, горчака, евдошки, причём, как правило, вместе с личинками близкородственного *M. bilis* (Мошу, 2014).

***Metorchis orientalis*** Tanabe, 1919<sup>17</sup> (рис. 122). Вид получил название по месту его первого обнаружения: *orientalis* — «восточный».

Тело листовидное, длиной 2.35 – 4.65 и шириной 0.53 – 1.23 мм. Ротовая присоска круглая, диаметром 0.180 – 0.285, брюшная 0.120 – 0.300 мм, расположена в средней четверти длины тела. Фаринкс 0.038 – 0.057 мм. Пищевод имеется. Кишечные стволы доходят до заднего конца тела. Семенники крупные, лопастные, располагаются в задней части тела, наискось или один позади другого. Половое отверстие непосредственно впереди брюшной присоски. Яичник овальный, цельнокрайный, находится впереди от переднего семенника, по размерам меньше семенников. Семяприемник вправо от яичника, впереди переднего семенника. Матка мощно развита, покрывает значительное пространство средней части тела, окружая брюшную присоску. Передняя граница матки совпадает с уровнем начала желточников, задняя — с уровнем задних желточных фолликулов. Желточники начинаются несколько позади бифуркации кишечника и оканчиваются на уровне переднего края переднего семенника. Яйца овальные, с утолщением на противоположном крышечке полное, 27 – 32 × 15 – 17 μm; по внешнему виду очень похожи на яйца *Clonorchis sinensis*.

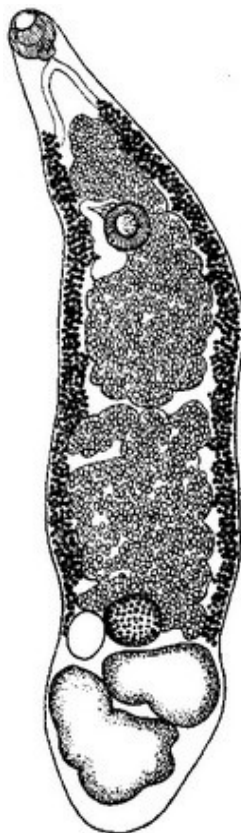
Первый промежуточный хозяин *M. orientalis* — моллюск *Parafossarulus striatulus*, дополнительный — амурский чебачок *Pseudorasbora parva*, широко распространённый в реках Китая, Тайваня, Кореи и в бассейне Амура, а также белый амур *Stenopharyngodon idellus*, пескарёк длиннохвостый колючий *Saurogobio dabryi* и золотой карась *Carassius carassius*. В одном из регионов Китая чебачок заражён этим паразитом на 40 %, а среднее количество цист в 100 г мяса достигает 760 экз., пескарёк — соответственно, 36 % и 465 цист (Ye et al., 2008). Средний размер цист *M. orientalis* от чебачка, исследованного в Корее, составлял 0.160 – 0.180 мм, толщина стенки цисты 13.1 μm (Sohn, 1991, 2009). Помимо перечисленных выше видов, в Корее метацеркарии *M. orientalis* выявлены у пескарёка щучьего *Pseudogobio esocinus*

<sup>16</sup> Корнюшин В. В. Большой баклан (*Phalacrocorax carbo* L.) как потенциальный источник распространения гельминтозов рыб, охотничье-промысловых и домашних птиц // Бранта: Сб. тр. Азово-Черноморск. орнитол. станции. — 2008. — Вып. 11. — С. 200 – 203.

<sup>17</sup> *Metorchis albidus* sensu Hsü, 1934 — возможный синоним *Metorchis orientalis* (Bowman et al., 2002).

и лжепескаря амурского *Abbotina rivularis* (Sohn et al., 2015). Заражённость последнего из них достигала 66.7 %, при средней интенсивности инвазии 2.5 экз.

Рис. 122 *Metorchis orientalis* Tanabe, 1921 (из: Скрыбин, Петров, 1950 — по: Ishii, Matsuoka, 1935)



*M. orientalis* всегда относили к числу паразитов уток и домашней птицы, однако среди его окончательных хозяев известны и другие птицы — цапля египетская, коршун, чёрная кряква, поганки, широкорот, фазан (Li, 1966). В 1986 г. эту трематоду впервые описали от естественно заражённых кошек и собак (Lin, Cheng, 1986 — цит. по: Ai et al., 2010). Встречаемость *M. orientalis* у этих животных подтвердилась и в последующих исследованиях (Lin et al., 2001a). Взрослые формы были выращены в экспериментально заражённых цыплятах, морской свинке, крысах, мышках, домашних кошках.

При экспериментальном заражении цыплят исследователи проследили особенности роста и развития *M. orientalis* в организме окончательного хозяина, а также изучили морфологию взрослых особей (Sohn et al., 1992). Выяснилось, что черви быстро растут между 9 и 11 днями после заражения, зачатки половых органов появляются через 1.5–3 дня, яичник и семенники впервые наблюдаются у 5-дневных червей, а полное созревание наступает к 11-му дню.

Взрослые трематоды (рис. 123) листообразной формы, обладают свёрнутым трубчатым семенным пузырьком, овальным яичником, мешкообразным семяприемником,

дольчатыми семенниками и фолликулярными желточниками; яйца от эллиптической до эллипсоидной формы, в среднем  $31.9 \times 15.3 \mu\text{m}$ . Средние размеры 14-дневных червей составляли  $3.575 \times 1.128$ , 21-дневных —  $3.425 \times 0.833$  мм.

Рис. 123 *Metorchis orientalis*, 21-дневный взрослый червь, выращенный в цыплёнке (из: Sohn et al., 1992)

За годы, прошедшие после открытия *M. orientalis*, результатам изучения его биологии, жизненного цикла, экологии, встречаемости в природе и у человека посвящены многие десятки публикаций, подавляющая часть которых опубликована на китайском языке (к сожалению, текст не всегда сопровождается рефератом на английском языке). Перечислять здесь эти источники не имеет смысла, поскольку в большинстве случаев на английском языке доступно только название статьи.

По этой причине информацию о регистрации данного вида трематод у человека пришлось собирать буквально по крупицам.



Что удалось выяснить. В 2001 г. в Китае было опубликовано сразу две статьи о регистрации *M. orientalis* у человека. В одной из них (Lin et al., 2001a) речь шла о естественном, а в другой — экспериментальном заражении человека этой трематодой (Lin et al., 2001b). Обе статьи сопровождалась краткой аннотацией на английском языке, содержание которой приведено ниже.

Для экспериментального заражения были использованы метацеркарии, добытые из рыбы — пресноводного амурского чебачка *Pseudorasbora parva*, выловленного в провинции Гуангдонг (Guangdong). Волонтёр проглотил 316 цист. На 10-й день после заражения у испытуемого появились боль в желудке, вздутие живота, неприятные ощущения в области печени, ухудшился аппетит. Первые яйца в стуле были выявлены на 25-й день, а на 40-й день после приёма соответствующих препаратов у пациента выделилось 9 взрослых червей. Таким образом, экспериментально была доказана возможность паразитирования *M. orientalis* у человека (Lin et al., 2001b).

После удачно завершившегося эксперимента с заражением человека меторхом восточным исследователи предприняли попытки определить возможных окончательных хозяев этой трематоды в естественных условиях и найти источник заражения этим гельминтом людей и животных всё в той же провинции Гуангдонг (Lin et al., 2001a). В итоге удалось установить, что заражение людей, кошек, собак и уток *M. orientalis* происходит через упомянутого выше амурского чебачка, заражённость которого метацеркариями данного вида в районе работ достигала 87.6 %. Взрослые черви были обнаружены в жёлчном протоке у 66.7 % уток, у 78.6 % кошек и 23.5 % собак. Заражённость людей составила 4.2 % (паразит был выявлен у 4 из 95 пациентов), при этом от двоих из них было получено 12 половозрелых червей. По информации авторов статьи, это было первое документально подтверждённое естественное заражение человека *M. orientalis*.

Судя по литературным данным, к настоящему времени *M. orientalis* выявлен у человека только в Китае в провинции Фуджиан (Fujian) (Cheng Y. et al., 2005; Li T. et al., 2010).

Ареал вида включает Японию, Китай, Корею, Тайвань.

Таким образом, к настоящему времени вопрос о видовом составе, а следовательно, и о количестве видов *Metorchis*, регистрируемых у человека, остаётся открытым. Однако хорошо известно, что в основе изучения биологии, экологии, путей циркуляции в природе любых паразитов, в том числе и представителей названного рода, выявления границ их ареала и особенностей распространения в природе лежит знание точного систематического положения выявленного у человека возбудителя. Особую значимость имеют эти сведения для правильной диагностики заболеваний, вызываемых патогенными паразитами, а также разработки мер профилактики и терапии.

Следовательно, необходимо получить ответ на следующие вопросы:

*Metorchis albidus* — самостоятельный вид или синоним *M. bilis*?

*Metorchis intermedius* — самостоятельный вид или синоним *M. bilis*, *M. conjunctus*, а, может быть, *M. xanthosomus*?

Судя по многочисленным публикациям, в которых фигурируют все перечисленные выше виды, однозначного ответа на эти вопросы пока нет.

## Род *Pseudamphistomum* Lühe, 1908<sup>18</sup>

Описание (по: Скрыбин, Петров, 1950; Scholz, 2008). Трематоды с коротким телом, слегка суженным по направлению к головному концу и с присосковидным углублением на тупом заднем конце. Tegument с мелкими простыми шипиками. Ротовая присоска субтерминальная, брюшная немного впереди середины тела, слегка выступающая. Префаринкс отсутствует, фаринкс овальный, пищевод или отсутствует или очень короткий. Кишечные ветви широкие, слегка извитые, доходят до заднего конца тела. Круглые семенники располагаются в задней части тела, один против другого или слегка диагонально. Семенной пузырьёк закрученный, с толстостенной терминальной частью. Половая пора немного впереди отверстия брюшной присоски, окружена двумя мускулистыми постеро-латеральными губами. Яичник круглой или почковидной формы, медианный или субмедианный, лежит впереди семенников и отделён от них петлями матки. Семяприемник объёмный, позади и сбоку от яичника. Матка между семяприемником и участком тела выше брюшной присоски. Желточники состоят из относительно немногочисленных крупных фолликулов, располагаются вне кишечных стволов или перекрывают их сбоку и с вентральной стороны, занимают участок тела между семенниками и областью выше брюшной присоски. Экскреторный пузырь с сигмовидным стволом, который проходит между семенниками и бифурцирует между передним семенником и семяприемником. Экскреторное отверстие открывается в воронковидном углублении задней части тела. Паразиты жёлчных протоков печени и жёлчного пузыря млекопитающих. Типовой вид — *Pseudamphistomum truncatum* (Rud., 1819) Lühe, 1908<sup>19</sup>.

Род объединяет 3 вида. Однако один из них — *P. danubiense* Ciurea, 1913, скорее всего, является синонимом *P. truncatum* (см. Schuurmans-Stekhoven, 1931), а *P. aethiopicum* Pierantoni, 1942, описанный из Эфиопии, более никем и нигде не найден, хотя упоминание о нём можно встретить во многих сводках (см., напр., Hung et al., 2013; Kaewkes, 2003).

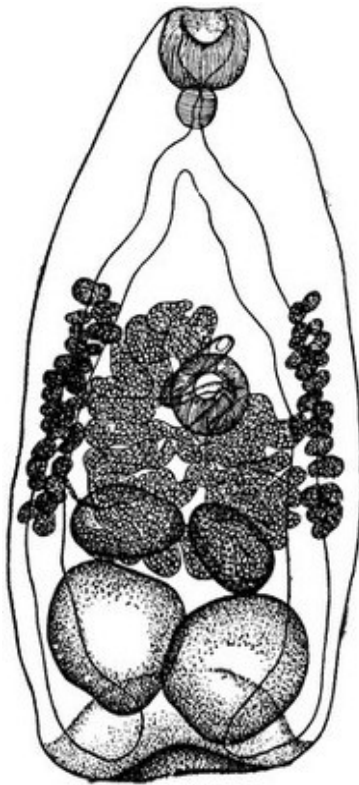
***Pseudamphistomum truncatum*** [= *Amphistoma truncatum* Rudolphi, 1819; = *Distomum lanceolatum* Mehlis sensu Diesing, 1858; = *Distoma campanulatum* Ercolani, 1875; = *Metorchis truncatus* (Rudolphi, 1819) Looss, 1899] (рис. 124). Видовое название подчёркивает характерную форму тела трематоды: *truncatum* — «тупоконечный».

Описание (по: Скрыбин, Петров, 1950, с дополнениями из работ других авторов). С характерными чертами рода. Размеры тела червей 1.64 – 2.5 × 0.6 – 1.0, ротовой присоски 0.139 – 0.152 × 0.152 – 0.186, брюшной 0.183 × 0.211 мм. Фаринкс 0.077 – 0.096 × 0.068 – 0.078 мм, пищевод очень короткий, кишечные ветви доходят до заднего конца тела, частично заходя за задний край семенников. Семенники круглые, цельнокрайные, почти равных размеров, расположены слегка наискось в задней части тела. Половая бурса отсутствует. Свёрнутый семенной пузырьёк лежит в паренхиме свободно. Половые поры несколько выше брюшной присоски. Яичник цельнокрайный, впереди левого семенника. Сильно развитая матка занимает среднюю часть тела от передней границы семенников до участка тела выше брюшной присоски. Желточники в виде латеральных скоплений фолликулов располагаются в средней части тела; задняя граница желточников не достигает уровня семенников. Яйца овальные, с крышечкой, 27 – 35 × 12 – 16 µm.

<sup>18</sup> К. И. Скрыбин, А. М. Петров (1950; стр. 250, 494) пишут Lühe, 1903.

<sup>19</sup> В монографии (Bowman et al., 2002) — Lühe, 1909.

Рис. 124 *Pseudamphistomum truncatum*, марита (из: Скрябин, Шульц, 1929)



Размеры трематод от выдры из Польши (по: Hildebrand et al., 2011). Размеры тела 1.3 – 1.55 × 0.425 – 0.475 мм (в среднем 1.412 × 0.443). Тело покрыто тонкими шипоподобными чешуйками. Ротовая присоска 0.130 – 0.150 × 0.140 – 0.150, брюшная 0.110 – 0.130 × 0.120 – 0.135, находится в 0.510 – 0.700 мм от переднего конца тела. Фаринкс 0.050 – 0.075 × 0.050 – 0.065 мм. Яйца 26 – 28 × 12 – 16 (27 × 14) μm.

Размеры червей от кошки домашней из Румынии (по: Ciurea, 1913; паразит описан как *Pseudamphistomum danubiense*). Некрупные трематоды, 1.05 – 1.52 × 0.470 – 0.670 мм. Ротовая присоска диаметром 0.136 – 0.180, брюшная 0.114 – 0.167, располагается в 0.450 – 0.630 мм от переднего конца тела. Фаринкс узкий, 0.081 – 0.114 мм длины. Семенники диаметром 0.178 – 0.272 мм, лежат в задней части тела. Яичник 0.116 – 0.145 мм в диаметре, находится впереди семенников. Яйца 26 – 28 × 13 – 15 μm.

Первый промежуточный хозяин *P. truncatum* — моллюск битиния щупальцевая *Bythinia tentaculata*,

дополнительный — пресноводные рыбы семейства карповых, прежде всего, лещ, плотва, вобла, густера, краснопёрка, линь, чехонь. Метацеркарии *P. truncatum* встречаются у того или иного вида рыб из числа перечисленных в водоёмах Европы и Азии — в нижнем Днестре, дельте Волги, в Сибири в реке Тура, в Нидерландах, Дании, Германии, Ирландии (Вьюшкова, Проскурина, 2000; Жигилёва, 2002; Заблоцкий, 1968; Калмыков и др., 2012; Ларцева и др., 2012; Мошу, 2014; Постнова и др., 2003; Ciurea, 1917; Hawkins et al., 2010; Skov et al., 2008 и др.).

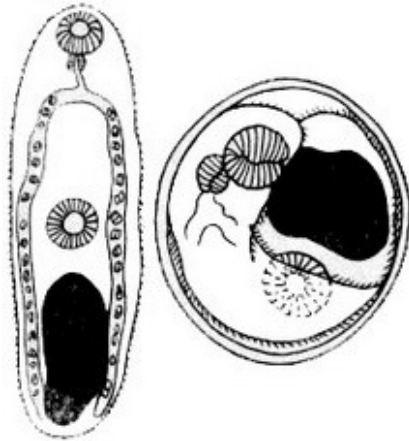

Рис. 125 Метацеркария *Pseudamphistomum truncatum*: слева — вне цисты; справа — в цисте (из: Заблоцкий, 1973)

Цисты мелкие, 0.4 – 0.54 × 0.39 – 0.45 мм. Метацеркарии (рис. 125) внешне очень похожи на таковых *O. felineus*. Длина тела извлечённых из цист личинок до 1.3 – 1.5 мм. Заражённость рыб зависит от многих факторов, в том числе и от их возраста. К примеру, в нижней дельте и авандельте Волги личинки *P. truncatum* были выявлены у 12.0 % двухлеток и 18 % трёхлеток воблы (Ларцева и др., 2012). Кстати, по данным цитируемых авторов, более всего в этом регионе заражены плотва,

экстенсивность инвазии которой по годам колебалась от 57.1 до 72.7 %, и краснопёрка — 23.3 – 35.1 %. Максимальное количество цист, которое могло быть обнаружено в одной рыбе, доходило до 500. При высокой численности ме-



тацеркарии вызывают у рыб перерождение и атрофию мышечных волокон, что способствует разрастанию соединительной ткани и ведёт к ухудшению качества мяса.

Половой зрелости трематоды достигают в жёлчных протоках печени и жёлчном пузыре тюленей обыкновенного, серого и каспийского, росомахи, нутрии, енота, выдры, горностая, норки европейской и американской, собак, волков, лесного хорька, ласки, лисиц, песца, кошек (Заблоцкий, 1968, 1980; Калмыков и др., 2012; Hawkins et al., 2010; Hildebrand et al., 2011; Shimalov, Shimalov, 2001, 2002; Skov et al., 2008; Simpson et al., 2005, 2009 и др.). К примеру, в Германии и Португалии паразит обнаружен у обыкновенной лисицы (Eira et al., 2006; Schuster et al., 1999), в Великобритании — у выдры (11.7 %; 1–238 экз.) (Sherrard-Smith et al., 2009, 2015) и американской норки (Simpson et al., 2005), в Польше — у выдры (Hildebrand et al., 2011), в Дании — у американской норки (Skov et al., 2008) и лисицы (Al-Sabi et al., 2014), в Испании — у европейской норки (Torres et al., 2003), в Иране — у каспийской нерпы (Neckmann, Halajian, 2012), в Волгоградской области России — в среднем у 8.27 % кошек, причём более всего заражены животные из сельских населённых пунктов и фермерских хозяйств — 14.71 % (Шинкаренко, Поликутин, 2009). На территории Мордовского заповедника у лисицы как-то насчитали 207 экз. *P. truncatum* (Шалдыбин, 1964). В Астраханской области одним из основных дефинитивных хозяев *P. truncatum* является каспийская нерпа, или, как её ещё называют, каспийский тюлень. В 2006–2010 гг. заражённость этих животных варьировала от 53.3 до 86.7 % (Ларцева и др., 2012). При этом ежегодно у 6.2–13.3 % зверей наблюдалась очень высокая интенсивность инвазии, при которой у одной нерпы насчитывалось до 16000 зрелых червей.

Взрослые формы *P. truncatum* выращены в эксперименте у котят (Мошу, 2014).

При высокой численности в организме дефинитивного хозяина *P. truncatum* становится патогенным для него (Neimanis, 2014), но особенно большое значение он приобретает в звероводческих хозяйствах, где животных кормят сырой рыбой, которая может быть заражена личинками этой трематоды. Паразит вызывает у зверей расстройство деятельности пищеварительного тракта, желтушность слизистых оболочек, истощение, и при сильном поражении может привести их к гибели. У поражённых животных наблюдаются холецистит, утолщение и воспаление стенок жёлчного пузыря и жёлчных протоков, закупорка жёлчных протоков, асцит, гиперплазия селезёнки (Заблоцкий, 1968; Скрыбин, Петров, 1950; Simpson et al., 2005, 2009). Известны случаи гибели тюленей на Северном Каспии и американской норки на зверофермах, вызванные заражением псевдамфистомами (Заблоцкий, 1980).

*P. truncatum* потенциально опасен и для здоровья людей (Вьюшкова. Проскурина, 2000; Walsh, Morgan, 2005). Случаи инвазии человека этой трематодой зарегистрированы в бассейнах рек Дон, Волга, Днепр (Инструкция 4.2.10-21-25-2006; Ларцева и др., 2012; Постнова и др., 2003; Профилактика..., 1997)<sup>20</sup>.

По данным Л. В. Ларцевой с соавт. (2003), в Астраханской области РФ в 1997–2002 гг. максимальное количество лиц, заражённых псевдамфистомом, при-

<sup>20</sup> В обзорной работе Д. Хэлай (Healy, 1970; стр. 256) пишет: «*Pseudamphistomum truncatum* was reported once from man in Siberia», т. е. «*Pseudamphistomum truncatum* однажды найден у человека в Сибири». Ссылка на соответствующий источник отсутствует, а потому неизвестно, какой информацией в данном случае пользовался автор.

ходило на возрастную группу 18–49 лет, а 90 % от числа инвазированных составляли женщины. При этом пик заражённости населения приходился на зимне-весенний период.

Вызываемое псевдамфистомом заболевание характеризуется нарушением белковых фракций и ферментативной активности крови и ведёт к хроническому поражению гепатобилиарной системы (Постнова и др., 2003).

Единственной мерой, способной предотвратить попадание живых инвазионных метацеркарий *P. truncatum* к человеку и/или полезным животным, является термическая обработка заражённой рыбы. В частности, установлено, что полное обеззараживание рыбы достигается её замораживанием при  $-12^{\circ}\text{C}$  в течение 2 недель (Заблоцкий, 1968). Столь же губительны для метацеркарий варка, длительное прожаривание, горячее копчение рыбы, а также её посол в течение 2–3 недель.

*P. truncatum* — палеарктический вид; к настоящему времени его ареал включает Данию, Польшу, Ирландию, Великобританию, Германию, Италию, Португалию, Испанию, Францию, Украину, Беларусь, европейскую и азиатскую части России, Казахстан. В ряде стран, таких как, например, Ирландия, этот вид впервые встретился только в начале 2000-х годов (Hawkins et al., 2010).

*Pseudamphistomum aethiopicum* Pierantoni, 1942 (рис. 126). Вид описан на материале, собранном доктором R. Сассиаруотти от жителя Эфиопии из района Gimma, у которого эти черви были выявлены на внутренней стенке тонкого кишечника в цистоподобных узелках (Pierantoni, 1942). Видовое название указывает на регион обнаружения паразита: *aethiopicum* — «эфиопский».

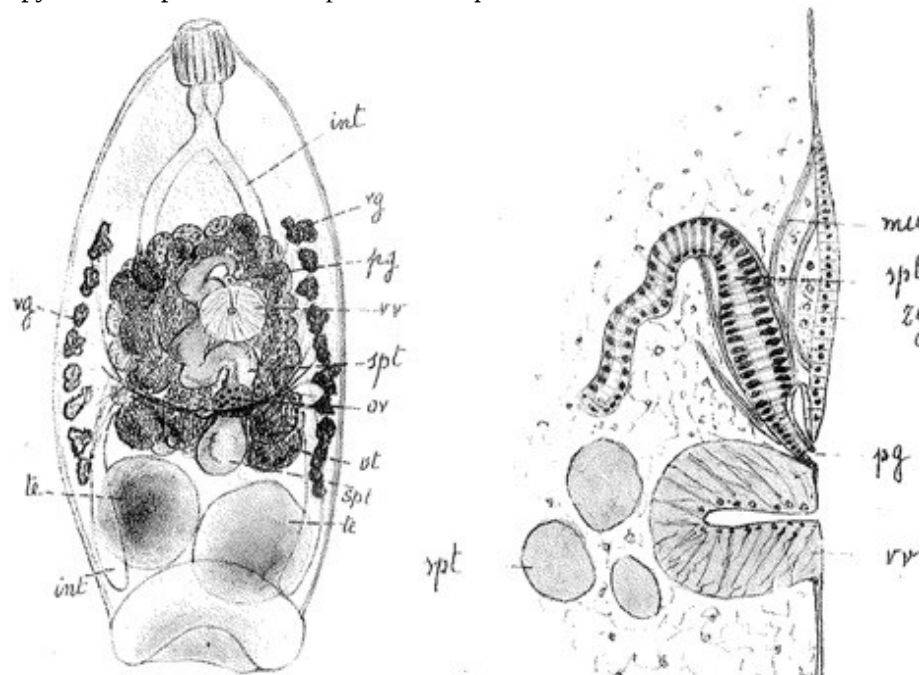


Рис. 126 *Pseudamphistomum aethiopicum*: слева — общий вид мариты, справа — сагиттальный срез в области брюшной присоски (*int* — кишечник; *vg* — желтки; *ts* — семенники; *ov* — яичник; *spt* — семенной пузырь; *vr* — брюшная присоска; *ut* — матка; *pg* — половая пора) (из: Pierantoni, 1942)

Форма тела трематод в виде удлинённого колокола; длина тела 2,2, ширина 0,7 и толщина 0,25 мм. Поверхность тела гладкая, без шипиков. Семенники очень крупные, располагаются у заднего конца тела. Семенной пузырьрёк длинный, закрученный. Яйца 30  $\mu\text{m}$ .

Цитируемая работа — единственная, в которой приведено описание данного гельминта. Более никто и нигде эту трематоду не находил, что, однако, не означает, что её не существует в природе.

Кратко резюмируем сказанное. Первоначально несколько слов о таксономическом составе описторхийных трематод, регистрируемых у *Homo sapiens*. То, что в названном семействе опасными для человека являются представители 5 родов — *Opisthorchis*, *Amphimerus*, *Clonorchis*, *Metorchis* и *Pseudamphistomum*, — ни у кого не вызывает сомнения. Однако относительно видового состава, а следовательно, и количества регистрируемых у человека видов, как мы видели, существуют определённые разногласия. При описании каждого из пяти родов и входящих в них видов по ходу текста приводились мнения исследователей по данному вопросу со ссылкой на соответствующие источники, поэтому повторять их здесь нет резона. Тем не менее одно можно сказать определённо: к настоящему времени у *Homo sapiens* достоверно паразитирование 11 (или даже 14) видов описторхий. Из общего числа видов 3 — *Opisthorchis felinus*, *O. viverrini*, *Clonorchis sinensis* — являются наиболее распространёнными и, к тому же, наиболее значимыми вследствие тех негативных социально-экономических последствий, к которым приводит заражение ими людей. Несмотря на некоторые расхождения у разных авторов в оценке общего количества людей на планете, инвазированных перечисленными гельминтами, в любом случае речь идёт о десятках миллионов уже заразившихся и о сотнях миллионов находящихся в группе риска.

В этой связи вполне объясним и тот факт, что изучению описторхий, во всяком случае, трёх названных выше видов, посвящены многие сотни работ, в которых отражены результаты их всесторонних исследований. Во многом это было обусловлено теми трудностями, с которыми сталкивались, прежде всего, медицинские и ветеринарные работники при диагностике возбудителей описторхийной инвазии у людей, а также домашних и полезных животных. Выяснилось, например, что для яиц описторхий характерны внутривидовая вариабельность и межвидовое сходство в форме и размерах, вследствие чего данные параметры вообще не могут использоваться для видовой идентификации этих гельминтов (Ditrich et al., 1990a, 1992; Kaewkes, 2003; Scholz et al., 1992). Далее. Из-за морфологического сходства метацеркарий описторхий не исключена ошибка в определении их видовой принадлежности, в связи с чем исследователи рекомендуют подтверждать её экспериментальным выращиванием личинок до половозрелых особей (Юрлова, Сербина, 2002). Однако данный метод, основанный на заражении подопытных животных, занимает достаточно длительный промежуток времени и к тому же часто не соответствует современным требованиям норм биоэтики (Катохин и др., 2010). Что касается определения взрослых форм описторхий, то на примере ряда видов показано, что проявление их морфологических признаков сильно зависит от места обитания, вида и возраста окончательного хозяина. И, наконец, идентифицировать возбудителей заболеваний, которые вызывают те или иные представители описторхи-

ид, даже применяя иммунологические методы диагностики, очень сложно, поскольку у многих видов и их хозяев имеются перекрёстно-реагирующие антигены.

Для точной видовой идентификации паразита на всех фазах жизненного цикла, включая метацеркарий, повышения надёжности идентификации и изучения внутривидовой изменчивости исследователи рекомендуют использовать молекулярно-генетические методы, в частности метод полимеразной цепной реакции (ПЦР) (Ильинских и др., 2006; Колчанов и др., 2010; Шеховцов и др., 2003; Cai et al., 2012). Названный метод позволяет обнаруживать в анализируемых образцах до 1 копии ДНК (Keiser, Utzinger, 2009). О перспективах применения этих методов в диагностике описторхийдных инвазий пишут многие исследователи как у нас в стране, так и за рубежом (Катохин и др., 2010; Kaewpitoon et al., 2008; Wongratanacheewin et al., 2002 и др.). Подобные исследования «могут позволить установить генетическое разнообразие представителей семейства Opisthorchiidae на территории Европы, определить межпопуляционные различия внутри видов, установить уровень изменчивости возбудителей» (Катохин и др., 2010; стр. 274). Например, отсутствие достоверных различий в изменчивости митохондриальной последовательности, включающей в себя частичную последовательность гена *cox3*, межгенного спейсера и гена тРНК-His, между популяциями *O. felineus* из бассейнов Дона, Урала и Обь-Иртышского бассейна позволило выдвинуть гипотезу о происхождении популяций *O. felineus* на территории России от одной небольшой популяции в результате её экспансии во время микулинского межледниковья (Шеховцов, 2010). Изучение генетического разнообразия популяций *Clonorchis sinensis* из России и Вьетнама наглядно продемонстрировало значение полученных данных для понимания филогеографии этого паразита, его паразито-хозяйственных взаимоотношений, способности вырабатывать устойчивость к лекарствам, эпидемиологии вызываемого им заболевания при глобальном изменении климата (Chelomina et al., 2014).

Ареал трёх перечисленных видов описторхийд необычайно широк. В то же время в последние годы у отдельных видов наблюдается расширение ареала с формированием — при наличии благоприятных для этого условий — природных очагов на ряде территорий России, чему в немалой степени способствует присущая описторхийдам полигостальность, определяющая широкий круг их дефинитивных хозяев (Ромашов, 2008). Участились также случаи обнаружения отдельных представителей данного семейства в регионах, ранее вообще свободных от них. Несколько типичных примеров приведено в тексте при характеристике соответствующих видов описторхийд. Причина этого кроется в активных миграционных перемещениях населения, а также в хозяйственной деятельности человека (Пальцев Яхина, 2008). Весьма интересна в этом отношении статья корейских исследователей (Jung S. et al., 2015), в которой обобщены результаты копроовоскопического обследования иностранцев, работающих на предприятиях в Республике Корея. В последние годы в этой стране на постоянной или временной основе работает более 500 тыс. выходцев из других стран — Китая, Вьетнама, Индонезии, Узбекистана, Таиланда и т. д. При упомянутом обследовании группы иностранных рабочих у жителя Узбекистана, уже 3 года проживающего в Корее, выявили заражение *C. sinensis*. Данный факт примечателен тем, что названный вид описторхийдных трематод в Узбекистане не встречается, и, следовательно, заражение им произошло уже в стране пребывания.

## Семейство *Orchipedidae* Skriabin, 1913<sup>1</sup>

Синоним: *Achillurbainiidae* Dollfus, 1939<sup>2</sup>

Описание (по: Blair, Barton, 2008). Трематоды от средних до крупных размеров, с закруглённым передним концом и закруглённым или заострённым задним. Tegument невооружённый. Ротовая присоска субтерминальная, брюшная крупнее ротовой, преэкваториальная. Префаринкс отсутствует; фаринкс имеется; пищевод очень короткий; бифуркация кишечника в передней половине тела; кишечные ветви заканчиваются у заднего конца тела. Семенники фолликулярные, многочисленные, от 25 до 700, округлые или неправильной формы, обычно сбоку от кишечных ветвей, но могут располагаться и между ними; доходят до яичника. Сумка цирруса отсутствует. Семенной пузырьёк лежит в паренхиме свободно. У некоторых видов терминальный мускулистый проток окружают простатические клетки. Половая пора(ы) между фаринксом и брюшной присоской. Яичник сферический или эллипсовидный, субмедианный, слегка позади брюшной присоски. Тельце Мелиса, если оно есть, позади яичника. Семяприемник и Лауреров канал имеются. Матка между передней границей семенников и половой порой. Яйца многочисленные, довольно крупные. Желточные фолликулы в виде двух полей, лежащих сбоку от кишечника, и двух рядов между кишечными ветвями, или без двух последних; достигают или почти достигают заднего конца тела, могут проникать в переднюю часть. Экскреторный пузырь трубчатый, длинный, ниже яичника разделяется на две поперечные ветви. Экскреторное отверстие терминальное. Паразиты дыхательных путей и прилегающих к ним тканей птиц (водоплавающих и околоводных) и млекопитающих, включая человека. Типовой род — *Orchipedum* Braun, 1901<sup>3</sup>.

Несмотря на свою малочисленность, орхипедиды распространены по всему земному шару, однако биология и экология представителей этого семейства исследованы очень слабо. Предполагают, что первым промежуточным хозяином могут быть брюхоногие моллюски. Вторым промежуточным, или дополнительным, хозяином служат различные пресноводные крабы, раки, креветки (см., напр., Воронин, 1989; Dollfus et al., 1935; Farooqi, 1958; Waikagul, Yaemput, 1999).

В настоящее время семейство объединяет три рода. У человека встречены орхипедиды из рода *Achillurbainia* Dollfus, 1939. Однако если судить по тому, что представители двух других родов данного семейства — *Orchipedum* и *Mammorchipedum* Skrjabin, 1947 — во взрослом состоянии, как и *Achillurbainia*, паразитируют у теплокровных животных, их также можно отнести к категории потенциально опасных для здоровья человека.

Кратко охарактеризуем представителей *Achillurbainia*, в том числе и встреченных у человека.

<sup>1</sup>В информационной сводке GBIF Backbone Taxonomy ([gbif.org/species/3214](http://gbif.org/species/3214)) неверно указан год обоснования семейства *Orchipedidae* — Skrjabin, 1924.

<sup>2</sup>В размещённой на сайте [www.worms-info.ru](http://www.worms-info.ru) информационной сводке «Медицинская гельминтология <...>, поражающих человека» приведено невалидное название семейства — *Achillurbainiidae*. Под таким же названием — *Achillurbainiidae* — указывают это семейство Д. Кромптон и Л. Савиоли в своей монографии (Crompton, Savioli, 2006).

<sup>3</sup>Для справки: под таким же названием — *Orchipedum* Breda, 1827 — описан один из родов наземных травянистых растений семейства орхидных.

## Род *Achillurbainia* Dollfus, 1939

Синоним: *Poikilorchis* Fain et Vandepitte, 1957

Описание (по: Blair, Barton, 2008). С характерными чертами семейства. Крупные, уплощённые трематоды, со слегка складчатым, расширенным в средней части телом. Брюшная присоска во второй четверти или на стыке первой и второй четвертей тела. Кишечник от умеренно до сильно извитого. Семенников от 75 до 700, достигают уровня яичника. Семенной пузырьёк имеется, иногда окружён простатическими клетками. Половое отверстие медианное или слегка субмедианное, близ уровня бифуркации кишечника или несколько позади него. Многочисленные желточные фолликулы тянутся от уровня фаринкса до заднего конца тела. Яйца с уплощённой крышечкой на одном из полюсов. Взрослые черви поселяются в дыхательных путях и прилегающих к ним тканях млекопитающих, включая человека. Типовой вид — *Achillurbainia noveli* Dollfus, 1939.

Многие исследователи (напр., Gillani et al., 2012) отмечают внешнее сходство *Achillurbainia* с представителями рода *Paragonimus* Braun, 1899, подчёркивая, что основное различие между ними в меньших размерах яиц у первого из них. Отдельные авторы даже называют обнаруженных у человека ахиллурбаиний как «*Paragonimus*-like trematodes» (*Paragonimus*-подобные трематоды) (напр., Chen, 1965; Schuster et al., 2007), хотя эти роды и не являются родственными.

Судя по известным находкам видов *Achillurbainia*, эти трематоды приурочены к регионам с жарким климатом.

Литература, касающаяся описания отдельных стадий жизненного цикла ахиллурбаиний, очень скудна. Буквально единичные сообщения содержат информацию о регистрации метацеркарий *Achillurbainia* sp. (рис. 127) в пресноводных крабах (напр., Kannangara, 1971; Miyazaki, Kannangara, 1970).

Рис. 127 Метацеркария *Achillurbainia* sp. из пресноводного краба *Paratelphusa rugosa*, Цейлон (из: Kannangara, 1971)

По состоянию на 2005 г. у *Homo sapiens* зарегистрированы *Achillurbainia congolensis*, *A. noveli* и *A. recondita* (см.: Ashford, Crewe, 2005).

***Achillurbainia congolensis*** (Fain et Vandepitte, 1957) (= *Poikilorchis congolensis* Fain et Vandepitte, 1957)<sup>4</sup> (ахиллурбаиния конголезская) (рис. 128). В 1943 г. появилась публикация (Yarwood, Elmes, 1943), в которой описывалась находка в Нигерии у

местного жителя крупной цисты, располагавшейся в

<sup>4</sup>а) В сводке «Медицинская гельминтология...» ([www.worms-info.ru](http://www.worms-info.ru)) среди прочих представителей семейства приведено нелегитимное название вида — *Poikilorchis congolensis*, и, к тому же, с опечаткой — *congalensis*.

б) С такой же опечаткой — *Poikilorchis congalensis* — вид указан в монографии (Crompton, Savioli, 2006).

в) В обзорной статье (Crotti et al., 2012) вид упоминается как *Poikilorchis congolensis*.

позадиушной области и содержащей яйца трематоды. На основании симптомов заражения и внешнего вида яиц авторы находки отнесли их к роду *Paragonimus*. Позже (Fain et Vandepitte, 1957a, 1957b) аналогичные подкожные цисты или абсцессы были обнаружены у нескольких жителей Бельгийского Конго (в настоящее время ДР Конго). Исследование взрослого червя, извлечённого из цисты, позволило описать его в качестве представителя нового рода и вида — *Poikilorchis congolensis* Fain et Vandepitte, 1957. Авторы цитируемых публикаций предположили, что именно этот вид обнаружили ранее у жителей Нигерии (Yagwood, Elmes, 1943) и Камеруна (Libert, 1932). В дальнейшем (Beaver et al., 1977) род *Poikilorchis* свели в синоним *Achillurbainia*, а сам вид, естественно, стал именоваться *A. congolensis*.

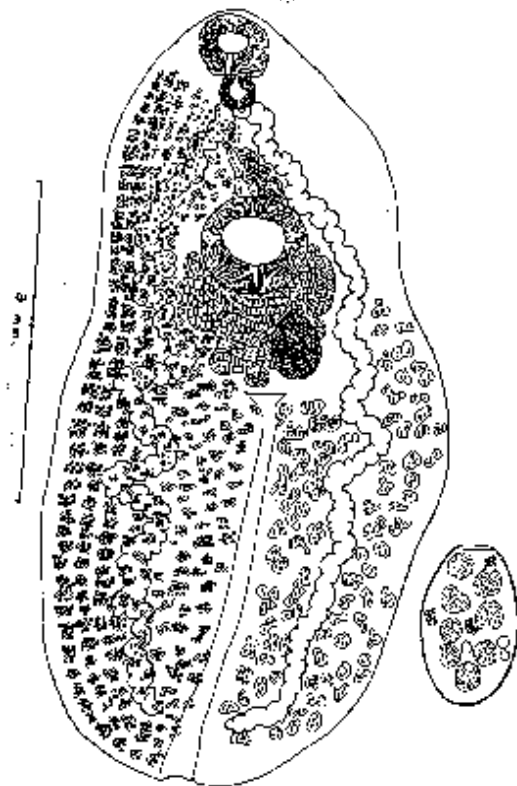


Рис. 128 *Achillurbainia congolensis*, взрослая особь (вид с брюшной стороны; с правой стороны желточники не изображены, но показано расположение семенников); справа — яйцо (из: Fain et Vandepitte, 1957b, как *Poikilorchis congolensis*)

Червь уплощённый, длиной 7.6 (здесь и далее все размеры в мм) и шириной 3.9 (по: Fain et Vandepitte, 1957b). Ротовая присоска субтерминальная,  $0.592 \times 0.66$ , меньше брюшной ( $0.95 - 1.0$ ); последняя расположена примерно в 1.77 от переднего конца тела. Тегумент невооружённый. Префаринкс отсутствует, фаринкс хорошо развит ( $0.355 \times 0.28$ ), пищевод дорсо-вентральный и очень короткий, кишечные ветви диаметром  $0.15 - 0.2$ , с многочисленными складками,

достигают заднего конца тела. Семенники многочисленные ( $200 - 220$ ), очень неправильной формы, размерами  $0.1 - 0.15 \times 0.12 - 0.175$ , располагаются в задней части тела. Семенной пузырь крупный ( $0.76 \times 0.3$ ), впереди брюшной присоски. Сумка цирруса и копулятивный орган отсутствуют. Половое отверстие впереди брюшной присоски и несколько вправо от медианной линии тела, в 1.18 мм от его переднего конца. Яичник овальный,  $0.636 \times 0.488$ , слева от медианной линии тела, слегка позади брюшной присоски. Семяприемник маленький ( $0.19 \times 0.13$ ), двудольчатый, медианный. Матка с многочисленными яйцами, занимает пространство между кишечными ветвями, задним краем яичника и брюшной присоской. Желточники очень многочисленные, заполняют почти всё тело. Яйца с крышечкой,  $0.056 - 0.062 \times 0.033 - 0.038$ ; яйца, обнаруженные свободными в цисте,  $0.06 - 0.068 \times 0.038 - 0.041$  (в среднем  $0.063 \times 0.04$ ). Экскреторный пузырь трубчатый, несколько расширен впереди.

Отдельные исследователи (Kumar, 1999) предполагают, что встречаемость у человека *A. congolensis* носит случайный характер («...occasionally *Poikilorchis congolensis* <...> may also infect man»). С этим вполне можно согласиться, т. к. случаи регистрации этих трематод у человека действительно носят буквально единичный характер (Ashford, Crewe, 2005). Вместе с тем, несмотря на явно случайное заражение человека, почти во всех случаях паразиты локализуются в одном и том же месте — под кожей позади уха, куда они проникают через евстахиеву трубу и среднее ухо (Nieuwenhuysе, Gatti, 1968).

***Achillurbainia nouveli*** (ахиллурбаиния новая) описана на материале из пантеры, завезённой во Францию из Малайзии (Dollfus, 1939). Длина червей достигала 15,0, ширина 5,0 мм. Извилистые кишечные ветви проходят к заднему концу тела. Семенников около 380, располагаются почти по всей ширине тела. Очень многочисленные мелкие желточные фолликулы заполняют всё свободное пространство от фаринкса до экскреторной поры.

Это — единственное сообщение о находке данного паразита в природе. В равной степени только однажды этот вид был обнаружен у человека — в Китае у девочки, у которой он локализовался в подкожной позадишной цисте.

***Achillurbainia recondita*** Travassos, 1942 впервые описан по экземплярам из опоссума в Бразилии (Travassos, 1942). Видовое название от латинского *recondita* — «скрытая», «малопонятная». Червь достигал в длину 11,2 мм, размеры яиц составляли 64 – 72 × 38 – 45 μm. Заражение человека этим паразитом было зарегистрировано в Гондурасе. Оперируя 19-летнего юношу по поводу паховой грыжи, хирурги обнаружили у него на сальнике и других брюшинных поверхностях огромное количество гранулём, содержащих яйца трематод (Beaver et al., 1977a, 1977b). К *A. recondita* они были отнесены на основании их сходства с яйцами названного вида. Исследователи рассматривают данный случай как проявление abortивного паразитизма.

Поражение человека ахиллурбаиниями проявляется очень крупными, иногда размером с перепелиное яйцо, цистами с заключёнными в них трематодами или же заполненными только их яйцами, которые чаще всего локализуются под кожей в позадишной области шеи; в двух случаях гранулёмы с паразитами были обнаружены в брюшной полости пациента. Наличие крупных, выступающих над поверхностью шеи цист, мало того что не эстетично, но вызывает определённые физические неудобства, может затруднять дыхание, сопровождаться отитом. Какая-либо информация об эффективности применения празиквантела при заражении данными трематодами отсутствует, а единственно возможным средством избавления от них является хирургическое удаление цисты.

Основным источником заражения человека являются пресноводные крабы, традиционно употребляемые местным населением в пищу в сыром виде.

В настоящее время случаи заражения людей ахиллурбаиниями известны в Гвинее, ДР Конго, Камеруне, Нигерии, Китае, Таиланде, Малайзии, Гондурасе и, возможно, Венесуэле, т. е. в субтропических и тропических широтах (см.: Ashford, Crewe, 2005; Gutierrez, 2000; Schuster et al., 2007 и др.). Если же подобные случаи и отмечают в странах с умеренным климатом, то, как выясняется в процессе собеседования с пациентом, тот не является местным жителем. К примеру, в Великобритании студент, обратившийся к врачам по поводу вздутия на шее и воспаления среднего уха, причиной которых стало, как затем было установлено, заражение ахиллурбаинией, прибыл на учёбу из Нигерии (Schuster et al., 2007).



## Семейство *Paragonimidae* Dollfus, 1939

Синоним (по: Blair, 2008):

*Euparagoniminae* Chen, 1963

Описание (по: Скрябин и др., 1978; Blair, 2008; Yamaguti, 1971). Трематоды от средних до крупных размеров, с толстым овальным, яйцевидным или веретеновидным телом. Тегумент с шипиками. Присоски примерно равных размеров. Ротовая присоска терминальная или несколько субтерминальная, брюшная расположена почти посередине тела. Фаринкс хорошо развит, пищевод очень короткий, кишечные ветви волнообразно изогнутые, заканчиваются у заднего конца тела. Семенники крупные, дольчатые, симметричные или слегка асимметричные, лежат в задней половине тела, полностью или в основном между кишечными ветвями. Половая бурса отсутствует. Семенной пузырёк прямой или изогнутый, простатическая часть короткая, семяизвергательный канал открывается в общую половую пору у заднего края брюшной присоски. Яичник из разветвлённых лопастей, субмедианный, лежит перед семенниками, близ брюшной присоски. Семяприемник маленький, в виде мешкообразного выроста у основания Лаурерова канала. Матка впереди семенников, большей частью в средней трети тела, более развита на стороне, противоположной яичнику, может заходить за кишечные ветви, заканчивается коротким метратермом. Яйца крупные; только что отложенные яйца незрелые, находятся на предсегментационной стадии и содержат массивные желточные клетки. Желточники хорошо развитые, дровидно разветвлённые, лежат в дорсальном и латеральных полях тела, окружая кишечные ветви. Экскреторный пузырь трубчатый, может достигать уровня кишечной бифуркации или фаринкса. Экскреторная пора терминальная или субтерминальная. Взрослые особи поселяются в капсулах в лёгких, реже в других местах у млекопитающих. Типовой род — *Paragonimus* Braun, 1899.

В составе семейства один род — *Paragonimus*, представители которого получили широкую известность из-за их способности поражать человека, у которого они могут локализоваться в самых разных, в том числе жизненно важных органах, вызывая серьёзные патологические отклонения.

### Род *Paragonimus* Braun, 1899

Синонимы (по: Blair, 2008):

*Polysarcus* Looss, 1899

*Euparagonimus* Chen, 1962

*Megagonimus* Chen, 1963

*Paramogonimus* Chen, 1963

*Rodentigonimus* Chen, 1963

С характерными чертами семейства. Типовой вид — *Paragonimus westermani* (Kerbert, 1878) Braun, 1899.

К. И. Скрябин с соавт. (1978) описали 30 видов *Paragonimus*, Ю. В. Курочкин (1987) — 32, а Д. Чой (Choi D., 1990) говорит о 43 видах в составе данного рода. В последние годы одни авторы пишут о 30 видах *Paragonimus* (<http://www.cdc.gov/parasites/paragonimus/...html>), другие — о 40 (Intapan et al., 2012), третьи — о 50-ти (Blair et al., 1999; Singh T. et al., 2012; Sugiyama et al., 2013). В информационной сводке «NCBI Taxonomy» ([http://eol.org/pages/595777/hierarchy\\_entries/51055334](http://eol.org/pages/595777/hierarchy_entries/51055334))

перечислено 39 видов *Paragonimus*, 19 из них указаны как sp. (species). Эти разночтения во многом объясняются отсутствием среди специалистов единого мнения по поводу самостоятельности некоторых видов, в связи с чем не все они признаны валидными. Э. Фауст (Faust, 1949), к примеру, перечисляет у *P. westermani* 14 синонимов. К тому же, ряд видов *Paragonimus* в природе не найдены, а известны только по формам, выращенным из метацеркарий.

В равной степени довольно трудно установить, сколько же в действительности видов *Paragonimus* паразитирует у человека: 15 (Скрябин и др., 1978), 11 (Singh T. et al., 2012), 16 ([www.worms-info.ru](http://www.worms-info.ru)), 19 (Курочкин, Суханова, 1980), 10 (<http://medicalplanet.su/1182.html>), 7 (Intapan et al., 2012), 9 (Castilla et al., 2003; Lane et al., 2013), более 10 (<http://www.cdc.gov/parasites/paragonimus/biology.html>) и т. д.

Вместе с тем определение видовой принадлежности возбудителя и выяснение деталей его биологии является одним из важнейших вопросов в проблеме парагонимиазиса человека. В сложившейся ситуации большие надежды возлагаются на молекулярно-генетические методы, использование которых в таксономических исследованиях парагонимид находит в последние годы всё более широкое применение (Blair et al., 1997a, 1997b, 2005; Doanh et al., 2013b, 2013d; Intapan et al., 2004, 2012; Park G. et al., 2003; Ryu et al., 2000; Sugiyama et al., 2002 и др.).

Один из наиболее изученных среди парагонимид видов — это типовой вид.

***Paragonimus westermani*** (= *Distoma westermani* Kerbert, 1878; = *Distoma ringeri* Cobbold, 1880; = *Mesogonimus westermani* Railliet, 1890; = *Polysarcus westermani* Lühe, 1899) (рис. 129).

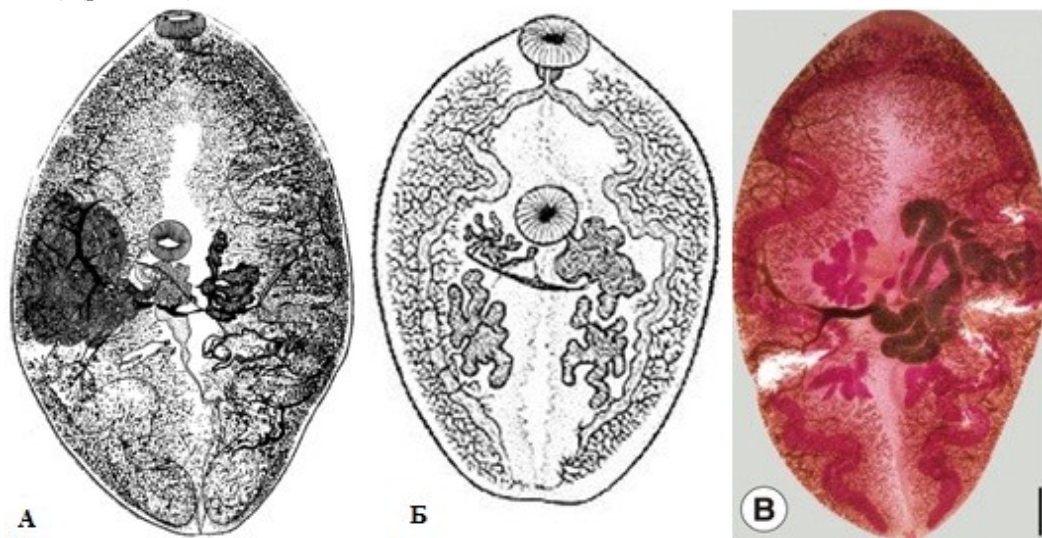


Рис. 129 *Paragonimus westermani* (из: А — Скрябин, Шульц, 1937; Б — [https://en.wikipedia.org/wiki/Paragonimus\\_westermani](https://en.wikipedia.org/wiki/Paragonimus_westermani); Б' — Doanh et al., 2013c)

История открытия данного вида, по сути, является историей описания самого рода *Paragonimus*.

В 1877 г. в Зоологическом саду Амстердама от неизвестного заболевания погиб бенгальский тигр, недавно доставленный из Индии. При вскрытии животного в его лёгких были обнаружены черви, локализовавшиеся в многочисленных узлах-бляшках, придававших лёгким совершенно необычный вид. Директор (zookeeper)

зоосада Питер Вестерман (P. F. Westerman; 1859–1925) отправил материал для определения Конраду Керберту (C. Kerbert; 1849–1927). Тот описал паразита как *Distoma westermanii*, назвав вид в честь приславшего ему материал П. Вестермана (Kerbert, 1878). Вскоре в распоряжении К. Керберта оказались новые экземпляры червей и также от погибшего бенгальского тигра, но на этот раз из Гамбургского зоосада. Новый материал позволил ему детально переписать вид, а заодно он устранил ошибку в его названии, убрав в окончании слова лишнюю букву *i* — *Distoma westermani* (Kerbert, 1881).

В 1879 г. на севере Тайваня от разрыва аневризмы аорты скончался живущий там португалец. При его вскрытии В. S. Ringer обнаружил в лёгких червей, которых отправил для определения Р. Мансон'у. Тот установил, что это — дистомы. На следующий год уже П. Мэнсон нашёл в мокроте с примесью крови у больного китаецца, также жителя северного Тайваня, яйца неизвестной трематоды, похожие, по его мнению, на яйца, выделенные от трематод, присланных Б. Рингером. П. Мэнсон отправил материалы в Лондон Т. Кобболду, который и описал гельминта как *Distoma ringeri*, назвав вид в честь врача, впервые нашедшего этих червей (Cobbold, 1880).

В эти же и последующие годы в Японии подобных взрослых трематод находят у людей в лёгких и мозге, а яйца трематод — в их слюне.

И, наконец, в последний месяц уходящего 19-го столетия М. Браун (Braun, 1899) обосновал для этих трематод новый род *Paragonimus* с типовым видом *Paragonimus westermani* (Kerbert, 1878). В том же 1899-м году, но на 19 дней позже М. Брауна, А. Лоосс (Looss, 1899) обосновал всё для той же *D. westermani* новый род — *Polysarcus*. Помимо того, что *Paragonimus* имел преимущества над *Polysarcus* по правилу приоритета, само название *Polysarcus* с 1853 г. уже было «занято» родом насекомых, т. е. оказалось *nomen preoccupatum*.

В научной, научно-популярной и справочной литературе *Paragonimus westermani* обычно называют восточным лёгочным сосальщиком (Oriental lung fluke).

*P. westermani* — чрезвычайно опасный для здоровья человека и полезных животных паразит, а потому исследованию различных аспектов его биологии, экологии, распространения, патогенности, а также клиники, диагностики и терапии вызываемых им заболеваний уделяют большое внимание во многих странах мира, прежде всего, в Японии, Китае, Корее, где этот вид рассматривают одним из наиболее важных в медицинском и социально-экономическом аспектах. Результаты этих работ освещены в многочисленных публикациях: даже простое перечисление основных их них заняло бы не один десяток страниц.

Тем не менее нельзя не отметить работы по изучению таксономического статуса самого вида *Paragonimus westermani*, итогом которых стало выделение в нём 4-х подвидов: *P. westermani filipinus* Miyazaki, 1978 (ранее подвид был известен как два вида — *P. filipinus* Miyazaki, 1978 и *P. philippinensis* Ito, Yokogawa, Araki et Kobayashi, 1978) — для штаммов *P. westermani* на Филиппинах, *P. westermani japonicus* Miyazaki, 1983 — для диплоидной формы из Японии, *P. westermani ichunensis* Ching, Hsii et Kao, 1978 — для червей из северо-восточного Китая и прилегающих районов России, *P. westermani westermani* Miyazaki, 1991 — для всех других диплоидных форм. Каждый из перечисленных подвидов, как мы видим, приурочен к определённом географическому региону. В частности, *P. westermani ichunensis* по-

ражает людей на северо-востоке Китая в бассейне реки Сунгари, впадающей в Амур (Ching, Hsi, Kao, 1978), и на юго-востоке России (Беспрозванных, 2008).

Северо-восточная группа изолятов *P. westermani* (Китай, Япония, Корея, Тайвань) относительно однообразна и включает ди- и триплоидную (более патогенную для человека) формы, тогда как члены южной группы (Малайзия, Таиланд, Филиппины) генетически дистанционно изолированы один от другого (Blair et al., 1997b). Согласно последовательностям ITS2 и COI, генетическое расстояние между изолятами *P. westermani* равно или превышает таковое между некоторыми отличающимися видами *Paragonimus*. Более того, на северо-востоке Китая иногда встречается гибридная тетраплоидная форма *P. westermani* (Agatsuma et al., 1992; Terasaki et al., 1995).

И, наконец, выяснилось, что набор хромосом, ди- или триплоидный, влияет на размеры яиц *P. westermani* (Blair et al., 1999). Следовательно, при идентификации видов *Paragonimus*, опираясь только на размеры яиц, выявленных в слюне или фекалиях больных, можно прийти к неверному определению видового статуса паразита со всеми вытекающими из этого последствиями.

Описание (по разным авторам). С характерными чертами рода. Тело толстое, длиной 8 – 16, шириной 4 – 8 и толщиной 3.5 – 5 мм, у живых особей красновато-коричневого цвета. Tegument с чешуевидными простыми или зазубренными шипиками, расположенными группами. Брюшная присоска находится непосредственно впереди середины тела, по своим размерам примерно равна ротовой присоске. Префаринкс короткий, фаринкс шаровидный. Семенники лежат в задней трети тела слегка наискось. Семяизвергательный канал соединяется с метратермом в общий гермафродитный проток. Яичник несколько крупнее семенников, находится позади брюшной присоски, слева от медианной линии тела. Экскреторный пузырь доходит до фаринкса. Яйца (рис. 130) золотисто-коричневые, овальные или удлинённые, с толстой гладкой скорлупой, 80 – 118 × 48 – 70 μm; крышечка хорошо заметная, несколько вдавлена вглубь окружающих её стенок, которые в результате образуют вокруг неё выступ, на противоположном полюсе имеется слабозаметный бугорок. Корейские исследователи, вырастившие *P. westermani* в экспериментально заражённых собаках, приводят следующие средние размеры яиц: 72.1 × 46.8 и 93.5 × 54.2 μm (Park G. et al., 2001). Метацеркарии для упомянутых опытов были получены от раков *Cambaroides similis*, добытых в двух разных регионах страны.



Рис. 130 Яйца *Paragonimus westermani*

(слева — из:

[https://en.wikipedia.org/wiki/Paragonimus\\_westermani](https://en.wikipedia.org/wiki/Paragonimus_westermani);

справа — из: <http://medlec.org/lek-4483.html>)

Говоря о жизненном цикле *P. westermani*, отметим, что, несмотря на большое число работ по биологии паразитов вообще и названного вида в частности, из-за упомянутых неясностей относительно статуса некоторых видов нет полной уверенности в том, что приводимая в отдельных публикациях информация относится именно к тому виду, о котором идёт речь.

В целом схему жизненного цикла *P. westermani* можно представить следующим образом (в равной степени эта схема может служить иллюстрацией жизненного цикла любого вида *Paragonimus*) (рис. 131).

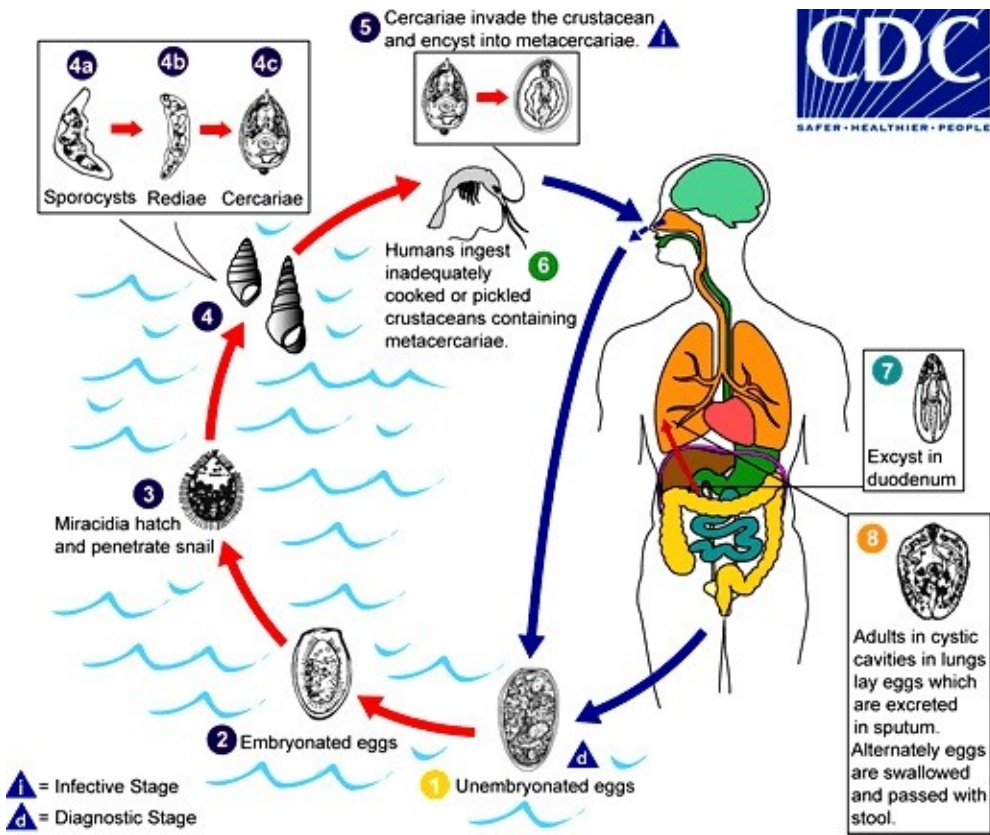


Рис. 131 Схема жизненного цикла *Paragonimus westermani*: 1 — незрелые яйца с мокротой или фекалиями попадают во внешнюю среду, где происходит их дальнейшее развитие (2); 3 — вылупившийся из яйца мирацидий проникает в моллюска; 4 — в моллюске происходит развитие спороцисты (4a), редий (4b), церкарий (4c); 5 — покинувшие моллюска церкарии проникают в ракообразных, где инцистируются, формируя стадию метациркарий; 6 — человек заражается, поедая инвазированных раков или крабов; 7 — личинка выходит из цисты в двенадцатиперстной кишке; 8 — взрослые черви располагаются в цистоподобных образованиях в лёгких, а также в других органах человека; экскретируемые ими яйца попадают в слюну, а в случае глотания слюны выходят наружу с фекалиями (i — инвазионная стадия; d — диагностическая стадия)

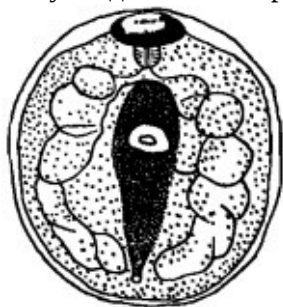(из: <http://www.cdc.gov/parasites/paragonimus/biology.html>)

Яйца попадают во внешнюю среду в незрелом состоянии; через 2.5–3 недели из них вылупливаются мирацидии, которые проникают в пресноводных моллюсков. По данным разных авторов, в жизненном цикле *P. westermani* в качестве первого промежуточного хозяина известно более 10 видов *Semisulcospira* (семейство Pleuroceridae), а также виды *Thiara* (семейство Thiaridae), причём плевроцериды участвуют в жизненном цикле паразита в восточной Азии, а тиариды — в юго-восточной (Blair et al., 1997b, 2001). В Приморском крае в роли первого промежуточного хозяина *P. westermani*, в частности его подвида *P. westermani ichunensis*, выступают моллюски рода *Parajuga* из уже упомянутого семейства Pleuroceridae (Беспрозванных, 2008).

В моллюске развивается материнская спороциста, дающая генерацию материнских редий, которые, в свою очередь, дают следующую, дочернюю генерацию редий. В этой последней развиваются церкарии, весь процесс формирования которых от мирацидия, попавшего в моллюска, до выхода во внешнюю среду зрелой личинки занимает от 1.5 до 5 месяцев (Komiya et al., 1961). Зрелые церкарии покидают моллюска и, встретив подходящего промежуточного хозяина (крабов и/или речных раков), активно проникают в него. Кроме того, церкарии могут выделять слизь и склеиваться в своеобразные клубки, поедая которые ракообразные заражаются непосредственно из воды. Слизь усиливает контакт церкарий с подводными объектами, в том числе с потенциальными промежуточными хозяевами.

Известно, что в жизненном цикле *P. westermani* дополнительными хозяевами служат мохнорукие крабы — китайский (*Eriocheir sinensis*) и японский (*E. japonicus*), рак *Cambaroides similis* и даурский рак (*C. dauricus*), краб Брандта (*Chulathelphusa brandti*), восточная речная креветка (*Macrobachium nipponense*) и др. (Kim D. C., 1994). При этом диплоидную форму отмечают в основном в потамидных крабах и редко — в мохноруких, а триплоидную — чаще в мохноруких (Terasaki et al., 1995). К 1999 г. в жизненном цикле *P. westermani* в качестве дополнительного хозяина в целом было известно 46–50 видов ракообразных, представленных 19–21 родом из 5 семейств (цит. по: Cohen, 2003).

Попав в ракообразных, личинки инцистируются на их жабрах, в мышцах, на висцере. Через 1.5–3.5 месяца метацеркарии достигают инвазионного состояния, при этом скорость их развития напрямую зависит от температуры воды (Ando, 1920). Заражённость ракообразных, например, в Приморском крае, может достигать очень высоких показателей — до 90–100 %, а количество цист в одном раке — исчисляться несколькими сотнями, до 4000, экземпляров (Нивин, 1993). О. И. Калинина (2005) обращает внимание на тот факт, что в последние годы в реках Приморского края стал чаще встречаться мохнорукий китайский краб — один из дополнительных хозяев в жизненном цикле *P. westermani*. Следовательно, при очень высокой заражённости местных раков и росте численности мохнорукого краба, обладающего, как известно, необычайно высокой экологической пластичностью и с лёгкостью осваивающего новые районы, риск заражения этим гельминтом населения возрастает, о чём, кстати, пишут отдельные авторы (Cohen, 2003).



Цисты с метацеркариями (рис. 132) заключены в почти сферические капсулы размером 0.35 – 0.48 × 0.33 – 0.48 мм. Собственно циста несколько меньшего размера, 0.34 – 0.45 × 0.32 – 0.44 мм, а толщина её двухслойной стенки до 10 – 21 мкм. Тело личинки плотно прилегает к стенке цисты. Размеры тела метацеркарий, извлечённых из цист, 0.8 – 1.1 × 0.27 – 0.38 мм. Кишечные стволы образуют 3–4 изгиба до заднего конца тела. Имеются зачатки половых желез. Формула экскреторной системы  $2[(5+3) + (5+3)] = 60$  (Komiya, 1960).

Рис. 132 Метацеркария *Paragonimus westermani* (из: Faust, 1949)

Взрослые особи *P. westermani* зарегистрированы у многих хищных и всеядных животных — норки, куницы, мангуста, скунса, выдры, енотовидной собаки, тигра, пантеры, леопарда, дикого дальневосточного кота, домашней кошки, домашней собаки, барсука и других. На Дальнем Востоке, например, паразит отмечен у пси-



вых (Козлов, 1965), в Китае — у кошек и собак (Lin et al., 2008), в Корее — у бродячих кошек (Sohn, Chai, 2005), во Вьетнаме — у бенгальской, или карликовой, кошки *Prionailurus bengalensis* (Doanh et al., 2015b), в Индии — у тигра (Singh N., Somvanshi, 1978), в Таиланде — у леопардов (Daengsvang et al., 1964), на Филиппинах — у крыс (Juesco, Zabala, 1990) и т. д. Несмотря на довольно широкий круг дефинитивных хозяев, *P. westermani* наиболее адаптирован к кошачьим, о чём свидетельствуют его многочисленные находки у представителей данного семейства.

Половозрелые черви выращены в экспериментально заражённых кошках, макаках, собаках, еноте, незрелые — в кроликах, домашней свинье, диком кабане, белых крысах и даже курах (см. обзор: Скрябин и др., 1978, а также: Курочкин, Суханова, 1980; Park G. et al., 2001; Yokogawa M., 1965). Установлено, что в организме окончательного хозяина диплоидные формы достигают половозрелого состояния за 2.5 месяца, а триплоидные — за два (Habe et al., 1996).

Попав в организм животного или человека, метацеркария покидает цисту и через стенку кишечника проникает в брюшную полость; весь процесс занимает шесть часов. Незрелые черви пробуравливают диафрагму и проникают в полость лёгких, а затем в лёгкие, где растут и достигают половозрелого состояния, при этом они вызывают воспалительную реакцию, в результате которой вокруг созревающих трематод образуются кавернозные полости с гнойным содержимым, одетые толстостенной капсулой. Каждая такая фиброзная киста размером до 10 см заполнена воспалительным экссудатом с примесью крови и слизи и обычно содержит двух паразитов и их яйца, сообщается с бронхиолой. Подобные капсулы часто называют «цистами», хотя к цистам как к таковым они не имеют никакого отношения. Через 60–90 дней после заражения появляются первые яйца. Иногда личинки не достигают лёгких и располагаются в брюшине, средостении, под кожей и даже в центральной нервной системе, но в этих случаях черви могут не развиваться до половозрелого состояния, хотя при локализации в мозге яйца *P. westermani* регистрируют здесь довольно часто. В экспериментах на кошке показано, что если в её организм попала только одна личинка, то молодой червь продолжает «путешествовать» в плевральной полости, откладывая яйца, которые не способны развиваться в зрелого мирацидия (Miyazaki, 1991).

Полагают, что взрослые трематоды могут жить в дефинитивном хозяине до 20 лет, но обычно продолжительность их жизни не превышает 6 лет.

Заболевание, вызываемое *P. westermani*, впрочем, как и другими представителями рода, в зарубежной литературе называют парагонимиазис, парагонимозис, лёгочный дистомиазис, лёгочный дистоматозис (paragonimiasis, paragonimosis, pulmonary distomiasis, pulmonary distomatosis), в отечественной литературе — парагонимоз.

Итак, впервые заражение человека *P. westermani* отмечено на Тайване и в Японии, а затем в Индии, где в пробах слюны и фекалий китайца, живущего в Бомбее (сейчас Мумбаи), были выявлены яйца трематоды (Surveyer, 1919). И хотя впервые об этом паразите узнали по его находке у бенгальского тигра ещё в 19 веке, но первый аутохтонный случай в Индии зарегистрирован только в 1981 г. Тогда в пробах слюны пациента из Манипура были выявлены яйца трематод, отнесённые к *P. westermani* на основании их внешнего вида (Singh Y. et al., 1982).

В России заражение человека этой трематодой впервые официально зарегистрировали в 1927 г. и тогда же выявили два завозных случая из Кореи (Скрябин и

др., 1978). На следующий год 60-я Союзная гельминтологическая экспедиция обнаружила эпидемический очаг парагонимиазиса в низовье реки Амур, где *P. westermani* был найден у 4.3 % обследованных кошек и у аборигена-нивха, живущего на о-ве Лангр в Охотском море. В последующие годы в Приморском крае было выявлено несколько природных очагов.

На ранних стадиях заражения, когда паразит только мигрирует в организме, заболевание протекает практически бессимптомно (иногда возможны небольшие аллергические реакции, кожный зуд, миокардит, реже — боль в животе, желтуха, перитонит). Однако как только червь достигает лёгких, появляются ярко выраженные симптомы их поражения: кашель, затруднённое дыхание, усиленное выделение мокроты. Постепенно состояние больного ухудшается: кашель становится сильнее, возникают тупая боль в области грудной клетки, одышка. В мокроте появляется примесь крови и гноя, содержащая яйца трематоды из разорванной кисты. У больного может развиваться сильный жар, когда температура повышается до 39–40°C.

У многих пациентов с кровохарканьем диагностируются «лёгочный туберкулёз», «бактериальная пневмония», «грибковое поражение» и даже «рак лёгких» (Belizario et al., 1997). При этом, как показывает практика, противотуберкулёзное лечение эффекта не производит и повреждения в лёгких продолжают увеличиваться (Brown et al., 1983; Fauveau, 1981). О. И. Калинина (2005), в частности, обращает внимание на увеличение в Приморском крае РФ числа случаев скоротечного туберкулёза, не поддающегося лечению современными противотуберкулёзными лекарствами, и предполагает, что в действительности за этим диагнозом может скрываться поражение парагонимами. Ошибочному диагнозу в немалой степени способствует тот факт, что со временем кисты с паразитами в лёгких обывателям известны, и на рентгенограммах их легко принять за очаги туберкулёза. Следовательно, правильная диагностика заболевания и выявление его действительного возбудителя в таких случаях приобретают первостепенное значение.

Через 2–3 месяца болезнь переходит в хроническую стадию, которая может длиться годами, в течение которых у больных отмечают периоды обострений и ремиссий, у некоторых из них развиваются абсцесс лёгкого, хронический бронхит, серозный экссудативный плеврит. Крайне тяжёлое, иногда смертельное, но очень редкое осложнение — это прорыв кисты в мелкие артерии бронхов.

Установлено, что для ранней стадии заболевания, вызванного *P. westermani*, характерны эозинофилия и доминирование иммуноглобулина М (IgM), т. е. эффекторных молекул раннего противоинфекционного ответа, тогда как на поздней стадии доминирует иммуноглобулин G (IgG), т. е. основные эффекторные молекулы иммунитета (Nakamura-Uchiyama et al., 2001).

При локализации *P. westermani* вне лёгких капсулы с червями и их яйцами обнаруживаются в центральной нервной системе (ЦНС), сердце, печени, почках, диафрагме, под кожей, в мочеполовой системе. При заносе гельминтов в головной мозг развиваются эпилептические припадки, головная боль, расстройство зрения, проявляются симптомы менингита, энцефалита, менингоэнцефалита, о чём свидетельствуют повышенное внутричерепное давление, головокружение, сильная головная боль, судорожные припадки с потерей сознания, сужение полей и снижение остроты зрения. По данным специалистов, церебральный парагонимиазис исключительно редок (Nawa et al., 2005). Довольно редко встречается и поражение спин-



ного мозга, причём в данном случае предоперационный диагноз поставить трудно из-за сходства симптомов, признаков и миелограмм с доброкачественными опухольями спинного мозга (Moon et al., 1964).

Однако иногда у людей отмечают так называемую лярвальную форму парагонимоза (парагонимиазиса), при которой человек является не дефинитивным, а резервуарным (паратеническим) хозяином (Курочкин, Суханова, 1980). В подобных случаях ни в лёгких, ни в других органах больного взрослые черви не обнаруживаются, но в межрёберных мышцах, мышцах диафрагмы и сильно пораженных лёгких встречаются многочисленные живые, подвижные, мелкие личинки, морфологически почти не отличающиеся от эксцистированных метацеркарий; их длина составляет всего около 0.7 – 1.2 мм. Лярвальная форма заболевания не является пролонгированной начальной стадией лёгочной формы, так как в этом случае личинки в организме человека не развиваются. Болезнь может длиться годами, но никогда не переходит в обычную лёгочную форму, при которой в лёгких образуются кисты, содержащие половозрелых червей и их яйца.

При подозрении на заражённость *P. westermani* лиц с длительным кашлем и кровохарканьем, посещавших до появления болезненных симптомов эндемичные по данному заболеванию районы, диагноз следует подтверждать обнаружением яиц трематоды в мокроте или фекалиях (установить по ним конкретный вид *Paragonimus* довольно сложно; к тому же, клиницисты этого практически и не делают). Для подтверждения диагноза желательно выявить взрослого червя или его яйца в образцах поражённых тканей. Кроме того, высокой чувствительностью и специфичностью обладают серологические исследования на парагонимиазис — реакция связывания комплемента и ИФА, выявляющие специфические антитела к антигенам гельминта. По мнению специалистов, серодиагностика является самым надёжным методом для обнаружения этого заболевания (Yoonan et al., 2008).

В целом диагноз на парагонимоз (парагонимиазис) устанавливают на основании данных эпидемиологического анамнеза, клинической картины, результатов лабораторных (общий анализ крови, микроскопия мокроты и проб стула, серодиагностика) и инструментальных (рентгенография, КТ и МРТ лёгких, КТ черепа, биопсия кисты, лапароскопия) исследований.

Заражение дефинитивных хозяев *P. westermani* обычно связано с поеданием ими раков или крабов, контаминированных живыми инвазионными метацеркариями. Попадание личинок парагонима к человеку определяется, прежде всего, особенностями национальной кухни населения того или иного региона. В Корее, к примеру, очень популярно блюдо *kejang* — сырое мясо пресноводных крабов под соевым соусом (Kim S.Y. et al., 2008).

Предполагают также, что окончательные хозяева могут заразиться, проглотив инцистированных метацеркарий с водой, но вероятность такого способа заражения ничтожно мала.

Иногда инвазия *P. westermani* обнаруживается у людей, вообще не употреблявших в пищу ни раков, ни крабов. В этих случаях заражение происходит через сырое, слегка провяленное мясо некоторых животных, таких как дикие кабаны и свиньи, которые, таким образом, служат настоящими резервуарными хозяевами данного гельминта (Курочкин, Суханова, 1980; Kim D., 1984).

Заражение людей *P. westermani* распространено в Китае, Корее, Лаосе, Таиланде, на Филиппинах, Тайване, менее обширные зоны поражения выявлены в Ин-

дии, Пакистане, Индонезии, Японии, Малайзии, Шри-Ланка. Этого паразита нашли даже на Гавайях в Гонолулу, но у выходца из Кореи (Alicata, 1964). Предполагается, что он может быть обнаружен в Папуа-Новая Гвинея (Blair et al., 1997b). Небезынтересно, что некоторые исследователи ставят под сомнение патогенность *P. westermani* для людей во Вьетнаме, где достаточно обычен другой представитель данного рода — *P. heterotremus* (Doanh et al., 2011).

С 1970-х годов *P. westermani* обнаруживается в США и Канаде, но не у местных жителей, у которых иногда встречается другой представитель рода — *Paragonimus kelliotti*, а у иммигрантов из Юго-Восточной Азии (Burton et al., 1982; Meehan et al., 2002). При этом за последние пятнадцать лет количество подобных случаев в Северной Америке увеличилось, что связывают с возросшим числом беженцев из стран Азиатско-Тихоокеанского региона.

Известны случаи заражения людей в Приморском крае и Приамурье России. В частности, в 2008 г. в г. Владивостоке было зарегистрировано 9 случаев лярвального парагонимиазиса (Захарова и др., 2009). Практически все заболевшие употребляли в пищу пресноводных раков.

Лечение парагонимиазиса проводится противогельминтными препаратами. В результате экспериментальной проверки эффективности 10 видов препаратов выяснилось, что более всего для этой цели подходят битионол, никлофолан и празиквантел, причём последний из них является оптимальным средством (Kim S.Y. et al., 2008). Исследователи рекомендуют разделить празиквантел (из расчёта 75 мг · кг<sup>-1</sup>) на три дневные дозы и принимать в течение 2–3 дней. Эффективность однодневного курса приёма лекарства достигает 71–75 %, двухдневного — 86–100 %, трёхдневного — 100 %. К примеру, заражённая *P. westermani* кошка, в 1 г фекалий которой насчитывалось 11390 яиц трематоды, в течение двух дней получала по 100 мг празиквантела в расчёте на 1 кг массы животного. В результате ни через 15, ни через 30 дней после лечения яйца трематоды у кошки более не обнаруживались (Cao et al., 1984).

Празиквантел выгодно отличается от других антигельминтных препаратов кратковременностью курса, высокой эффективностью и слабо выраженными побочными явлениями.

При своевременном лечении неосложнённых случаев лёгочного парагонимиазиса наступает выздоровление. При поражении центральной нервной системы, наличии множественных кист в головном мозге могут потребоваться глюкокортикоиды и даже операция (<http://medicalplanet.su/1182.html> MedicalPlanet). К хирургическому вмешательству рекомендуется прибегать для удаления подкожных кист с паразитами (Dainichi et al., 2003), а также при поражении спинного мозга (Moon et al., 1964).

Профилактика заражения *P. westermani* в эндемичных очагах сводится, прежде всего, к отказу от употребления в пищу сырых раков и крабов, сыровяленого мяса диких кабанов и свиней, кипячению питьевой воды, охране водоёмов от фекального загрязнения. Немаловажная роль отводится санитарно-просветительской работе не только среди местных жителей, но и среди приезжих, посещающих неблагополучные по данному заболеванию регионы. Люди должны быть ознакомлены с теми опасными последствиями, к которым может привести заражение *P. westermani*.

*Paragonimus africanus* Voelker et Vogel, 1965 (рис. 133). Впервые описан на материале из Камеруна как член семейства Troglotrematidae (Voelker, Vogel, 1965). Несмотря на то, что семейство Paragonimidae создано ещё в 1939 г., многие авторы по-прежнему включают *Paragonimus* в состав Troglotrematidae. Видовое название красноречиво свидетельствует о месте находки паразита: *africanus* — «африканский».

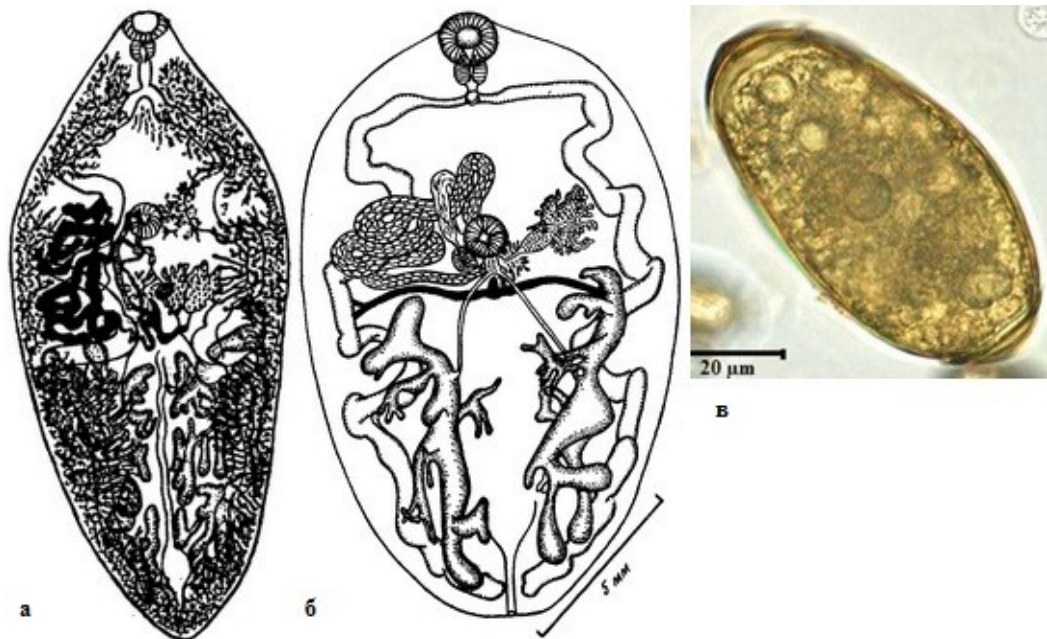


Рис. 133 *Paragonimus africanus*: **а** — марита из кошки; **б** — взрослый червь из мангуста (из: Скрябин и др., 1978 — по: Voelker, Vogel, 1965); **в** — яйцо (из: Friant et al., 2015)

Описание (из: Скрябин и др., 1978 — по: Voelker, Vogel, 1965). С характерными чертами рода. Живые черви красноватого цвета. Тело широкое, длиной 16 – 17 и максимальной шириной до 1.0 мм. Ротовая присоска крупнее брюшной, соотношение их размеров 1 : 1.6. Префаринкс отсутствует; короткий пищевод направлен дорсально; кишечные ветви образуют три горизонтальные и три вертикальные петли. Семенники занимают почти половину длины тела, длина левого 7.5, правого 7.2 мм. Простатический пузырь крупный, до 3.4 мм. Яичник в виде удлинённого основного ствола и пяти коротких, сильно разветвлённых боковых отростков; над его основным стволом расположен семяприемник. Большую часть тела трематоды занимают желточники. Яйца трематод из животных 65 – 113 × 37 – 62 (93 × 48), из человека 68 – 113 × 43 – 57 (92 × 48) μm; по другим данным, размеры яиц 91 × 49 (Cabaret et al., 1991), 65.1 – 113.2 × 36.8 – 52.3 (92.8 × 49.7) (Baussade-Dufour et al., 2014), 87.3 ± 7.9 × 45.4 ± 4.5 μm (Friant et al., 2015).

Первый промежуточный хозяин *P. africanus* — моллюск *Potadoma freethii* (семейство Pleuroceridae), дополнительный — крабы родов *Callinectes*, *Liberonautes*, *Sudanonautes* — *S. africanus*, *S. pelii*, *S. aubryi* (Voelker, Sachs, 1977a).

Цисты круглые или эллиптические, светло-коричневые, размерами 0.391 – 0.494 × 0.350 – 0.464 мм; наружная оболочка цисты толщиной 5, внутренняя 14 – 36 μm.

Окончательные хозяева *P. africanus* — кузиманза длинноносая, мангусты водяной и чёрный, мангабей беловоротничковый, или красноголовый, цивета африканская пальмовая, потто обыкновенный, землеройка выдровая, мандрил, домаш-

няя собака (Friant et al., 2015; Sachs, Voelker, 1975; Voelker, Sachs, 1977b; Voelker, Vogel, 1965 и др.). В эксперименте мари́ты выращены в мартышке, мангабее, морских свинках, кошках, собаках (Nkouawa et al., 2009; Voelker, Sachs, 1977b).

В Африке первые случаи инвазии человека *Paragonimus* отмечали ещё в первой половине 20-го столетия: в Ливии, например, — в 1920 г., в Камеруне — в 1932-м, в Конго — в 1933-м, в Нигерии — в 1939-м, в ДР Конго — в 1947-м (Aka et al., 2008). Однако поскольку первые африканские виды — *P. africanus* и *P. uterobilateralis* — были описаны только в 1965 г. (Voelker, Vogel, 1965), то вполне понятно, что до середины 1960-х годов выявленную инвазию регистрировали как paragonimiasis (парагонимиазис) или *Paragonimus* spp. (Yarwood, Elmes, 1943).

К настоящему времени *P. africanus* известен у человека в Камеруне, Нигерии, ДР Конго, Габоне, Экваториальной Гвинее (Aka et al., 2008; Nkouawa et al., 2009). За исключением Камеруна, во всех остальных перечисленных странах случаи обнаружения у людей этого гельминта единичны. Однако в Камеруне существует устойчивый очаг в Юго-Западной провинции (Moyou-Somo et al., 2003; Nkouawa et al., 2009). Именно в этом регионе при обследовании учащихся школ в 5 посёлках в среднем у 2.56 % из них в пробах стула или слюне были выявлены яйца *P. africanus*. Исследованные здесь же крабы *Sudanonautes africanus* оказались заражены метацеркариями данного вида на 6.02 % (Moyou-Somo et al., 2003).

*Paragonimus bangkokensis* Miyazaki et Vajrasthira, 1967 (рис. 134). Вид описан на материале из лёгких домашней кошки и индийской бандикуты, экспериментально заражённых метацеркариями из печени и мышц крабов *Eosamon smithianum* (= *Potamon smithianus*) (семейство Potamidae) (Miyazaki, Vajrasthira, 1967a). Видовое название указывает на место сбора заражённых крабов: *bangkokensis* — «бангкокский».

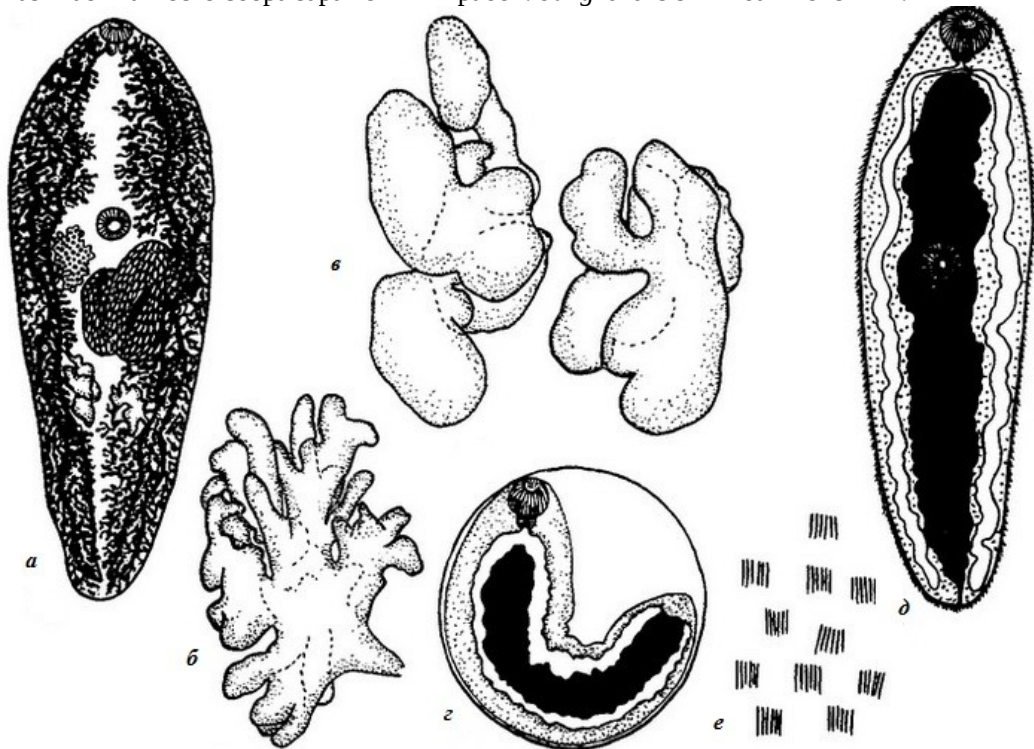


Рис. 134 *Paragonimus bangkokensis*: а — мари́та; б — яичник; в — семенники; г — метацеркария в цисте; д — метацеркария (живая личинка, извлечённая из цисты); е — шипики на теле взрослого червя (из: Скрябин и др., 1978; Miyazaki, Vajrasthira, 1967a)

Довольно крупные трематоды, длина тела до 14, ширина 5 мм. Шипики на тегументе собраны в группы. Яичник из тонких лопастей, семенники менее разветвлённые, чем яичник. Матка с многочисленными желтоватыми яйцами, не имеющими утолщения на аборальном полюсе. Экскреторный пузырь доходит до бифуркации кишечника.

Метацеркарии найдены в пресноводных крабах: в Таиланде — у *Eosamon smithianum* (= *Potamon smithianus*) (Miyazaki, Vajrasthira, 1967a), в Лаосе — у *Indochinamon lipkei* (= *Potamon lipkei*) (Odermatt et al., 2007).

Локализующиеся в крабах метацеркарии заключены в цисты диаметром 0.4 – 0.5 мм, внутри которых они свёрнуты в виде буквы С или U; между телом личинки и стенкой цисты имеется заметное пространство (Nawa, Doanh, 2009).

В Таиланде взрослые формы *P. bangkokensis* выявлены у яванского мангуста и у экспериментально заражённых домашней кошки и индийской бандикуты (Miyazaki, Vajrasthira, 1967a). В Лаосе половозрелые трематоды выращены в собаках (Odermatt et al., 2007).

Поскольку в Таиланде в той местности, где обнаружили заражённых крабов, тех довольно часто едят сырыми, то данный вид парагонимов, по мнению авторов статьи (Miyazaki, Vajrasthira, 1967a), может представлять реальную угрозу для здоровья человека. При этом они подчёркивают, что определить новый вид по форме яиц, обнаруженных в слюне пациентов, очень трудно, т. к. у тех нет каких-либо характерных особенностей, которые отличали бы эти яйца от таковых других видов рода.

Ареал вида включает Таиланд (встречается в этой стране повсеместно), Вьетнам, Лаос, Китай. На территории Вьетнама выявлена гибридная форма *P. bangkokensis* + *P. harinasutai* (Doanh et al., 2013a).

***Paragonimus caliensis*** Little, 1968 (рис. 135). Паразит впервые описан на материале из опоссумов северного и четырёхглазого из Колумбии (Little, 1968), Как и многие другие исследователи в те годы, автор также рассматривал вид в составе семейства Troglotrematidae. Предполагают (Tongu, 2001), что *P. caliensis* может быть синонимом *Paragonimus mexicanus*. Тем не менее, если эти виды нельзя отличить по форме и размерам яиц, то по количеству пламенных клеток у метацеркарий они существенно разнятся: у *P. caliensis* — 96 клеток, у *P. mexicanus* — 60.



Рис. 135 *Paragonimus caliensis* (на рисунке желточники не изображены) (из: Yamaguti, 1971 — по: Little, 1968)

С характерными чертами рода. Трематоды с удлинённым толстым телом, длиной 7.5 – 13.5 и шириной 4.2 – 6.4 мм. Брюшная присоска обычно несколько меньше ротовой. Гонады примерно равных размеров. Семенники с 5–6 лопастями, яичник с большой центральной массой и 5–6 короткими широкими лопастями, каждая из которых может быть с несколькими короткими ветвями. Семяприемник короткий, широкий. Желточники иногда простираются почти до средней ли-



нии тела. Яйца с маленькой незаметной крышечкой, очень тонкой оболочкой, иногда с маленькой шишечкой на полюсе, противоположном крышечке,  $70 - 92 \times 38 - 54$  ( $78 \times 45$ )  $\mu\text{m}$ . Экскреторный пузырь уровня кишечной бифуркации не достигает.

Первый промежуточный хозяин — моллюск *Aroaryrgus colombiensis* (семейство Cochliopidae). Метациркарии локализуются в печени пресноводного краба *Hypolobocera* (семейство Pseudothelphusidae), заключены в продолговатые цисты. Окончательные хозяева — опоссумы, в организме которых черви поселяются в лёгких, где обычно располагаются в капсулах попарно.

Автор вида — М. Литтл (Little, 1968) — допускает возможность паразитирования *P. caliensis* у человека.

Вид известен в Колумбии и Перу (Little, 1968; Miyazaki, Grados, 1972).

***Paragonimus gondwanensis*** Bayssade-Dufour, Chermette, Šundić et Raduj-ković, 2014 (рис. 136). Вид описан на материале из лёгких естественно заражённых кошки и циветы из Камеруна, а также экспериментально заражённых кошки и собаки из Кот-д'Ивуар (Bayssade-Dufour et al., 2014). Название виду авторы дали по названию гипотетического материка Гондваны, существовавшего в палеозое и включавшего материка Южного полушария, в том числе африканский.

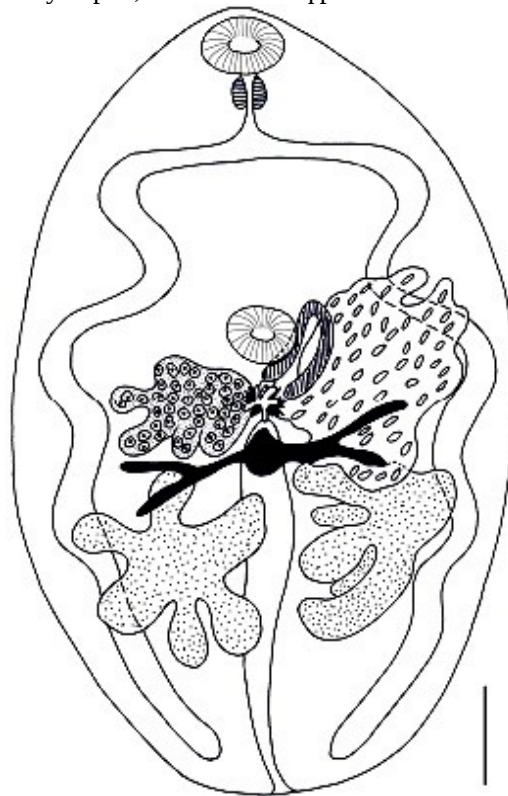


Рис. 136 *Paragonimus gondwanensis* (на рисунке желточники не изображены; масштабная линейка — 1 мм) (из: Bayssade-Dufour et al., 2014)

Трематоды с характерными чертами рода. Тело удлинённо-округлое, длиной 7.0 – 7.5 и шириной 3.0 – 4.5 мм. Тегумент с шипиками. У взрослых форм ротовая присоска крупнее брюшной (у метациркарий соотношение обратное). Семенники крупные, из 4–6 глубоко разделённых долей. Семенной пузырёк изогнутый. Яичник с 5 глубокими долями. Тельце Мелиса и семяприемник маленькие. Лауреров канал не заметен. Древовидно разветвлённые желточники протягиваются дорсально и латерально от переднего до заднего конца тела. Экскреторный пузырь короткий, достигает только уровня заднего края брюшной присоски. Размеры яиц в метратерме червей —  $78$  ( $71 - 82$ )  $\times$   $43$  ( $35 - 51$ ), только что отложенных, нефиксированных яиц —  $83.67$  ( $\pm 2.59$ )  $\times$   $47.89$  ( $\pm 1.25$ ), яиц из слюны заражённых детей —  $85.2$  ( $\pm 2.08$ )  $\times$   $48.6$  ( $\pm 1.07$ )  $\mu\text{m}$ . Средний размер яиц  $84.4 \times 48.2$

$\mu\text{m}$ . Продолжительность инкубационного периода при  $22^\circ\text{C}$  составляет 55–56 дней. Первые яйца в фекалиях заражённого животного появляются через 66 дней после попадания личинки паразита в организм дефинитивного хозяина.

Первый промежуточный хозяин трематоды неизвестен, дополнительный — африканский речной краб *Sudanonautes africanus* (семейство Potamonautidae). Метациркарии из краба были скормлены кошке и собаке, в которых они достигли половозрелого состояния, однако попытки заразить грызунов — домовую мышь, крысу

и иглистую мышь — закончились безрезультатно. Окончательные хозяева *P. gondwanensis* в природе — уже упомянутые выше кошка домашняя *Felis catus* и африканская цивета *Civettictis civetta*.

В Камеруне при обследовании нескольких детей, находящихся в больнице по подозрению на заражение парагонимидами, в слюне двух мальчиков из Юго-Западной провинции обнаружилось 35 яиц трематоды, идентичных тем, что были получены от *P. gondwanensis*. О состоянии здоровья детей в статье ничего не сообщается.

При описании *P. gondwanensis* авторы вида подчеркнули, что данный вид является третьим представителем рода *Paragonimus* на африканском континенте (ранее здесь были известны *P. africanus* и *P. uterobilateralis*). В 2015 г. эти же авторы описали четвёртого представителя рода — *P. kerberti* на материале из экспериментально заражённой кошки домашней в Камеруне; в природе естественный хозяин нового вида пока не известен (Bayssade-Dufour et al., 2015).

***Paragonimus harinasutai*** Miyazaki et Vajrasthira, 1968 (рис. 137). Впервые паразит описан на материале из лёгких экспериментально заражённых кошек и собак; название виду — *harinasutai* — исследователи дали в честь известного японского гельминтолога Harinasuta С.

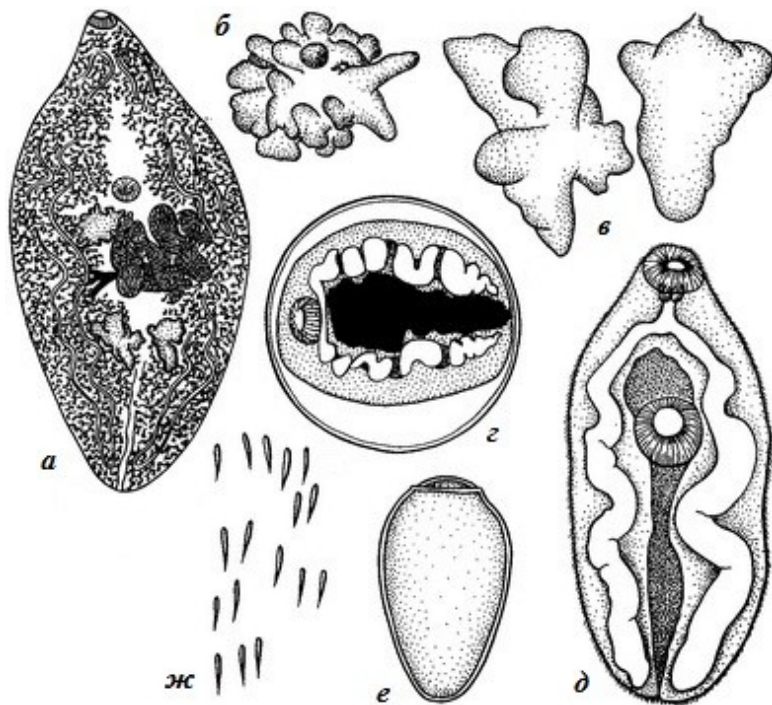


Рис. 137 *Paragonimus harinasutai*: а — марита; б — яичник; в — семенники; г — метацеркария в цисте; д — метацеркария (живая личинка, извлечённая из цисты); е — яйцо; ж — шипики на теле взрослого червя (из: Скрябин и др., 1978 — по: Miyazaki, Vajrasthira, 1968)

Средних размеров черви, длиной 10 – 11 мм; отношение длины тела к ширине 2.5 – 3 : 1. Тегумент с одиночными, густо расположенными шипиками. Брюшная присоска слегка крупнее ротовой. Половые железы некрупные, умеренно разветвлённые. Семенники занимают 1/10 часть длины тела. Желточники мощно развитые. Яйца овальной формы, с утолщением на аборальном полюсе. Экскреторный пузырь достигает кишечной бифуркации.

Метацеркарии *P. harinasutai* зарегистрированы в пресноводных крабах: в Лаосе — у *Indochinamon lipkei* (= *Potamon lipkei*) (Odermatt et al., 2007) и *Indochinamon ou* (Sohn et al., 2009a), в центральном Таиланде — у *Eosamon smithianum* (= *Potamon smithianus*) (Miyazaki, Vajrasthira, 1967a) и *Larnaudia beusekomaе* (семей-

ство Potamidae) (Komalamisra et al., 2004). Цисты крупные, диаметром около 0.7 – 0.8 мм.

Метацеркарии *P. harinasutai* очень часто встречаются в одном и том же хозяине вместе с двумя другими близкими видами — *P. bangkokensis* и *P. heterotremus*. В Лаосе, например, из общего количества цист, извлечённых как-то из *I. Lipkei*, 84.6 % пришлось на долю *P. harinasutai* (Odermatt et al., 2007). Цисты *P. harinasutai* — самые крупные в сравнении с двумя сравниваемыми видами.

Во Вьетнаме вид известен только по метацеркариям из крабов, в природе взрослая форма пока не найдена, а мариты выращены в экспериментально заражённых кошках и собаках (Doanh et al., 2013c). В Лаосе половозрелые черви также получены в экспериментально заражённых собаках (Odermatt et al., 2007).

У человека инвазия *P. harinasutai* официально не подтверждена. Однако, учитывая тот факт, что метацеркарии данного вида встречаются в одних и тех же крабах вместе с *P. bangkokensis* и *P. heterotremus*, чьи взрослые формы зарегистрированы у людей, исключать возможность попадания к человеку и *P. harinasutai* никак нельзя.

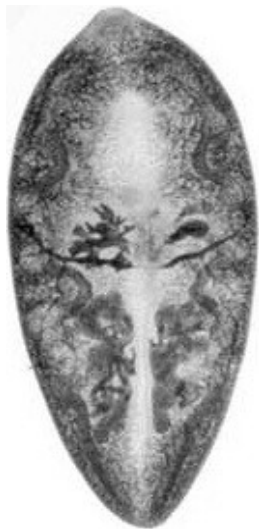Ареал вида — Китай, Лаос, Таиланд, Вьетнам.

На территории Вьетнама выявлена гибридная форма *P. bangkokensis* + *P. harinasutai* (Doanh et al., 2013a).

***Paragonimus heterotremus*** Chen et Hsia, 1964 (= *Paragonimus tuanshanensis* Chung, Ho, Cheng et Tsao, 1964; = *Paragonimus pseudoheterotremus* Waikagul, 2007) (рис. 138). Впервые паразит описан по экземплярам из крыс в Китае (Chen, Hsia, 1964). Видовое название подчёркивает характерные для трематоды разные размеры присосок: у нового вида ротовая присоска почти в два раза крупнее брюшной, что отличало его от известных к 1964-му году видов *Paragonimus*. В том же году другая группа исследователей, работавших в Китае в провинции Юнань, описала новый вид *Paragonimus tuanshanensis* (Chung et al., 1964), который оказался идентичен *P. heterotremus*.

Более подробно остановлюсь на истории описания *Paragonimus pseudoheterotremus*. Трематоды были получены из лёгких кошки, экспериментально заражённой метацеркариями из крабов *Larnaudia larnaudii*, добытых на западе Таиланда (Waikagul, 2007). Диаметр цист достигал 0.180 – 0.204 мм, что отличало их от цист родственного *P. heterotremus*, при этом стенка цисты была толще, а коэффициент различия в размерах тела личинок сравниваемых видов составлял 1.69, что, по мнению автора вида, было явно выше различий подвидового ранга. Взрослые черви, выращенные в кошке, по форме семенников и яичника, соотношению размеров присосок и расположению шпиков на теле не отличались от *P. heterotremus*, но имели меньшие размеры тела и более крупные шпикки. Через год после публикации статьи с описанием нового вида вышла в свет статья (Thaenkham, Waikagul, 2008), в которой *P. pseudoheterotremus* и *P. heterotremus* рассматривались сестринскими видами на основании результатов молекулярно-генетического анализа. Окончательный хозяин *P. pseudoheterotremus* в природе не был известен, но авторы цитируемой публикации предположили, что им может быть крыса, которая невосприимчива к заражению *P. heterotremus* (Thaenkham, Waikagul, 2008). Однако вьетнамские исследователи (Doanh et al., 2013d, 2015a) экспериментально доказали возможность развития в крысах взрослых форм *P. heterotremus*, используя для этой цели мелко- и крупноразмерных метацеркарий, и на основании результатов молекулярного анализа пришли к выводу, что *P. pseudoheterotremus* представляет собой географическую популяцию *P. heterotremus*.





Описание (по разным авторам). Живые черви красноватого цвета. Тело овальной формы, заострённое к обоим концам, длиной от 5 до 10 – 11 и шириной от 2 до 5 – 6 мм, отношение длины тела к ширине примерно 1.4 – 2 : 1. Тегумент с одиночными шипиками, располагающимися рядами. Ротовая присоска почти в два раза крупнее брюшной присоски и фаринкса. Семенники помимо основных лопастей имеют много мелких утолщённых на конце ответвлений. Левый семенник длиной до 2.1 – 2.2, правый 2.5 – 2.7 мм. Семенной пузырь прямой или изогнутой. Яичник с многочисленными мелкими лопастями, справа от брюшной присоски. Петли матки между брюшной присоской и семенниками. Яйца симметричные, золотисто-жёлтые, с оболочкой равномерной толщины, иногда с полярным утолщением, 71 – 95 × 44 – 54 (82 × 48)  $\mu\text{m}$ . Размеры яиц трематод, выращенных в экспериментально заражённых крысах, составляли 57.2 – 91.1 × 37.5 – 66.1 (в среднем 78.4 ± 7.5 × 49.2 ± 5.8) (Narain et al., 2003), а яиц, вывлеченных в слюне пациентов в Индии, — 82 – 95 × 45 – 58 (в среднем 82 × 49)  $\mu\text{m}$  (Singh T. et al., 2009).

Первый промежуточный хозяин *P. heterotremus* — моллюски *Tricula gregoriana*, *Neotricula aperta*, *Oncomelania hupensis*, *Tricula* sp. (семейство Pomatiopsidae). Дополнительный хозяин — многочисленные виды пресноводных крабов. В Индии, например, метацеркарий нашли у *Maydelliathelphusa lugubris* (= *Barytelphusa lugubris*) (Narain et al., 2003) и *Indochinamon manipurensis* (= *Potamiscus manipurensis*), который в этих краях заражён ещё по меньшей мере тремя видами *Paragonimus* (Singh T. et al., 2007, 2009), в Лаосе — у *Indochinamon lipkei* (Odermatt et al., 2007), во Вьетнаме — у *Potamiscus kimboiensis*, *P. tannanti*, *Indochinamon mieni* (= *Potamiscus mieni*) (Vien et al., 1997), в Таиланде — у *Esanthelephusa dugasti* (= *Parathelphusa dugasti*), *Siamthelephusa paviei*, *Thaipotamon smitinandi* (= *Ranguna smithiandi*), в Китае — у *Eosamon smithianum* (= *Potamon smithianus*), *Sinopotamon denticulatum*, *Sinolapotamon patellifer* (WHO, 1995)<sup>1</sup>.

Метацеркарии локализуются в мышцах, печени и жабрах крабов в овальных цистах размерах 0.274 – 0.319 × 0.217 – 0.251 мм. Наружная оболочка цисты тонкая (6.4  $\mu\text{m}$ ), внутренняя — толстая (18.5  $\mu\text{m}$ ), утолщённая на полюсах.

Дефинитивные хозяева — собаки, кошки, леопард, бандикуты бенгальская и индийская, хорьковый барсук, яванский мангуст, пальмовая цивета, крысы серая, чёрная, полинезийская, или тихоокеанская, красноватая иглистая, белка Бердмоура, тупайя, макак. К примеру, во Вьетнаме паразит найден у собак (Kino et al., 1995), а также у бенгальской, или карликовой, кошки (Doanh et al., 2015b). В Индии взрослые формы выращены в крысах, заражённых метацеркариями из *Maydelliathelphusa*

<sup>1</sup>Названия видов ракообразных приведены в соответствии с современной систематикой по: «World Register of Marine Species» (<http://www.marinespecies.org>).

*lugubris* (Narain et al., 2003). Во Вьетнаме искусственному заражению метацеркариями *P. heterotremus* были подвергнуты мыши, домашние кошки и азиатская домашняя крыса (Doanh et al., 2015a). В фекалиях крыс яйца трематод появились через 35–40 дней после заражения. Заражение мышей также прошло успешно, но ни в одной из них черви не достигли половозрелого состояния, а оставались в их печени и мышцах на ювенильной стадии. В фекалиях трёх кошек яйца трематод появились через 45–60 дней после того, как им были скормлены инвазированные мыши. Выращенные в кошках трематоды были крупнее особей из крыс.

*P. heterotremus* — один из наиболее распространённых в странах южной и юго-восточной Азии представителей рода. Заражение человека этой трематодой впервые отмечено в Японии; помимо лёгких, черви были выявлены также в подкожной ткани (Miyazaki, Harinasuta, 1966). Затем паразита обнаружили у человека в Таиланде (Miyazaki, Vajrasthira, 1967b), а также в Лаосе при аутопсии местного жителя, в лёгких которого были найдены половозрелые особи *P. heterotremus* (Miyazaki, Fontan, 1970). Известен *P. heterotremus* у местных жителей в некоторых северных провинциях Вьетнама (Doanh et al., 2011, 2013b).

В 1982 г. *P. heterotremus* впервые обнаружили в Индии при биопсии подкожной опухоли у 10-летнего мальчика в штате Манипур (Singh T., Vashum, 1994; Singh Y. et al., 1982). К 1986 г. в этом регионе зафиксировали 39 случаев парагонимиазиса (Singh T. et al., 1986). Дальнейшие исследования подтвердили, что *P. heterotremus* действительно является возбудителем лёгочных заболеваний человека в Манипуре (Singh T. et al., 2007). Ещё один эндемичный очаг заражения людей этим гельминтом в Индии выявлен в Нагаланде, причём отдельные случаи первоначально диагностировались как лёгочный туберкулёз, а затем после паразитологического обследования — уже как лёгочный парагонимиазис (Singh T. et al., 2009). Исследователи отмечают, что в Индии проблема заражения местного населения *P. heterotremus* особенно остро стоит на северо-востоке страны (Devi et al., 2007). Здесь яйца паразита были выявлены в слюне 20.9 % детей моложе 15 лет и у 4.1 % лиц старше 15 лет, а серологические тесты дали положительный результат у 51.7 % обследованных детей и 18.7 % взрослых. Среди лиц с положительной реакцией на наличие яиц парагонима 97.2 % страдали хроническим кашлем, а 83.3 % — гемоптизом.

Относительно недавно описана находка яиц этой трематоды, но под названием *P. pseudoheterotremus*, у человека в Таиланде (Intapan et al., 2012). Эта история примечательна тем, что сам случай имел место ещё в 1994 г. Тогда 57-летний мужчина обратился за медицинской помощью из-за мучавших его в течение 8 месяцев одышки и хронического кашля с кровавой мокротой. После бронхоскопии в мокроте были выявлены яйца *Paragonimus*, имевшие размеры  $79.6 \pm 5.4 \times 45.0 \pm 3.0 \mu\text{m}$ , слегка асимметричную форму и обладавшие крышечкой и утолщением на противоположном полюсе. Однако установить принадлежность яиц к конкретному виду *Paragonimus* тогда не смогли, а сделали это спустя многие годы на основании генетического анализа, определив их принадлежность к недавно описанному в регионе *P. pseudoheterotremus*. В своей статье исследователи подчёркивали, что морфологически яйца *P. pseudoheterotremus* и *P. heterotremus* трудно различимы, и поэтому для их идентификации следует применять молекулярно-генетические методы.

В настоящее время *P. heterotremus* известен в Индии, южном Китае, Таиланде, Лаосе, Вьетнаме, на Тайване.

*Paragonimus kellicotti* Ward, 1908 (рис. 139). Впервые паразит описан под названием *Paragonimus westermani* на материале от кошек (Ward, 1894) и собак (Kellicott, 1894) в Северной Америке. Позднее североамериканские формы были переописаны уже как новый вид — *Paragonimus kellicotti*, названный в честь Д. Келликотта (Kellicott), впервые нашедшего этих трематод у собаки (Ward, 1908).

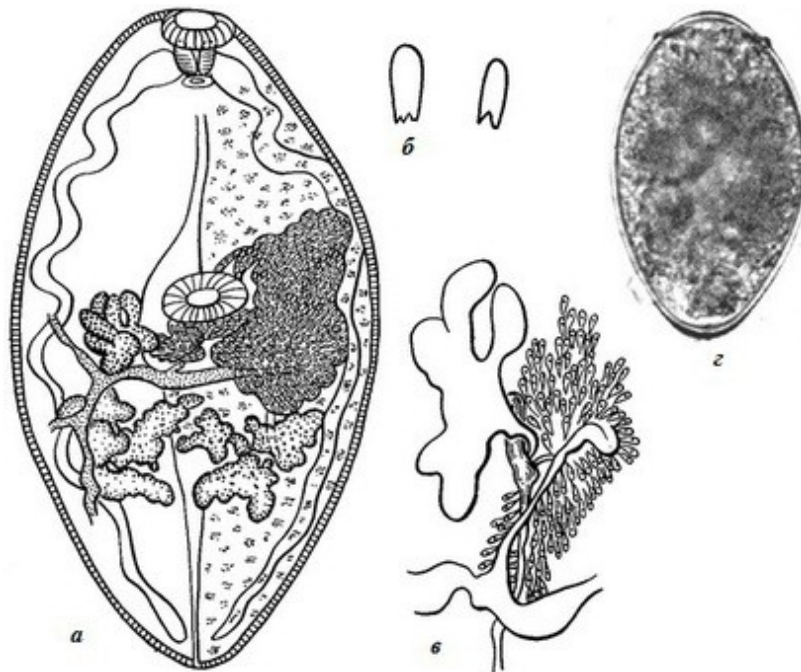


Рис. 139 *Paragonimus kellicotti*: а — марита; б — шипики на теле; в — область яичника (из: Скрябин и др., 1978 — по: Ward, Hirsch, 1915); г — яйцо трематоды, извлечённой из кошки (из: Bowman et al., 2002)

Длина тела червей 8.5 – 15.5, ширина 3.0 – 7.7 мм. Присоски примерно равных размеров. Кишечные ветви волнообразно изогнутые. Семенники

лопастные, при этом каждая лопасть может делиться на более мелкие доли; располагаются в третьей четверти тела. Яйца 78 – 96 × 48 – 60 (86 × 55) μm. Экскреторный пузырь достигает уровня фаринкса.

Жизненный цикл *P. kellicotti* включает в качестве первого промежуточного хозяина моллюска *Pomatiopsis lapidaria* (семейство Pomatiopsidae), второго — пресноводных раков *Cambarus*, *Orconectes* (Ameel, 1934). В одном раке может насчитываться до 20–30 и даже 40 метацеркарий. Дефинитивные хозяева — енот, рысь рыжая, норка, лисицы красная и серая, койот, скунс, кошки, собаки (Cole, Shoop, 1987; Davidson et al., 1992; Ramsden, Presidente, 1975; Watson et al., 1981 и др.). Экспериментально взрослые формы *P. kellicotti* выращены в кошках (Ameel, 1934; Stromberg, Dubey, 1978; Weina, England, 1990), а также когтистой, или монгольской, песчанке *Meriones unguiculatus* (Fischer et al., 2011; McNulty et al., 2014).

Миграцию личинок трематоды в организме окончательного хозяина и их развитие в нём экспериментально изучили на кошках, которым скормили по 15–20 метацеркарий, извлечённых из сердца раков (Stromberg, Dubey, 1978). Выяснилось, что попавшие в кишечник животного личинки покидают цисту и появляются в перитонеальной полости в течение 24 ч. Некоторые молодые черви проникали через диафрагму в плевральную полость в течение первой недели, но большинству из них для проникновения через плевру требовалось от 10 до 14 дней. Через 23 дня после заражения в плевральной полости не оставалось ни одного червя. Через 4 недели после заражения молодые трематоды оседали в паренхиме лёгких, в основном в

правой каудальной доле. Первые яйца в матке марит появились на 34-й день после заражения, а в фекалиях кошки — на 2 дня позже. Ежедневно каждая взрослая особь откладывала от 1000 до 2000 яиц.

*P. kellicotti* очень редко регистрируют у людей (Procor, 2009; Procor et al., 2000). Впервые об обнаружении этого гельминта у человека стало известно из сообщения о находке в Южной Африке у 9-летнего ребёнка, госпитализированного по случаю туберкулёзного перитонита, нескольких яиц *P. kellicotti* в жидкости из кисты, располагавшейся в области нижних рёбер (McCallum, 1975).

Первое описание находки *P. kellicotti* у местного жителя в США опубликовано в 1986 г. Инвазию выявили при анализе содержимого слюнной железы и обнаружении в мазке слюны характерных яиц с крышечкой (Mariano et al., 1986). Авторы статьи подчёркивают, что пациент никогда не выезжал за пределы страны.

В целом до 2008 г. в Северной Америке зарегистрировали всего 7 аутохтонных случаев инвазии *P. kellicotti* (Madariaga et al., 2007; Procor et al., 2000 и др.), к которым в 2009 г. добавилось ещё 3 (Lane M. et al., 2009). Все трое пострадавших — 26-летняя женщина и двое мужчин в возрасте 31 и 32 лет — поели сырых раков во время путешествия по рекам Миссури. Первые неприятные симптомы заболевания — кашель, лихорадка — появились у них через 3–4 недели после трапезы. Во всех трёх случаях первоначальный диагноз даже не предполагал возможного заражения людей трематодами и, соответственно, лечение не давало положительного результата. И лишь после того, как был выявлен действительный возбудитель заболевания, приём празиквантела избавил пациентов от неприятных симптомов. В 2009–2010 гг. к общему числу заразившихся *P. kellicotti* добавилось ещё 6, имевших место всё в том же регионе — в бассейне Миссисипи (Lane M. et al., 2012). Все случаи были связаны с употреблением в пищу сырых раков во время отдыха на природе.

Проанализировав все упомянутые истории болезни, исследователи обнаружили интересные факты (Lane M. et al., 2012). Выяснилось, что средний интервал времени между трапезой с сырыми раками, кстати, сопровождавшейся употреблением алкоголя, и появлением болезненных симптомов, составлял 4 недели (от 2 до 12 недель), между появлением симптомов и первым визитом пациентов в медицинский центр — ?2 (2–8), а между появлением симптомов и правильной диагностикой заболевания — 12 недель (от 3 до 83). Пациентам ставили самые разные диагнозы от пневмонии, бронхита, лёгочной эмболии и гриппа до гастроэнтерита и острого холецистита, назначая при этом соответствующее лечение, которое, естественно, и не могло дать положительного результата.

Анализ всех случаев заражения людей в США за 1984–2010 гг. показал, что более чем у 80 % пациентов наблюдались лихорадка, кашель, плевральные кровоизлияния и эозинофилия периферической крови, у одного пациента выявили церебральный парагонимиазис, а один скончался от лёгочного сепсиса (Diaz J., 2011).

*P. kellicotti* — эндемичный североамериканский вид (Procor, 2009), а его ареал ограничен территорией США и Канады. В свете сказанного нельзя не обратить внимания на появившееся в конце 20-го столетия сообщение (Harrus et al., 1997) о внезапной гибели собаки, вызванной заражением *P. kellicotti*. В этой статье примечателен не сам факт гибели животного от гельминтоза — подобные случаи не являются чем-то уникальным, — а в том, что зафиксирован данный случай в Израиле, и потому авторы публикации высказывают опасения о возможном заносе патогенного для человека *P. kellicotti* на Ближний Восток.

***Paragonimus mexicanus*** Miyazaki et Ishii, 1968 (= *Paragonimus peruvianus* Miyazaki, Ibáñez et Miranda, 1969; = *Paragonimus ecuadoriensis* Voelker et Arzube, 1979) (рис. 140). Вид впервые описан на материале из лёгких северного опоссума (Miyazaki, Ishii, 1968). Видовое название трематоды дали по месту её первого обнаружения: *mexicanus* — «мексиканский». *P. peruvianus*, описанный из Перу (Miyazaki et al., 1969), и *P. ecuadoriensis* из Эквадора (Voelker, Arzube, 1979) И. Миязаки (Miyazaki, 1979) рассматривает синонимами *P. mexicanus*, с чем соглашаются последующие авторы (Tongu, 2001). В этой связи нельзя не обратить внимания на работу, авторы которой (López-Caballero et al., 2013), исследовав с помощью морфологических, молекулярных и географических методов экземпляры *P. mexicanus* из нескольких регионов Мексики, считают, что в этой стране встречается, по меньшей мере, 3 вида *Paragonimus*.

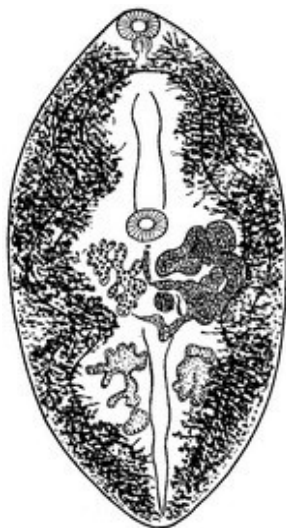


Рис. 140 *Paragonimus mexicanus*  
(из: Скрыбин и др., 1978 — по: Miyazaki, Ishii, 1968)

Черви длиной 13.5 – 14.8 при ширине 6.6 – 7.9 мм. Тегумент с зазубренными или заострёнными шипиками. Ротовая присоска несколько крупнее брюшной. Гонады сильно разветвлённые. Правый семенник длиной 2.64 – 3.66, левый 1.79 – 3.26, яичник 1.67 – 2.67 мм. Семенной пузырёк 0.24 × 0.17 мм, располагается на левой стороне тела. Половая пора ниже брюшной присоски. Матка свёрнута в кольца. Экскреторный пузырь достигает кишечной бифуркации. Яйца многочисленные, желтоватые, с тонкой, слегка волнистой оболочкой, без утолщения на аборальном полюсе, размерами  $66 \pm 2.89 - 74 \pm 3.28 \times 42 \pm 2.1 - 44 \pm 1.5 \mu\text{m}$ .

Первый промежуточный хозяин *P. mexicanus* — моллюски *Aroarygus costaricensis*, *A. colombiensis* (семейство Cochliopidae) (Amunárriz, 1991), дополнительный — крабы *Zilchiopsis*, *Pseudothelphusa*, *Ptychophallus*, *Potamocarcinum*, *Hypolobocerca* (Amunárriz, 1991). В крабах метацеркарии не инцистируются, а передвигаются свободно в ткани печени. Дефинитивные хозяева — кошки, ягуар, собаки, лисицы, енот, скунс, носуха, опоссумы.

Экспериментально показано, что в тканях крысы черви остаются на личиночной стадии, и в данном случае та выступает в жизненном цикле паразита в роли паратенического хозяина; однако, если крысу съест кошка, то попавшие в неё паразиты способны развиться во взрослую лёгочную форму (Miyazaki, 1991).

*P. mexicanus* относится к числу опасных патогенов человека, вызывающих у него заболевания даже со смертельным исходом. В Коста-Рике, например, описано три случая поражения головного мозга у местных жителей, два из которых оказались фатальными. При аутопсии в полушариях скончавшихся пациентов выявлена чётко очерченная зона поражения, состоявшая из недавнего кровоизлияния, окружённого кольцом эозинофилов, с гигантскими гранулёмами и кристаллами Charcot-Leyden. Третьего пациента успешно прооперировали, удалив повреждённый уча-

сток с кровоизлиянием в мозге (Brenes et al., 1982). В этой же стране описан случай перикардита у двух детишек, спровоцированного заражением *P. mexicanus* (Saborio et al., 1995).

*P. mexicanus* выявлен у пациентов в Мексике, Гватемале, Гондурасе, Коста-Рике, Никарагуа, Колумбии, Венесуэле, Эквадоре, Перу (Acha, Szyfres, 2003; Brenes et al., 1982, 1983; Ibáñez-Herrera, 2012; Saborio et al., 1995; Tongu et al., 1995 и др.). К слову, в Перу инвазию людей паразитидами отмечают с 1910 г., причём первоначально трематоду определяли как *P. westermani*, а уже затем описали как новый вид *P. peruvianus* (см.: Ibáñez-Herrera, 2012). Всего в этой стране насчитывают более 300 случаев инвазии людей *Paragonimus*. Известно, что заражение этим гельминтом происходит при употреблении в пищу крабов в сыром виде. В Перу, в частности, очень популярно блюдо cebiche, которое готовят из мяса крабов с добавлением лимонного сока, перца и соли (Ibáñez-Herrera, 2012).

*Paragonimus ohirai* Miyazaki, 1939 (= *Paragonimus iloktsuenensis* Chen, 1940; = *Paragonimus sadoensis* Miyazaki, Kawashima, Hamajima et Otsura, 1968) (рис. 141) (для синонимов данного вида см. работу: Blair et al., 1997a). В научной, научно-популярной и справочной литературе этого паразита часто называют японским лёгочным сосальщиком (Japanese lung fluke).

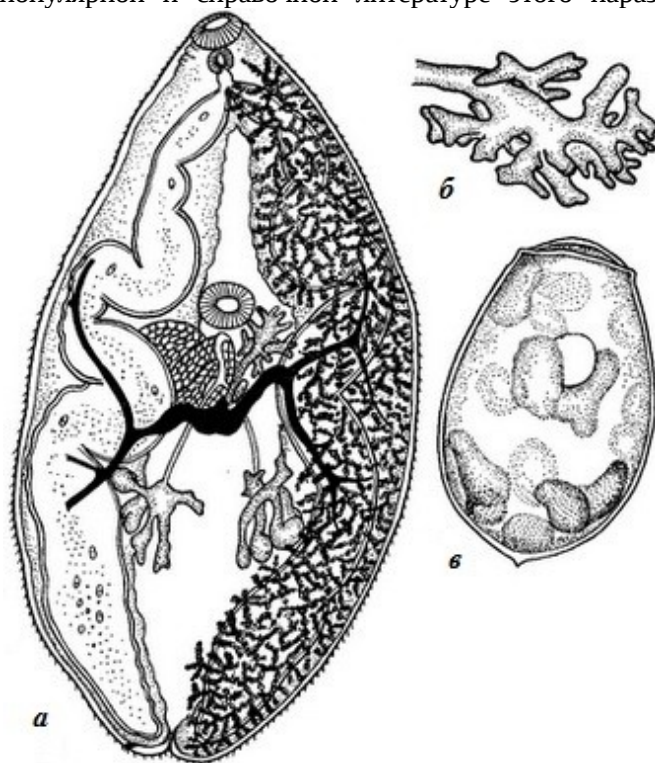


Рис. 141 *Paragonimus ohirai*: а — марита; б — яичник; в — яйцо (из: Скрябин и др., 1978 — по: Miyazaki, 1939)

Длина тела трематод от 7 до 10, ширина 3 – 5 мм. Шипики на теле располагаются отдельными группами, а не одиночно, что отличает вид от других азиатских представителей *Paragonimus*. Присоски примерно равные, иногда брюшная слегка крупнее ротовой. Пищевод несколько длиннее фаринкса. Кишечные ветви змеевидно извивающиеся. Семенники из 5–6 лопастей, располагаются дорсально в задней трети тела. Половое отверстие непосредственно позади брюшной присоски. Яичник сильно разветвлённый.

Матка извилистая, на стороне, противоположной яичнику. Желточники мощно развитые, перекрывают кишечные ветви. Яйца  $68 - 87 \times 42 - 53$  ( $77 \times 48$ )  $\mu\text{m}$ .

Жизненный цикл *P. ohirai* — типичный для паразитидамид. Первый промежуточный хозяин — моллюски родов *Angustassiminea*, *Assiminea*, *Bithynella*, *Oncamelania*, *Paludinella*, *Tricola*. Дополнительный хозяин — пресноводные и солоноватоводные крабы родов *Helice*, *Chasmognathus*, *Chiromantes*, *Sesarma*, *Synopotamon* (Hashiguchi et al., 1976; Ryu et al., 2000; Sugiyama et al., 2004 и др.).

Метацеркарии локализируются в печени, теле и мышцах ног крабов и заключены в овальные цисты, при этом между их телом и стенкой цисты остаётся свободное пространство. Средние размеры цист в зависимости от вида хозяина составляют  $0.303 \times 0.268$ ,  $0.268 \times 0.210$  или же  $0.273 \times 0.214$  мм; толщина внутренней стенки цисты 4 – 5  $\mu\text{m}$ . Встречаемость метацеркарий *P. ohirai* у крабов, обитающих даже в одной и той же реке, может сильно варьировать. К примеру, заражённость краба *Chiromantes dehaani*, добытого из 12 разных точек в протекающей через Токио реке Аракава, колебалась от 5 до 89 %, составив в среднем 19 %, а количество цист в одном крабе варьировало от 1 до 190 (в среднем 3.1) (Sugiyama et al., 2004).

Дефинитивные хозяева — енотовидная собака, колонок, барсук, дикая свинья, серая крыса. В экспериментах взрослые черви выращены в домашней кошке, собаках, крысах, мышах, морской свинке, кролике, домашней свинье (Hashiguchi et al., 1969; Ryu et al., 2000; Sugiyama et al., 2004 и др.).

В ходе экспериментов с заражением белых крыс исследователи выяснили, что наиболее быстрый рост у трематод наблюдается между 17 и 20 днями, а первые яйца в их матке появляются с 25-го дня (Hashiguchi et al., 1969). В случае если крыса оказалась заражена только одной личинкой, то та развивается нормально, но кисты в лёгких не образует, а яйца откладывает в плевральную полость, при этом яйца или вообще не развиваются, или же их развитие происходит очень медленно.

К настоящему времени *P. ohirai* обнаружен в Японии, в том числе на Окинаве, в Корее, на Тайване, в Китае (здесь встречается редко), однако у человека его находки в целом единичны (Miyazaki, 1991). Обычно вид приурочен к устьям рек, где обитают его первые промежуточные хозяева — моллюски — и дополнительные хозяева — солоноватоводные крабы.

***Paragonimus pulmonaris*** (Baelz, 1883) Miyazaki, 1978 (= *Distoma pulmonale* Baelz, 1883). В 1878 г. Э. фон Бэлз (von Baelz), в те годы профессор Токийской медицинской школы, выявил в мокроте человека с диагнозом лёгочного туберкулёза яйца трематоды, которые ошибочно принял за грегариин и описал как *Gregarina pulmonaris* s. *fusca*. Спустя некоторое время он же обнаружил в лёгких человека взрослых трематод и описал их как *Distoma pulmonale*. В те годы это было первое сообщение о заражении человека взрослой формой *Paragonimus* (von Baelz, 1883). Вскоре *D. pulmonale* свели в синоним *P. westermani*, но в 1978 г. И. Миязаки восстановил его как самостоятельный вид *P. pulmonaris* (цит. по: Miyazaki, 1991). Своё мнение он обосновывал тем, что к *P. westermani* относятся диплоидные формы с бисексуальным типом размножения, а к *P. pulmonaris* — триплоидные формы, размножающиеся партеногенетически. Многие авторы не согласились с этим разделением *P. westermani* на два вида (Hirai et al., 1985; Cohen, 2003), однако иные продолжают публиковать статьи с описанием паразита как *P. pulmonaris*. И, наконец, в информационной сводке Global species ([www.globalspecies.org/mtaxa/1000027793](http://www.globalspecies.org/mtaxa/1000027793)) вид *Paragonimus pulmonaris* обозначен как unverified name.

«*P. pulmonaris*» по своим морфометрическим признакам практически не отличим от *P. westermani*, за исключением отсутствия у него органов сперматогенеза, а следовательно, и спермы в семяприемнике. В равной степени в жизненном цикле обоих видов участвуют практически одни и те же виды промежуточных и окончательных хозяев.

«*P. pulmonaris*» отмечают в Японии, Корее и на Тайване.



*Paragonimus skrjabini*<sup>2</sup> Chen, 1959 (= *Paragonimus szechuanensis* Chung et Tsao, 1962) (рис. 142). Вид впервые описан на материале от гималайской циветы *Paguma larvata* в Китае. Затем этот же червь был обнаружен в кошке, но описан как самостоятельный вид — *P. szechuanensis* (Chung H., Tsao, 1962).

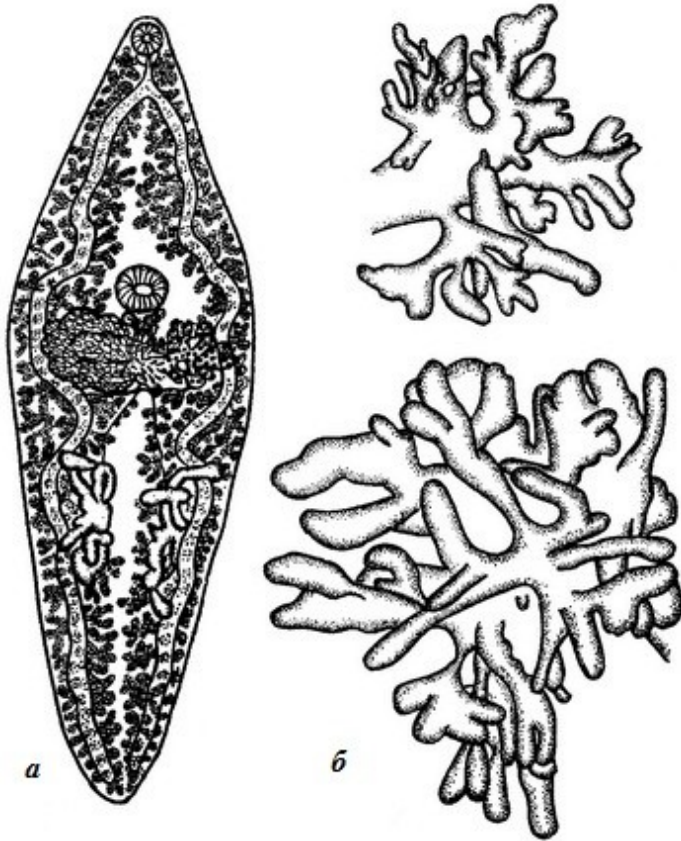


Рис. 142

*Paragonimus skrjabini*:

а — марита;

б — форма яичника

(из: Скрябин и др., 1978 — по: Chen, 1960)

Ещё в 2005 г. было высказано предположение, что в Китае *P. skrjabini* может быть представлен комплексом очень близко связанных видов или же таксонов рангом ниже вида (Blair et al., 2005). В настоящее время два члена комплекса *Paragonimus skrjabini* рассматриваются как два подвида — *P. skrjabini skrjabini* и *P. skrjabini miyazakii* Kamo, Nishida, Hatsushika et Tomimura, 1961

(последний ранее был известен как *P. miyazakii*). В процитированной статье её авторы предположили, что *Paragonimus hueitungensis* Chung, Hsu, Ho, Kao, Shao, Chiu, Pi, Liu, Ouyang, Shen, Yi et Yao, 1975, скорее всего, принадлежит к *P. skrjabini skrjabini*, а *Paragonimus veocularis* (Chen et Li, 1979) — к *P. skrjabini miyazakii*. В 2013 г. *P. skrjabini* впервые обнаружили во Вьетнаме в пресноводных крабах, а взрослых червей вырастили в экспериментально заражённых кошках и собаках. В результате молекулярного анализа полученных таким образом червей выяснилось, что вьетнамская форма почти полностью идентичная китайской форме из провинции Юнань. Обе популяции, а также форма из Индии из Манипура значительно отличаются от популяций *P. skrjabini* в других регионах Китая (Doanh et al., 2013b).

Трематоды характерной для данного рода формы, длиной до 13 – 14 и максимальной шириной, которая приходится на переднюю треть тела, 4 – 5 мм. Тегумент с одиночными, довольно широкими шипиками. Брюшная присоска крупнее

<sup>2</sup>Вид назван в честь Константина Ивановича Скрябина (1878–1972), выдающегося учёного в области биологических, медицинских и ветеринарных наук, академика АН СССР и ВАСХНИЛ, основателя и руководителя школы советских гельминтологов, автора фундаментальных многотомных монографий, пособий, учебников, многочисленных статей — всего около 700 наименований.



ротовой. Пищевод короткий. Кишечные ветви извилистые. Семенники глубоколопастные, длиной около 2 мм. Яичник сильно разветвлённый, по размерам меньше семенников. Матка хорошо развита, заполнена многочисленными мелкими асимметричными яйцами размерами 71 × 46 мкм. Желточники протягиваются от уровня ротовой присоски до заднего конца тела, перекрывая кишечные ветви и частично половые железы.

Жизненный цикл *P. skrjabini* — типичный для парагонимид. Первый промежуточный хозяин в пределах ареала вида — более 30 видов моллюсков из трикулин и амниколид. Метацицеркарии зарегистрированы в пресноводных крабах, в частности у *Indochinamon manipurensis*, *Sinopotamon denticulatum*.

Среди окончательных хозяев паразита — циветта, куница, колонок, барсук, домашняя кошка. Во Вьетнаме, например, паразит найден у бенгальской, или карликовой, кошки (Doanh et al., 2015b). Взрослые формы выращены также в эксперименте в собаках (Doanh et al., 2013b).

Оба подвида известны как возбудители парагонимиазиса человека. Обычно черви локализируются в подкожной клетчатке в своеобразных капсулах, «мигрирующих» под кожей, изредка встречаются в глазах (Kumar, 1999). В узелках черви достигают половозрелости. Иногда трематоды проникают в плевральную полость, провоцируя выделение плевральной жидкости, богатой эозинофилами.

В Японии первая вспышка заболевания наблюдалась в 1974 г. (Yokogawa M. et al., 1974; паразит был описан как *Paragonimus miyazakii*). Тогда у местных жителей в окрестностях Токио, Иокогамы, Кофу наблюдались случаи неизвестного заболевания, сопровождавшегося пневмотораксом, экссудативным плевритом, высокой эозинофилией. Поскольку все пострадавшие употребляли в пищу сырых крабов, то у медиков возникло подозрение на заражение людей парагонимами. Несмотря на то, что в фекалиях и мокроте больных яйца трематод не были обнаружены, иммуно-серологические тесты показали, что причиной заболевания всё-таки был *P. miyazakii*.

В Индии *P. skrjabini* является одним из основных возбудителей кожного парагонимиазиса. Известен случай обнаружения в Манипуре у 7 из 45 детей, инвазированных этим гельминтом, кожной формы заболевания, причём у 6 из них она проявлялась мигрирующими подкожными узелками (Singh T. et al., 1992). Заслуживает также внимания описание длительного — 7-летнего — течения заболевания у 45-летнего жителя Японии, в течение которых он испытывал кашель и одышку, диагностированные как эозинофильная пневмония, для лечения которой он принимал низкие дозы кортикостероида в течение всех этих 7 лет (Yatera et al., 2015). По словам пациента, за несколько недель до первого обращения к врачу он съел большое количество сырого мяса крабов *Geothelphusa dehaani* и это был единственный случай в его жизни, когда он ел подобное мясо.

В Китае *P. skrjabini* — второй по значимости, после *P. westermani*, возбудитель парагонимиазиса.

Ареал вида — Япония, Китай, Индия, Вьетнам (у человека паразит в этой стране пока не зарегистрирован).

Предполагается, что, в отличие от *P. westermani*, для *P. skrjabini* человек не принадлежит к числу подходящих для этого вида хозяев — «Unlike *P. westermani*, man is probably not a quite suitable definite host of *P. skrjabini*» (Kumar, 1999 стр. 148).

***Paragonimus uterobilateralis*** Voelker et Vogel, 1965 (рис. 143). Паразит впервые описан на материале из лёгких домашней собаки (Voelker, Vogel, 1965). Видовое название трематоды связано с характерным расположением матки по обеим сторонам тела.

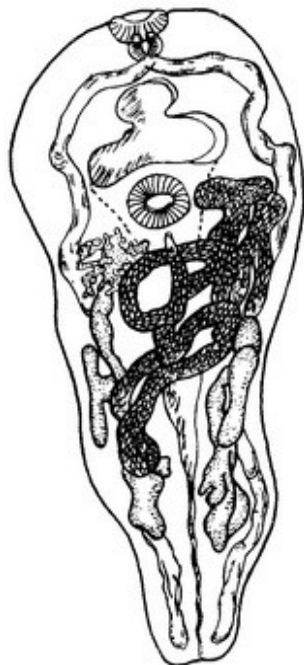

Рис. 143 *Paragonimus uterobilateralis* (из: Voelker, Vogel, 1965)

Средних размеров трематоды длиной до 5 – 7 и шириной 2.8 – 3.4 мм. Шипики на тегументе имеют гребневидную верхушку, располагаются одиночно. Присоски примерно равных размеров, или одна из них слегка крупнее другой. Семенники сильно лопастные, занимают до 1/3 длины тела. Яичник древовидный, с очень коротким основным стволом и пальцевидными лопастями. Яйца овальные, симметричные, с утолщением на аборальном полюсе, 62 – 74 × 34 – 51  $\mu\text{m}$ .

Первый промежуточный хозяин — моллюски родов *Homorus*, *Afropomus*, *Potadoma*. Метацеркарии локализуются в мышцах цефалоторакса и ног крабов из родов *Sudanonautes*, *Liberonautes* (Kumar, 1999; Voelker, Sachs, 1977a). Окончательные хозяева — африканская

цивета, мангусты водяной, белохвостый (Voelker, Sachs, 1977b; Voelker, Vogel, 1965). В эксперименте взрослые формы выращены в крысах и мышках.

*P. uterobilateralis* — довольно обычный паразит населения стран, прилегающих к Гвинейскому заливу, особенно в Нигерии. С 1939 по 2008 гг. в этой стране выявили 1071 случай заражения людей *P. uterobilateralis*, в 638 случаях вид трематоды не был установлен, а в 69 — паразит определён как *P. africanus* (Aka et al., 2008). К примеру, на юго-востоке Нигерии в одной из начальных школ среди обследованных учеников в возрасте от 6 до 10 лет у 5.5 % из них в слюне обнаружили яйца названного вида (Ochigbo et al., 2007). В отдельных регионах заражённость местного населения может превышать 15–18 %, при этом яйца трематоды выявляются у всех возрастных групп (Udonsi, 1987).

Помимо Нигерии (Arene et al., 1998; Asor et al., 2003; Ochigbo et al., 2007; Udonsi, 1987 и др.) *P. uterobilateralis* зарегистрирован у местных жителей в Либерии (Sachs, Voelker, 1982; Sachs et al., 1986). Так, в 1983 г. при обследовании на наличие парагонимов 127 мальчиков и девочек из небольшого поселения Mauwa у 9 из них (7 %) в слюне и стуле были выявлены яйца *P. uterobilateralis* (Sachs et al., 1986). Случаи регистрации *P. uterobilateralis* у местного населения известны также в Габоне (Sachs et al., 1983), Гвинее (Sachs, Voelker, 1982), Камеруне (не подтверждено). Некоторые исследователи (Mouyou-Somo et al., 2003) утверждают, что в Камеруне *P. uterobilateralis* у человека не встречается, а паразитирует только в животных.

Ареал *P. uterobilateralis* — Камерун (у крабов), Нигерия, Либерия, Гвинея, Габон. Вид очень часто встречается вместе с *P. africanus*.

Подведём краткие итоги изложенной информации по парагонимидам, паразитирующим у человека.

При анализе литературы по трематодам данного семейства невольно обращает на себя внимание на тот факт, что довольно продолжительное время господствовало мнение о существовании в природе только одного или всего нескольких видов *Paragonimus*, среди которых лишь один — восточный лёгочный сосальщик *P. westermani* — патогенен для человека. И в результате *P. westermani* регистрировали чуть ли не по всему земному шару — и в странах Азии, и в США, и в Центральной Америке, и в Перу, и в Бразилии, и в странах Африки. Однако оказалось, что данный род объединяет десятки видов (35–50), из числа которых в качестве возбудителей заболеваний человека известно, по разным оценкам, от 7–9 до 16–19 видов. Неопределённость ситуации в отношении количественного и качественного состава рода во многом связана с тем, что виды *Paragonimus* внешне очень похожи, характеризуются определённой изменчивостью морфологических и метрических признаков в пределах даже одного вида и зачастую их идентификация весьма затруднительна. К тому же довольно часто, как мы видели, в одном и том же промежуточном хозяине встречается несколько видов метацеркарий и, выращивая из них взрослые формы, можно столкнуться с явными трудностями при их определении. В связи с этим в систематике парагонимид большое значение придаётся молекулярно-генетическим методам, в результате применения которых уже сейчас некоторые виды *Paragonimus* переведены в синонимы, иные классифицируются как сестринские и переводятся в комплекс определённого вида (Blair et al., 1997a, 1997b, 2005; Doanh et al., 2013d, 2015a; Nawa, Doanh, 2009 и др.).

По информации Всемирной Организации Здравоохранения (ВОЗ) ([http://www.who.int/foodborne\\_trematode.../paragonimiasis](http://www.who.int/foodborne_trematode.../paragonimiasis)), наиболее распространёнными возбудителями заболеваний человека являются: в Азии (Китай, Республика Корея, НДР Корея, Лаос, Филиппины, Таиланд, Вьетнам, Индия, юго-восточный регион РФ и другие восточноазиатские страны) — *P. westermani*, *P. heterotremus* и *P. philippinensis* (в настоящее время последний из них рассматривают подвидом *P. westermani*); в странах западной и центральной Африки — *P. africanus* и *P. uterobilateralis* (в настоящее время к ним добавился ещё один зарегистрированный у человека вид *Paragonimus* — *P. gondwanensis*); в Северной, Центральной и Южной Америке — *P. caliensis*, *P. kellicotti* и *P. mexicanus*.

Помимо перечисленных видов у человека встречаются или предсказуемо могут быть обнаружены *P. bangkokensis* (Таиланд), *P. skrjabini* (Япония, Индия, Китай), *P. ohirai* (Япония), *P. harinasutai* (восточноазиатские страны).

В связи с интенсификацией исследований данной группы трематод, наблюдающейся в последние 10–15 лет, видимо, следует ожидать расширения ареала тех или иных видов парагонимид. Об этом наглядно свидетельствует следующий пример. До 2006 г. во Вьетнаме был известен только *P. heterotremus*, который являлся здесь единственным видом, вызывающим заболевание у людей. В результате предпринятых в последние годы широкомасштабных исследований парагонимид в северном и центральном Вьетнаме установлено, что в этом регионе встречается 7 видов *Paragonimus* — *P. heterotremus*, *P. westermani*, *P. skrjabini*, *P. vietnamensis*, *P. proliferus*, *P. bangkokensis*, *P. harinasutai* (Doanh et al., 2013c). Среди них только *P. heterotremus* отмечается как патоген человека и только в некоторых провинциях на севере страны. Однако не исключено, что у человека здесь могут встретиться и дру-

гие виды, такие как *P. westermani*, *P. skrjabini*, если, разумеется, не соблюдать элементарных требований к обеззараживанию пищевой продукции, каковыми являются крабы и раки.

Вполне возможно, что с интенсификацией паразитологических работ на африканском континенте изменится и представление о локальности распространения парагонимиазиса среди людей в африканских странах. Безусловно, констатируемая в настоящее время локальность связана с предпочтительным употреблением в пищу сырых крабов в той или иной местности, но, тем не менее, отчасти может быть и результатом слабой изученности парагонимид в регионе (Kumar, 1999).

В отдельных публикациях, касающихся случаев регистрации *Paragonimus* у человека, их авторы не определяют вид трематоды, ограничиваясь только указанием на принадлежность яиц выявленного возбудителя к роду *Paragonimus*. Более всего это характерно для статей, посвящённых заражению населения африканских стран, где в большинстве случаев определение яиц ограничивается установлением их родовой принадлежности и где до середины 20-го столетия обнаруженные у пациентов паразиты вообще описывались или как *P. westermani*, или как *Paragonimus* sp. (см. обзор: Aka et al., 2008). То же можно сказать и о публикациях по южноамериканским странам. В Эквадоре, например, *P. westermani* фигурировал в сообщениях до 1971 г. (Calvopiña et al., 2014).

Иногда клиницисты, видимо, и не ставят перед собой задачу видовой идентификации выявленного возбудителя, как поступили, например, медики в Испании, описав случай регистрации лёгочного парагонимиазиса, вызванного *Paragonimus* sp., у пациента африканского происхождения (Requena et al., 2008).

В целом, судя по опубликованным данным, в организме человека до половозрелого состояния способно развиваться большинство видов *Paragonimus*. Однако ни для одного из них *Homo sapiens* не является облигатным хозяином, а естественными дефинитивными хозяевами парагонимид служат как различные дикие млекопитающие, в основном хищные (кошачьи, собачьи, куньи, виверровые, енотовые и т. д.), так и домашние кошки. Именно эти животные, при наличии соответствующих видов моллюсков и ракообразных (промежуточных и дополнительных хозяев парагонимид), и поддерживают природные очаги парагонимиазиса. Здесь следует отметить необычайно широкий круг первых промежуточных хозяев у *Paragonimus*. Только в Азии и Америке исследователи насчитали десятки видов моллюсков, вовлечённых в жизненный цикл разных видов *Paragonimus* (Davis et al., 1994); но эти паразиты распространены ещё и в Африке, где в их жизненном цикле участвуют иные виды моллюсков, обитающих только на этом континенте. Столь же разнообразен и круг дополнительных хозяев парагонимов — пресноводных раков, а также пресноводных, солоноватоводных и даже наземных крабов. Отдельные представители этих беспозвоночных, как, например, мохнорукий китайский краб, отличаются широкой экологической пластичностью, что позволяет им заселять новые регионы, в которых они могут вовлекаться в местные паразитарные системы, способствуя поддержанию природного очага заражённости.

Итак, парагонимиды широко распространены на планете, при этом их представители зарегистрированы как возбудители заболеваний человека в 39 странах (Vélez et al., 2002). Несмотря на то, что впервые инвазию людей этими гельминтами официально стали отмечать с конца 19 — начала 20-го столетий (Arce, 1915; von Baelz, 1883; Corvetto, 1921; Musgrave, 1907; Surveyer, 1919), палеопаразитологиче-

ские данные свидетельствуют о том, что, к примеру, в Корее парагонимиды поражали людей ещё сотни лет назад — в 15–17-м веках (Ki et al., 2014; Shin D. et al., 2009).

В 1947 г. общее число людей в мире, поражённых тем или иным видом *Paragonimus*, оценивалось в 3.2 млн. (Stoll, 1947), к 2006 г. эта цифра увеличилась до 20.7 млн. (Crompton, Savioli, 2006). Подобный рост числа зарегистрированных случаев является результатом не только нового заражения, но и несомненным следствием улучшения диагностики парагонимиазиса. В частности, известно, что лёгочную форму этого заболевания зачастую диагностировали (и продолжают диагностировать) как лёгочный туберкулёз из-за схожести их клинических признаков (Aka et al., 2008; Belizario et al., 1997, 2014; Jeon et al., 2005; Kalhan et al., 2015; Mukerjee et al., 1992; Singh T. et al., 2009; Toscano et al., 1995 и др.). К примеру, на Филиппинах при обследовании 160 пациентов с подозрением на туберкулёз у 26 из них (16 %) в пробе слюны были выявлены яйца *P. westermani*, а не кислотоустойчивые бактерии (Belizario et al., 1997). В Индии в мокроте, фекалиях и плевральной жидкости молодого мужчины, которому первоначально был поставлен диагноз лёгочного туберкулёза, обнаружили яйца трематоды, причём серологический тест подтвердил наличие заражения парагонимами (Kalhan et al., 2015). И подобных примеров можно привести десятки, некоторые из них описаны в тексте.

В свете сказанного необходимо ещё раз подчеркнуть, что выявление истинного возбудителя заболевания в данном случае имеет принципиальное значение, т. к. противотуберкулёзные препараты абсолютно неэффективны в борьбе с парагонимами.

Чаще всего заражение устанавливают обнаружением яиц в мокроте или фекалиях пациента. Однако задолго до этого момента попавший в организм человека паразит уже вызывает в нём серьёзные повреждения, мигрируя к месту окончательной локализации, где он достигнет половой зрелости и начнёт продуцировать яйца, выделяющиеся во внешнюю среду. Поэтому для диагностики парагонимиазиса намного более чувствительными являются серологические методы, чем микроскопическое исследование слюны, а для выявления в фекалиях яиц более чувствителен ДНК-тест, чем копроовоскопический анализ (Nkouawa et al., 2009).

Документально и экспериментально установленный факт: заражение человека происходит через ракообразных, контаминированных живыми инвазионными метацеркариями парагонимов, а также через сырое, вяленое или же слабо солёное мясо дикого кабана или свиньи, содержащее этих паразитов. Выше при описании различных видов *Paragonimus* приводились соответствующие примеры. Казалось бы, что может быть проще: отказаться от употребления в пищу сырых раков (крабов)? Однако традиции национальной кухни, гастрономические вкусы, местные привычки таковы, что люди употребляют их в пищу, невзирая на возможную опасность заражения. В этом отношении весьма показателен описанный в одной из публикаций случай обнаружения *P. westermani* у лаосца, живущего в США в течение 8 лет (Meehan et al., 2002). Пациент жаловался на серьёзную одышку, боль в груди, у него были выявлены двусторонний пневмоторакс, узелки в лёгких и печени, эозинофилия периферической крови, а в бронхоальвеолярном смыве обнаружили яйца *P. westermani*. После курса празиквантела эозинофилия и неприятные лёгочные симптомы у пациента постепенно исчезли. Выяснилось, что он постоянно

употреблял в пищу крабовое мясо, которое доставлялось из Юго-Восточной Азии в замороженном или маринованном виде, но местных раков при этом не ел.

Известно, что крабов обычно маринуют в уксусе или вине для коагуляции мышечной ткани, но при этом их обеззараживания не происходит, т. к. метацеркарии выживают в уксусе, сахаре, соли и даже саке, тем более что подготовленный таким образом продукт долго не хранят.

В Корее пресноводных раков обычно не едят, но используют их сырой сок в медицинских целях для лечения диареи и жара (Yokogawa M., 1965). Однако в этой же стране большой популярностью пользуется блюдо *kejang*, когда под соевым соусом подаётся сырое или полусырое мясо пресноводных крабов, в том числе мохнорукого китайского краба, являющегося одним из основных источников заражения человека парагонимидами (Kim S.Y. et al., 2008).

На Филиппинах очень популярен местный деликатес — *kinagang*. Готовят его следующим образом: крабовое мясо измельчают, выдавливают из него сок, который добавляют к мякоти кокосового ореха, заворачивают в листья и кипятят. Затем к ним добавляют лимонный сок, соль, перец и другие специи. Полагают, что заразиться через такое блюдо невозможно, но личинки могут случайно попасть на руки или кухонные принадлежности в процессе приготовления пищи, а затем также случайно быть занесёнными в готовые блюда, употребляемые в сыром виде.

Иными словами, если не соблюдать мер предосторожности, то в эндемичных очагах всегда существует риск заражения парагонимидами. По мнению экспертов, в мире в группе риска находится 292.8 млн. человек, причём 195 млн. из них — это жители Китая (Keiser, Utzinger, 2005). В Эквадоре, например, с 1978 по 2007 гг. ежегодно выявлялось в среднем 85.5 случаев заражения населения парагонимидами, а группа риска охватывает 17.2 % популяции населения страны (Calvopiña et al., 2014). В Японии ежегодно выявляется 30–50 новых случаев заражения людей парагонимидами (Nawa et al., 2005).

Парагонимиазис относится к числу серьёзных гельминтозных заболеваний человека, при котором могут поражаться практически все органы от лёгких и печени до головного и спинного мозга, от подкожной клетчатки до глаз, от пищеварительной до мочеполовой систем. При этом инвазия часто сопровождается непредсказуемыми побочными эффектами. Так, у одного из западноафриканских аборигенов инвазия *Paragonimus*, проявившаяся в виде цисты, содержащей яйца трематоды и располагавшейся под кожей на левой стороне шеи, сопровождалась симптомами поражения у него центральной нервной системы и левого уха (Yarwood, Elmes, 1943).

В настоящее время, по всеобщему признанию специалистов, наиболее эффективным средством для лечения парагонимиазиса является празиквантел, который рекомендован Всемирной Организацией Здравоохранения (Ака et al., 2008; Nawa et al., 2005). Для этой цели, как уже отмечалось выше, готовят дозу лекарства из расчёта 75 мг на кг массы тела, делят её на 3 части и принимают 3 раза в день в течение 2–3 (лучше 3-х) дней. К сожалению, если не предпринять соответствующих мер лечения, заражение парагонимидами может привести к фатальному исходу (Fürst et al., 2012).

О мерах, предупреждающих заражение парагонимидами, неоднократно говорилось выше, а потому остаётся подвести черту: здоровье каждого из нас — в наших собственных руках.

## Семейство *Phaneropsolidae* Mehra, 1935

Описание (по разным авторам). Мелкие трематоды яйцевидно-овальной или грушевидной формы. Тегумент с шипиками. Префаринкс очень короткий или отсутствует. Кишечные ветви различной протяжённости — чаще короткие или умеренной длины, могут заходить в заднюю часть тела. Семенники относительно крупные, симметричные, располагаются в средней части тела. Сумка цирруса может иметь горизонтальную направленность. Половая пора от субмедианной до сублатеральной или латеральной, на уровне брюшной присоски или выше неё. Мужское и женское половые отверстия могут открываться близко друг к другу или на широком расстоянии. Яичник в передней части тела или на уровне переднего или заднего края брюшной присоски. Желточники ограничены в распространении, часто состоят из небольшого числа фолликулов. Типовой род — *Phaneropsolus* Looss, 1899.

Крупное семейство, объединяющее 26 родов, чьи представители распространены по всему земному шару (Lotz, Font, 2008b). Жизненный цикл сложный, с поэтапной сменой трёх хозяев. В качестве дополнительного хозяина известны насекомые (Беспрозванных, 1994). В половозрелом состоянии паразитируют почти исключительно у млекопитающих и птиц, редко — у рептилий.

В качестве паразитов человека известны представители рода *Phaneropsolus*.

### Род *Phaneropsolus* Looss, 1899<sup>1</sup>

Описание (по: Скарбилович, 1948; Lotz, Font, 2008b). Мелкие трематоды с овальной формой тела. Тегумент с шипиками. Фаринкс имеется, пищевод и кишечные ветви короткие. Семенники шаровидные или овальные, лежат в области брюшной присоски или несколько впереди неё. Половая бурса длинная, прямая или в виде S-образно извитой трубки; в задней части располагается семенной пузырёк, который разделяется на две части или имеет вид спирально извитой трубки. Простатические железы довольно длинные. Мужская и женская половые поры открываются в половой атриум; общая половая пора медианная или субмедианная, на уровне или впереди фаринкса. Яичник близ семенника. Матка с поперечными петлями заполняет всё пространство позади брюшной присоски. Желточные фолликулы небольшие, лежат в области фаринкса. Яйца многочисленные, 19 – 23 × 14 мкм. Типовой вид — *Phaneropsolus sigmoideus* Looss, 1899.

Род — космополит. В качестве паразитов человека известны два вида — *Phaneropsolus bonnei* и *P. spinicirrus*.

***Phaneropsolus bonnei* Lie, 1951** (рис. 144). Впервые описан по 15 экз. трематод, обнаруженным в 1942 г. при аутопсии местного жителя в Джакарте (Индонезия) (Lie, 1951). От остальных представителей рода новый вид был отдифференцирован главным образом на основании положения половой поры и размеров семенников.

---

<sup>1</sup>В обзорной работе по кишечным трематодам, регистрируемым у человека в Юго-Восточной Азии (Chai et al., 2009), а также в размещённой на сайте [www.worms-info.ru](http://www.worms-info.ru) информационной сводке «Медицинская <...> гельминтов, поражающих человека» данный род рассматривается в составе семейства *Lecithodendriidae*, куда он ранее входил.

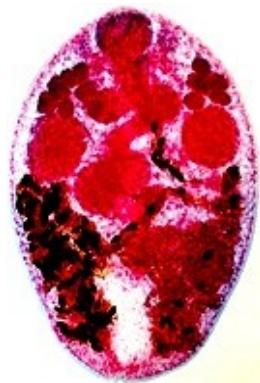


Рис. 144 *Phaneropsolus bonnei*, препарат  
(из: <http://www.cai.md.chula.ac.th/lesson/test/5403/html/04morp.html>)

Описание (по: Manning et al., 1970a, 1970b). Очень мелкие трематоды от грушевидной до овальной формы. Длина червей 0.5 – 0.7, ширина 0.35 – 0.45 мм. Тегумент с мелкими заострёнными шипиками, которые по направлению к заднему концу тела уменьшаются в размерах и постепенно превращаются в волосовидные выросты. Ротовая присоска слегка субтерминальная, брюшная — в средней трети тела. Префаринкс очень маленький. Фаринкс мускулистый, кишечные ветви достигают уровня брюшной присоски. Семенники овальные, симметричные, на уровне брюшной присоски или перед ней. Сумка цирруса изогнутая, расположена перед брюшной присоской и слегка перекрывает её. Половая пора на уровне фаринкса или слегка впереди него, субмедианная. Яичник более или менее овальный, сразу же сбоку от брюшной присоски. Лауреров канал имеется. Семяприемник 0.040 – 0.11 × 0.045 – 0.115 (0.075 × 0.070) мм. Матка хорошо развита, с многочисленными мелкими яйцами. Желточники экстрацекальные, образуют гроздь примерно из 8 фолликулов с каждой стороны в передней части тела. Экскреторный пузырь V- или Y-образный. Яйца тонкоскорлуповые, с отчётливой крышечкой, чёткий аборальный выступ отсутствует, 23 – 33 × 13 – 18 (27 × 15) (Manning et al., 1970b), 20.72 – 25.90 × 10.36 – 12.95 (23 ± 1.49 × 12.25 ± 1.02) µm (Sukontason et al., 1999a).

Метацеркарии *P. bonnei* развиваются в наядах и стрекозах (Manning, Lertprasert, 1973). Взрослые формы найдены у млекопитающих, в частности в Малайзии — у макака *Macaca iris*, *M. fascicularis* и медленного лори *Nycticebus coucang* (Manning, Lertprasert, 1973), в Индии — у макаки-резус (Lie, 1962).

В экспериментах с заражением хомяков, крыс и мышей метацеркариями *P. bonnei*, выделенными из личинок стрекоз, каждому животному скормили по 100 личинок и затем, чтобы уловить момент начала откладки яиц червями, ежедневно просматривали фекальные массы подопытных животных (Pethleart et al., 1995). Выяснилось, что у хомяков первые яйца трематоды появились через 20 дней после заражения, у крыс — через 36, а мыши вообще не заразились. Поскольку в хомяках черви лучше росли и быстрее достигли половозрелости, исследователи рекомендуют использовать этих животных в экспериментальных исследованиях.

У человека паразита впервые обнаружили в Индонезии при аутопсии местного жителя (Lie, 1951). Этот материал, как известно, и лёг в основу описания нового вида. Второе сообщение о регистрации *P. bonnei* у людей относилось уже к Таиланду. Здесь у 3 из 15 жителей одного из посёлков после дегельминтизации в стуле были выявлены трематоды, но в поврежденном состоянии в результате действия лекарств. Одновременно при аутопсии 43-летней женщины в тонком кишечнике и двенадцатиперстной кишке обнаружили 100 экз. мелких трематод, которых определили как *P. bonnei* (Manning et al., 1970b). Следующая находка трематод у человека была сделана также в Таиланде на северо-востоке страны при аутопсии



двух женщин (Manning et al., 1970a). Полученный таким образом материал позволил дополнить описание морфологических особенностей вида. Учитывая столь частую регистрацию *P. bonnei* у людей, исследователи сделали вывод, что человек является естественным хозяином для данного вида (Manning, Viyanant, 1972).

Наиболее обычен *P. bonnei* у местного населения на северо-востоке Таиланда, где заражённость жителей достигает 15 %, причём одновременно у людей регистрируют и другие виды трематод, прежде всего, *Opisthorchis viverrini* и гаглопорид (Radomyos P. et al., 1994). В то же время на севере страны этот паразит встречается в небольшом количестве (Radomyos B. et al., 1998).

В последние годы *P. bonnei* стали отмечать и у жителей Лаоса (Chai et al., 2007; Sayasone et al., 2008, 2009a, 2009b), первоначально только в провинции Сараван (Chai et al., 2005a). В отдельных регионах паразита находят более чем у 20 % обследованных жителей, а количество трематод, выявляемых у одного пациента, может достигать нескольких десятков экземпляров (Sayasone et al., 2009b). При этом у лаосцев, как и у жителей Таиланда, довольно часто одновременно паразитирует несколько видов трематод. К примеру, сообщается о случае, когда у двух мужчин в возрасте 42 и 75 лет было обнаружено 5 видов трематод, в числе которых был и *P. bonnie* (Sayasone et al., 2008).

В Индонезии у людей *P. bonnei* регистрируют редко (Hadidjaja, 1989).

Заражение людей происходит только через пищу, в данном случае — наяд и стрекоз — вторых промежуточных хозяев этой трематоды. В отдельных регионах стран Юго-Восточной Азии этих насекомых традиционно употребляют в пищу. В частности, стрекоз либо обжаривают на гриле, либо варят в кокосовом молоке с имбирём и чесноком, или же вареных в молоке стрекоз посыпают сахаром. После подобных процедур метацеркарии вряд ли останутся живыми, но всё зависит от температуры и продолжительности тепловой обработки насекомых. Вместе с тем, как уже неоднократно отмечалось выше при описании, например, парагонимид, заражение человека в данном случае вполне реально при разделке стрекоз (у них предварительно обрывают крылья) через случайное попадание цист с личинками на руки, кухонный инвентарь или какие-либо блюда, которые едят сырыми.

***Phaneropsolus spinicirrus*** Kaewkes, Elkins, Haswell-Elkins et Sithithaworn, 1991<sup>2</sup>. Вид описан на материале от 44-летней жительницы северо-востока Таиланда, в стуле которой после лечения празиквантелом обнаружили очень мелкие трематоды. Вид был отдифференцирован от близкого *Phaneropsolus bonnei* наличием шипов на коротком циррусе (отсюда видовое название паразита), а также строением и расположением конических шипов на тегументе. Половая пора у нового вида располагалась у заднего края ротовой присоски или латерально к фаринксу, форма яичника варьировала от овальной до двудольчатой, крупный экскреторный пузырь имел V-образную форму.

Дополнительной информации о паразите найти не удалось, о чём, кстати, пишут и другие исследователи (Chai, 2007).

---

<sup>2</sup>В работе (Fried et al., 2004; стр. 166) в видовом названии паразита допущена опечатка: вместо *spinicirrus* написано *spinicionis*.

## Семейство *Philophthalmidae* Looss, 1899<sup>1</sup>

Синоним: *Ommatobrephidae* Poche, 1926

Описание (по: Скрябин, 1947в; Kanev et al., 2005). Средних или крупных размеров трематоды, уплощённые в дорсо-вентральном направлении. Тело удлинённое, грушевидное или веретеновидное, эллиптическое или овальное, покрыто шипиками или без них. Передний конец с головным воротником или без него. Ротовая присоска субтерминальная. Брюшная присоска в средней части тела. Фаринкс, префаринкс и короткий пищевод имеются. Кишечные стволы длинные, неразветвлённые. Семенники располагаются непосредственно один позади другого в задней половине тела. Сумка цирруса мощно развита, вытянута в большей или меньшей степени вдоль тела. Половое отверстие в промежутке между уровнем фаринкса и брюшной присоской. Яичник локализуется впереди от семенников, почти медианно. Лауреров канал имеется, семяприемник отсутствует. Довольно многочисленные петли матки извиваются в поперечном направлении между семенниками и брюшной присоской. Яйца средней величины, с почти бесцветной скорлупой, содержат зрелых мирацидиев. Желточники чрезвычайно слабо развиты, либо имеют вид простого шнурка, либо состоят с каждой стороны тела из 6–7 фолликулов. Паразиты конъюнктивального мешка глаза и пищеварительных органов птиц; некоторые виды поселяются в глазах млекопитающих, иногда встречаются у человека. Типовой род — *Philophthalmus* Looss, 1899.

## Род *Philophthalmus* Looss, 1899

Синоним: *Ophthalmotrema* Sobolev, 1943

Описание (составлено по разным авторам). С характерными чертами семейства. Некрупные трематоды с удлинённым или овальным телом, выше брюшной присоски оно постепенно сужается, иногда довольно заметно. Брюшная присоска преэкваториальная. Семенники округлые, овальные или со слегка изрезанными краями, располагаются один позади другого, ближе к заднему концу тела. Сумка цирруса тянется назад за брюшную присоску; циррус мускулистый, хорошо развит. Желточники в виде сплошного шнурка или отдельных фолликулов, поперечный желточный проток проходит между яичником и передним семенником. Паразиты водоплавающих и околоводных птиц, тяготеющих в основном к пресным водоёмам; могут быть встречены в глазах млекопитающих, включая человека. Типовой вид — *Philophthalmus palpebrarum* Looss, 1899.

Первый промежуточный хозяин у разных представителей данного рода — пресноводные и/или морские брюхоногие моллюски семейств *Potamidae*, *Melanidae*, *Pleuroceridae*, *Batillariidae*, *Cerithiidae* (Abdul-Salam et al., 2004; Diaz et al., 2002; Howell, 1965; Howell, Bearup, 1965; Pinto, Melo, 2010; Radev et al., 2000 и др.). К слову, среди описанных к настоящему времени 36 (по другим данным, 37, 40 и

---

<sup>1</sup>Иногда в публикациях встречается и такое авторство семейства: **Travassos, 1918** (см., напр., Скрябин, 1947в; Abdul-Salam et al., 2004). Пояснительную информацию по этому вопросу см.: Kanev et al., 2005.

даже более 53) видов *Philophthalmus* только у четырёх из них жизненный цикл проходит с участием морских гастропод (Abdul-Salam et al., 2004).

В организме моллюска формируются три генерации редий (материнская, дочерние и внучатные) и церкарии (рис. 145). При этом редии и церкарии могут перезимовывать в моллюске, вследствие чего тот продолжает продуцировать церкарий длительное время (Vassilev, Denev, 1971). Вышедшие в воду церкарии инцистируются, формируя мелкие кувшинообразные цисты практически на любом плотном субстрате — на водорослях, раковине моллюсков, экзоскелете ракообразных, но всё же предпочитают раковины различных видов гастропод (Niel, Poulin, 2012). Цисты с метацеркариями очень мелкие, у *Philophthalmus lucipetus*, например, их размеры составляют  $0.31 - 0.46 \times 0.14 - 0.175$  мм (в среднем  $0.36 \times 0.16$  мм) (Kanev et al., 1993). Метацеркарии становятся инвазионными сразу же после инцистирования. По некоторым данным (Vassilev, Denev, 1971), продолжительность жизни метацеркарий (адолюскарий) в воде невелика, и дольше всего (до 15 сут.) они выживают в проточной воде. Попав вместе с пищей (водой) в ротовую полость птицы, личинки покидают цисту и через носовую полость и носо-ротовые протоки проникают в мигательную перепонку орбиты глаза. При высоком заражении вызывают у птиц слепоту.

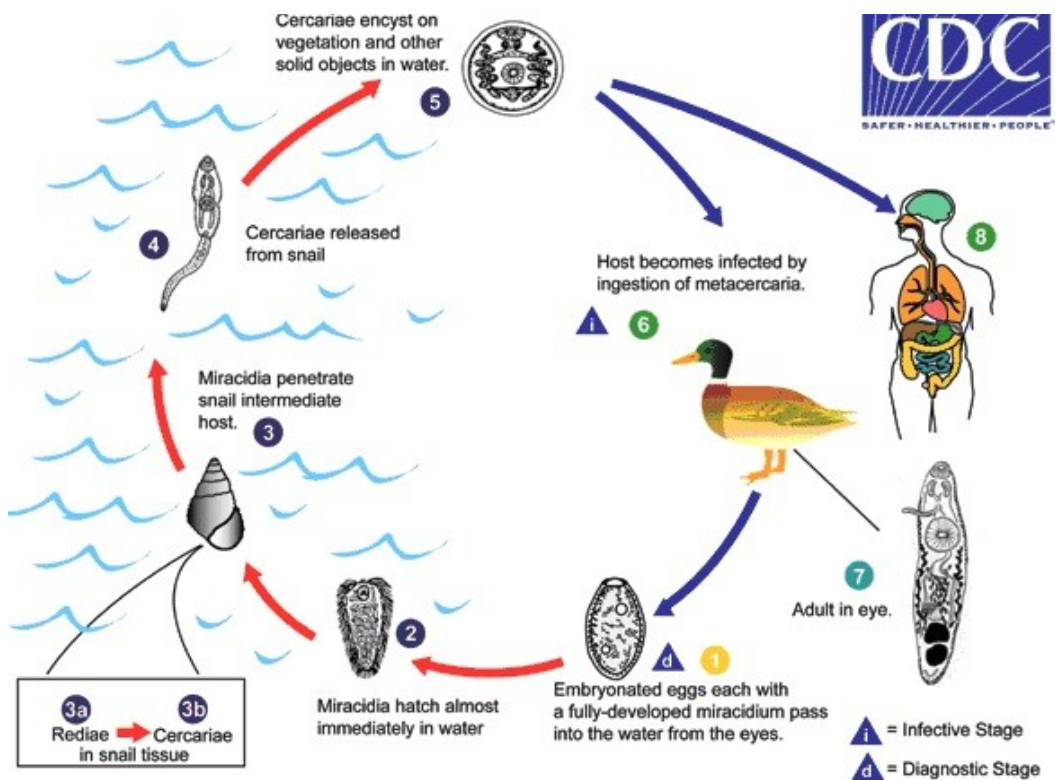


Рис. 145 Схема жизненного цикла трематод рода *Philophthalmus*: 1 — яйца с полностью развитым мирацидием попадают в воду; 2 — мирацидий покидает яйцо в воде и 3 — проникает в брюхоногого моллюска – первого промежуточного хозяина (3а — редии; 3б — церкарии в тканях моллюска); 4 — церкарии покидают моллюска и 5 — инцистируются на плотном субстрате в воде; 6 — окончательные хозяева заражаются через пищу; 7 — взрослая трематода, локализующаяся в глазах окончательного хозяина; 8 — заражение человека (i — инвазионная стадия; d — диагностическая стадия) (по: <http://www.cdc.gov/dpdx/philophthalmiasis/index.html>)

У человека *Philophthalmus* встречается очень редко (Lamothe-Argumedo et al., 2003), но, тем не менее, такие находки известны фактически на всех континентах, а первое сообщение по этому поводу появилось ещё в 1832 г. (см.: Kanev et al., 1993).

К настоящему времени у человека зарегистрированы случаи паразитирования трёх видов *Philophthalmus*: *P. lacrimosus*, *P. lucipetus*, *P. palpebrarum*, а также *Philophthalmus* sp.<sup>2</sup>. Помимо того, на сайте Центра контроля и предупреждения болезней (CDC; <http://www.cdc.gov/dpdx/philophthalmiasis/index.html>) в числе подобных видов указан также *P. gralli* Mathis et Léger, 1910; однако найти в литературе более детальную информацию по данному вопросу мне не удалось.

Довольно часто исследователи не определяют точного систематического положения встреченных у людей *Philophthalmus*, указывая их только как «sp.» (см., напр., Kalthoff et al., 1981; Mimori et al., 1982; Rajapakse et al., 2009; Waikagul et al., 2006 и др.). Возможно, в определённой степени это связано с неадекватным описанием многих видов *Philophthalmus*, а также отсутствием чётких видовых критериев у этих трематод (см., напр., Abdul-Salam et al., 2004; Waikagul et al., 2006).

К примеру, показано (Kanev et al., 1993), что отмеченные с 1832 по 1939 гг. в глазу человека предвзрослые особи *P. lucipetus* были описаны под 18 названиями, а в целом взрослые особи, предвзрослые и личинки этого вида известны под 35 названиями.

***Philophthalmus palpebrarum*** Looss, 1899 (рис. 146). Впервые паразит описан на материале от мигрирующих птиц, отстреленных в Египте (Looss, 1899). Название вида указывает на характерную локализацию трематоды в организме окончательного хозяина: от латинского *palpebra* — «веко».

Некоторые авторы (Radev et al., 1999) считают *P. palpebrarum* идентичным *P. lucipetus* (...the adult worms named by Looss (1899) are very similar to, and in fact identical with, *P. lucipetus* Rudolphi, 1819) (стр. 775).

Рис. 146 *Philophthalmus palpebrarum* (из: Looss, 1899)

Черви удлинённой формы, средних размеров, длиной не более 5 мм. Характеризуются относительно коротким префаринксом, крупным мускулистым фаринксом, очень коротким пищеводом и кишечными ветвями, заходящими за задний семенник. Брюшная присоска крупнее ротовой, располагается в передней половине тела. Семенники неправильной формы, причём передний крупнее заднего. Сумка цирруса длинная, её основание располагается на половине расстояния между задним краем брюшной присоски и яйчником. Яичник меньше семенников. Метратерм относительно длинный. Желточники трубчатые. Яйца 54 × 31 μm.

Окончательные хозяева паразита — голенастые, хищные и воробьиные. В Причерноморье *P. palpebrarum* зарегистри-

<sup>2</sup>Размещённая на сайте [www.worms-info.ru](http://www.worms-info.ru) информационная сводка «Медицинская гельминтология <...> человека» включает *Philophthalmus lacrimosus* и *Philophthalmus* sp.

стрирован в дельте Дуная у белой цапли и кваквы (Смогоржевская, 1976).

В доступной специальной литературе я нашла только одно сообщение об обнаружении *P. palpebrarum* у человека. В начале 1990-х годов у 13-летней девочки, проживающей в одном из поселений в Израиле, был выявлен конъюнктивит правого глаза (Lang et al., 1993). Как оказалось, он был спровоцирован трематодой, поселившейся в пальпебральной конъюнктиве верхнего глазного века и предположительно отнесённой авторами к *P. palpebrarum*. Удаление червя, кстати, находившегося на взрослой стадии, привело к быстрому исчезновению симптомов заболевания.

***Philophthalmus lacrimosus* Braun, 1902<sup>3</sup>** (рис. 147). Паразит впервые описан из чайки в Бразилии, у которой располагался под глазным веком (Braun, 1902). Очень характерно видовое название: от латинского *lacrimosus* — «слезящийся», что явно связано с патогенным воздействием паразита на организм хозяина.

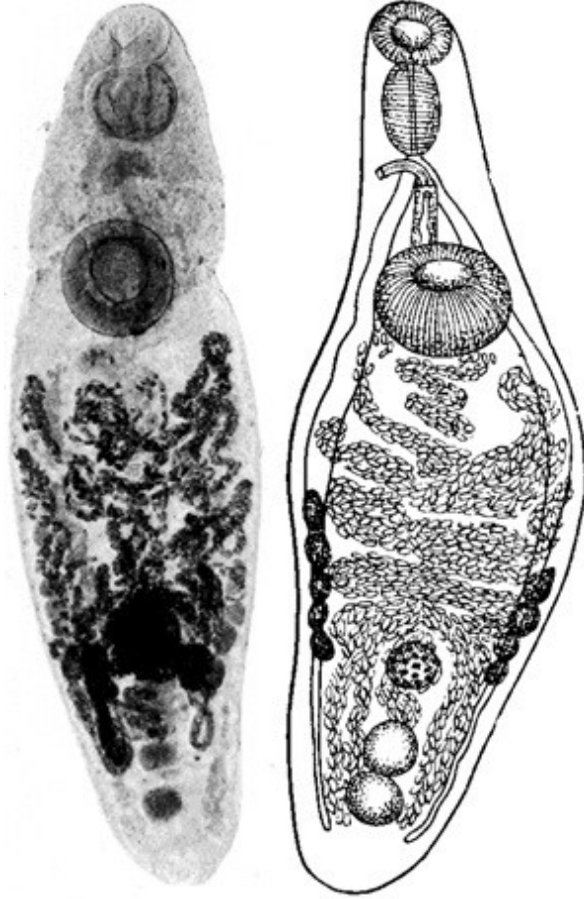


Рис. 147 *Philophthalmus lacrimosus* (слева — из: [wikipedia.org/.../Philophthalmus\\_lacrimosus](http://wikipedia.org/.../Philophthalmus_lacrimosus)); справа — из: Braun, 1902)

Черви средних размеров, 3,5 – 4,5 × 1,2 – 1,7 мм. Шипики на теле отсутствуют. Ротовая присоска субтерминальная, примерно в два раза меньше брюшной. Фаринкс крупный, хорошо развит. Половое отверстие на уровне бифуркации кишечника. Сумка цирруса длинная, её основание лежит ниже уровня брюшной присоски; содержит удлинённый семенной пузырьёк, короткую простатическую часть,

изогнутый и удлинённый циррус. Семенники слегка дольчатые. Яичник округлый, медианный. Матка располагается главным образом выше половых желез. Желточники состоят из нескольких фолликулов. Яйца с крышечкой, 67 × 23,4 мкм; мирацидий с пигментными глазками.

<sup>3</sup>Авторы отдельных публикаций пишут *lacrymosus* и даже *lachrymosus*, что явно противоречит латинскому написанию слова.

В половозрелом состоянии трематоды поселяются в глазах домашних и диких птиц. Иногда дефинитивными хозяевами *P. lacrimosus* становятся различные млекопитающие.

У человека *P. lacrimosus* зарегистрирован всего однажды. В Мексике 31-летний мужчина обратился к врачу по поводу инородного тела в левом глазу, беспокоившего его уже в течение 2 мес. При обследовании глаза в соединительной ткани конъюнктивального мешка был найден небольшой живой червь, которого удалили под местной анестезией и под наблюдением офтальмолога. Паразита определили как *Philophthalmus lacrimosus*. Это был первый случай обнаружения филофтальмозиса в Мексике и первое обнаружение *P. lacrimosus* у человека в мире (Lamothe-Argumedo et al., 2003).

***Philophthalmus lucipetus* (Rud., 1819) (рис. 148).**

Впервые паразит описан по 6 экземплярам от чаек, исследованных в Австрии в районе Вены (Braun, 1902). Видовое название трематоды от латинского *lucipetum* — «обращённый к свету», «стремящийся к свету».

Рис. 148 *Philophthalmus lucipetus* (из: Braun, 1902)

Удлиненно-овальные трематоды длиной до 7.4 (обычно 3.5 – 4.5) при ширине 1.7 мм. Самый маленький червь, содержащий полностью развитые яйца, имел в длину 2 мм (Kanev et al., 1993). Показано, что размеры взрослых червей зависят от животного-хозяина: к примеру, паразитирующие у гусей, цыплят и индюшек крупнее тех, что живут в утках (Kanev et al., 1993). Тело покрыто шипиками. Присоски поперечно-овальные, брюшная крупнее ротовой и расположена в 1/3 от переднего конца тела. Семенники от цельнокрайных до слегка лопатных. Сумка цирруса удлиненная, обычно опускается ниже заднего края брюшной присоски, но иногда не достигает его. Половая пора терминальная, располагается на уровне бифуркации кишечника. Яичник от округлого до овального, расположен медианно перед семенниками. Матка с одной восходящей ветвью, широкая, образует поперечные петли, перекрывающие сбоку кишечник. Яйца тонкостенные, крупные, 83 – 104 × 30 – 36 (96 × 33) μm, мирацидий с глазками. Желточники в виде длинного, билатерально симметричного, непрерывающегося шнура, но могут быть в виде более или менее прерывающихся фолликулов.

Первый промежуточный хозяин — моллюск *Fagotia acicularis* (в природе и эксперименте). Взрослые формы выращены в экспериментально заражённых утках, цыплятах, золотистом хомячке и белой крысе (Kanev et al., 1993).

Как отмечено выше, *P. lucipetus*, регистрируемый в разное время у *Homo sapiens*, был описан под 18 названиями (более подробную информацию по этому

вопросу можно найти в работе: Kanev et al., 1993). При этом не

исключено, что в некоторых публикациях речь могла идти об одной и той же находке паразита, систематическое положение которого тот или иной автор рассматривал по-своему. Статья цитируемых авторов содержит данные обо всех случаях регистрации *P. lucipetus* у птиц и млекопитающих, включая человека, в Европе (Kanev et al., 1993, стр. 31, табл. 1). Именно из таблицы, приведённой в тексте статьи, мы узнаём, что у *Homo sapiens* данного паразита в разное время находили в Австрии, Германии, Югославии и Украине.

И всё же, как отмечено выше, в большинстве публикаций обнаруженные у человека паразиты не определены до вида, а указаны как *Philophthalmus* sp., а поэтому не исключено, что среди таких неопределённых форм могут быть как *P. lacrimosus*, так и некоторые другие виды.

Одновременно исследователи высказывают мнение, что, помимо описанных выше, потенциальную опасность для здоровья людей могут представлять и другие представители данного рода (см., напр., Alicata, 1964). Один из них, к примеру, *Philophthalmus gralli*, упомянутый на стр. 303 (в научной, научно-популярной и справочной литературе его часто называют «oriental eye fluke, oriental avian eye fluke — восточный глазной червь, восточный птичий глазной червь»). *P. gralli* впервые описали из конъюнктивального мешка глаза домашних цыплят, — на что, кстати, указывает и его видовое название, — исследованных в Ханое (Вьетнам) (Mathis, Léger, 1910). В настоящее время *P. gralli* отмечают у широкого круга хозяев не только в Азии, но и в Африке, в Северной и Южной Америке. Изучены особенности жизненного цикла, биологии, экологии и распространения этого вида, который получил широкую известность в частности из-за тех эпизоотий, которые он вызывает среди выращиваемых птиц, к примеру, среди страусов (Mukaratirwa et al., 2005). Тело трематод веретенообразное, длиной до 3 – 3.5 мм, в области брюшной присоски покрыто мелкими шипиками. Брюшная присоска располагается в передней трети тела.

Что касается возможного пути попадания филофтальмов к человеку, то предполагают, что люди могут заражаться личинками этих трематод во время купания в водоёмах вблизи мест скопления заражённых моллюсков, когда им в глаза могут попасть или церкарии (Howell, 1965), или же метацеркарии (...by direct entry of the metacercaria into the eye) (Abdul-Salam, Sreelatha, 1994/1995; стр. 159).

Однако не все случаи поражения человека *Philophthalmus* можно объяснить подобным образом. В Таиланде, к примеру, 31-летняя домохозяйка, обратившаяся к врачу из-за продолжавшейся в течение 5 суток рези в правом глазу, вызванной, как затем выяснилось, поселившейся на конъюнктиве глаза трематодой, никогда не купалась в реке (Waikagul et al., 2006). Офтальмолог выявил у неё в правом глазу маленького подвижного червя. Извлечённая из глаза трематода достигала в длину 2.9 мм, обладала удлинённо-овальным телом, очень крупным фаринксом, кишечными ветвями, заканчивающимися близ экскреторной поры, половой порой на уровне кишечной бифуркации, и была идентифицирована как *Philophthalmus* sp. Кстати, это было первое сообщение о регистрации трематод данного рода у человека в Таиланде.

Исследователи предположили, что личинка паразита могла попасть на глаз женщины случайно при мытье ею предназначенных в пищу растений, на которых могли оказаться цисты трематоды, или же при употреблении в пищу сырых расте-

ний, и тогда личинка проникла в глаз обычным путём, через ротовую полость. Подобное предположение вполне допустимо, если учесть микроскопические размеры цист (у разных видов *Philophthalmus* они варьируют от  $0.33 - 0.37 \times 0.21 - 0.24$  до  $0.6 \times 0.3$  мм), вследствие чего увидеть их невооружённым глазом практически невозможно. Кстати, при экспериментальном заражении цыплят метацеркариями *P. gralli*, введёнными им при помощи пипетки непосредственно в глаза, те успешно развивались во взрослых червей (Diaz et al., 2002).

У человека трематоды обычно локализуются в конъюнктиве глазного верхнего или нижнего века, где они достигают зрелости, а продуцируемые ими и находящиеся в матке яйца содержат зрелого мирацидия с двумя глазками. Как правило, в глазу встречается один червь. Во всех известных случаях извлечённые из глаз трематоды были живыми, зрелыми.

Попавшие в глаз человека черви вызывают механическое раздражение, сопровождающееся покраснением, конъюнктивитом, слёзотечением, отёком.

Различают две формы глазного конъюнктивита. Первая — наружная, с фолликулярным конъюнктивитом и поверхностным кератитом; у пациентов с этой формой заболевания часто наблюдаются водянистые выделения в конъюнктиве век. Вторая — субконъюнктивальная форма, характеризуется лёгким отёком с небольшой клеточной реакцией (<http://www.cdc.gov/dpdx/philophthalmiasis/index.html>).

Наиболее радикальный способ удаления трематоды из глаза человека — хирургический. После удаления червя неприятные болезненные ощущения и симптомы конъюнктивита быстро исчезают (Gutierrez et al., 1987; Lang et al., 1993).

В целом к настоящему времени представители *Philophthalmus* известны у *Homo sapiens* на Балканах, в Израиле, Шри-Ланка, Таиланде, Японии, США, Мексике (Dissanaike, Bilimoria, 1958; Gutierrez, 2000; Gutierrez et al., 1987; Kalthoff et al., 1981; Lamothe-Argumedo et al., 2003; Lang et al., 1993; Markovic, 1939; Mimori et al., 1982; Otranto, Eberhard, 2011; Rajapakse et al., 2009; Waikagul et al., 2006 и т. д.). И хотя подобные случаи никак нельзя отнести к категории системного заражения человека, но, судя по последним публикациям, их география в настоящее время расширяется. Так, в 2003 г. филофталмиозис человека впервые был описан в Мексике (Lamothe-Argumedo et al., 2003), а в 2006-м — в Таиланде (Waikagul et al., 2006).

Вполне вероятно, что вызываемое паразитом раздражение и/или воспаление глаза люди зачастую объясняют раздражающим действием морской воды при купании, о чём ещё в 1965 г. писал М. Хоуэлл (Howell, 1965), предупреждая о возможности попадания церкарий *Philophthalmus* в глаза при плавании в местах сосредоточения заражённых моллюсков. Не исключено и то, что двигающуюся в глазу личинку считают «попавшей в глаз соринкой», а потому не обращаются в клинику, самостоятельно избавляясь от неё всеми доступными способами. И в том, и в другом случае заражение филофталмом остаётся вне официальной статистики регистрации случаев заражения людей этими гельминтами.

Учитывая широкое распространение представителей данного рода по странам и континентам, а также отсутствие у представителей рода *Philophthalmus* узкой специфичности к дефинитивному хозяину, что подтверждают успешные опыты с экспериментальным заражением млекопитающих и птиц, впредь вполне возможно ожидать новых находок этих трематод и у людей.



## Семейство *Plagiorchiidae* Lühe, 1901

Синоним: *Enodiotrematinae* Baer, 1924

Описание (по: Скрыбин, Антипин, 1958; Tkach, 2008). Средних размеров трематоды с удлинённым телом. Tegument обычно с шипиками. Половая пара впереди брюшной присоски, медианная, субмедианная или латеральная. Семенники симметричные или слегка наискось. Яичник впереди семенников. Семяприемник имеется или отсутствует. Сумка цирруса мощно развитая, различной формы и протяжённости. Матка чаще позади брюшной присоски. Желточники различной длины, располагаются латерально. Яйца многочисленные, мелкие. Экскреторный пузырь Y-образный, с длинным основным стволом. Типовой род — *Plagiorchis* Lühe, 1899.

Со времени обоснования данного семейства в нём было описано более 150 родов, большая часть которых к настоящему времени или переведена в другие семейства, или сведена в синонимы (Tkach, 2008). Однако и по сей день систематика плагиорхийд остаётся во многом противоречивой и далёкой от завершённости, несмотря на огромное количество публикаций, посвящённых данному семейству.

Плагиорхийды распространены по всему земному шару, паразитируя в самых разных позвоночных животных. У человека их отмечают редко, а все находки, по всеобщему мнению, носят случайный характер и связаны только с несколькими видами *Plagiorchis*. Кратко охарактеризуем их.

### Род *Plagiorchis* Lühe, 1899

Синоним: *Lepoderma* Looss, 1899

Описание (по: Скрыбин, Антипин, 1958; Tkach, 2008). Тело удлинённое, удлинённо-овальное, веретеновидное, эллиптическое. Ротовая присоска субтерминальная. Брюшная присоска обычно меньше ротовой и расположена в одной трети длины тела или несколько дальше от переднего конца. Префаринкс и пищевод очень короткие или отсутствуют. Фаринкс имеется. Кишечные ветви заканчиваются близ заднего конца тела. Семенники округлые или удлинённо-овальные, обычно в средней части тела, редко в задней трети, лежат наискось по отношению друг к другу. Сумка цирруса содержит двучастичный семенной пузырьёк и простатическую часть, огибает брюшную присоску так, что её дно направлено кзади от заднего края присоски на более или менее значительное расстояние. Половая пара непосредственно впереди брюшной присоски, медианная или слегка субмедианная. Яичник обычно круглой формы, позади или постеро-латерально к брюшной присоске или же возле основания сумки цирруса. Семяприемник отсутствует. Лауреров канал имеется. Матка проходит между семенниками и частично перекрывает их, достигает заднего конца тела. Яйца многочисленные. Желточники формируют поля от уровня кишечной бифуркации до заднего конца тела, могут сливаться в передней части. Формула экскреторной системы  $2 [(3+3+3) + (3+3+3)] = 36$ . Типовой вид — *Plagiorchis vespertilionis* (Müller, 1780) Braun, 1900.

По мнению многих специалистов, виды *Plagiorchis* зачастую описывались на основании или очень незначительных морфологических различий, или находки в новом хозяине (Шарпило, Ткач, 1992; Waikagul, 1991).

В целом у человека выявлено 5 видов *Plagiorchis* — *P. harinasutai*, *P. muris*, *P. javensis*, *P. philippinensis* и *P. vesperitilonis*. Кроме того, в одной из заметок упоминается об обнаружении у жителя Кореи, проходившего лечение празиквантелом, 3 экз. *Plagiorchis* sp. (Hong S. J. et al., 1986). Среди перечисленных видов в природе чаще других встречаются два — *P. muris* и *P. vesperitilonis*. С них и начнём описание регистрируемых у человека плягиорхов.

***Plagiorchis vesperitilonis*** (= *Plagiorchis amplehaustoria* Mituch, 1984) (рис. 149). Впервые паразит найден в летучей мыши — буром ушане в Дании и описан под названием *Fasciola vesperitilonis* Müller, 1780. Видовое название трематоды — *vesperitilonis* — дали по названию рода хозяина *Vespertilio auritus* (сейчас это — *Plecotus auritus*), у которого её впервые нашли. Историю описания данного вида кратко обсуждают в своей статье В. В. Ткач с соавт. (Tkach et al., 2000), обращая особое внимание на то, что под названием *P. vesperitilonis* в литературе в действительности могут фигурировать иной или более чем один вид, описанные под этим названием.

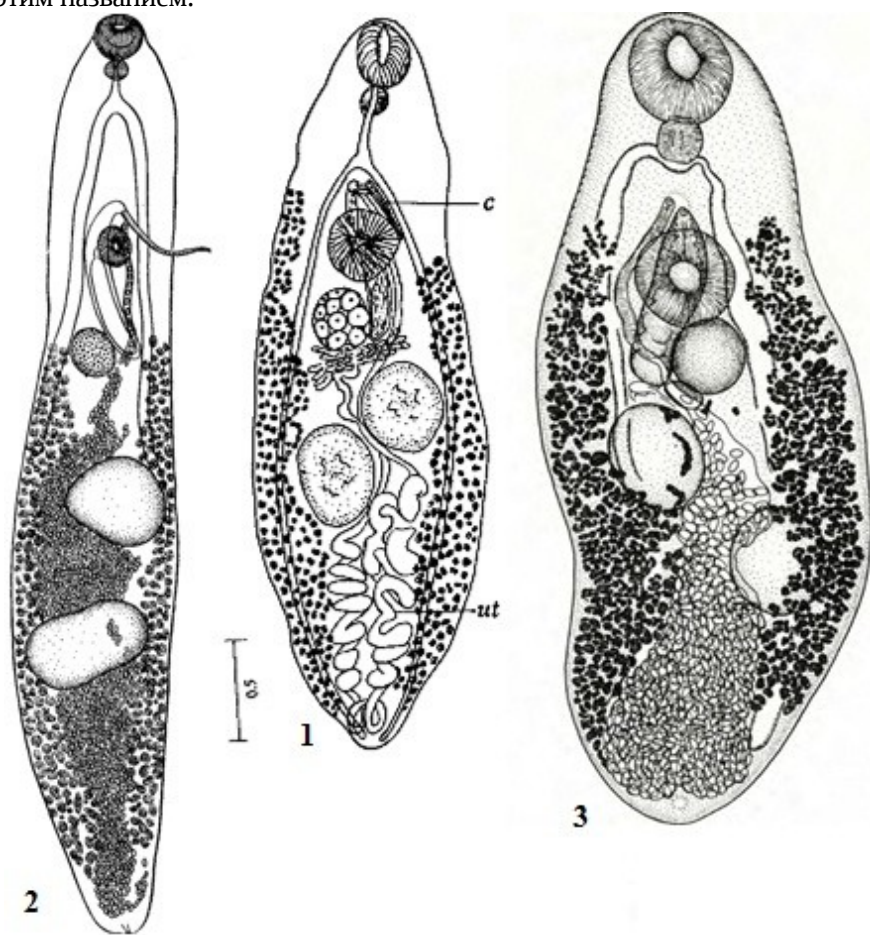


Рис. 149  
*Plagiorchis vesperitilonis*  
(из: 1 — Sogandares-Bernal, 1956; 2 — Скрябин, Антипин, 1958 — материал Т. С. Скарбилович; 3 — Mészáros, Mas-Coma, 1980)

Описание (по: Скрябин, Антипин, 1958) (рис. 149,2). Тело от удлинённо-эллиптической до веретенообразной формы. Размеры тела, по разным данным, 3,3

× 1.15, 1.53 × 0.42 мм. Ротовая присоска крупнее брюшной. Семенники округлые, лежат наискось на некотором удалении друг от друга. Сумка цирруса крупная, проходит справа от брюшной присоски, её основание может опускаться ниже уровня яичника; в бурсу заключены двучастичный семенной пузырь, простатическая часть и длинный выступающий циррус. Яичник расположен вправо и кзади от брюшной присоски и отделён от неё полой бурсой. Матка, заполненная многочисленными яйцами, заполняет пространство между половыми железами и желточными фолликулами, достигает заднего конца тела. Желточники протянулись в двух латеральных полях от уровня брюшной присоски почти до заднего конца тела. Яйца мелкие, с тонкой жёлтой оболочкой, размерами 31.7 – 37.3 × 17.9 – 19.3, или 40 × 20 μm.

В материале Ф. Согандарес-Бернала (Sogandares-Bernal, 1956), обнаружившего *P. vespertilionis* у двухцветного кожана и нетопыря в Корее, длина тела зрелых трематод составляла 2.7 – 4.8, а незрелых — 1.25 – 2.2 мм (рис. 140,1). В этой связи он считает, что зрелые особи менее 2 мм длиной принадлежат не *P. vespertilionis*, а *P. koreanum* Ogata, 1938. Ширина тела у экземпляров из корейских рукокрылых равна 0.8 – 1.58 мм. Соотношение размеров присосок варьировало от 1 : 0.67 до 1 : 1.39. Половая пора медианная, посередине между уровнем заднего края кишечной бифуркации и передним краем брюшной присоски. Основание сумки цирруса на уровне середины или заднего края яичника. Яйца 37 × 18 μm.

Краткое описание марит *P. vespertilionis* от обыкновенного длинокрыла из Каталонии (Испания) (Mészáros, Mas-Coma, 1980) (рис. 149,3). Длина тела 1.435 – 1.782, ширина 0.441 – 0.653 мм. Шипики на теле распространяются до уровня брюшной присоски. Присоски примерно равных размеров, соотношение их размеров варьирует в пределах 0.82 – 1.39. Сумка цирруса размером 0.290 – 0.334 × 0.083 – 0.094 мм, её основание у нижнего края яичника. Половая пора медианная, выше брюшной присоски. Желточники протягиваются от уровня полой поры до заднего конца тела. Размеры яиц 30.6 – 35 × 19.8 – 21.6 μm.

Первый промежуточный хозяин трематоды — моллюск *Lymnaea stagnalis*, дополнительный — личинки многих видов комаров, ручейников, подёнок, стрекоз.

*P. vespertilionis* — широко распространённый паразит летучих мышей. В Центральном регионе России эта трематода найдена у вечерницы, ночниц прудовой и трёхцветной (Шалдыбин, 1964), в Поволжье — у ночницы Брандта (Демидова, Вехник, 2004), в Армении и Японии — у подковоноса большого (соответственно: Бадави, 1993; Kifune et al., 2001), в Узбекистане — у ночниц остроухой и носатой, ушана, рыжей вечерницы, нетопыря, кожана (Шакарбоев и др., 2012), в Испании — у обыкновенного длинокрыла (Mészáros, Mas-Coma, 1980), в США — у ночницы (Масу, 1960), в Корее — у двухцветного кожана и нетопыря (Sogandares-Bernal, 1956). На Тайване паразита выявили в тонком кишечнике и печени трёх видов рукокрылых (Fischthal, Kuntz, 1981). Известен этот вид у рукокрылых в Италии (Ricci, 1995). Имеется информация о регистрации *P. vespertilionis* у ондатры на северо-востоке России в бассейне реки Большая Роговая (Юшков, Ивашевский, 1999).

Взрослые черви выращены в опытах с мышами и хомяками (Масу, 1960).

*P. vespertilionis* впервые найден у человека уже в нынешнем столетии (Guk et al., 2007a). В Корее у 34-летнего мужчины — жителя одной из прибрежных деревень — после процедуры дегельминтизации обнаружился один червь размером 2.6 ×

0.7 мм, идентифицированный как *P. vespertilionis*. Червь характеризовался крепким телом, равными по размерам присосками, прямым длинным циррусом, близким расположением яичника к брюшной присоске, хорошо развитыми желточниками, маткой с нисходящей и восходящей петлями и полностью сформированными яйцами размером  $32.5 \times 17.5 \mu\text{m}$ . По словам пациента, он обычно ест сырое мясо змееголова и бычков, которых вылавливает близ своего посёлка.

*P. vespertilionis* — гетероксенный полибионтный вид, которого отмечают, прежде всего, у насекомоядных рукокрылых во многих странах Европы, Юго-Восточной Азии, в Северной Америке.

*Plagiorchis muris* (Tanabe, 1922) Shultz et Skvortzov, 1931 (= *Lepoderma muris* Tanabe, 1922) (рис. 150). Впервые описан от экспериментально заражённых мышей в Японии под названием *Lepoderma muris* (Tanabe, 1922a). Видовое название *muris* происходит от латинского *mus* — «мышь», «крыса», т. е. плягиорх мышиный (крысиный).

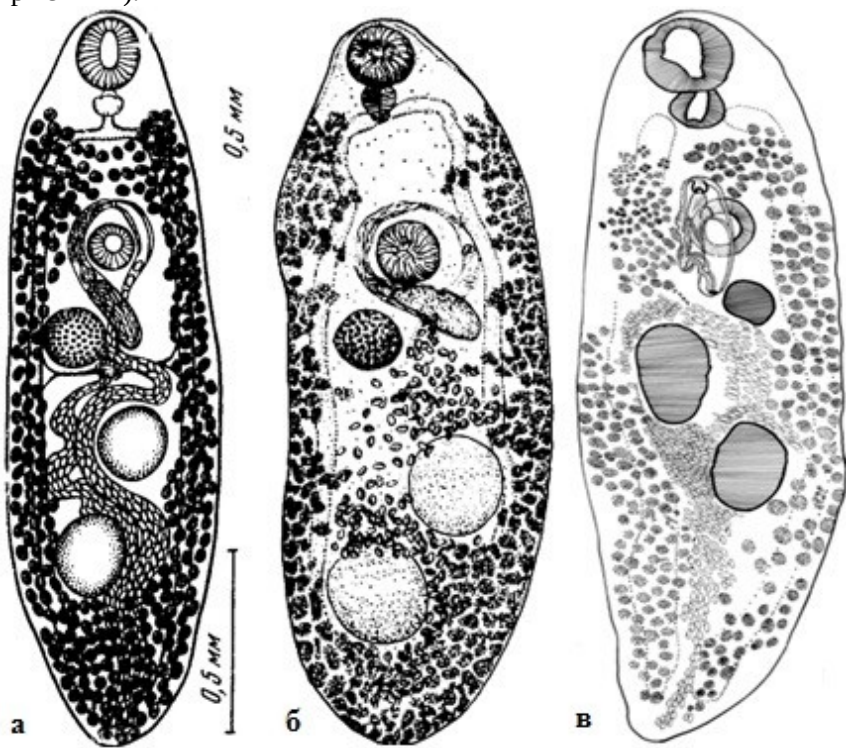


Рис. 150  
*Plagiorchis muris*  
(из: **а** — McMullen, 1937;  
**б** — Kamiya et al., 1973;  
**в** — Mowlavi et al., 2013)

Тело овальной формы, длиной 0.8 – 2.0 и шириной 0.24 – 0.84 мм. Тегумент с мощно развитыми шипиками. Ротовая присоска субвентральная, брюшная располагается в конце первой — начале второй трети длины тела. Префаринкс очень короткий, фаринкс округлый или грушевидный, пищевод короткий, кишечные ветви доходят до заднего конца тела. Семенники с ровными или слегка волнистыми краями, располагаются наискось. Сумка цирруса S-образно изогнутая, очень длинная, 0.33 – 0.43 мм, располагается дорсально, окружая правый край брюшной присоски; содержит двучастичный семенной пузырь, простатическую часть и длин-

ный циррус. Половая пара между бифуркацией кишечника и брюшной присоской. Яичник позади и справа от брюшной присоски, несколько меньше семенников. Матка S-образная, проходит между семенниками и яичником. Желточники представлены многочисленными фолликулами и расположены от уровня фаринкса или кишечной бифуркации до заднего конца тела. Яйца с крышечкой, длиной 36  $\mu\text{m}$ .

Краткое описание марит *P. muris* от собак из Японии (Kamiya et al., 1973) (рис. 150б). Длина тела 2.24 – 2.53, ширина 0.68 – 0.9 мм. Субтерминальная ротовая присоска несколько меньше брюшной. Фаринкс хорошо развит. Семенники округлые, лежат диагонально в задней половине тела. Половая пара впереди брюшной присоски. Округлый яичник в два раза меньше семенников, расположен перед ними, справа и ниже брюшной присоски. Желточники протянулись от заднего конца тела до заднего края фаринкса. Яйца 30 – 36 × 16 – 20  $\mu\text{m}$ .

Описание особей от кошки из Кореи (Chai et al., 2013a). Тело удлинённое, длиной 1.38 и шириной 0.46 мм. Субтерминальная ротовая присоска слегка крупнее брюшной. Фаринкс шарообразный. Пищевод короткий. Семенники слегка сферические, постэкваториальные, лежат под углом друг к другу. Семенной пузырёк удлинённый и мешкообразный. Сферический яичник преэкваториальный, справа от медианной линии тела. Матка проходит назад между семенниками. Желточники протянулись латерально от заднего конца тела до уровня фаринкса. Яйца золотисто-жёлтые, с крышечкой, 32.5 – 35.0 × 18.8 – 20.0 (33.5 × 19.5)  $\mu\text{m}$ .

Размеры тела *P. muris* от чёрной крысы из Ирака — 1.029 – 1.784 × 0.315 – 0.415, сумки цирруса — 0.300 – 0.480 × 0.060 – 0.080 мм, яиц — 30 – 32 × 14 – 20  $\mu\text{m}$  (Al-Zihiry, Awad, 2008).

Первый промежуточный хозяин *P. muris* — моллюски родов *Lymnaea* и *Stagnicola*, дополнительный (в зависимости от региона обнаружения паразита) — личинки, нимфы стрекоз, эфемерид, комаров *Chironomus*, *Callibaetes*, *Calopterys*, *Sympetrum*. Примечательная особенность церкарий данного вида: они способны инцистироваться внутри спороцисты, не покидая моллюска, который таким образом становится одновременно и первым, и вторым промежуточным хозяином данного паразита (McMullen, 1937). В организме дополнительного хозяина метацеркарии достигают инвазионного состояния через неделю после инцистирования. Имеется информация о том, что церкарии могут инцистироваться в воде.

Цисты с метацеркариями от эллиптической до сферической формы, прозрачные, с нежными стенками, размерами 0.165 – 0.174 × 0.148 – 0.170 мм (в среднем 0.169 × 0.158). Сквозь стенку цисты хорошо видны обе присоски личинки и заполненный светопреломляющими гранулами экскреторный пузырёк (Hong S. J. et al., 1999). Заражённость стрекоз данным паразитом регистрируют по всей Корее, но в зависимости от вида стрекозы и района исследования показатели инвазии варьируют от 10 до 80 % при колебаниях средней интенсивности инвазии от 1.0 до 6.9 экз. (Hong S. J. et al., 1999).

Взрослые особи *P. muris* поселяются в тонком кишечнике различных грызунов и некоторых хищных млекопитающих, питающихся грызунами. В США в Северной Дакоте этого гельминта нашли у полосатого скунса (Dyer, 1970). В Японии на о. Хоккайдо паразит зарегистрирован у 19.7 % уличных собак (Kamiya et al., 1973), а в префектуре Iwate — у грызунов, в том числе мышей рода *Apodemus* (Ito, Itagaki, 2003). В Корее *P. muris* выявлен у бродячих кошек (Shin S. et al., 2012; Sohn, Chai, 2005), крыс и полевой мыши *Apodemus agrarius*, которая, по мнению исследо-

вателей, является важным резервуарным хозяином паразита на севере страны (Seo et al., 1964). В Северном Йоркшире (Великобритания) водяная мышь *Apodemus sylvaticus* заражена *P. muris* на 16.9 % (Rogan et al., 2007). На Тайване и Филиппинах *P. muris* встретился у серой и чёрной крыс (соответственно: Fischthal, Kuntz, 1981; Jueco, Zabala, 1990), в Иране на севере Тегерана — в серой крысе (Mowlavi et al., 2013) (рис. 149в), а в Ираке близ Басры — у чёрной крысы (Al-Zihiry, Awad, 2008).

Половозрелые особи *P. muris* выращены в США в результате экспериментального заражения мышей, крысы, голубя и человека (McMullen, 1937). В частности, в пробах стула волонтера (им был сам экспериментатор), проглотившего 150 цист, первые яйца трематоды появились на 9-е сутки после заражения. На 17-й день исследователь насчитал в пробах стула 74700 яиц. По данным цитируемого автора, длина тела *P. muris* составила 2.67, ширина 0.52 мм; ротовая присоска крупнее брюшной примерно в 1.48 раза; размер яиц  $38 \times 19 \mu\text{m}$  (рис. 150а).

Аналогичные опыты по заражению животных (крыс) проводили и в Корее (Hong S. J. 2009; Hong S. J. et al., 1996b, 1998). В 4-недельных белых крысах, которым скормили метацеркарий из естественно заражённой стрекозы-каменушки *Sympetrum eroticum*, зрелые черви появились в нижней части тонкого кишечника уже на 5-й день после заражения (Hong S. J. et al., 1998). Пик откладки яиц у трематод пришёлся на 14-й день, а собственно рост червей продолжался до 28-го дня.

Как уже отмечено, возможность паразитирования *P. muris* у человека была доказана в эксперименте (McMullen, 1937). Опасность данного вида для человека обсуждали и другие исследователи (Okabe, Shibue, 1952). Однако в действительности это событие произошло позже, в 1960-е годы, и первоначально паразита выявили в Японии у местного жителя, проходившего лечение по случаю сильного заражения *Metagonimus yokogawai* (Asada et al., 1962).

Спустя более чем 30 лет в Корее у 40-летнего мужчины обнаружили заражение сразу тремя видами трематод, в том числе *P. muris*, причём, по словам пациента, никакого желудочно-кишечного дискомфорта он не ощущал. По его же словам, для домашней кухни он обычно ловит различных рыб в небольшом ручье, протекающем через его посёлок. При обследовании рыб (*Liobagrus*, *Pungtungia*, *Odontobutis*), выловленных в указанном пациентом ручье, у тех нашли неизвестных метацеркарий, которых скормили крысе, и на 8-й день после заражения обнаружили в ней единственную взрослую особь *P. muris*. На этом основании авторы публикации сделали вывод о возможности попадания к человеку метацеркарий *P. muris* через рыбу (Hong S. J. et al., 1996b). Однако в данном случае рыба выступает, скорее всего, в роли транзитного хозяина: личинки трематоды могли попасть к ней со съеденными насекомыми, а также с моллюсками, в которых, как известно, метацеркарии могут формироваться внутри спороцист.

В целом к настоящему времени единичные случаи регистрации *P. muris* у человека (всего таковых в мире насчитывается 12) известны только в Японии и Корее. Тем не менее, потенциальная возможность инвазии людей этим паразитом существует повсеместно в пределах его обширного ареала.

***Plagiorchis harinasutai*** Radomyos, Bunnag et Harinasuta, 1989. В Таиланде в ходе лечения четырёх пациентов, заражённых описторхами и потому принимавших празиквантел, выявили 6 экз. червей, принадлежащих роду *Plagiorchis*. Новый вид назвали в честь проф. Chamlong Harinasuta из Бангкока (Radomyos P. et al., 1989).

Размеры тела трематод составляли  $1.75 - 1.87 \times 0.60 - 0.065$  мм, яиц  $32 - 33 \times 16 - 18$   $\mu\text{m}$ . Это был первый официально зарегистрированный случай заражения людей плягиорхами в Таиланде.

Несмотря на то, что информация о паразитировании у людей *P. harinasutai* встречается практически во всех обзорных работах, посвящённых кишечным трематодам человека, более никаких сведений по данному виду найти не удалось. Об отсутствии какой-либо дополнительной информации по *P. harinasutai* пишут и другие исследователи (Chai et al., 2009).

***Plagiorchis javensis*** Sandground, 1940<sup>1</sup> (рис. 151). Впервые трематода обнаружена на Яве (Индонезия) при аутопсии местного жителя, сильно заражённого *Echinostoma ilocanum* (Sandground, 1940). Видовое название связано с местом обнаружения паразита: *javensis* — «яванский».

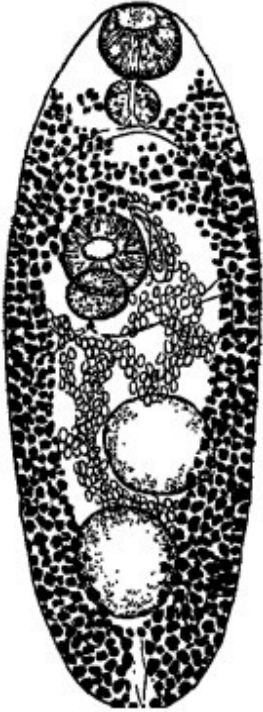


Рис. 151 *Plagiorchis javensis* (из: Sandground, 1940)

С характерными чертами рода. Трематода эллипсоидной формы,  $1.82 \times 0.68$  мм. Тегумент с чёткими шипиками. Ротовая присоска терминальная, по размерам равна брюшной присоске. Семенники расположены почти один позади другого слегка наискось. Половая бурса  $0.22$  мм, справа от брюшной присоски. Яичник слегка в стороне от медианной линии тела, его передняя часть прикрыта брюшной присоской. Матка проходит между семенниками. Яйца  $36 \times 22 - 24$   $\mu\text{m}$ .

В природе естественный хозяин *P. javensis* пока не известен.

После первого обнаружения этого гельминта у человека на Яве (Sandground, 1940) он был выявлен в Индонезии всего несколько раз (Lie, 1950; Lie, Bras, 1950), причём не только у аборигенов, но и у живущего в Индонезии китайца (Lie, 1950).

Иной информации по данному вопросу нет.

Известно всего 5 случаев регистрации *P. javensis* у человека. Данный вид относят к числу очень редких паразитов человека (Hadidjaja, 1989).

***Plagiorchis philippinensis*** Sandground, 1940 (= *Plagiorchis* sp. Africa et Garcia, 1937) (рис. 152). В 1937 г. был описан случай находки в процессе посмертного вскрытия жителя из Илокано (Филиппины) 5 экз. трематод, которые, по мнению исследователей, представляли новый вид *Plagiorchis* (Africa, Garcia, 1937). В своей статье авторы определили вид как *Plagiorchis* sp., а название ему — *Plagiorchis philippinensis* — было дано спустя 3 года уже другим исследователем (Sandground, 1940). Видовое название красноречиво подчёркивало место обнаружения паразита: *philippinensis* — «филиппинский».

<sup>1</sup>В работе К. И. Скрыбина и Д. Н. Антипина (1958; стр. 277, 279) вид описывается под названием *javanensis*.



Цитируемые авторы (Africa, Garcia, 1937) были уверены в том, что заражение человека произошло через личинок насекомых, блюда из которых очень популярны в той провинции, откуда был родом скончавшийся филиппинец.

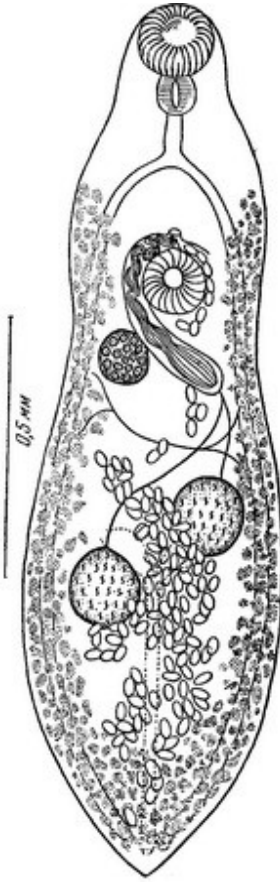


Рис. 152 *Plagiorchis philippinensis* (из: Africa et Garcia, 1937 — как *Plagiorchis* sp.)

Тело несколько закруглено спереди и заострено сзади, длиной 1.5 – 2.0 и шириной 0.385 – 0.435 мм. Ротовая присоска субтерминальная, брюшная располагается на границе передней и средней трети длины тела. Префаринкса нет, пищевод короткий, кишечные ветви почти достигают заднего конца тела. Семенники яйцевидные, располагаются наискось один к другому. Половая бурса цилиндрической формы, очень длинная, 0.425 × 0.045 мм, расположена дорсально, огибает правый край брюшной присоски и достигает уровня заднего края яичника; содержит двучастичный семенной пузырёк, простатическую часть и длинный извитой циррус. Яичник по размерам несколько меньше семенников, располагается позади и справа от брюшной присоски, на одной линии с правым или левым семенником. Семяприемник и Лауреров канал отсутствуют. Матка проходит между семенниками, достигает заднего конца тела, затем этим же путём поднимается к брюшной присоске, проходит слева от неё и заканчивается метратермом, открывающимся впереди брюшной присоски.

Верхняя граница желточников на уровне кишечной бифуркации, откуда они простираются до заднего конца тела, Впереди брюшной присоски желточные фолликулы не сливаются. Яйца с крышечкой, 28 – 30 × 19 – 21 μm.

За исключением работы (Eduardo, Zabala, 1990), в которой впервые сообщается о находке *P. philippinensis* у естественных хозяев (крыс) на Филиппинах, другой информации об этом виде нет.

Итак, прежде всего, отметим очень редкую регистрацию видов *Plagiorchis* у человека. В. Кумар (Kumar, 1999) вообще считает находки *P. harinasutai*, *P. javensis* и *P. philippinensis* у человека случайными, тем более что о естественных хозяевах первых двух видов ничего не известно. Впрочем, вполне можно допустить, что в действительности эти гельминты поражают людей чаще, однако поскольку яйца плягиорхов очень мелкие и внешне идентичны таковым описторхов, то при копроовоскопическом анализе заражение ими легко может быть пропущено и ошибочно принято за описторхидную инвазию. К тому же из-за редкой встречаемости симптоматика заражения людей плягиорхами, а, следовательно, и диагностика не разработаны.



## Семейство *Psilostomidae* Looss, 1900

Синоним: *Mehlistiidae* Johnston, 1913

Описание (по: Kostadinova, 2005c). Тело от мелких до крупных размеров, от почти шарообразного до удлинённого, иногда с заметным хвостоподобным выступом на заднем конце. Tegument толстый, обычно с шипиками. Ротовая присоска по своим размерам сравнима с брюшной или меньше неё. Брюшная присоска мускулистая, располагается в передней половине или посередине тела. Префаринкс, фаринкс и пищевод или имеются, или отсутствуют. Бифуркация кишечника в передней части тела. Кишечные ветви заканчиваются близ заднего конца тела. Семенники располагаются тандемом или наискось в задней части тела. Сумка цирруса в передней части тела, содержит семенной пузырьёк, слабо развитую простатическую часть и выворачивающийся циррус. Половое отверстие находится выше или ниже уровня бифуркации кишечника. Яичник овальный, находится впереди семенников в задней части тела. Имеются маточный семяприемник и Лауреров канал. Матка лежит между кишечными ветвями перед яичником. Метатерм имеется. Желточные фолликулы располагаются в двух латеральных полях в задней половине тела, но могут проникать в переднюю часть. Яйца с крышечкой, немногочисленные. Экскреторный пузырь Y-образный. Паразиты птиц и млекопитающих. Типовой род — *Psilostomum* Looss, 1899.

Семейство объединяет 13 родов, чьё таксономическое положение не вызывает сомнений, а также 5 родов неясного или сомнительного статуса (Kostadinova, 2005c). Один вид из рода *Psilorchis* Thapar et Lal, 1936 описан из человека.

Речь идёт о *Psilorchis hominis* Kifune et Takao, 1973, который был выявлен в смешанной инвазии с *Echinostoma macrorchis* у 48-летнего жителя Японии после антигельминтного лечения<sup>1</sup>. Более никто не находил этого паразита.

Многие исследователи высказывают сомнения относительно самостоятельности данного вида (Ashford, Crewe, 2003; Beaver et al., 1984; Coombs, Crompton, 1991), иные всё же перечисляют его среди трематод, чьё попадание к человеку связано с пищей (Chai et al., 2009; Fürst et al., 2012). Кстати, последние из цитируемых авторов отнесли вид к семейству *Echinostomatidae*.

А. Костадинова (Kostadinova, 2005c), анализируя состав и структуру семейства *Psilostomidae*, относительно *Psilorchis hominis* замечает, что этот вид, описанный по двум мацерированным экземплярам, несомненно, принадлежит к роду *Isthmiophora* («...unquestionably belongs to *Isthmiophora* Lühe, 1909», стр. 101).

В роде *Isthmiophora* (семейство *Echinostomatidae*) в настоящее время известны два вида, паразитирующих у человека, — *I. melis* и *I. hortense* (= *Echinostoma hortense*). И если первый из них выявлен всего несколько раз и только на Тайване (однажды), в Китае (дважды) и в Румынии (у иранца) (см. стр. 111–112), то второй распространён более широко, и его многократно отмечали в Корее, Китае, Японии (более подробную информацию по данному виду см. стр. 112–114).

<sup>1</sup>Kifune T., Takao Y. Description of *Psilorchis hominis* sp. nov. from man (Trematoda: Echinostomatoidea: Psilostomidae) // Japan. J. Parasitol. — 1973. — 22, 3. — P. 111 – 115.

## Семейство *Strigeidae* Railliet, 1919

Синоним: *Neostrigeidae* Bisseru, 1956

Описание (по: Определитель, 1975; Niewiadomska, 2002c). Тело чётко разделено на 2 сегмента: передний сегмент чашевидный, отделён от заднего сужением или глубокой перетяжкой, задний обычно цилиндрический, овальный, нередко начинается суженной частью. Продольные оси сегментов лежат под прямым или тупым углом один к одному. На переднем сегменте могут быть псевдоприсоски. Орган Брандеса располагается внутри переднего сегмента позади брюшной присоски и близ границы между сегментами, состоит из вентральной и дорсальной долей, обычно разделённых глубокой щелью, с протеолитическими железами, почти всегда чётко разделёнными. Ротовая присоска и фаринкс обычно имеются, пищевод короткий, кишечные ветви заканчиваются слепо у заднего конца тела. Половые железы в задней части тела. Семенники очень разнообразной формы, лежат тандемом. Сумка цирруса отсутствует. Половой атриум хорошо развит. Яичник перед семенниками. Петли матки проходят вперёд не далее границы между сегментами. Желточные фолликулы располагаются или в обоих сегментах, или только в одном из них. Паразиты кишечника птиц и млекопитающих. Типовой род — *Strigea* Abildgaard, 1790.

Первыми промежуточными хозяевами в жизненном цикле стригейд являются моллюски *Planorbis*, *Lymnaea*, *Semisulcospira*. Метациркулярии тетраколитейдного типа, обычно в цистах с тонкой или толстой оболочкой, локализуются в мускулатуре, брюшине, на поверхности внутренних органов рыб и беспозвоночных. Иногда цисты окружены капсулой. Тело личинок короткое, толстое, овальное или грушевидное, с расширенным передним концом, вогнутое на брюшную сторону. Присоски хорошо развиты. По бокам ротовой присоски имеются две псевдоприсоски.

В составе данного семейства О. П. Зазорнова и А. В. Сыроев (1993) перечисляют 16 родов; согласно последней таксономической работе (Niewiadomska, 2002c), их 13. Нас интересует только один из них — *Cotylurus*, чей представитель зарегистрирован у человека.

### Род *Cotylurus* Szidat, 1928

Синонимы: *Choanodiplostomum* Vigueras, 1944

*Cotylorostrigea* Sudarikov, 19061

Описание (по: Судариков, 1959; Niewiadomska, 2002c). С характерными чертами семейства. Передняя часть тела от шарообразной до чашевидной. Лопasti органа Брандеса часто выступают из отверстия головной чаши. Задний сегмент цилиндрический, мешко-, почко- или веретеновидный, более или менее изогнут. Имеются псевдоприсоски, ротовая и брюшная присоски, фаринкс. Семенники 3-дольчатые, с долями, направленными назад. Семенной пузырьёк формирует расширение, так называемую семяизвергательную бурсу, более или менее отделённую от мышечной части семенного пузырька. Половой конус отсутствует. Гермафродитный канал, образованный слиянием матки и семяизвергательного канала, открывается на дне полового атриума, имеющего вид простого кармана. Вентральное отверстие гермафродитного канала на дне атриума имеется мышечный, внешне похожий на присоску генитальный бульбус, являющийся частью копулятивного аппарата. Наличие

этого бульбуса — чёткий отличительный признак рода. Половая пора на вершукке маленького выступа у основания генитального бульбуса, сдвинута на дорсальную сторону. Яичник округлый или почковидный. Желточники могут проникать в стенку передней части тела или орган Брандеса, сливаются в вентральной и боковых частях заднего сегмента. Паразиты в основном чаек, гагар, куликов, чистиков и гусиных птиц. Типовой вид — *Cotylurus cornutus* (Rudolphi, 1808) Szidat, 1928.

Род объединяет 17 видов (Зазорнова, Сысоев, 1993), из числа которых у человека зарегистрирован один — *Cotylurus japonicus*.

*Cotylurus japonicus* Ishii, 1932 впервые описан на материале от крякв, домашней утки и курицы в Японии (Ishii, 1932) (рис. 153).

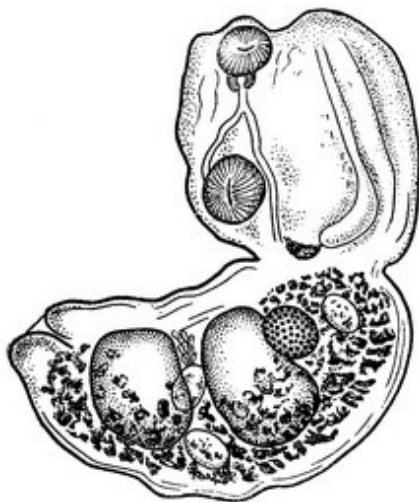


Рис. 153 *Cotylurus japonicus* (из: Ishii, 1932)

Некрупные трематоды,  $1.3 - 2.0 \times 0.4 - 0.7$  мм. Граница между сегментами выражена хорошо. Присоски примерно равных размеров. Ротовая присоска расположена на крае головной чаши, брюшная — в её глубине. Половые железы в заднем сегменте. Семенники очень крупные, расположены тандемом. Яичник эллипсоидный, лежит вплотную к переднему семеннику. Желточники в заднем сегменте. Яйца крупные; по одним данным,  $80 - 105$ , по другим —  $106 - 115 \times 74 - 78$   $\mu\text{m}$ .

Первый промежуточный хозяин *C. japonicus* — пресноводные моллюски родов *Stagnicola*, *Lymnaea*, *Physa*, *Heliosoma*. Церкарии инцистируются в том же моллюске-хозяине и превращаются в метацеркарий типа *tetracotyle*.

Единственное сообщение об обнаружении *C. japonicus* у человека было опубликовано 30 лет назад (Chen C., Cai, 1985; Chen C. et al., 1985a, 1985b). Однако и по сей день авторы практически всех обобщающих работ, в которых идёт речь о возможности заражения людей трематодами через пищу, упоминают этот случай. В одной из провинций (Hunan) Китая 13-летняя девочка была направлена на операцию по поводу цист в печени и хронического суженного перикардита неизвестной этиологии. В некротической ткани цист в печени и перикардиуме были выявлены яйца, напоминающие таковые стригеидных трематод, а в фекалиях случайно обнаружен один взрослый червь. Авторы (Chen C., Cai, 1985) кратко описывают его. Размеры переднего сегмента тела  $0.65 \times 0.54$ , заднего  $0.83 \times 0.35$  мм. Семенники лежат тандемом, округлый яичник — непосредственно перед семенниками. Бурса содержит бульбус. Желточники в задней части тела. В матке несколько крупных желтоватых яиц с тонкой скорлупой, размерами  $60.03 - 93.96 \times 39.15 - 60.09$   $\mu\text{m}$ .

После сравнения трематоды и её яиц, найденных у пациентки, с теми, что были получены от местных уток, паразита определили как *C. japonicus*. Источник заражения больной в данном случае остался неизвестным.

Судя по специфике жизненного цикла *Cotylurus*, можно предположить, что заражение человека может происходить через моллюсков (Chai et al., 2009).

## Семейство Troglotrematidae Odhner, 1914

Синонимы (по: Blair et al., 2008):

- Troglotremidae Odhner, 1914
- Nephrotrematinae Baer, 1931
- Nanophyetinae Wallace, 1935<sup>1</sup>
- Stephanolecithinae Yamaguti, 1958
- Macrorchiinae Yamaguti, 1958
- Sellacotyliinae Yamaguti, 1958
- Beaveriinae Lee, 1965
- Paragoninae Yamaguti, 1971

Описание (по: Blair et al., 2008). Трематоды от мелких до средних размеров, грушеобразные, веретеновидные или уплощённые, один из концов тела может быть вытянутым или закруглённым. Tegумент почти всегда вооружённый. Ротовая присоска субтерминальная, брюшная — преэкваториальная или экваториальная, обычно меньше ротовой. Префаринкс очень короткий или отсутствует; фаринкс имеется; пищевод разной длины, или почти не заметен; кишечные ветви различной протяжённости. Семенников два, обычно цельнокрайные, часто крупные, их длина больше ширины, симметричные или почти симметричные, впереди или позади брюшной присоски, часто перекрывают её, иногда располагаются в заднем конце тела. Сумка цирруса имеется или отсутствует. Семенной пузырёк двучастичный. Половая пора обычно в средней трети тела, сразу позади брюшной присоски, как исключение, впереди неё. Яичник чаще цельнокрайный, редко дольчатый, медианный или субмедианный, в средней трети тела. Лауреров канал, как правило, имеется. Семяприемник часто имеется. Матка различной протяжённости. Яйца маленькие или крупные, многочисленные или единичные. Желточные фолликулы различного расположения, обычно хорошо развиты. Экскреторный пузырёк Y-, V-, I- или мешкообразный. Паразиты млекопитающих и птиц. Типовой род — *Troglotrema* Odhner, 1914.

Семейство объединяет 10 родов. В качестве паразитов человека известны представители рода *Nanophyetus*. Помимо того, предполагается, что в Корее у людей может встретиться *Macrorchis spinulosus* Ando, 1918, чьи метацеркарии были обнаружены в пресноводных раках *Cambaroides similis*, а взрослые формы выращены в экспериментально заражённых мышах, крысах и кошках<sup>2</sup>.

## Род *Nanophyetus* Chapin, 1927

Синонимы (по: Blair et al., 2008):

- Nanophyes Chapin, 1926 nec Schoenherr, 1838
- Pseudotroglotrema Yamaguti, 1971

<sup>1</sup>Синонимичность Troglotrematidae и Nanophyetidae подтверждена результатами молекулярных исследований (Blair et al., 2008).

<sup>2</sup>Chai J. Y., Sohn W. M., Huh S., Choi M. H., Lee S. H. Redescription of *Macrorchis spinulosus* Ando, 1918 (Digenea: Nanophyetidae) encysted in the fresh water crayfish, *Cambaroides similis* // Korean J. Parasitol. — 1996. — 34, 1. — P. 1 – 6.

Описание (по: Blair et al., 2008). С характерными чертами семейства. Некрупные трематоды, обычно овальной или грушевидной формы. Брюшная присоска находится или посередине, или несколько впереди середины длины тела. Пищевод короткий, иногда кажется отсутствующим. Кишечные ветви заканчиваются в средней трети тела, но могут почти достигать его заднего конца. Крупные цельнокрайные овальные семенники лежат в задней половине тела на одном уровне, несколько сдвинуты к боковым краям, могут перекрывать уровень брюшной присоски. Сумка цирруса поперечная или наклонная, близко к брюшной присоске, обычно напротив яичника; её основание впереди половой поры. Половое отверстие слегка позади брюшной присоски. Овальный или круглый цельнокрайный яичник лежит справа от брюшной присоски, впереди семенников. Лауреров канал имеется. Наличие семяприемника спорно. Матка формирует простую или двойную петлю в промежутке между семенниками, содержит небольшое число крупных яиц. Метратерм соединяется с терминальным мужским протоком непосредственно перед половой порой. Желточные фолликулы занимают большую часть дорсального и латеральных участков тела, за исключением переднего конца. Экскреторный пузырь мешкообразный. Типовой вид — *Nanophyetus salmincola* (Chapin, 1926) Chapin, 1927.

*N. salmincola* — эндемичный для тихоокеанского побережья Северной Америки вид. Второй представитель рода — *N. schikhobalowi* Skrjabin et Podiapolskaia, 1931 обнаружен на Дальнем Востоке России. Г. Витенберг (Witenberg, 1932a), а вслед за ним и некоторые другие авторы (Bennington, Platt, 1960; Faust, 1949) считают виды синонимичными. Однако, чтобы подчеркнуть биологические и географические различия названных видов, несмотря на внешнее морфологическое сходство, их предложено рассматривать как североамериканский *N. Salmincola salmincola* и азиатский *N. salmincola schikhobalowi* (Филимонова, 1968). Одним из доводов в пользу подобного разделения послужил также тот факт, что североамериканская форма является переносчиком опасного заболевания псовых — *Neorickettsia helminthoeca*, тогда как в Азии этот патоген не обнаружен.

***Nanophyetus salmincola salmincola*<sup>3</sup>** (рис. 154). Видовое название связано с приуроченностью метацеркарий трематоды к лососёвым рыбам.

В 1926 г. Э. Чэпин (Chapin, 1926) описал новый вид трематоды *Nanophyes salmincola* на материале из кишечника собак. Поскольку название рода оказалось преокупированным, тот же автор в 1927 г. установил для этого вида новое родовое название *Nanophyetus*, а на следующий год перевёл род из семейства Heterophyidae, куда он первоначально был помещён, в Troglotrematidae (Chapin, 1928).

Описание вида (в основном по: Chapin, 1926; Witenberg, 1932a). Тело грушевидной формы, длиной 0.5 – 1.1 и шириной 0.28 – 0.5 мм. Тегумент с шипиками. Ротовая присоска субтерминальная, диаметром 0.072 – 0.18 мм; брюшная присоска 0.072 (Chapin, 1926) или 0.12 – 0.13 мм (Witenberg, 1932a), располагается преэквиаториально. Фаринкс и пищевод 0.04 – 0.06 мм длины; кишечные ветви достигают уровня заднего края семенников и располагаются в промежутке между семенником и дорсальной поверхностью тела. Семенники удлинённо-овальные, цельнокрайные, находятся в задней половине тела симметрично на одном уровне; их продольная

<sup>3</sup>Синонимы *Nanophyetus salmincola*: *Nanophyes salmincola* Chapin, 1926; *Distomulum oregonensis* Ward et Müller, 1926; *Troglotrema salmincola* (Chapin, 1926) Witenberg, 1932.

ось лежит несколько наискось к оси тела. Размер семенников  $0.12 \times 0.08$  (Charin, 1926) или  $0.2 - 0.3$  мм (Witenberg, 1932a). Половая бурса грушевидная, сравнительно широкая, тонкостенная, содержит простатическую часть и семенной пузырь. Половое отверстие несколько кзади от брюшной присоски. Яичник цельнокрайный,  $0.048 \times 0.040$  (Charin, 1926) или  $0.07 - 0.11$  мм (Witenberg, 1932a), расположен в правой половине тела, впереди семенников, между брюшной присоской и петлями кишечника<sup>4</sup>. Лауреров канал открывается дорсально на правой стороне на уровне пищевода. Матка формирует двойную петлю в промежутке между семенниками позади брюшной присоски, содержит небольшое число крупных яиц. Желточники простираются от уровня фаринкса до заднего конца тела и состоят из неодинаковых по величине фолликулов, которые распределяются главным образом на дорсальной стороне тела. Яйца овальные, светло-коричневые, с золотистым оттенком,  $75 - 85 \times 55$  (Charin, 1926) или  $64 - 80 \times 34 - 50$   $\mu\text{m}$  (Witenberg, 1932a). Паразиты хищных млекопитающих Северной Америки.

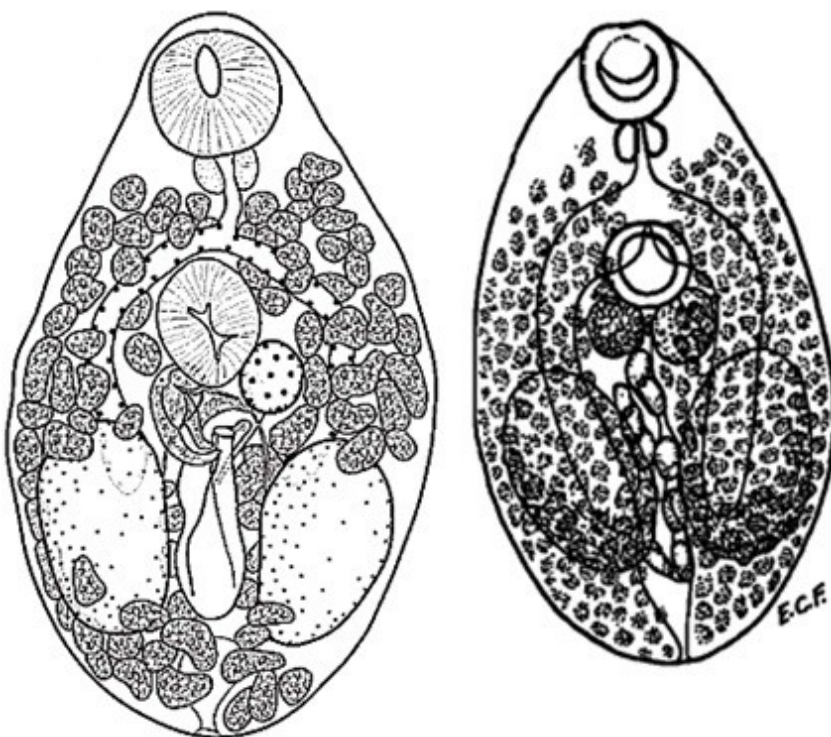


Рис. 154  
*Nanophyetus salmincola salmincola*  
 (слева — из: Yamaguti, 1971;  
 справа — из: Faust, 1949 — по: Witenberg, 1932a)

Первый промежуточный хозяин *N. s. salmincola* — моллюск *Oxytrema silicula* (= *Goniobasis plicifera* var. *silicula*), эндемичный для северо-запада США (Bennington, Platt, 1960; Simms et al., 1931), второй — рыбы, прежде всего, лососёвые, а также из некоторых других семейств (Ferguson et al., 2010; Millemann, Knopp,

<sup>4</sup>В монографии (Bowman et al., 2002) на стр. 142 в подпись к рис. 2.88 *Nanophyetus salmincola* вкралась досадная опечатка: «Note <...> the large ovaries that are present on both sides of the body». Опечатка в чём? — у трематоды **один яичник (ovary)** и два семенника.

1970). Заражение лососёвых происходит в пресноводный период их жизни; метацеркарии выживают в течение всей последующей жизни рыб, пока не попадут в организм окончательного хозяина — плотоядных млекопитающих или птиц (Bennington, Platt, 1960).



Рис. 155 Метацеркария *Nanophyetus salmincola* в цисте

Округлые мелкие цисты с тонкой прозрачной оболочкой, диаметром 0.2 – 0.35 мм (рис. 155). Если стенку цисты разорвать, то личинка покидает её и инцистируется в другом месте, формируя в течение нескольких часов более плотную и крупную цисту. Длина тела метацеркарий 0.35 – 0.65 мм. Хорошо видны ротовая и брюшная присоски, фаринкс, пищевод, дугообразно изогнутые кишечные ветви, доходящие до уровня зачатков семенников. Крупный, мешкообразный, с тёмными гранулами выделительный пузырь занимает большую часть задней половины тела. У лососёвых рыб цисты локализуются в основном в почках, сердце и мышцах тела, у других — на жабрах и плавниках. С возрастом у рыб интенсивность инвазии растёт и может достигать 2 тыс. экз. Паразиты вызывают у рыб экзофтальм, выпадение кишечника, повреждения плавников, хвоста, жабр, мускулатуры тела и сердца, почечных протоков, поджелудочной железы и стенок жёлчного пузыря, а также орбитальную геморрагию. Гистологические исследования подтверждают, что практически каждый орган рыбы ослаблен. У больных рыб нарушается темп дыхания, снижается плавательная активность, нарушается равновесие, поэтому плавание становится блуждающим. По некоторым данным, паразит увеличивает смертность среди ювенильных лососей (Jacobson et al., 2008). Скорее всего, подобное явление наблюдается при высокой численности цист или же при комбинированном заражении рыб нанофиезом и патогенной для лососёвых бактерией *Renibacterium salmoninarum* (Sandell et al., 2015).

Дефинитивные хозяева *N. s. salmincola* — многочисленные виды плотоядных млекопитающих, в том числе собаки, койот, рысь, пятнистый скунс, лисицы, енот, барсук, норка, а также медведи, кошачьи и т. д.; паразит отмечен даже у некоторых птиц, например, хохлатого крохалея (Schlegel et al., 1968). Однако облигатными окончательными хозяевами являются псовые, в том числе домашние собаки. В окончательных хозяевах черви поселяются среди крипт тонкого кишечника.

Известно, что *N. s. salmincola* передаёт по трофической цепочке от второго промежуточного к окончательному хозяину возбудителя тяжёлого для семейства псовых заболевания — *Neorickettsia helminthoeca* из семейства Rickettsiaceae.

Впервые об этой опасной для животных болезни узнали 200 лет назад — в 1814 г. в США (по: Millemann, Кнорр, 1970). Первоначально решили, что отравление собак было вызвано токсичной кровью рыб (Thomson, 1849). И только в 1911 г. обратили внимание на наличие в почках лососёвых рыб, после поедания которых животные заболевали, мелких белых цист; однако их ошибочно определили как амёб. В 1925 г. в кишечнике собак, погибших после кормления лососем, обнаружили небольших трематод, а затем экспериментально подтвердили связь между цистами в рыбах и этими червями в животных (Donham et al., 1926). Сама трематода заболевания у животных не вызывает, она является только переносчиком патогенных риккетсий, вызывающих у животных син-

дром так называемого лососёвого отравления (Salmon poisoning disease — SPD), в 90–100 % случаев заканчивающегося фатальным исходом (Foreyt et al., 1982; Schell, 1985). Гибель животных наступает обычно через 10–15 дней после появления первых признаков болезни (Foreyt et al., 1982).

Низкие температуры оказывают губительное воздействие на риккетсий (Foreyt et al., 1987). У койотов, накормленных свежей рыбой, содержащей метацеркарий нанофиета, наблюдались типичные признаки «лососёвого отравления», но они отсутствовали у животных, которым скармливали рыбу, хранившуюся в течение 14 дней при  $-20^{\circ}\text{C}$  или более 30 дней при  $4^{\circ}\text{C}$ . Сами же метацеркарии сохраняли жизнеспособность даже после 60-дневного хранения рыбы при  $4^{\circ}\text{C}$  и развивались в койотах во взрослых форм, однако клинические признаки риккетсиозного заболевания при этом отсутствовали. Хранение рыбы при  $-20^{\circ}\text{C}$  более 14 дней полностью обеззараживало её. Кстати, попытки использовать празиквантел для обеззараживания рыб показали его неэффективность, даже в дозе  $100 \text{ мг} \cdot \text{кг}^{-1}$  массы тела рыб, тогда как при лечении койотов данный препарат продемонстрировал высокую эффективность (Foreyt, Gorham, 1988).

Недавно *Neorickettsia helminthoeca* обнаружили в южной Бразилии, но её связь с какой-либо трематодой пока не установлена (Headley et al., 2011).

Впервые о возможной инвазии человека нанофиетом лососёвым заговорили после того, как некто К. Филип (Philip, 1958) заразил себя метацеркариями этой трематоды. На 11-й день после самозаражения в стуле волонтера появились яйца трематоды. Несмотря на то, что количество проглоченных экспериментатором метацеркарий было бы смертельным для собак, каких-либо симптомов, характеризующих «лососёвое отравление» этих животных, у К. Филипа не наблюдалось. Видимо, данный паразит всё же является специфичным для псовых.

Первый случай естественного заражения человека *N. salmincola* зарегистрирован только в сентябре 1974 г. Между 1974 и 1985 гг. было обследовано 10 пациентов или с желудочно-кишечными жалобами или с необъяснённой эозинофилией периферической крови, но у каждого из них в стуле обнаружили яйца нанофиета (Eastburn et al., 1987). У двух из 10 пациентов заболевание носило асимптоматичный характер, у остальных были выражены увеличивающаяся частота испражнений или диарея (6), эозинофилия периферической крови (6), абдоминальный дискомфорт (5), тошнота и рвота (3), похудание (2), слабость (2). До появления болезненных симптомов все пострадавшие ели рыбу. К 1989 г. выявили ещё 10 аналогичных случаев заражения людей через полусырую или копчёную в домашних условиях рыбу (Fritsche et al., 1989).

В 1990 г. был описан случай попадания нанофиета к человеку не через рыбу, а per os цистами, случайно оказавшимися на руках в процессе разделки свежесвыловленного сильно заражённого кижуча (Harrell, Deardorff, 1990). Диагноз на поражение нанофиетом был поставлен на основании обнаружения характерных биполярных яиц в стуле пациента, который, кстати, жаловался на хроническую диарею, рвоту, абдоминальный дискомфорт и у которого наблюдалась эозинофилия периферической крови (43 %).

В целом же сведений о выявленных случаях естественного заражения человека *N. salmincola* в литературе немного. Возможно, что в определённой степени это объясняется отсутствием симптомов, характерных для заражения именно нанофиетом, или же наличием у пациентов неспецифичных симптомов, присущих другим желудочно-кишечным заболеваниям.



*Nanophyetus salmincola schikhobalowi* впервые обнаружен в 1928 г. у местных жителей на Дальнем Востоке в низовьях реки Амур, а затем описан К. И. Скрыбиным и В. П. Подъяпольской как *Nanophyetus schikhobalowi* (Skrjabin, Podiapolskaia, 1931). Видовое название трематоды дали в честь коллеги — Н. П. Шихобаловой, участвовавшей в гельминтологической экспедиции и обнаружившей этого паразита у одного из коренных жителей Приамурья при дегельминтизации.

Описание (составлено по разным авторам). Трематода грушевидной формы, длиной 0.51 – 1.13 и шириной 0.29 – 0.63 мм. Тегумент с мелкими шипиками. Ротовая присоска диаметром 0.147 – 0.220, брюшная 0.136 – 0.220 мм; последняя лежит в середине длины тела. Фаринкс 0.054 – 0.115, пищевод 0.030 – 0.115 мм; кишечные ветви доходят до уровня передней трети или заднего края семенников. Удлиненно-овальные семенники 0.084 – 0.273 × 0.062 – 0.180 мм, располагаются симметрично в задней половине тела. Продольная ось семенников параллельна таковой оси тела. Половая бурса ретортовидно изогнутая, содержит семенной пузырёк и простатическую часть. Половая пора непосредственно у заднего края брюшной присоски. Цельнокрайный яичник, 0.028 – 0.090 мм, лежит в правой половине тела, между брюшной присоской и кишечными стволами. Овальный семяприемник и тельце Мелиса — в правой половине тела. Матка в задней части тела между семенниками, содержит от 1 до 28 яиц. Желточные фолликулы располагаются от ротовой присоски до заднего конца тела. Яйца овальные, светло-коричневые, с крышечкой на одном полюсе и штифтиком на противоположном, 52 – 82 × 34 – 56 µm.

Первый промежуточный хозяин *N. s. schikhobalowi* — брюхоногие моллюски рода *Parajuga* (семейство Pleuroceridae) (Ермоленко, Беспрозванных, 1999; Филимонова, 1963), дополнительный — рыбы семейств лососёвых (Salmonidae), сиговых (Coregonidae), хариусовых (Thymallidae), реже рыбы других семейств (Беспрозванных, Ермоленко, 2005; Драгомерецкая, 2014; Филимонова, 1963). Заражённость рыб в отдельных реках Приморского края может достигать 100 %, а интенсивность инвазии — нескольких десятков тысяч цист (Беспрозванных, Ермоленко, 2005).

Половозрелые формы *N. s. schikhobalowi* найдены у плотоядных животных — волков, лисиц и енотовидных собак (Козлов, 1965), росомах, барсуков, норок, колонков и харзы (Контримавичус, 1963), у собак и кошек (Филимонова, 1963). Экстенсивность и интенсивность инвазии диких животных обычно невысоки, тогда как у собак количество трематод иногда может исчисляться многими сотнями. Во всех случаях речь идёт о встречаемости названной трематоды у животных на Дальнем Востоке. Анализируя литературу, связанную с тематикой данной монографии, обнаружила размещённую на сайте «[http://www.kubanvet.ru/journal\\_n5\\_20116.html](http://www.kubanvet.ru/journal_n5_20116.html)» информацию о регистрации *N. salmincola* у барсуков, лисиц и норок в европейской части России (Крючкова и др., 2011). Об обнаружении этого гельминта в Центральном Нечерноземье России у обыкновенной лисицы (5.1 %; 38–52 экз.) пишут и О. Н. Андрянов с соавт. (2009).

В экспериментально заражённых животных черви достигали половозрелого состояния на 5–8-й день, а продолжительность их жизни составляла у собак от 35 дней до 2 месяцев, у кошек — 30 дней, у белых мышей — 18–51, у норок и колонков — 18–19 (Филимонова, 1965).

Как отмечено выше, впервые заражение человека данным гельминтом обнаружили в 1928 г. на Дальнем Востоке в Приамурье. В тот год медицинский отряд

60-й Союзной гельминтологической экспедиции проводил обследование народностей, населяющих низовье Амура и восточные притоки Уссури. При диагностической дегельминтизации экстрактом мужского папоротника у одного из коренных жителей были выделены мелкие трематоды, описанные затем К. И. Скрябиным и В. П. Подъяпольской как *Nanophyetus schikhobalowi*. При вскрытии собак в районах эндемического распространения гельминта данный вид у них тогда не встретился.

Последующие исследования показали, что данный паразит намного чаще встречается у местного населения, чем у пришлого, при этом среди аборигенов более всего заражены удэгейцы (в отдельных сёлах до 60–90 %). В результате анализа социально-экономических факторов, способствующих формированию очагов нанофиетозиса в Приамурье, было установлено, что при прочих равных природных условиях существует прямая зависимость между заражённостью населения и особенностями его питания, немалую долю в котором занимает сырая рыба.

С 1967 по 2014 г. встречаемость нанофиета у населения в Приамурье значительно снизилась, но по-прежнему существуют отдельные очаги нанофиетозиса с поражённостью населения до 28.4 % (Драгомерецкая, 2014). Наибольшая заражённость характерна для жителей населённых пунктов, расположенных по берегам рек Хор и Анюй.

В целом *N. salmincola* встречается в южных и центральных районах Дальнего Востока, в основном в бассейне реки Амур, а также на побережье Татарского пролива, на севере о. Сахалин и на Командорских о-вах. С. П. Посохов (1984) считает общность состава фауны российского Приамурья и сопредельных территорий убедительным доводом в пользу возможного обнаружения очагов нанофиетозиса на севере Китая и Кореи, где среди населения также широко распространён обычай употреблять в пищу сырую рыбу.

У человека *N. s. schikhobalowi* локализуется в основном в первой трети кишечника, вызывая воспалительные процессы в слизистой. В патогенезе нанофиетозиса первостепенное значение имеет травмирующее воздействие гельминтов на слизистую кишечника и токсико-аллергическая реакция организма на продукты их жизнедеятельности. При интенсивной инвазии наблюдаются желудочные боли, тошнота, хроническое катаральное воспаление кишечника, запоры или поносы, слабость, головная боль и головокружение; в картине периферической крови выражены умеренный лейкоцитоз и эозинофилия (Романенко и др., 2005).

Основным источником инвазии людей является сырая, вяленая, слабо солёная, плохо прожаренная или слабо проваренная рыба, содержащая живых инвазионных метацеркарий. Установлено, что в 10 % растворе соли метацеркарии *N. s. schikhobalowi* в рыбе выживают до 7 суток, в 20 % — до 5 (Мишаков, 1972).

Через 5–8 дней после попадания в организм окончательного хозяина паразит начинает продуцировать яйца. Взрослые черви живут в организме человека в течение нескольких месяцев.

Единственной профилактической мерой, направленной на предупреждение попадания к человеку инвазионных метацеркарий *Nanophyetus*, является отказ от употребления в пищу термически необработанной рыбы, выловленной в неблагополучных по нанофиетозису водоёмах.

## ДЕЙСТВИТЕЛЬНО ЛИ ЧЕЛОВЕКУ СЛЕДУЕТ ОПАСАТЬСЯ ЗАРАЖЕНИЯ ТРЕМАТОДАМИ

Первоначально напомним, что в монографии речь идёт только о тех трематодах, которые могут попасть к человеку через пищу, в том числе питьевую воду. Итак, немного статистики.

К настоящему времени группа трематод, чьё попадание к человеку связано с его питанием, насчитывает 129 видов из 57 родов, принадлежащих к 25 семействам. Наибольшее количество родов — в семействах Heterophyidae (13), Echinostomatidae (9), Opisthorchiidae (5), Diplostomidae (3), остальные семейства представлены 1–2 родами; наибольшее количество видов — в семействах Heterophyidae (35), Echinostomatidae (25), Opisthorchiidae (14), Paragonimidae (13), Diplostomidae (6), Plagiorchiidae (5), в остальных семействах по 1–3 вида. Таким образом, наиболее представительными по числу видов, регистрируемых у человека, являются гетерофииды, эхиностоматиды, описторхииды и парагонимиды. Кстати, в этих семействах и наиболее опасные для его здоровья виды.

Среди всех родов наибольшее количество видов, встреченных у *Homo sapiens*, — в *Paragonimus* (13), *Echinostoma* (8), *Centrocestus* и *Echinochasmus* (по 6), *Haplorchis*, *Metorchis* и *Plagiorchis* (по 5), *Alaria*, *Heterophyes* и *Metagonimus* (по 4), остальные роды представлены 1–3 видами.

Однако перечисленными видами / родами / семействами список трематод, которых когда-либо отмечали у человека, не исчерпывается. Речь идёт, в частности, о двух видах, не включённых в монографию по ряду причин. Один из них — *Aliptrema tilapi* (именно так автор назвал данный вид), чьих метацеркарий обнаружили в нильской тиляпии, выловленной в районе Гизы (Shalaby, 1993). Паразит у человека не известен, но автор находки утверждает, что в Египте этот гельминт может попасть к местным жителям с рыбой. Саму цитируемую работу найти не удалось, но, судя по имеющейся информации, трематоды данного рода во взрослом состоянии паразитируют у холоднокровных позвоночных: род *Aliptrema* с видом *A. ribeiroi* впервые был установлен для трематод, обнаруженных в водяной змее *Lophis miliatis* в Бразилии (Ruiz, Leão, 1955)<sup>1</sup>. В настоящее время род *Aliptrema* входит в состав семейства Pleurogenidae (Lotz, Font, 2008с).

И ещё один вид не включён в монографию — это *Prosthodendrium* (*Paralecithodendrium*) *glandulosum* (Looss, 1896) Dollfus, 1931 (семейство Lecithodendriidae). Данный вид, но под названием *Paralecithodendrium glandulosum*, а также *Paralecithodendrium obtusum*, упоминают как обнаруженный у человека на северо-востоке Таиланда в статье, опубликованной в 1991 г., в которой описан новый вид *Phaneropsolus spinicirrus*, (Kaewkes et al., 1991). За прошедшие 25 лет информации о находках этих видов не только у людей, но и вообще в Таиланде, нет, хотя во многих обзорах по кишечным трематодам человека они зачастую присутствуют. Но дело даже не в этом. Практически сразу же после появления названной публикации ис-

<sup>1</sup>Ruiz J. M., Leão A. T. Notas helmintológicas *Aliptrema ribeiroi* n. gen., n. sp. (Trematoda, Plagiorchiidae), parasite de ofídeo brasileiro // Arq. Mus. Nac. — 1955. — 42, 2. — P. 485 – 487.

следователи отметили слабое описание в ней обоих упомянутых представителей *Paralecithodendrium* (Yu, Mott, 1994). В этой связи следует заметить, что авторы отнесли оба вида к роду *Paralecithodendrium*, который ещё в 1930-е годы понизили в ранге до уровня подрода в *Prosthodendrium*, а в 1960-е годы был выполнен его детальный анализ (Dubois, 1962)<sup>2</sup>. К тому же практически все специалисты рассматривают *Paralecithodendrium obtusum* синонимом *Prosthodendrium (Paralecithodendrium) glandulosum*. Последний паразитирует у рукокрылых и обнаружен у них в Египте (Macy et al., 1961), Армении (Бадави, 1993), Ираке (Matskási, 1980 — см. ссылку 2 на стр. 24), Индии (Gupta, 1966)<sup>3</sup>. Самая восточная граница находок этого паразита у рукокрылых — Тайвань, где его зарегистрировали у подковогуба формозского и длиннокрыла обыкновенного (Kifune et al., 2002). В Гане паразита нашли у хамелеона грациозного (Fischthal, Thomas, 1968)<sup>4</sup>. Известно, что *P. (Paralecithodendrium) glandulosum* характеризует большая вариабельность морфометрических признаков, на что обратили внимание исследователи, изучавшие материал по данному паразиту от египетских летучих мышей (и даже описали новый вид *P. (Paralecithodendrium) aegyptiacum*) (Saoud, Ramadan, 1977)<sup>5</sup>. И, наконец, в Глобальном списке видов — Global species (<http://www.globalspecies.org/mtaxa/1000027848> и 1000027843) — и *Prosthodendrium (Paralecithodendrium) obtusum*, и *P. (Paralecithodendrium) glandulosum* значатся как <Unverified Name>. В обзорной работе по трематодам, чьё попадание к человеку в Юго-Восточной Азии связано с пищей, оба вида даже не упоминаются (Chai et al., 2009).

И всё же надо полагать, что в будущем число новых видов трематод, регистрируемых у человека, может возрасти. Подобное вполне возможно, прежде всего, за счёт интенсификации паразитологических исследований в странах Африки, Южной Америки, в островных государствах. Убедительным примером, подтверждающим сказанное, является недавнее описание нового африканского вида парагонимид — *Paragonimus gondwanensis* (см. стр. 281, 282), выявленного в Камеруне у кошки, циветы и человека (Bayssade-Dufour et al., 2014).

Одновременно следует ожидать расширения списка трематод, регистрируемых у человека в отдельно взятых регионах, прежде всего, за счёт совершенствования методов идентификации выявляемых трематод и их яиц. В 1970-е годы, например, полагали, что в Корее единственный гетерофиидный вид, патогенный для людей, это *Metagonimus yokogawai* (Chai, Lee, 2002). Однако к началу 2000-х годов в этой стране к нему добавилось ещё девять видов гетерофиид: *Heterophyes nocens*, *Heterophyopsis continus*, *Stellantchasmus falcatus*, *Pygidiopsis summa*, *Centrocestus armatus*, *Metagonimus takahashii*, *M. miyatai*, *Stictodora fuscata*, *S. lari* (Chai, Lee, 2002). При этом все перечисленные виды, за исключением *M. miyatai*, относятся к

---

<sup>2</sup>Dubois G. Contribution à l'étude des trématodes de Chiroptères. Revision du sous-genre *Paralecithodendrium* Odhner, 1911 // Res. Suisse Zool. — 1962. — **69**. — P. 385 – 407.

<sup>3</sup>Gupta N. K. On some trematode parasites of the family Lecithodendriidae Odhner, 1911 // Res. Bull. Panjab Univ. Sci. — 1966. — **17**, 1 – 2. — P. 121 – 129.

<sup>4</sup>Fischthal J. H., Thomas J. D. Digenetic trematodes of amphibians and reptiles from Ghana // Proc. Helminthol. Soc. Wash. — 1968. — **35**, 1. — P. 1 – 15.

<sup>5</sup>Saoud M. F., Ramadan M. M. Studies on digenetic trematodes of the genus *Prosthodendrium* Dollfus, 1931 from some Egyptian bats. 2. Trematodes of the subgenus *Paralecithodendrium* Odhner, 1911 // Folia Parasitol. (Praha) — 1977. — **24**, 4. — P. 317 – 321.

числу известных, описанных задолго до 1970-го года (описание *M. miyatai* появилось в печати в 1997 г. — см. стр. 193–195).

Нельзя не обратить внимания и на то обстоятельство, что расселение паразитов, в том числе и зоонозных видов, по странам и континентам во многом происходит благодаря человеку, о чём пишут многие авторы. Например, В. В. Горохов с соавт. (2009) обращают внимание на появление фасциолы в России там, где раньше она не отмечалась, в частности в Восточной Сибири, Якутии, в Тюменском регионе, объясняя подобное «расселение» паразита ввозимым из-за рубежа скотом, но отнюдь не естественным расширением ареала вида. О том, как распространению зоонозных видов способствует отсутствие должного санитарно-ветеринарного контроля, свидетельствует и следующий пример. В Данию из Сингапура была доставлена партия пятнистой пецилии *Xiphophorus maculatus*. Все 30 рыбок, отобранных для обследования, оказались поражены метацеркариями *Centrocestus* sp. при средней интенсивности инвазии  $454.5 \pm 161.9$  экз. Очень мелкие цисты (в среднем  $0.163 \times 0.113$  мм) локализовались в жаберных филаментах близко к хрящу. В результате у поражённых рыбок наблюдались гипертрофия хряща, гиперплазия эпителиальных и слизистых клеток, слипание жаберных лепестков, а сами цисты были окружены несколькими слоями лейкоцитов, хондробластоподобных и фибробластоподобных клеток. Поражённые рыбки плавали вяло и хаотично. В связи с этим случаем исследователи отмечают, что первый промежуточный хозяин трематод рода *Centrocestus* — моллюск *Melanooides tuberculata* — встречается и в Европе, в частности в Германии. Следовательно, при случайном попадании рыбок с метацеркариями в местные водоёмы для паразита создаются реальные предпосылки для освоения им нового региона, при условии, конечно, если рыбы будут съедены потенциальным окончательным хозяином (Mehrdana et al., 2014). Вместе с тем хорошо известно, что для трематод рода *Centrocestus* характерна широкая гостальная специфичность, вследствие чего они паразитируют у самых разнообразных птиц и млекопитающих, встречаются и у человека (см. стр. 163–171). В последние десятилетия ареал одного из представителей *Centrocestus* — *C. formosanus* существенно расширился (см. стр. 166). К слову, пятнистая пецилия, завезённая в Турцию всё из того же Сингапура, была заражена метацеркариями *C. formosanus* (Yildiz, 2005).

Здесь же можно вспомнить и о той роли, которую играют в расселении паразитов, в том числе трематод, по странам и континентам иммигранты, беженцы, а также иностранные наёмные рабочие, о чём неоднократно упоминалось выше при характеристике тех или иных зоонозных видов. Так, иммигранты из стран Юго-Восточной Азии часто инвазированы *Paragonimus*, о чём свидетельствуют результаты их обследования, например, в Австралии (Brown et al., 1983; Mukerjee et al., 1992) или же США (Johnson R., Johnson J., 1983). Столь же обычно заражение выходцев из этого региона описторхидными трематодами (Buchwald et al., 1995; Shekhar et al., 1995; Woolf et al., 1984). Х. Чинг (Ching, 1961), работавшая в середине прошлого столетия на Гавайях и опубликовавшая работу по встречаемости паразитов у населения этого региона, подчёркивает, что, к примеру, *Clonorchis sinensis* встречается здесь только у китайцев, а *Opisthorchis* sp. был обнаружен только у пожилого японца. При обследовании 302 тайцев, приехавших на работу в Тайпэй (Тайвань), выяснилось, что 43 % из них являются носителями *Opisthorchis viverrini* (Cheng H., Shieh, 2000). Иллюстрацией сказанного может также служить информа-

ция о регистрации *Clonorchis sinensis* у членов одной из египетских семей, вернувшихся из Саудовской Аравии (Morsy, Al-Mathal, 2011). Выяснилось, что пребывая в этой стране, египтяне практиковали употребление в пищу сырой рыбы, импортируемой с Дальнего Востока, где этот паразит, как мы знаем, широко распространён в природе. Обнаружение в Дании *Dicrocoelium dendriticum* было связано с сомалийцами (Nodgaard, Kristensen, 1995).

К группе пассивных переносчиков зоонозных видов трематод в наше время можно также отнести туристов и деловых людей, посещавших эндемичные очаги и попробовавших экзотические блюда, о чём неоднократно говорилось в тексте (см., напр., стр. 239). Названный фактор — туризм и деловые поездки — в последние годы приобретает всё большее значение. В Новой Зеландии, например, фасциола отсутствует, тем не менее, этот паразит был выявлен у вернувшегося из деловой поездки местного жителя (Kang et al., 2008).

И, наконец, большую роль в распространении и поддержании очагов заражения человека многими трематодами играют домашние животные — кошки и собаки, на что уже давно обращают внимание исследователи (Maplestone, Bhaduri, 1940). Достаточно посмотреть на списки общих видов паразитов, в том числе трематод, у названных животных и человека: и у собак, и у кошек таковых насчитывается по 45 (Bowman et al., 2002; Gabrielli, 2013). Не меньшее, если не большее значение в распространении зоонозных видов имеют крысы — серая, чёрная, рисовая и другие. Благодаря широкому расселению, мобильности, удивительной способности приспосабливаться к самым разным условиям среды, эти животные становятся своеобразным резервуаром опасных для человека зоопаразитов и являются мощным фактором поддержания их численности в природе (Chaisiri et al., 2015).

Помимо того, очаги заражения могут невольно поддерживаться человеком в процессе хозяйственной деятельности. Выяснилось, например, что кормление улитками или рыбными отходами домашней птицы, выращиваемой во Вьетнаме на рыбоводных фермах, способствует её заражению трематодами (Anh et al., 2010). В одном из рыбоводных хозяйств утки и цыплята оказались заражены *Echinostoma cinetorchis*, *Centrocestus formosanus* и *Hypoderaeum conoideum*. Все 3 вида относятся к группе зоонозных гельминтов человека. Поскольку для удобрения прудов в них сливают отходы птичьего хозяйства и даже нечистоты, то подобное действие поддерживает стабильность очагов инвазии теми или иными видами трематод (Graczyk, Fried, 1998).

Итак, мы выяснили, что к настоящему времени у человека зарегистрировано 129 видов трематод, попадающих к нему с пищей. Часть из них явно случайно попали к человеку, некоторые были зарегистрированы всего однажды многие десятилетия назад и более никем не встречены. Однако довольно многочисленную группу составляют виды, обычно регистрируемые у людей и реально опасные для их здоровья. Это, прежде всего, представители гетерофиид, эхиностоматид, описторхийд и парагонимид.

Как мы видели, переносчиками трематод, опасных для здоровья человека, могут оказаться контаминированные метацеркариями рыбы и моллюски, насекомые и ракообразные, лягушки и змеи, водные растения, а также заражённое мясо или печень крупного и мелкого рогатого скота и некоторых диких животных. Уничтожить паразитов в природе практически нереально, но знать особенности их

распространения и приуроченности к определённым хозяевам, степень патогенности и меры предупреждения заражения ими человек просто обязан. Большая роль в этом отводится системе санитарно-ветеринарного контроля, которая должна стать своеобразным заслоном на пути попадания опасных паразитов к человеку.

При проверке на заражённость дикроцелиями мелкого и крупного рогатого скота на продовольственных рынках Москвы в 2007 г. выявили 625 случаев поражённости мелкого рогатого скота и 2068 — крупного, в 2008-м — соответственно, 707 и 1411 (Викулин, 2009). Результаты аналогичной проверки на наличие фасциол по годам выглядели следующим образом: 2007 г. — 603 и 2446; 2008-й — 300 и 1748.

Во Вьетнаме в результате проверки блюд из сырой рыбы в 39 ресторанах в провинции Нам Динх (Nam Dinh) и 74 ресторанах в Ханое у 9 видов пресноводных и солоноватоводных рыб, составлявших основу различных национальных блюд, обнаружались метацеркарии 6 видов зоонозных трематод. При этом в провинции блюда из сырой рыбы оказались заражены выше (11.8 %), чем в Ханое (3.1 %). Среди выявленных видов трематод доминировал *Haplorchis pumilio* (Tran et al., 2009). Примечательно, что те, кто ест подобные блюда в ресторанах, заражаются чаще тех, кто готовит пищу в домашних условиях. Специальное обследование блюд из сырой рыбы *sushi* и *sashimi*, проведенное в Бразилии, в том числе в Рио-де-Жанейро, показало, что треть из них (33.67 %) содержали метацеркарий *Ascocotyle longa* (Gazzaneo, 2000 — см. ссылку 8 на стр. 162).

Не меньшее значение в предупреждении заражения человека опасными трематодами имеет просветительская работа. В бассейне Волги, например, у рыб зарегистрировано несколько видов зоонозных трематод. Н. М. Молодожникова и А. Е. Жохов (2007) проанализировали всю доступную литературу по региону и выяснили, что у местных рыб здесь известны метацеркарии *Clinostomum complanatum*, *Prohemistomum vivax*, *Opisthorchis felinus*, *Metagonimus yokogawai*, *Metorchis bilis*, *Pseudamphistomum truncatum*, *Apophallus mühlungi*. Каждый из них опасен для человека, но об этом знает только узкий круг специалистов. Следовательно, активная разъяснительная работа среди населения — один из способов предупреждения возможного заражения людей.

В прошлом риск заражения людей через пищевые объекты рассматривали ограниченным определёнными географическими регионами. В нынешнее время эти барьеры постепенно исчезают. И способствуют этому, как мы видим, не только активные перемещения населения, растущий туризм, деловые поездки, желание людей попробовать экзотические блюда, но и быстрая доставка свежих продуктов в любой регион мира, при которой паразиты не теряют своей инвазионности и остаются опасными для человека. Вспомним хотя бы случай с обнаружением гетерофидной трематоды *Heterophyes heterophyes* у жительницы США, никогда не покидавшей пределы страны: её заражение произошло в местном японском ресторанчике, где готовили традиционные блюда из рыбы, доставляемой с Востока (Adams et al., 1986). Столь же впечатляюще выглядит «семейная» вспышка описторхозиса в Израиле, где *Opisthorchis felinus* в природе не встречается (Yossepowitch et al., 2004). Источником заражения членов семьи стал копчёный карп, привезённый сыном из Нижневартовска (Сибирь).

И здесь мы подошли к необходимости ответа на вопрос, вынесенный в заголовок данной главы: действительно ли человеку следует опасаться заражения

трематодами. Думаю, что для всех ответ однозначен: Да, следует. И чтобы уберечь себя от неприятных и даже опасных последствий этого заражения, следует соблюдать самое главное правило: придерживаться рекомендаций по технологической обработке рыб, моллюсков, ракообразных, добытых в неблагополучных по какому-либо трематодозу регионах, соблюдать меры предосторожности при разделке заражённого сырья. Об этом постоянно пишут, напоминают, предупреждают авторы многочисленных публикаций, посвящённых данной проблеме (ссылки на многие из этих работ сделаны по ходу текста при описании патогенных видов трематод). Приведу ещё несколько подобных предостережений. Например, в Корее в зимнюю рыбалку и во время рыбных корюшковых фестивалей настоятельно рекомендуется не употреблять в пищу в сыром виде малоротую корюшку, которая служит дополнительным хозяином в жизненном цикле клонорха (Nam, Sohn, 2000). Предостерегают медики от употребления в сыром виде кефали во время проводимых в Бразилии «кефалевых фестивалей», поскольку та является основным источником заражения людей *Ascocotyle longa* (Rodrigues et al., 2015).

В то же время опрос населения в северном Вьетнаме показал, что многие люди старшего поколения понимают риск заражения опасными трематодами при употреблении в пищу сырой рыбы, но в их домах подобные блюда по-прежнему остаются традиционными, поскольку едоки хорошо осведомлены о доступности эффективного лекарственного лечения (Phan et al., 2011).

Учитывая столь «уважительное» отношение населения к применению лекарственных препаратов, позволяющее людям продолжать пренебрежительно относиться к возможности заражения трематодами через пищу, во Вьетнаме провели специальное обследование влияния превентивной химиотерапии на возможность реинвазии трематодами (Lier et al., 2014)<sup>6</sup>. В эксперименте участвовало 396 человек, среди которых у 40.2 % предварительно установили наличие яиц трематод. После курса лечения через 2 недели яйца трематод были выявлены только у 2.3 % испытуемых, а через 60 недель заражёнными оказалось уже 29.8 % участвующих в натурном эксперименте.

Заражение людей трематодами через пищу всё ещё остаётся важной социально-экономической проблемой для современного общества. Обычно подобные заболевания встречаются локально, но в некоторых частях мира могут носить эпидемический характер, при этом более всего они распространены среди детей, в том числе школьников, а также истощённых людей, лиц с ослабленной иммунной системой. В тексте довольно часто приводились примеры обнаружения чрезвычайно высокой заражённости людей тем или иным видом трематод.

И, наконец, последнее, на что я не могу не обратить внимания уважаемых читателей, это — наблюдаемая в настоящее время чрезвычайная популярность темы «паразитов человека». На многочисленных сайтах усиленно муссируются вопросы опасности паразитов, в том числе трематод, способов избавления от них,

---

<sup>6</sup>Lier T., Do D. T., Johansen M. V., Nguyen T. H., Dalsgaard A., Asfeldt A. M. High reinfection rate after preventive chemotherapy for fishborne zoonotic trematodes in Vietnam // PLOS Neglected Tropical Diseases DOI: 10.1371/ journal.pntd.0002958 Aug 25, 2014/



рекламируются те или иные лекарства, народные средства и т. д. К великому сожалению, судя по тем неточностям и даже заведомо неверной информации, которые содержат отдельные сайты, пишут их не всегда, скажем мягко, специалисты-паразитологи.

Только один, но очень наглядный пример.

На информационном сайте <http://dommedika.com/laboratoria/300.html> Dommedika приведены сведения о широко распространённой эхиностоматидной трематоде *Echinostoma revolutum* (см. стр. 67–72). Приведу дословный текст из названного источника (ляпы, ошибки, неточности выделены мною — АГ):

«У *Echinostoma revolution* мирацидий превращается прямо в редию, минуя стадию спороцисты. Редии *Echinostoma* sp. с развившимися церкариями находили в легочном брюхоногом моллюске прудовике обыкновенном — *Limnaea stagnalis*.

Для *Echinostoma revolutum* характерно далее то, что **церкарии** по выходе из редии **не покидают** моллюска, а остаются в нем, превращаясь в нем в стадию **Agamodistomum**, которую можно считать **эквивалентной метацеркарии**. Заражение окончательного хозяина происходит при поедании моллюсков с *Agamodistomum*.

Цикл развития *Ech. revolutum*. Первый промежуточный хозяин — моллюск (*Gurautus prachadi*); **церкарии, по выходе из него, проникают в мантию других пресноводных моллюсков**, являющихся вторым промежуточным хозяином, где превращаются в метацеркарии».

Комментировать этот «перл» не имеет смысла (здесь надо разбирать каждое слово, которое буквально «вопиёт» об издевательствах над ним), но относительно *Agamodistomum* как стадии, «эквивалентной метацеркарии», всё-таки вынуждена сказать несколько слов. Дело в том, что в конце 19-го столетия для дистом, которые ещё не достигли той стадии развития, которая позволила бы установить их истинную родовую принадлежность, был создан искусственный собирательный род *Agamodistomum* Stossich, 1892. Приведу несколько примеров практического использования этого «термина». Мезоцеркария диплостомидной трематоды *Alaria alata* (см. стр. 53–56) из дикого кабана первоначально была описана как *Agamodistomum musculorum suis* или *Agamodistomum suis*. Ещё один представитель диплостомид — *Alaria marcianaе* (см. стр. 57–58), первоначально описанный под названием *Cercaria marcianaе*, — в начале 20-го века также был отнесён к роду *Agamodistomum* как *A. marcianaе*, а уже затем оказался в роде *Alaria*. В 1928 г. из лёгких енота описали новый вид трематоды *Agamodistomum la-ruei* (Hughes, 1928)<sup>7</sup>.

В настоящее время *Agamodistomum* — невалидное, не используемое родовое название (<http://medical-dictionary.thefreedictionary.com/Agamodistomum>), а потому «приравнивать» его к стадии *Agamodistomum*, да ещё равнозначной метацеркариальной стадии трематод, по меньшей мере, нонсенс.

---

<sup>7</sup>Hughes R. C. Studies on the trematode family Strigeidae (Holostomidae). No. XII. *Agamodistomum la-ruei* sp. nov. // Parasitol. — 1928. — 20, 4. — P. 413 – 420.

## Л и т е р а т у р а (перечень источников, цитируемых в тексте)

- Алексеев В. М. Об идентичности видов *Echinochasmus (Ech.) beleocephalus* (Linstow, 1873) и *Echinochasmus (Ech.) japonicus* Tanabe, 1926 // Вестн. ЛГУ. – 1963. – 3 (15). – С. 150 – 152.
- Андреянов О. Н. Систематический анализ гельминтофауны хищных млекопитающих Центрального региона России // Российск. вет. журн. – Мелкие домашние и дикие животные. – 2013. – № 3. – С. 20 – 21.
- Андреянов О. Н., Сафиуллин Р. Т., Горохов В. В., Абалихин Б. Г. и др. Заражённость хищников семейства псовых в различных эколого-географических зонах Центрального Нечерноземья России // Теория и практика борьбы с паразитарными болезнями (посвящается 80-летию со дня рождения Андрея Стефановича Бессонова). – М., 2009. – Вып. 10. – С. 17 – 20.
- Арисов М. В. Дикроцелиоз КРС в Волгоградской области, экономический ущерб. Борьба и профилактика // Ветер. патология. – 2007. – № 1. – С. 124 – 130.
- Атаев Г. Л., Козминский Е. В., Добровольский А. А. Динамика заражённости *Bithynia tentaculata* (Gastropoda: Prosobranchia) трематодами // Паразитология. – 2002. – 36, 3. – С. 203 – 218.
- Бадави Э. Б. Гельминтофауна рукокрылых Армении и Египта: Автореф. дисс...канд. биол. наук: 03.00.20 – гельминтология. – Ереван, 1993. – 21 с.
- Башкирова Е. Я. Семейство Echinostomatidae Dietz, 1909 / Скрыбин К. И. Трематоды животных и человека. Основы трематодологии. – М.: Изд-во АН СССР, 1947. – 1. – С. 310 – 391.
- Белопольская М. М. Трематоды семейства Microphallidae Travassos, 1920 / Скрыбин К. И. Трематоды животных и человека. Основы трематодологии. – М.: Изд-во АН СССР, 1952. – 6. – С. 719 – 756.
- Беспрозванных В. В. Фауна, биология, экология трематод, развивающихся с участием пресноводных переднежаберных моллюсков Приморского края: Автореф. дисс...докт. биол. наук: 03.00.08 – зоология. – Владивосток, 2008.
- Беспрозванных В. В. Жизненные циклы трематод *Echinochasmus japonicus* и *E. beleocephalus* (Echinostomatidae) в условиях Приморского края // Паразитология. – 2009. – 43, 3. – С. 248 – 258.
- Беспрозванных В. В., Ермоленко А. В. Жизненный цикл *Isoparorchis hysterobagri* (Trematoda: Isoparorchidae) // Зоол. журн. – 1989. – 68, 1. – С. 136 – 139.
- Беспрозванных В. В., Ермоленко А. В. Природно-очаговые гельминтозы человека в Приморском крае. – Владивосток: Дальнаука, 2005. – 120 с.
- Беспрозванных В. В., Ермоленко А. В., Дворяндин В. А. К обнаружению *Metagonimus katsuradai* Isumi, 1935 (Trematoda: Heterophyidae) в Южном Приморье // Гельминты и вызываемые ими заболевания. – Владивосток, 1987. – С. 47 – 52.
- Беспрозванных В. В., Ермоленко А. В., Румянцева Е. Е., Маслов Д. В., Воронок В. М., Татонина Ю. В. Нозоареалы клонорхоза в Приморском крае // Мед. паразитология. – 2012. – № 2. – С. 7 – 14.
- Безр С. А. Биология возбудителя описторхоза. – М.: Тов. научн. изд. КМК, 2005. – 340 с.
- Безр С. А. Аспекты биологии *Opisthorchis felineus* Rivolta (1884), нуждающиеся в дополнительных исследованиях // Биоразнообразии и экология паразитов: Труды Центра паразитологии Ин-та проблем экологии и эволюции им. А. Н. Северцова РАН. – 46. – С. 50 – 63.
- Безр С. А., Бочарова Т. А., Завойкин В. Д., Цейтлин Д. Г. Инвазия метацеркариями описторхисов карповых рыб Оби на севере Томской области // Мед. паразитол. и паразитарн. болезни. – 1974. – № 1. – С. 100 – 105.
- Безр С. А., Герман С. М. Восприимчивость моллюсков *Bithynia inflata* из разобщённых популяций к заражению *Opisthorchis felineus* из разных очагов описторхоза // Паразитология. – 1987. – 21, 4. – С. 585 – 588.
- Бисариева Ш. С. Эколого-эпидемиологическая характеристика описторхоза в Казахстане: Автореф. дисс...канд. биол. наук. – М., 1991. – 22 с.
- Близнюк И. Д. К вопросу о продолжительности инвазии моллюсков (*Bithynia leachi*) церкариями *Opisthorchis felineus* и количественная характеристика их продукции // Проблемы паразитологии: Тр. Укр. респ. НОП. – Киев: Наук. думка, 1967. – С. 135 – 137.
- Бочарова М. М. Структура популяции *Dicrocoelium lanceolatum* в биоценозе пастбищ // Теория и практика борьбы с паразитарными болезнями (посвящается 80-летию со дня рождения Андрея Стефановича Бессонова). – М., 2009. – Вып. 10. – С. 72 – 74.

- Викулин Д. В. Паразитарная ситуация по гельминтозоозам на продовольственных рынках Москвы // Теория и практика борьбы с паразитарными болезнями (посвящается 80-летию со дня рождения Андрея Стефановича Бессонова). – М., 2009. – Вып. 10. – С.91–92.
- Вильявисенсио А. А. Ф. Эпизоотологический анализ фасциолеза (*Fasciola hepatica* L. 1758) в Эквадоре: Автореф. дисс...канд. вет. наук: 03.00.19 – паразитология. – М., 2006. – 20 с.
- Виноградов К. Н. О новом виде двуустки (*Distomum sibiricum*) в печени человека // Труды Томского общества естествоисп. – 1892. – 3. – С. 138.
- Войцеховский В. В., Ландышев Ю. С., Целуйко С. С., Лысенко А. В. Лейкемоидные реакции и эритроцитозы. – Благовещенск, 2013. – 208 с.
- Воронин В. Н. Современное состояние изученности болезней и паразитов речных раков // Сборник научн. трудов ГОСНИОРХ. – 1989. – Вып. 300. – С. 137–148.
- Вышкварцева Н. В. Морфология фаз развития сосальщика *Metorchis intermedius* (Opisthorchiidae) из баклана // Паразитология. – 1969. – 3, 4. – С. 346–352.
- Вьюшкова Л. А., Проскурина В. В. Опасные для человека паразиты промысловых рыб дельты Волги // Рыбоводство и рыболовство. – 2000. – № 4. – С. 29–30.
- Гаджиев И. Г. Гельминтофауна собак в равнинном поясе Дагестана // Теория и практика борьбы с паразитарными болезнями (посвящается 80-летию со дня рождения Андрея Стефановича Бессонова). – М., 2009. – Вып. 10. – С.105–107.
- Гаевская А. В. О биологии *Parvatrema timondavidi* Bartoli, 1963 (Trematoda, Gymnophallidae) в Чёрном море // Паразитология. – 1973. – 7, 1. – С. 61–66.
- Гаевская А. В. Справочник болезней и паразитов морских и океанических промысловых рыб. – Севастополь: ЭКОСИ-Гидрофизика, 2001. – 262 с.
- Гаевская А. В. Паразиты и болезни рыб Чёрного и Азовского морей: I – морские, солоноватоводные и проходные рыбы. – Севастополь: ЭкоСи-Гидрофизика, 2012. – 380 с.
- Гаевская А. В. Паразиты и болезни рыб Чёрного и Азовского морей: II – полупроходные и пресноводные рыбы. – Севастополь: ЭкоСи-Гидрофизика, 2013. – 354 с.
- Гаевская А. В. Паразиты, болезни и вредители мидий (*Mytilus*, Mytilidae). X. Трематоды (Trematoda). – Севастополь: ЭКОСИ-Гидрофизика, 2014. – 255 с.
- Гаевская А. В., Губанов В. В., Мачкевский В. К., Найдёнова Н. Н., Солонченко А. И., Ткачук Л. П., Холодковская Е. В. Паразиты, комменсалы и болезни черноморской мидии. – Киев: Наук. думка, 1990. – 132 с.
- Глазков Г. Г., Клишин А. А., Кривенко В. В. Определение заражённости личинками *Opisthorchis felineus* карповых рыб методом переваривания в искусственном желудочном соке // Биологические основы борьбы с гельминтозами человека и животных: Мат. научн. конф. Всесоюз. общ-ва гельминтологов – М., 1978. – Вып. 30. – С. 49–52.
- Горохов В. В., Сергиев В. П., Успенский А. В., Вильявисенсио А., Молчанов И. А., Романенко Н. А. Фасциозел человека в Южной Америке // Мед. паразитол. и паразит. болезни – 2005. – 1. – С. 55–58.
- Горохов В. В., Скира В. Н., Кленова И. Ф., Тайчинов У. Г. и др. Эпизоотическая ситуация по основным гельминтозам в Российской Федерации // Теория и практика борьбы с паразитарными болезнями (посвящается 80-летию со дня рождения Андрея Стефановича Бессонова). – М., 2009. – Вып. 10. – С.137–140.
- Гузеева М. В. Роль и место редких гельминтозов в паразитарной патологии в России: Автореф. дисс... канд. мед. наук: 03.00.19 – паразитология. – М., 2009. – 22 с.
- Демидова Т. Н., Вехник В. П. Трематоды (Trematoda, Monorchidae) ночниц *Myotis brandtii* и *M. mystacinus* (Chiroptera, Vespertilionidae) Самарской луки (Россия) // Вестн. зоол. – 2004. – 38, 5. – С. 71–74.
- Довгалева А. С. Метагонимоз в Приамурье // Мед. паразитол. и паразит. болезни. – 1974. – № 6. – С. 680–684.
- Домонтович М. К. Опыты и наблюдения над адолескарией (инцистированной церкарией) // Приложение к № 14 докладов Губ. Земск. упр. – 1915. – С. 24–34. (из: Скрябин, 1948).
- Драгомерецкая А. Г. Нанофитоз – рыба как фактор передачи гельминтов человеку / Актуальные проблемы безопасности и оценки риска здоровью населения при воздействии факторов среды обитания: Мат. Всеросс. научно-практич. конф. с международ. участием, 21–23 мая 2014 г. – Под ред. А. Ю. Поповой, Н. В. Зайцевой. – Пермь, 2014. – С. 185–190.
- Ермоленко А. В., Беспрозванных В. В. Фауна метацеркарий трематод у рыб бассейна реки Раздольной // Гельминты и вызываемые ими заболевания. – Владивосток, 1987. – С. 33–46.

- Жигилева О. Н. 7.8. Водные паразитарные системы города / Тюмень начала XXI века. – Тюмень: Изд-во ИПОС СО РАН, 2002. – 335 с. (доступно: <http://www.ipdn.ru/tjumen-nachala-xxi-veka/glava7/-77/>).
- Жигилева О. Н., Зеновкина Д. В. Генетическая структура популяций *Opisthorchis felineus* (Trematoda) и его вторых промежуточных хозяев – карповых рыб в Обь-Иртышском очаге описторхоза // Мат. V Всеросс. конф. с междунар. участием по теоретич. и морск. паразитологии. – Светлогорск, 23 – 27 апреля 2012 г. – Калининград: АтлантНИРО, 2012. – С. 77 – 79.
- Заблоцкий В. И. Псевдамфистоматоз в дельте Волги и новые данные по биологии его возбудителя // Мат. научн. конф. Всесоюз. общ-ва гельминтологов (декабрь 1967 г.). – М., 1968. – Часть I. – С. 101 – 107.
- Заблоцкий В. Дифференциальный диагноз яиц и метацеркарий *Opisthorchis felineus* и *Pseudamphistomum truncatum* // Медиц. паразитол. – 1973. – 42, 3. – С. 334 – 338.
- Заблоцкий В. И. Фауна и биология гельминтов промысловых млекопитающих Астраханской области // Гельминтозы человека, животных и растений и меры борьбы с ними: Тез. докл. конф. Всесоюз. общ-ва гельминтологов АН СССР (Москва, 27 – 29 января 1981 г.). – М., 1980. – С. 62 – 63.
- Зазорнова О. П., Сысоев А. В. Филогенетические взаимоотношения видов рода *Cotylurus* и его положение в системе трематод семейства Strigeidae // Паразитология. – 1993. – 27, 1. – С. 69 – 76.
- Захарова Г. А., Барткова А. Д., Радченко Л. П. Эпидемиологическая ситуация по биогельминтозам в Приморском крае // Здоровье, медицинская экология, наука. – 2009. – 3 (38). – С. 75 – 76.
- Здун В. И. Личиночные формы *Opisthorchis felineus* в моллюске *Bithynia leachi* // Проблемы паразитологии: Тр. Укр. респ. научн. общ-ва паразитол. – К.: Изд-во АН УССР, 1961. – № 1. – С. 284 – 291.
- Ильинских Е. Н., Ильинских И. Н., Ильинских Н. Н. Повышенная аккумуляция микроэлементов в крови и желчи у больных с инвазией *Opisthorchis felineus* (Rivolta, 1884) и *Metorchis bilis* (Braun, 1890) // Паразитология. – 2009. – 43, 2. – С. 172 – 179.
- Ильинских Е. Н., Новицкий В. В., Ильинских Н. Н., Лепехин А. В. О распространении инвазии *Opisthorchis felineus* (Rivolta, 1884) и *Metorchis bilis* (Braun, 1890) у населения некоторых регионов Западной Сибири // Бюлл. сибирск. медицины. – 2006. – № 4. – С. 18 – 22.
- Ильинских Е. Н., Новицкий В. В., Ильинских Н. Н., Лепехин А. В. Инвазии *Opisthorchis felineus* (Rivolta, 1884) и *Metorchis bilis* (Braun, 1890) у человека в различных регионах Обь-Иртышского речного бассейна // Паразитология. – 2007. – 41, 1. – С. 55 – 64.
- Инструкция 4.2.10-21-25-2006 «Паразитологический контроль качества рыбы и рыбной продукции». – Минск, 2006. – 29 с.
- Искова Н. И. Фауна трематод диких гусиных (Anseriformes) северо-западного Причерноморья // Вестн. зоол. – 1972. – № 5. – С. 50 – 56.
- Казарникова А. В., Павлович Г. М., Шестаковская Е. В., Стрижакова Т. В. и др. Глава 5. Материалы к изучению паразитов и заболеваний рыб Азовского бассейна // Ихтиофауна Азово-Донского и Волго-Каспийского бассейнов и методы её сохранения. – Под. ред. акад. Г. Г. Матишова. – Ростов-на-Дону: Изд-во ЮНЦ РАН, 2009. – С. 148 – 167.
- Калинина О. И. Биология гельминтов и профилактика гельминтозов (учебное пособие). – Владивосток: Изд-во ТГЭУ, 2005. – 80 с.
- Калмыков А. П., Федорович В. В., Кашина Т. Г., Семёнова Н. Н., Иванов В. М. Паразитические плоские черви волка *Canis lupus* Linnaeus, 1758 и обыкновенной лисицы *Vulpes vulpes* Linnaeus, 1758 дельты Волги // [http://www.rusnauka.com/27\\_SSN\\_2012/Biologia/7\\_117427.doc.htm](http://www.rusnauka.com/27_SSN_2012/Biologia/7_117427.doc.htm).
- Кармалиев Р. С., Кереев Я. М. Описторхоз рыб в Западно-Казахстанской области // Рос. паразитол. журн. – 2013. – № 3. – Р. 11 – 15.
- Карсаков Н. Т., Зубаирова М. М., Атаев А. М. Гельминтофауна овец в равнинном поясе Дагестана // Теория и практика борьбы с паразитарными болезнями (посвящается 80-летию со дня рождения Андрея Стефановича Бессонова). – М., 2009. – Вып. 10. – С.137 – 140.
- Катохин А. В., Брусенцов И. И., Мордвинов В. А., Евтушенко А. В. и др. Перспективы использования молекулярно-генетических методов исследований в диагностике описторхидозных инвазий // Ветер. медицина. – 2010. – Вып. 94. – С. 273 – 274.
- Коваленко Ф. П., Черникова Е. А., Михелев В. Ю., Шатверин Г. А. Экспериментальное обоснование концепции становления инвазии *Opisthorchis felineus* у окончательных хозяев // Паразитология. – 2005. – 39, 3. – С. 257 – 262.

- Козлов Д. П. Эколого-фаунистическое изучение гельминтов канид (Mammalia: Canidae) Дальнего Востока и расшифровка биологического цикла нематоды *Thelazia callipaeda* Railliet et Henry, 1910: Автореф. дисс...канд. биол. наук. – М., 1965. – 16 с.
- Колчанов Н. А., Огородова Л. М., Фёдорова О. С., Сазонов А. Э. и др. ДНК-диагностика микс-инвазий *Opisthorchis felineus* и *Metorchis bilis* с помощью метода ПЦР // Мед. паразитол. и паразитарные болезни. – 2010. – № 2. – С. 10 – 13.
- Контримавичус В. Л. Гельминтофауна куньих Дальнего Востока // Труды ГЕЛАН АН СССР. – 1963. – 13. – С. 26 – 47.
- Красавцев Е. Л., Мицура В. М. Клинико-эпидемиологическая характеристика описторхоза в Гомельской области // Проблемы здоровья и экологии. – 2014. – № 4 (42). – С. 72 – 75.
- Краснолобова Т. А., Сударинов В. Е. Трематоды фауны СССР. Род *Plagiorchis*. – М.: Наука, 1964. – 164 с.
- Крючкова Е. Н., Петров Ю. Ф., Шахбиев Х. Х. Гельминтофауна у домашних и диких плотоядных животных в европейской части Российской Федерации ([http://www.kubanvet.ru/journal\\_n5\\_20116](http://www.kubanvet.ru/journal_n5_20116)).
- Курочкин Ю. В. Трематоды фауны СССР. Парагонимиды. – М.: Наука, 1987. – 152 с.
- Курочкин Ю. В., Бисерова Л. И. Об этиологии и диагностике «чёрнопятнистого заболевания» рыб // Паразитология. – 1996. – 30, 2. – С. 117 – 125.
- Курочкин Ю. В., Суханова Г. И. Новое в проблеме парагонимиза животных и человека // Паразитология. – 1980. – 14, 4. – С. 295 – 298.
- Ларцева Л. В., Проскурина В. В., Володина В. В. Распространённость патогенных гельминтов у промысловых гидробионтов в Волго-Каспийском бассейне // Астраханск. вестник экол. образования. – 2012. – № 3 (21). – С. 113 – 117.
- Ларцева Л. В., Проскурина В. В., Евдокимова М. И., Постнова В. Ф. Паразиты рыб Волго-Каспийского региона – возбудители заболеваний человека и животных // Проблемы патологии, иммунологии и охраны здоровья рыб и гидробионтов: тез. докл. Всеросс. научно-практ. конф. – М.: Россельхозакадемия, 2003. – С. 74 – 76.
- Макеева Л. С., Лялина О. К., Ивченко Н. А. Заболеваемость клонорхозом в Амурской области // Актуальные аспекты паразитарных заболеваний в современный период: Тез. докл. Всеросс. конф. – Тюмень, 2008. – С. 139 – 140.
- Махмудова Е. А. Эколого-фаунистический анализ трематод водно-болотных птиц Малого Гызылагачского залива Каспийского моря // Вісн. Запорізьк. нац. унів-ту. Біол. науки. – 2012. – № 1. – С. 59 – 70.
- Махмудова Е. А. Эколого-фаунистический анализ заражённости бакланов Азербайджана возбудителями трематодозов // Ветер. медицина. – 2013. – № 1. – С. 49 – 53.
- Минеева О. В. Фауна паразитов бычка-кругляка *Neogobius melanostomus* (Pallas, 1814) Саратовского водохранилища // Вестн. Нижегородского ун-та им. Н. И. Лобачевского. Общ. биол. – 2012. – № 2 (3). – С. 156 – 161.
- Мишаков Н. Е. Влияние физико-химических факторов на выживаемость в рыбе метацеркарий нанофьетуса // Исследования по фауне, систематике и биохимии гельминтов Дальнего Востока // Труды Биол.-почв. ин-та ДВНЦ АН СССР. Новая серия. – 1972. – 11. – С. 246 – 256.
- Молодожникова Н. М., Жохов А. Е. Таксономическое разнообразие паразитов рыбообразных и рыб бассейна Волги. III. Аспидогастры (*Aspidogastrea*) и трематоды (*Trematoda*) // Паразитология. – 2007. – 41, 1. – С. 28 – 54.
- Молчанов И. А., Сорокина Н. П., Вильявисенсио А. А. Ф., Горохов В. В. Фасциолёз как серьёзный антропозооноз // Ветер. патология. – 2004. – № 4. – С. 97 – 102.
- Морозов Ф. Н. Трематоды надсемейства *Heterophyoidea* Faust, 1929 / Скрыбин К. И. Трематоды животных и человека. Основы трематодологии. – М.: Изд-во АН СССР, 1952. – 6. – С. 153 – 412.
- Морозов Ф. Н. Подотряд *Heterophyata* Morosov, 1955 / Скрыбин К. И. Трематоды животных и человека. Основы трематодологии. – М.: Изд-во АН СССР, 1955. – 10. – С. 243 – 338.
- Морозова Е. В. Изучение геномной вариабельности печёночного сосальщика *Fasciola hepatica*: Автореф. дисс...канд. биол. наук: 03.00.26 – молекулярная генетика. – М., 2004. – 22 с.
- Мошу А. Гельминты рыб водоёмов Днестровско-Прутского междуречья, потенциально опасные для здоровья человека. – Ред. Илья Тромбицкий. – Кишинэу: Международная ассоциация хранителей реки Эсо-TIRAS, 2014. – 88 с.
- Мошу А. Я., Тромбицкий И. Д. Паразитофауна пухлощёкой рыбы-иглы *Syngnathus abastes* Risso, 1827 (*Syngnathiformes: Syngnathidae*) водоёмов Днестровско-Прутского междуречья // Современные рыбохозяйственные и экологические проблемы Азово-Черноморского региона: Мат. VII Междунар. конф. Керчь, 20 – 23 июня 2012 г. – Керчь, 2012. – 2. – С. 175 – 178.

- Нивин Е. А. Морфометрические показатели и зараженность раков метацеркариями пульмотрематод // Арсеньевские чтения. – Уссурийск, 1993. – С. 60 – 62. (цит. по: Калинина, 2005).
- Определитель паразитов позвоночных Чёрного и Азовского морей. – Киев: Наук. думка, 1975. – 552 с.
- Определитель паразитов пресноводных рыб. Т. 3. Паразитические многоклеточные. – Л.: Наука, 1987. – 583 с. – (Определители по фауне СССР, изд. Зоол. ин-том АН СССР; Вып. 149).
- Пальцев А. И., Яхина С. В. Эпидемиология описторхозов // Терапевт. архив. – 2008. – № 2. – С. 89 – 92.
- Посохов П. С. Роль природных и социальных факторов в формировании очагов трематодозов человека в Приамурье / Биология и таксономия гельминтов человека и животных. – 1984. – С. 163 – 167. (цит. по: Драгомерецкая, 2014).
- Посохов П. С. Клонорхоз в Приамурье // Библиотека инфекционной патологии. – Хабаровск: ДВГМУ, 2004. – Вып. 11. – 187 с.
- Постнова В. Ф., Ковтунов А. И., Базельцева Л. И., Аракелян З. С. и др. Псевдамфистомоз Волго-Каспийского бассейна // Проблемы современной паразитологии: Мат. Междунар. конф. и III съезда Паразитол. общ-ва при РАН (Петрозаводск, 6 – 12 октября 2003). – С.-Петербург, 2003. – Ч. 2. – С. 70 – 72.
- Прокофьев В. В., Галактионов К. В. Стратегии поискового поведения церкарий трематод // Труды ЗИН РАН. – 2009. – 313, 3. – С. 308 – 318.
- Профилактика паразитарных болезней на территории Российской Федерации. Санитарные правила и нормы. – М.: Информ.-изд. центр Минздрава России, 1997. – 168 с.
- Пустовалова В. Я., Степанова Т. Ф., Шонин А. Л. Описторхоз (учебно-методическое пособие для студентов). – Под ред. А. В. Моисеенко. – Тюмень: Изд-во ТГМА, 1999. – 10 с. 2-е издание.
- Радев В., Канев И., Фрид Б. Жизненный цикл *Isthmiophora melis* (Trematoda: Echinostomatidae) по материалам из Юго-Восточной Европы // Паразитология. – 2009. – 43, 6. – С. 445 – 453.
- Размашкин Д. А. О видовой принадлежности метацеркарий рода *Metorchis* (Trematoda: Opisthorchiidae) из рыб Западной Сибири // Паразитология. – 1978. – 12, 1. – С. 68 – 78.
- Романенко Н. А., Посохов П. С., Трускова Г. М., Молчанов О. В., Паршина Е. А., Козырева Т. Г., Семёнова Т. А. Гельминтозы Востока и Севера России (этиология, клиника, диагностика, лечение, профилактика). – Хабаровск: ДВГМУ, 2005. – 215 с.
- Ромашов Б. В. Природно-очаговые гельминтозы в Центральном Черноземье (Воронежская область) // Паразитология в XXI веке – проблемы, методы, решения: Мат. IV Всеросс. съезда Паразитол. общ-ва при РАН, 20 – 25 окт. 2008 г., ЗИН РАН, С.-Петербург. – С.-Петербург: «Лема», 2008. – С. 96 – 100.
- Рубанова М. В. Заражённость паразитами ротана *Perccottus glenii* (Actinopterygia: Odontobutidae) в Саратовском водохранилище в зависимости от пола хозяина // Самарская Лука: проблемы региональной и глобальной экологии. – 2014. – 23, 2. – С. 116 – 119.
- Сидоров Е. Г. Природная очаговость описторхоза. – Алма-Ата: Наука КазССР, 1983. – 240 с.
- Скарбилович Т. С. Семейство Lecithodendriidae Odhner, 1911 / Скрыбин К. И. Трематоды животных и человека. Основы трематодологии. – М.-Л.: Изд-во АН СССР, 1948. – 2. – С. 337 – 597.
- Скрыбин К. И. *Echinostoma paraulum* – новый паразит человека // Мед. паразитол. и паразит. болезни. – 1938. – 7, 1. – С. 129 – 139.
- Скрыбин К. И. Семейство Cathaemasiidae Fuhrmann 1928 / Скрыбин К. И. Трематоды животных и человека. Основы трематодологии. – М.-Л.: Изд-во АН СССР, 1947а. – 1. – С. 54 – 63.
- Скрыбин К. И. Семейство Clinostomatidae Lühe, 1901 / Скрыбин К. И. Трематоды животных и человека. Основы трематодологии. – М.-Л.: Изд-во АН СССР, 1947б. – 1. – С. 64 – 105.
- Скрыбин К. И. Семейство Philophthalmidae Travassos, 1918 / Скрыбин К. И. Трематоды животных и человека. Основы трематодологии. – М.-Л.: Изд-во АН СССР, 1947в. – 1. – С. 184 – 213.
- Скрыбин К. И. Надсемейство Fascioloidea Stiles et Goldberger, 1910 / Скрыбин К. И. Трематоды животных и человека. Основы трематодологии. – М.: Изд-во АН СССР, 1948. – 2. – С. 7 – 336.
- Скрыбин К. И. Семейство Isoparorchidae Poche, 1925 / Скрыбин К. И. Трематоды животных и человека. Основы трематодологии. – М.: Изд-во АН СССР, 1955. – 10. – С. 617 – 635.
- Скрыбин К. И., Антипин Д. Н. Надсемейство Plagiorchioidea Dollfus, 1930 / Скрыбин К. И. Трематоды животных и человека. Основы трематодологии. – М.: Изд-во АН СССР, 1958. – 14. – С. 75 – 631.
- Скрыбин К. И., Башкирова Е. Я. Семейство Echinostomatidae Dietz, 1909 / Скрыбин К. И. Трематоды животных и человека. Основы трематодологии. – М.: Изд-во АН СССР, 1956. – 12. – С. 51 – 930.
- Скрыбин К. И., Лундтрон Г. Т. Трематоды кишечника собак Донской области // Изв. Донского вет. ин-та. – 1919. – 1, 1. – С. 3 – 17.

- Скрябин К. И., Петров А. М. Надсемейство Opisthorchioidea Faust, 1929 / Скрябин К. И. Трематоды животных и человека. Основы трематодологии. – М.-Л.: Изд-во АН СССР, 1950. – 4. – С. 81 – 328.
- Скрябин К. И., Судариков В. Е., Курочкин Ю. В. Семейство Paragonimidae Dollfus, 1939 / Скрябин К. И. Трематоды животных и человека. Основы трематодологии. – М.: Наука, 1978. – 26. – С. 7 – 80.
- Скрябин К. И., Шульц Р. С. Гельминтозы печени человека, вызываемые трематодами / Сборник работ 25-й Союзной гельминтол. экспедиции в Артёмовском округе Донбасса. – 1926. – С. 8 – 45 и 57 – 68 (цит. по: Скрябин, Петров, 1950).
- Скрябин К. И., Шульц Р. С. Трематоозы печени человека. – 2-е изд. – 1928. (из: Скрябин, 1948).
- Скрябин К. И., Шульц Р. С. Гельминтозы человека (основы медицинской гельминтологии). – М.-Л.: Медгиз, 1931. – Ч. 2. – 767 с.
- Скрябин К. И., Шульц Р. С. Гельминтозы крупного рогатого скота и его молодняка. – М., 1937. – 723 с.
- Смоерожевская Л. И. Гельминты водоплавающих и болотных птиц Украины. – Киев: Наук. думка, 1976. – 416 с.
- Соколов С. Г., Протасова Е. Н., Решетникова А. Н., Шедько М. Б. Паразиты ротана *Perccottus glenii* (Actinopterygia: Odontobutidae), интродуцированного в водоёмы европейской части России // Успехи современ. биол. – 2012. – 132, 5. – С. 477 – 492.
- Сорокина Н. П. Эпизоотологический анализ биотического потенциала фасциолы (*F. hepatica* L. 1758) в Центральном регионе России: Автореф. дисс...канд. вет. наук: 16.00.03: ветеринарная микробиология, вирусология, эпизоотология, микология с микотоксикологией и иммунология; 03.00.19: паразитология. – М., 2004. – 20 с.
- Сосипатров Г. В. Биология *Echinohasmus perfoliatus* (Ratz, 1908). Диагностика и эпизоотология эхинохазмоса свиней на Нижнем Поволжье: Автореф. дисс...канд. вет. наук. – М., 1963. – 20 с.
- Соусь С. М. Факторы регуляции численности трематод сем. Opisthorchiidae в Обь-Иртышском очаге описторхоза / Паразиты рыб: современные аспекты изучения – Конф., посвящ. памяти д. б. н., проф. Б. И. Купермана (1933 – 2002). – Борок, 18 – 22 августа 2003. – С. 51 – 52.
- Судариков В. Е. Отряд Strigeidida (La Rue, 1926) Sudarikov, 1959. / Скрябин К. И. Трематоды животных и человека. Основы трематодологии. – М.: АН СССР, 1960а. – 17. – С. 147 – 530.
- Судариков В. Е. Подотряд Strigeata La Rue, 1926 / Скрябин К. И. Трематоды животных и человека. Основы трематодологии. – М.: АН СССР, 1960б. – 18. – С. 453 – 696.
- Судариков В. Е. Отряд Strigeidida (La Rue, 1926) Sudarikov, 1959 / Скрябин К. И. Трематоды животных и человека. Основы трематодологии. – М.: АН СССР, 1961. – 19. – С. 269 – 469.
- Судариков В. Е. Отряд Strigeidida (La Rue, 1926) Sudarikov, 1959 / Скрябин К. И. Трематоды животных и человека. Основы трематодологии. – М.: АН СССР, 1971. – 24. – С. 71 – 272.
- Судариков В. Е., Ломакин В. В., Атаев А. М., Семёнова Н. Н. Метацеркарии трематод – паразиты рыб Каспийского моря и дельты Волги / Метацеркарии трематод – паразиты гидробионтов России. – М.: Наука, 2006. – Том. 2. – 183 с.
- Султанов М. А., Сарымсаков Ф. С., Муминов П., Давлатов Н., Гехтин В. И. и др. Гельминты животных Каракалпакской АССР / Паразиты животных и человека низовьев Амударьи. – Ташкент, 1969. – С. 3 – 66.
- Сыслова Т. Г., Цыбина Т. Н., Сидоренко А. Г., Ясинский А. А. Состояние паразитарной заболеваемости населения Российской Федерации в 1999 г. // Мед. паразитология и паразитар. Болезни. – 2001. – № 3. – С. 31 – 35.
- Твердохлебов И. Т., Аюпов Х. Б. Дикроцелиоз животных. – М.: Агропромиздат, 1988. – 175 с.
- Токобаев М. М. Гельминты диких млекопитающих Средней Азии. – Фрунзе: Илим, 1976. – 123 с.
- Фейзуллаев Н. А., Мирзоева С. С. Ревизия надсемейства Clinostomoidea (Trematoda) и анализ его системы // Паразитология. – 1983. – 17, 1. – С. 3 – 11.
- Фёдоров К. П., Наумов В. А., Кузнецова В. Г., Белов Г. Ф. О некоторых актуальных вопросах проблемы описторхозов человека // Мед. паразитология и паразитар. Болезни – 2000. – № 3. – С. 7 – 9.
- Филимонова Л. В. Биологический цикл трематоды *Nanophyetus schikhobalowi* // Труды ГЕЛАН. – 1963. – 13. – С. 347 – 357.
- Филимонова Л. В. Экспериментальное изучение биологии *Nanophyetus schikhobalowi* Skrjabin et Podjapolskaja (Trematoda, Nanophyetidae) // Труды ГЕЛАН. – 1965. – 15. – С. 172 – 184.
- Филимонова Л. В. Об изменении таксономического статуса *Nanophyetus schikhobalowi* Skrjabin et Podjapolskaja (Trematoda, Nanophyetidae) / Гельминтозы человека, животных, растений и меры борьбы с ними. – М., 1968. – С. 321 – 329.

- Чемич Н. Д., Ильина Н. И., Захлебаева В. В., Шолохова С. Е. Особенности описторхоза в природном очаге // Актуальная инфектология. – 2014. – № 2 (3). – С. 16 – 20.
- Чемич Н. Д., Ильина Н. И., Захлебаева В. В., Шолохова С. Е., Кочетков А. В. Описторхоз в Украине: эпидемиологические и клинические особенности // Журн. инфектологии. – 2011. – 3, 2. – С. 56 – 62.
- Шакарбоев Э. Б., Акрамова Ф. Д., Азимов Д. А. Трематоды – паразиты позвоночных Узбекистана (структура, функционирование и биоэкология). – Под ред. Д. А. Азимова. – Ташкент: Изд-во Chinor ENK, 2012. – 192 с.
- Шалдыбин Л. С. Гельминтофауна млекопитающих Мордовского государственного заповедника // Тр. Мордовск. заповедника. – 1964. – Вып. 2.
- Шарпило В. П. Паразитические черви пресмыкающихся фауны СССР. – Киев: Наук. думка, 1976. – 287 с.
- Шарпило В. П., Ткач В. В. О типовом виде *Plagiorchis Lühe*, 1899 (Trematoda, Plagiorchiidae) // Вестн. зоол. – 1992. – № 5. – С. 8 – 15.
- Шатров А. С. Биология *Metagonimus yokogawai* Katsurada в Верхнем Приамурье // Паразитология. – 1974. – 8, 3. – С. 196 – 199.
- Шевченко Н. Н. Гельминтофауна некоторых видов млекопитающих долины Северного Донца (Харьковская область) и их влияние на состав и циркуляцию паразитов водного биоценоза // Мат. научн. конф. Всесоюзн. общ-ва гельминтологов (декабрь 1966 г.). – М., 1966. – Ч. III. – С. 321 – 327.
- Шеховцов С. В. Исследование генетического разнообразия эпидемиологически значимых видов описторхид: Автореф. дисс...канд. биол. наук: 03.02.07 – генетика. – Новосибирск, 2010. – 19 с.
- Шеховцов С. В., Катохин А. В., Конков С., Юрлова Н. И., Сербина Е. А. и др. Исследование генетического разнообразия описторхид – *O. felineus*, *O. viverrini*, *C. sinensis* и *M. bilis* // Паразитология в XXI веке – проблемы, методы, решения: Мат. IV Всеросс. съезда Паразитол. общ-ва при РАН, 20 – 25 окт. 2008 г., ЗИН РАН, С.-Петербург. – С.-Петербург: «Лема», 2008. – С. 223 – 226.
- Шигин А. А. К вопросу о плодовитости гельминтов / Паразитические черви домашних и диких животных: Работы по гельминтологии. К 40-летию научной и педагогической деятельности проф. А. А. Соболева. – Владивосток, 1965. – С. 328 – 333.
- Шималов В. В. Гельминтофауна рептилий в Республике Беларусь // Паразитология. – 2010. – 44, 1. – С. 22 – 29.
- Шинкаренко А. Н., Поликутин Н. В. Циркуляция описторхоза и псевдамфистомоза кошек в Волгоградской области // Теория и практика борьбы с паразитарными болезнями (посвящается 80-летию со дня рождения Андрея Стефановича Бессонова). – М., 2009. – Вып. 10. – С. 435 – 436.
- Шульман Е. С., Старобинец Г. М., Лапина А. А. Материалы по изучению метацеркариев *Opisthorchis felineus* // Проблемы паразитологии: Тр. IV научн. конф. паразитологии УССР. – Киев: Изд-во АН УССР, 1963. – С. 297 – 298.
- Шутеев М. М. Паразитофауна ондатры Верхнеобского бора // Паразитология. – 1977. – 11, 6. – С. 538 – 540.
- Юрлова Н. И. Морфология и биология трематод *Hypoderaeum cubanicum comb. n.* и *H. conoideum* // Паразитология. – 1987. – 21, 1. – С. 32 – 35.
- Юрлова Н. И., Сербина Е. Н. Участие *Codiella troscheri* (Mollusca, Prosobranchia) в жизненном цикле *Metorchis albidus* (Trematoda: Opisthorchiidae) // Мед. паразитология и паразитар. Болезни. – 2002. – № 3. – С. 21 – 23.
- Юшков В. Ф., Ивашевский Г. А. Паразиты позвоночных животных Европейского Северо-Востока России. Каталог. – Сыктывкар, 1999. – 230 с.
- Яковлева Г. А., Лебедева Д. И., Иешко Е. П. Трематоды водно-болотных птиц Карелии (по материалам 319-й Союзной гельминтологической экспедиции 1958 – 1962 годов) // Тр. Карельск. научн. центра РАН. – 2015. – № 2. – С. 95 – 110.
- Abdel-Nasser A. H., Refaat M. A. K. Fascioliasis prevalences among animals and human in Upper Egypt // J. King Saud University – Science. – 2010. – 22, 1. – P. 15 – 19.
- Abdul-Salam J., Speelatha B. S. Philophthalmosis: A potential public health hazard in Kuwait // Med. Principles Pract. – 1994/1995. – 4, 3. – P. 159 – 161.
- Abdul-Salam J., Speelatha B. S., Ashkanani H. The eye fluke *Philophthalmus hegeneri* (Digenea: Philophthalmidae) in Kuwait Bay // Kuwait J. Sci. Eng. – 2004. – 31, 1. – P. 119 – 133.
- Abo-Shady A. F., Ali M. M., Abdel-Magied S. Helminth parasites of cats in Dakahlia, Egypt // J. Egypt. Soc. Parasitol. – 1983. – 13. – P. 129 – 133.



- Abou-Basha L. M., Abdel-Fattah M., Orecchia P., Di Cave D., Zaki A.* Epidemiological study of heterophyiasis among humans in an area of Egypt // Eastern Mediter. Health J. – 2000. – **6**, 5-6. – P. 932 – 938.
- Abou-Eisha A. M., Saleh R. E., Fadel H. A., Youssef E. M., Helmy Y. A.* Role of freshwater fishes in the epidemiology of some zoonotic trematodes in Ismailia province // SCVMJ. – 2008. – **13**, 2. – P. 653 – 676.
- AbouLaila M., El-Bahy N., Hilali M., Yokoyama N., Igarashi I.* Prevalence of the enteric parasites of ducks from Behera governorate, Egypt // J. Protozool. Res. – 2011. – **21**. – P. 36 – 44.
- Acha P., Szyfres B.* Zoonosis y enfermedades transmisibles comunes al hombre y a los animales // Parasitosis. 3rd ed. – PAHO, Washington DC, 2003. – **3**. – P. 158 – 164.
- Adam R., Arnold H., Hinz E., Storch V.* Morphology and ultrastructure of the redia and pre-emergent cercaria of *Opisthorchis viverrini* (Trematoda: Digenea) in the intermediate host *Bithynia siamensis goniomphalus* (Prosobranchia: Bithyniidae) // Appl. Parasitol. – 1995. – **36**, 2. – P. 136 – 154.
- Adams J. E., Martin W. E.* Life-cycle of *Himasthla rhigedana* Dietz, 1909 (Trematoda: Echinostomatidae) // Trans. Amer. Micr. Soc. – 1963. – **82**, 1. – P. 1 – 6.
- Adams K. O., Jungkind D. L., Bergquist E. J., Wirts C. W.* Intestinal fluke infection as a result of eating sushi // Amer. J. Clin. Pathol. – 1986. – **86**, 5. – P. 688 – 689.
- Africa C. M.* Evidence of intramuscular invasion in the life cycle of *Haplorchis yokogawai* (Katsuda, 1932) Chen, 1936 (Heterophyidae) // J. Philipp. Isl. Med. Assoc. – 1937. – **17**. – P. 737 – 743.
- Africa C. M.* An attempt to elucidate the filtration of eggs of certain heterophyid trematodes into the general circulation // Philipp. J. Animal Industry. – 1938a. – **5**. – P. 187 – 201.
- Africa C. M.* Description of three trematodes of the genus *Haplorchis* (Heterophyidae) with notes on two other Philippine members of this genus // Philipp. J. Sci. – 1938b. – **66**. – P. 299 – 309.
- Africa C. M., De Leon W., Garcia E. Y.* Somatic heterophyidiasis in fish-eating birds. II. Presence of adults and eggs in the bile ducts of the cattle egret // Philipp. J. Sci. – 1937 (for 1936). – **61**. – P. 227 – 233.
- Africa C. M., De Leon W., Garcia E. Y.* Visceral complications in intestinal heterophyidiasis of man // Acta Med. Philippina. – 1940. – Monogr. Ser. No 1. – P. 1 – 132.
- Africa C. M., Garcia E. Y.* Heterophyid trematodes of man and dog in the Philippines with descriptions of three new species // Philipp. J. Sci. – 1935a. – **57**, 2. – P. 253 – 267.
- Africa C. M., Garcia E. Y.* Two more new heterophyid trematodes from the Philippines // Philipp. J. Sci. – 1935b. – **57**, 4. – P. 443 – 450.
- Africa C. M., Garcia E. Y.* *Plagiorchis* sp., a new trematode parasite of the human intestine // Сб. работ по гельминтол., посвящ. акад. К. И. Скрябину. – 1937. – С. 9 – 10.
- Agatsuma T., Arakawa Y., Iwagami M., Honzako Y., Cahyaningsih U.* et al. Molecular evidence of natural hybridization between *Fasciola hepatica* and *F. gigantica* // Parasitol. Int. – 2000. – **49**, 3. – P. 231 – 238.
- Agatsuma T., Ho L., Jian H., Habe S., Terasaki K.* et al. Electrophoretic evidence of a hybrid origin for tetraploid *Paragonimus westermani* discovered in northeastern China // Parasitol. Res. – 1992. – **78**, 6. – P. 537 – 538.
- Ahluwalia S. S.* *Gastrodiscoides hominis* (Lewis and McConnel, 1876) Leiper, 1913 – the amphistome parasite of man and pig // Indian J. Med. Res. – 1960. – **48**. – P. 315 – 325.
- Ahluwalia S. S.* Studies on some helminths of the domestic pig (*Sus scrofa domestica*) in Western Uttar Pradesh // J. Helminthol. – 1962. – **36**, 4. – P. 347 – 364.
- Ahn Y. K., Ryang Y. S.* Experimental and epidemiological studies on the life cycle of *Echinostomum hortense* Asada, 1926 (Trematoda: Echinostomatidae) // Korean J. Parasitol. – 1986. – **24**, 2. – P. 121 – 136.
- Ahn Y. K., Ryang Y. S.* Epidemiological studies on *Metagonimus* infection along the Hongcheon river, Kanhwon Province // Korean J. Parasitol. – 1988. – **26**, 2. – P. 207 – 213.
- Aka N. A., Adoubryn K., Rondelaud D., Dreyfuss G.* Human paragonimiasis in Africa // Ann. African Med. – 2008. – **7**, 4. – P. 153 – 162.
- Albert C. G., Mena A. C., Bristol J. R.* Parasites of waterfowl from Southwest Texas: The Green-winged teal, *Anas crecca* // J. Wildlife Dis. – 1981. – **17**, 1. – P. 57 – 64.
- Aldhabban A. J. M.* Fish farms as a source for parasites transport: parasitological and developmental studies of *Prohemistomum vivax* with the ameliorating role of *Moringa olifera* in the treatment // J. Amer. Sci. – 2014. – **10**, 4. – P. 6 – 14.
- Alicata J. E.* Parasitic infections of man and animals in Hawaii // Tropical Bull. – Honolulu, Hawaii, 1964. – No 61. – 138 pp.
- Alicata J. E., Schattenburg O. L.* A case of intestinal heterophyidiasis of man in Hawaii // J. Amer. Med. Assoc. – 1938. – **110**. – P. 1100 – 1101.

- Al-Sabi M. N. S., Halasa T., Kapel C. M. O.* Infections with cardiopulmonary and intestinal helminth and sarcoptic mange in red foxes from two different localities in Denmark // *Acta Parasitol.* – 2014. – **59**, 1. – P. 98 – 107. DOI: 10.2478/s11686-014-0214-6.
- Al-Salim N. K., Ali A. H.* First record of three species of trematodes of the genus *Clinostomum* Leidy, 1856 (Digenea: Clinostomidae) parasitic in piscivorous birds from East Al-Hammar marsh, south of Iraq // *Marsh Bull.* – 2010. – **5**, 1. – P. 27 – 42.
- Alver O., Ozakin C., Yilmaz E., Akçağlar S., Töre O.* [Evaluation of the distribution of intestinal parasites in the Uludag University Medical Faculty during a period of eight years] // *Türkiye Parazitol. Derg.* – 2005. – **29**, 3. – P. 193 – 199. (in Turkish).
- Al-Zihiry K. J. K., Awad A. H. H.* First record of *Plagiorchis muris* Tanabe, 1922 from black rat *Rattus rattus* in Qarmat Ali, Basrah, Iraq // *J. Thi-Qar Univ.* – 2008. – **3**, 4. – P.
- Ameel D.* *Paragonimus*, its life history and distribution in North America and its taxonomy // *Am. J. Hyg.* – 1934. – **19**. – P. 270 – 317.
- Ammar K. N., Mostafa O. M., Taha H. A., Marei N.* Surface topography of adult *Anchitrema sanguineum* (Sansio, 1894) Looss, 1899 and *Prosthodendrium (Prosthodendrium) urna* (Looss, 1907) Dollfus, 1931 infecting bats in Upper Egypt (Qena) // *J. Egypt. Soc. Parasitol.* – 2003. – **33**, 3. – P. 679 – 686.
- Amrithray M., Bindhu M., Pillai K. M.* *Artyfechinostomum malayanum* (Leiper, 1911) Mendheim, 1943 from a small Indian civet (*Viverricula indica*) // *Zoos. Print.* – 1999. – **14**, 4. – P. 6.
- Amundáriz M.* Intermediate hosts of *Paragonimus* in the eastern Amazonic region of Ecuador // *Trop. Med. Parasitol.* – 1991. – **42**, 3. – P. 164 – 166.
- Anazawa K.* On a human case of *Echinostoma revolumun* and its infection route // *Taiwan Igahkai zasshi.* – 1929. – **288**. – P. 221 – 241. (in Japanese) (црт. по: Chai et al., 2009).
- Ando A.* Experimental infection of small animals with *Paragonimus westermani* // *Iji Shinbun.* – 1920. – № 1052. – P. 963 – 994; № 2178. – P. 987 – 991.
- Ando R., Ozaki Y.* On four new species of the family Echinostomatidae // *Dobutsugaku Zasshi.* – 1923. – **35**. – P. 108 – 119.
- Andrews R. H., Sithithaworn P., Petney T. N.* *Opisthorchis viverrini*: an underestimated parasite in world health // *Trends Parasitol.* – 2008. – **24**. – P. 497 – 501.
- Anh N. T., Madsen H., Dalsgaard A., Phuong N. T., Thanh D. T., Murrell K. D.* Poultry as reservoir hosts for fishborne zoonotic trematodes in Vietnamese fish farms // *Vet. Parasitol.* – 2010. – **169**, 3-4. – P. 391 – 394. doi: 10.1016/j.vetpar.2010.01.010.
- Anonymus.* Control of Foodborne Trematode Infections. – WHO, Geneva, 1995. – Techn. Ser. No. 849. – 157 pp.
- Anorital, Annida H.* Intermediate host and reservoir host of *Fasciolopsis buski* in Indonesia. Epidemiologic study of *F. buski* in Hulu Sungai Utara Regency, South Borneo in 2002 and 2010 // *Jurnal Vektora: Jurnal Vektor dan Reservoir Penyakit.* – 2011. – **3**, 2. – P. 112 – 121. (English abstract).
- Antunes S. A., Almeida Dias E. R.* *Phagicola longa* (Trematoda: Heterophyidae) em mugilídeos estocados resfriados e seu consumo cru em São Paulo – SP // *Revista Higiene Alimentar.* – 1994. – **8**. – P. 41.
- Aohagi Y., Shibahara T., Kagota K.* *Clinostomum complanatum* (Trematoda) infection in freshwater fish from fish dealers in Tottori, Japan // *J. Vet. Med. Sci.* – 1993a. – **55**, 1. – P. 153 – 154.
- Aohagi Y., Shibahara T., Kagota K.* Experimental infection of some freshwater snails with *Clinostomum complanatum* (Trematoda: Clinostomatidae) // *Japan. J. Parasitol.* – 1993b. – **42**, 6. – P. 493 – 498.
- Aokage K.* Studies on the trematode parasites of brackish water fishes in Chugoku coast of Setonaikai // *Tokyo Iji Shinshi.* – 1956. – **73**, 4. – P. 217 – 224. (in Japanese).
- Apt W., Aguilera X., Vega F., Zulatay I., Retamal C., Apt P., Sandoval J.* Fascioliasis en la población rural de las provincias de Curico, Talca y Linares // *Rev. Méd. Chile.* – 1992. – **120**. – P. 621 – 626.
- Arce J.* La Paragonimiasis en el Perú // *Cron. Med.* – 1915. – **32**. – P. 249 – 254.
- Arene F. O. I., Ibang E., Asor J. E.* Epidemiology of paragonimiasis in Cross River basin, Nigeria: prevalence and intensity due to *Paragonimus uterobilateralis* // *Public Health.* – 1998. – **112**, 2. – P. 119 – 122.
- Arfaa F.* Intestinal parasites among Indo-Chinese refugees and Mexican immigrants resettled in Contra Costa County, California // *J. Fam. Pract.* – 1981. – **12**, 2. – P. 223 – 226.
- Armignacco O., Caterini L., Marucci G., Ferri F., Bernardini G.* et al. Human illnesses caused by *Opisthorchis felinus* flukes, Italy // *Emerg. Infect. Dis.* – 2008. – **14**, 12. – P. 1902 – 1905. doi: 10.3201/eid1412.080782.
- Arthur J. R., Lumanian-Mayo S.* Checklist of the parasites of fishes of the Philippines // *Rome, FAO, 1997.* – FAO Fish. Tech. Pap. 369. – 102 pp.

- Artigas P., Perez M. D. Consideracoes sobre *Opisthorchis pricei* Foster, 1939, *O. guayaquilensis* Rodriguez, Gómez and Montalvan, 1949, e *O. pseudofelineus* Ward, 1901. Descricao de *Amphimerus pseudofelineus minutus* n. subsp. // Mem. Inst. Butantan. – 1984. – **30**. – P. 157 – 166.
- Asada J. I., Otagaki H., Morita M., Takeuchi T., Sakai Y. et al. A case report on the human infection with *Plagiorchis muris* Tanabe, 1922 in Japan // Japan. J. Parasitol. – 1962. – **11**. – P. 512 – 516.
- Ashford R. W., Crewe W. The parasites of *Homo sapiens*: An annotated checklist of the Protozoa, Helminths and Arthropods for which we are home. – Taylor & Francis Inc., 2003. – Second edition. – 184 pp.
- Ashrafi K., Saadat F., O'Neill S., Rahmati B., Amin Tahmasbi H., Dalton P. J. et al. The endemicity of human fascioliasis in Guilan Province, Northern Iran: the baseline for implementation of control strategies // Iran. J. Public Health. – 2015. – **44**, 4. – P. 501 – 511.
- Ashrafi K., Valero M. A., Massoud J., Sobhani A., Solaymani-Mohammadi S., Conde P. et al. Plant-borne human contamination by fascioliasis // Am. J. Trop. Med. Hyg. – 2006. – **75**, 2. – P. 295 – 302.
- Askanazy M. Über Infektion des Menschen mit *Distomum felineum (sibiricum)* in Ostpreussen // Zblt. Bakter. – 1900. – **28**. – P. 491 – 502.
- Asor J. E., Ibanga E. S., Arene F. O. I. *Paragonimus uterobilateralis*: peak period of egg output in sputum of infected subjects in Cross River Basin, Nigeria // Mary Slessor J. Med. – 2003. – **3**. – P. 24 – 27.
- Aspöck H., Auer H., Picher O. Parasites and parasitic diseases in prehistoric human populations in Central Europe // Helminthologia. – 1999. – **36**. – P. 139 – 145.
- Atwoo H. D., Chou S. T. The longevity of *Clonorchis sinensis* // Pathology. – 1978. – **10**, 2. – P. 153 – 156.
- Awad E. M., Ibraheem M. H. Haematological changes in the rat induced with the intestinal trematode *Prohemistomum vivax* // J. Egypt.-Germ. Soc. Zool. – 2002. – **38** (a). – P. 23 – 38.
- Award A. H. H., Thamir M. S., Al-Azizz S. A. A. Intestinal trematode of Stray dogs as zoonoses agents in Basrah Province // J. Thi-Qar Univ. – 2008. – **3**, 4. – P. 34 – 38.
- Axelson R. D. *Metorchis conjunctus* liver fluke infestation in a cat // Can. Vet. J. – 1962. – **3**. – P. 359 – 360.
- Azim M. A. On the identification and life history of *Echinostomum recurvatum* von Linstow, 1873 // Ann. Trop. Med. Parasit. – 1930. – **24**. – P. 189 – 192.
- Azim M. A. On *Prohemistomum vivax* (Sonsino, 1892) and its development from *Cercaria vivax* Sonsino, 1892 // Zeitschr. Parasitenk. – 1933. – **5**. – P. 432 – 436.
- Azim M. A. On the intestinal helminthes of dogs in Egypt // J. Egypt. Med. Assoc. – 1938. – **21**, 3. – P. 1 – 5.
- Babbott F. L., Frye W. W., Gordon J. E. Intestinal parasites of man in Arctic Greenland // Am. J. Trop. Med. Hyg. – 1961. – **10**. – P. 185 – 190.
- Baelz E. von. Ueber parasitäre Hämoptoe (Gregarinosis pulmonum). Vorläufige Mitteilung // Cbl. med. Wiss. – 1880. – **18** (39). – P. 721 – 722.
- Baelz E. von. Ueber einige neue Parasiten des Menschen // Berlin, Klin. Wochenschr. – 1883. – **20** (16). – P. 234 – 238.
- Balozet L., Callot Y. Trématodes de Tunisie. 3. Superfamille Heterophyoidea // Arch. Inst. Pasteur, Tunis. – 1939. – **28**, 1. – P. 34 – 63.
- Bandyopadhyay A. K., Maji A. K., Manna B., Bera D. K., Addy M., Nandy A. Pathogenicity of *Artyfechinostomum oraoni* in naturally infected pigs // Trop. Med. Parasitol. – 1995. – **46**, 2. – P. 138 – 139.
- Bandyopadhyay A. K., Manna B., Nandy A. Human infection of *Artyfechinostomum oraoni* n. sp. (Paryphostominae: Echinostomatidae) in a tribal community, Oraons, in West Bengal, India // Indian J. Parasitol. – 1989. – **13**, 2. – P. 191 – 196.
- Bandyopadhyay A. K., Nandy A. A preliminary observation on the prevalence of echinostomes in a tribal community near Calcutta // Ann. Trop. Med. Parasitol. – 1986. – **80**. – P. 373 – 375.
- Bargues M. D., Funatsu I. R., Oviedo J. A., Mas-Coma S. Natural water, an additional source for human infection by *Fasciola hepatica* in the Northern Bolivian Altiplano // Parasitologia – 1996. – **38**, 1–2. – P. 251.
- Barker F. The trematode genus *Opisthorchis* R. Blanchard, 1895 // Stud. Zool. Lab. Univers. Nebr. – 1911. – **103**. – P. 513 – 561.
- Barlow C. H. The life cycle of the human intestinal fluke *Fasciolopsis buski* (Lankester) // Amer. J. Hyg. – 1925. – Monogr. Ser. 4. – P. 1 – 98.
- Barriga O. O. Zoonoses and communicable diseases common to man and animals. – Third Edition. – Volume III. Parasitoses. Section B. Helminthiases. 1. Trematodiasis. – WHO, PAHO, 2003. – Sci. Techn. Publ. No. 580. – P. 99 – 159.

- Barros L. A., Amato S. B. Aspectos patológicos observados em hamsters (*Mesocricetus auratus*) infectados experimentalmente com metacercárias de *Phagicola longus* (Ransom, 1920) Price, 1932 // Rev. Bras. Parasitol. Vet. – 1995. – 4, 1. – P. 43 – 48.
- Barros L. A., Amato S. B. Infecções experimentais de cães com metacercárias de *Phagicola longus* (Ransom, 1920) Price, 1932 // Rev. Bras. Parasitol. Vet. – 1996. – 5. – P. 61 – 64.
- Bartoli P. Un cas d'exclusion compétitive chez les Trématodes: L'élimination de *Gymnophallus choledochus* T. Odhner, 1900 par *G. nereicola* J. Rebecq et G. Prévot, 1962 en Camarague (France) (Digenea, Gymnophallidae) // Bull. Soc. Zool. France. – 1974. – 99, no. 4. – P. 551 – 559.
- Basch P. F. Completion of the life cycle of *Eurytrema pancratium* (Trematoda: Dicrocoeliidae) // J. Parasitol. – 1965. – 51, 3. – P. 350 – 355.
- Bashirullah A. K. M. On the occurrence of the trematode, *Isoparorchis hypselobagri* (Billet, 1898), in fishes and notes on its life history // Norwegian J. Zool. – 1972. – 20, 3. – P. 209 – 212.
- Bastien P., Basset D., Dedet J. P. [Heterophyiasis and diarrhea after travel: a case report of a child returning from a trip to Egypt] // Méd. Trop. revue du Corps de santé colonial. – 1995. – 55, 3. – P. 243 – 245.
- Bayssade-Dufour C., Chermette R., Šundić D., Radujković B. M. *Paragonimus gondwanensis* n. sp. (Digenea, Paragonimidae), parasite of mammals (humans and carnivores) in Cameroon // Ecol. Mont. – 2014. – 1, 4. – P. 256 – 267. <http://zoobank.org/urn:....org:pub:C6149C73-9604-48FD-8053-79DCDC4AB378>.
- Bayssade-Dufour C., Chermette R., Šundić D., Radujković B. M. *Paragonimus kerberti* n. sp. (Digenea, Paragonimidae), parasite of carnivores in Cameroon // Ecol. Montenegrina. – 2015. – 2, 3.
- Bayu B., Asnake S., Woretaw A., Ali J., Gedefaw M., Fente T. et al. Cases of human fascioliasis in north-west Ethiopia // Ethiop. J. Health Dev. – 2005. – 19, 3. – P. 237 – 240.
- Beaver P. C. Experimental studies on *Echinostoma revolutum* (Froelich), a fluke from birds and mammals // Illinois Biol. Monogr. – 1937. – 15, 1. – P. 7 – 96.
- Beaver P. C., Duron R. A., Little M. D. Trematode eggs in the peritoneal cavity of man in Honduras // Am. J. Trop. Med. Hyg. – 1977a. – 26, 4. – P. 684 – 687.
- Beaver P. C., Duron R. A., Little M. D. Huevos de trematodo en la cavidad peritoneal de un hombre en Honduras // Rev. Med. Honduras. – 1977b. – 45. – P. 7 – 11.
- Beaver P. C., Jung R. C., Cupp E. W. Clinical Parasitology. – 9th edition. – Lea & Febiger, Philadelphia, 1984. – 825 pp.
- Beaver P. C., Little M. D., Tucker C. F., Reed R. J. Mesocercaria in the skin of man in Louisiana // Am. J. Trop. Med. Hyg. – 1977c. – 26, 3. – P. 422 – 426.
- Behr M. A., Gyorkos T. W., Kokoskin E., Ward B. J., MacLean J. D. North American liver fluke (*Metorchis conjunctus*) in a Canadian aboriginal population: A submerging human pathogen? // Canad. J. Public Health. – 1998. – 89, No 4. – P. 258 – 259.
- Belizario V. Y., de Leon W. U., Bersabe M. J., Purnomo, Baird J. K., Bangs M. J. A focus of human infection by *Haplorchis taichui* (Trematoda: Heterophyidae) in the southern Philippines // J. Parasitol. – 2004. – 90, 5. – P. 1165 – 1169. doi: 10.1645/GE-3304RN.
- Belizario V. Y., Geronilla G. G., Anastacio M. B. M., de Leon W. U., Suba-an A. P. et al. *Echinostoma malayanum* infection, the Philippines // Emerg. Infect. Dis. – 2007. – 13, 7. – P. 1130 – 1131. doi: 10.3201/eid1307.061486.
- Belizario V., Guan M., Borja L., Ortega A., Leonardia W. Pulmonary paragonimiasis and tuberculosis in Sorsogon, Philippines // Southeast Asian J. Trop. Med. Public Health. – 1997. – 28, Suppl 1. – P. 37 – 45.
- Belizario V. Jr, Totanes F. I., Asuncion C. A., De Leon W., Jorge M. et al. Integrated surveillance of pulmonary tuberculosis and paragonimiasis in Zamboanga del Norte, the Philippines // Pathog. Glob. Health. – 2014. – 108. – P. 95 – 102. doi: 10.1179/204773214y.0000000129.
- Bennington E., Platt I. The life history of the salmon-poisoning fluke, *Nanophyetus salmincola* (Chapin) // J. Parasitol. – 1960. – 46, 1. – P. 91 – 100.
- Berger S. A., Marr J. S. Human parasitic diseases. Sourcebook. – Jones & Barlett Publ., Inc., 2006.
- Berman J. J. Taxonomic guide to infectious diseases. Understanding the biological classes of pathogenic organisms. – Elsevier Inc., 2012. – 350 pp.
- Bhaibulaya M., Charoenlarp P., Harinasuta C. Report of cases *Echinostoma malayanum* and *Hypoderaeum conoideum* in Thailand // J. Med. Assoc. Thailand. – 1964. – 47. – P. 720 – 730.
- Bhaibulaya M., Harinasuta C., Trirachantra S. The finding of *Echinostoma revolutum* infection in man in Thailand // J. Med. Assoc. Thailand. – 1966. – 49. – P. 83 – 92.
- Bhalerao G. D. Studies on the helminths of India. Trematoda I // J. Helminthol. – 1936. – 14, 3. – P. 163 – 180. DOI: <http://dx.doi.org/10.1017/S0022149X00003679>.

- Bhamarapravati N., Thammavit W., Vajrasthira S. Liver changes in hamsters infected with a liver fluke of man, *Opisthorchis viverrini* // Am. J. Trop. Med. Hyg. – 1978. – 27. – P. 787 – 794.
- Bhamarapravati N., Virranuvatti V. Liver diseases in Thailand. An analyses of liver biopsies // Amer. J. Gastroenterol. – 1966. – 45. – P. 267 – 275.
- Bhattacharjee H. K., Yadav D., Bagga D. Fasciolopsiasis presenting as intestinal perforation: a case report // Trop. Gastroenterol. – 2009. – 30, 1. – P. 40 – 41.
- Bhowmik M. K., Roy M. M. Enteric diseases in ducks (*Anas platyrhynchos domesticus*) // Indian Vet. Med. J. – 1987. – 11. – P. 209 – 214.
- Bisseru B. Diseases of man acquired from his pests. – G. B. Whitefriars Press. Ltd, London and Tonbridge, 1967. – 482 pp.
- Blair D. 19. Family Paragonimidae Dollfus, 1939 / Keys to the Trematoda (Eds.) Bray R. A., Gibson D. I., Jones A. – Wallingford, UK: CABI Publ., 2008. – 3. – P. 271 – 273.
- Blair D., Agatsuma T., Watanobe T. Molecular evidence for the synonymy of three species of *Paragonimus*, *P. ohirai* Miyazaki, 1939, *P. iloktsuenensis* Chen, 1940 and *P. sadoensis* Miyazaki et al., 1968 // J. Helminthol. – 1997a. – 71. – P. 305 – 310.
- Blair D., Agatsuma T., Watanobe T., Okamoto M., Ito A. Geographical genetic structure within the human lung fluke, *Paragonimus westermani*, detected from DNA sequences // Parasitol. – 1997b. – 115, 4. – P. 411 – 417. doi.org/10.1017/S0031182097001534.
- Blair D., Barton D. P. 18. Family Orchipidae Skrjabin, 1913 / Keys to the Trematoda (Eds.) Bray R. A., Gibson D. I., Jones A. – Wallingford, UK: CABI Publ., 2008. – 3. – P. 265 – 269.
- Blair D., Chang Z., Chen M., Cui A., Wu B. et al. *Paragonimus skrjabini* Chen, 1959 (Digenea: Paragonimidae) and related species in eastern Asia: a combined molecular and morphological approach to identification and taxonomy // Syst. Parasitol. – 2005. – 60, 1. – P. 1 – 21.
- Blair D., Davis G. M., Wu B. Evolutionary relationships between trematodes and snails emphasizing schistosomes and paragonimids / Flukes and snails re-visited. – Eds. Rollinson D., Chappell L. H. // Parasitol. – 2001. – 123, Suppl. – P. 229 – 244.
- Blair D., Tkach V. V., Barton D. P. 21. Family Troglotrematidae Odhner, 1914 / Keys to the Trematoda (Eds.) Bray R. A., Gibson D. I., Jones A. – Wallingford, UK: CABI Publ., 2008. – 3. – P. 277 – 289.
- Blair D., Xu Z. B., Agatsuma T. Paragonimiasis and the genus *Paragonimus* // Adv. Parasitol. – 1999. – 42. – P. 113 – 122.
- Bonges J. N., Skov J., Bahlood Q. Z. M., Møller O. S., Kania P. W., Santos C. P., Buchmann K. Viability of *Cryptocotyle lingua* metacercariae from Atlantic cod (*Gadus morhua*) after exposure to freezing and heating in the temperature range from -80 °C to 100 °C // Food Control. – 2015. – 50. – P. 371 – 377. http://dx.doi.org/10.1016/j.foodcont.2014.09.021.
- Bonne C., Bras G., Lie K. J. Five echinostomes found in man in the Malayan Archipelago // Amer. J. Digestive Dis. – 1953. – 20, 1. – P. 12 – 16.
- Boray J. C. Fascioliasis / Handbook Series in Zoonoses. Section C. Parasitic Zoonoses, Vol. III (G. V. Hillyer & C. E. Hopla, eds.), CRC Press, Boca Raton, Florida, 1982. – P. 71 – 88.
- Borgsteede F. H. M., Okulewicz A., Zoun P. E. F., Okulewicz J. The gastrointestinal helminth fauna of the eider duck (*Somateria mollissima* L.) in the Netherlands // Helminthologia. – 2005. – 42, 2. – P. 83 – 87.
- Bouchet F., Harter S., Le Bailly M. The state of the art of palaeoparasitological research in the old World // Mem. Inst. Oswaldo Cruz. – 2003. – 98 (Suppl. 1). – P. 95 – 101.
- Boulos L. M., Abdou L. A., Girgis R. S. Histopathological and histochemical studies on experimentally infected hamsters with *Pygidioopsis genata* // J. Egypt. Soc. Parasitol. – 1981. – 11. – P. 67 – 76.
- Bourgat R., Seguín D., Bayssade-Dufour C. [New data on *Dicrocoelium hospes* Looss, 1907: anatomy of the adult and life cycle. Preliminary paper] // Ann. Parasitol. Hum. Comp. – 1975. – 50, 6. – P. 701 – 714.
- Bowden L. Fascioliasis and fasciolopsiasis: Similar names, similar diseases? // J. Spec. Oper. Med. – 2008. – 8, 1. – P. 58 – 67.
- Bowman D. D., Hendrix C. M., Lindsay D. S., Barr S. C. Feline Clinical Parasitology. – Ipwa State Press, 2002. – 467 pp.
- Brandão M., Luque J. L., Scholz T., Kostadinova A. New records and descriptions of digeneans from the Magellanic penguin *Spheniscus magellanicus* (Forster) (Aves: Sphenisciformes) on the coast of Brazil // Syst. Parasitol. – 2013. – 85, 1. – P. 79 – 98. doi: 10.1007/s11230-013-9410-2.
- Braun M. Über *Clinostomum* Leidy // Zool. Anz. – 1899. – 22. – P. 489 – 493.
- Braun M. Die Arten der Gattung *Clinostomum* Leidy // Zool. Jahrb. Syst. – 1901. – 14. – P. 1 – 48.
- Braun M. Fascioliden der Vögel // Zool. Jahrb. Syst. – 1902. – 16. – P. 1 – 162.
- Braun M. Die thierischen Parasiten des Menschen. Dritte Auflage, 1903. – P. 163.

- Brenes R. R., Little M. D., Raudales O., Muñoz G., Ponce C. Cutaneous paragonimiasis in man in Honduras // Am. J. Trop. Med. Hyg. – 1983. – **32**. – P. 376 – 378.
- Brenes M. R., Rodríguez-Ortiz B., Vargas S. G., Ocamp Obando E. M., Ruiz Sotela P. J. Cerebral hemorrhagic lesions produced by *Paragonimus mexicanus*. Report of three cases in Costa Rica // Am. J. Trop. Med. Hyg. – 1982. – **31**, 3 (Pt 1). – P. 522 – 526.
- Brglez J., Valtonen T. E. Trematodes in some Anseriform birds from the Island of Hailuoto in the Bay of Bothnia (Finland) // Veter. Arhiv. – 1987. – **57**, 3. – P. 177 – 182.
- Britz J., As J. G. van, Saayman J. E. Notes on the morphology of the metacercariae and adult of *Clinostomum tilapiae* Ukoli, 1966 (Trematoda: Clinostomatidae) // S. Afr. J. Wildl. Res. – 1984. – **14**. – P. 69 – 72.
- Brown R. W., Clarke R. J., Denham I., Trembath P. W. Pulmonary paragonimiasis in an immigrant from Laos // Med. J. Aust. – 1983. – **2**, 12. – P. 668 – 669.
- Buchwald D., Lam M., Hooton T. M. Prevalence of intestinal parasites and association with symptoms in Southeast Asian refugees // J. Clin. Pharm. Ther. – 1995. – **20**, 5. – P. 271 – 275.
- Buckley J. J. C. Observations on *Gastrodiscoides hominis* (Lewis and McConnel, 1876) and *Fasciolopsis* in Assam // J. Helminthol. – 1939. – **17**, 1. – P. 1 – 12.
- Buckley J. J. C. The problem of *Gastrodiscoides hominis* (Lewis and McConnel, 1876) Leiper, 1913 // J. Helminthol. – 1939. – **38**, 1. – P. 1 – 6.
- Burrows R. B., Lillis W. G. Trematodes of New Jersey dogs and cats // J. Parasitol. – 1965. – **51**. – P. 570 – 574.
- Burton K., Yogev R., London N., Boyer K., Shulman S. T. Pulmonary paragonimiasis in Laotian refugee children // Pediatrics. – 1982. – **70**, 2. – P. 246 – 248.
- Butcher A. R. *Brachylaima cribbi* n. sp. (Digenea: Brachylaimidae): Taxonomy, life-cycle kinetics and infections in animals and humans. – Thesis (Ph. D.) – School of Molecular and Biomedical Science, 2003. – 205 pp.: <http://hdl.handle.net/2440/37914>.
- Butcher A. R., Grove D. I. Description of the life-cycle of *Brachylaima cribbi* n. sp. (Digenea: Brachylaimidae) derived from eggs recovered from human faeces in Australia // Syst. Parasitol. – 2001. – **49**. – P. 211 – 221.
- Butcher A. R., Grove D. I. Second intermediate host land snails and definitive host animals of *Brachylaima cribbi* in southern Australia // Parasite. – 2005. – **12**, 1. – P. 31 – 37. <http://dx.doi.org/10.1051/parasite/2005121031>.
- Butcher A. R., Parasuramar P., Thompson C. S., Grove D. I. First report of the isolation of an adult worm of the genus *Brachylaima* (Digenea: Brachylaimidae), from the gastrointestinal tract of a human // Int. J. Parasitol. – 1998. – **28**, 4. – P. 607 – 610.
- Butcher A. R., Talbot G. A., Norton R. C., Kirk M. D., Cribb T. H. et al. Locally acquired *Brachylaima* sp. (Digenea: Brachylaimidae) intestinal fluke infection in two South Australia infants // Med. J. Austr. – 1996. – **164**, 8. – P. 475 – 478.
- Cabada M. M., Goodrich M. R., Graham B., Villanueva-Meyer P. G. et al. Fascioliasis and eosinophilia in the highlands of Cuzco, Peru and their association with water and socioeconomic factors // Am. J. Trop. Med. Hyg. – 2014. – **91**, 5. – P. 989 – 993.
- Caballero y Caballero E., Grocott R. G., Zerecero y D. M. C. Helmintos de la Republica de Panama. IV. Redescription of algunas formas de trematodos ya conocidos y descripcion de una nueva especie de *Amphimerus* // An. Inst. Biol. Mexico. – 1953. – **23**. – P. 181 – 201.
- Cabaret J., Bayssade-Dufour C., Tami G., Albaret J. L. Identification of African Paragonimidae by multivariate analysis of the eggs // Acta Trop. – 1999. – **72**. – P. 79 – 89.
- Cabrera B. D., Jueco N. L., Monzon R. B., Cabrera B. G. G. Cathaemasiasis, a new parasitic disease entity in man (A case report) // Acta Med. Philippina. – 1984. – **20**. – P. 160 – 162.
- Cabrera B. D., Monzon R. B., Sripawit A. Epidemiological aspects of human cathaemasiasis in the Philippines (a newly discovered parasitic infection) // Trans. Natl. Acad. Sci. Tech., Philippines. – 1986. – **8**. – P. 175 – 182.
- Caffara M., Locke S. A., Gustinelli A., Marcogliese D. J., Fioravanti M. L. Morphological and molecular differentiation of *Clinostomum complanatum* and *Clinostomum marginatum* (Digenea: Clinostomidae) metacercariae and adults // Parasitol. – 2011. – **97**, 5. – P. 884 – 891.
- Cai X.Q., Yu H.Q., Bai J. S. et al. Development of a Taq-Man based real-time PCR assay for detection of *Clonorchis sinensis* DNA in human stool samples and fishes // Parasitol. Int. – 2012. – **61**. – P. 183 – 186.
- Kaćić P., Paunović M., Stojanović B., Đikanović V., Kulišić Z. *Metagonimus yokogawai*, a new parasitic trematode species in ichthyoparasitofauna of the Serbia // Acta Veter. (Beograd). – 2007. – **57**, 5-6. – P. 537 – 543.

- Calvopiña M., Cevallos W., Atherton R., Saunders M., Small A., Kumazawa H., Sugiyama H. High prevalence of the liver fluke *Amphimerus* sp. in domestic cats and dogs in an area for human amphimeriasis in Ecuador // *PLoS Negl. Trop. Dis.* – 2015 – **9**, 2. – e0003526. doi: 10.1371/journal.pntd.0003526.
- Calvopiña M., Cevallos W., Kumazawa H., Eisenberg J. High prevalence of human liver infection by *Amphimerus* spp. flukes, Ecuador // *Emerg. Infect. Dis.* – 2011. – **17**, 12. – P. 2331 – 2334.
- Calvopiña M., Romero D., Castañeda B., Hashiguchi Y., Sugiyama H. Current status of *Paragonimus* and paragonimiasis in Ecuador // *Mem. Inst. Oswaldo Cruz. Rio de Janeiro* – 2014. – **109**, 7. <http://dx.doi.org/10.1590/0074-0276140042>.
- Cameron T. W. M. Studies on heterophyid trematode *Apophallus venustus* (Ranson, 1920) in Canada: Part III. Further hosts // *Canad. J. Res.* – 1937. – **15d** (12). – P. 275.
- Cameron T. W. M. The morphology, taxonomy and life history of *Metorchis conjunctus* (Cobbold, 1860) // *Canad. J. Res.* – 1944. – **22**. – P. 6 – 16.
- Čanković M., Tabaković B., Esko S. Helminthoze pasa koje neposredno ugrožavaju zdravlje ljudi i domaćih životinja na nekim područjima S. R. BiH // *Veterinaria (Sarajevo)*. – 1986. – **35**. – P. 135 – 139.
- Cao W. J., He L. Y., Zhong H. L., Xu Z. S., Bi Y. C. et al. Paragonimiasis: Treatment with praziquantel in 40 human cases and in 1 cat // *Drug Res.* – 1984. – **34**. – P. 1203 – 1204.
- Carnevia D., Castro O., Perretta A., Venzal J. M. Identification in Uruguay of metacercariae of *Ascocotyle (Phagicola) longa* Digenea: Heterophyidae parasitizing mullets, *Mugil platanus* (Pisces: Mugilidae) and evaluation of the risk of zoonosis and infection in pets // *Veterinaria (Montevideo)*. – 2005. – **40**, 159/160. – P. 19 – 23.
- Carnevia D., Perretta A., Venzal J. M., Castro O. *Heleobia australis* (Mollusca, Hydrobiidae) y *Mugil platanus* (Pisces, Mugilidae), primer y segundo hospedador intermediario de *Ascocotyle (Phagicola) longa* (Digenea, Heterophyidae) en Uruguay // *Rev. Bras. Parasitol. Vet.* – 2004. – **13**, 1. – P. 283.
- Carney W. P. Echinostomiasis – a snail-borne intestinal trematode zoonosis // *Southeast Asian J. Trop. Med. Public Health.* – 1991. – **22**, Suppl. – P. 206 – 211.
- Carney W. P., Sudono M., Purnomo A. Echinostomiasis: A disease that disappeared // *Trop. Geogr. Med.* – 1980. – **32**. – P. 106 – 111.
- Carney W. P., Van Peenen P. F., See R., Hagelstein E., Lima B. Parasites of man in remote areas of Central and South Sulawesi, Indonesia // *Southeast Asian J. Trop. Med. Public Health.* – 1977. – **8**, 3. – P. 380 – 389.
- Carrique-Mas J. J., Bryant J. E. A review of foodborne bacterial and parasitic zoonoses in Vietnam // *EcoHealth.* – 2013. – **10**. – P. 465 – 489. Doi: 10.1007/s10393-013-0884-9.
- Castilla E. A., Jessen R., Sheck D. N., Procop G. W. Cavitory mass lesion and recurrent pneumothoraces due to *Paragonimus kellicotti* infection: North American paragonimiasis // *Am. J. Surg. Pathol.* – 2003. – **27**, 8. – P. 1157 – 1160.
- Cengiz Z. T., Yılmaz H., Dulger A. C., Cicek M. Human infection with *Dicrocoelium dendriticum* in Turkey // *Ann. Saudi Med.* – 2010. – **30**, 2. – P. 159–161. doi: 10.4103/0256-4947.60525.
- Chai J.-Y. 2. Intestinal flukes / K. D. Murrell, B. Fried, eds. Food-borne Parasitic Zoonoses: Fish and Plant-borne Parasites. – Vol. 11. – N. Y., USA: Springer; 2007. – P. 53 – 115. (World Class Parasites).
- Chai J.-Y. Chapter 7. Echinostomes in humans / B. Fried, R. Toledo, eds. The Biology of Echinostomes. – N. Y., USA, Springer, 2009. – P. 147 – 183.
- Chai J.-Y. Human trematodiasis in the Far East of Asia / XI<sup>th</sup> European Multicolloquium of Parasitology. – Cluj-Napoca-Romania, July 25 – **29**, 2012. – P. 226 – 228.
- Chai J. Y., Bahk Y. Y., Sohn W. M. Trematodes recovered in the small intestine of stray cats in the Republic of Korea // *Korean J. Parasitol.* – 2013a. – **51**, 1. – P. 99 – 106. DOI: <http://dx.doi.org/10.3347/kjp.2013.51.1.99>.
- Chai J. Y., Choi M. H., Yu J. R., Lee S. H. *Gymnophalloides seoi*: a new human intestinal trematode // *Trends Parasitol.* – 2003. – **19**, 3. – P. 109 – 112.
- Chai J.-Y., Chung W.-J., Kook J. et al. Growth and development of *Gymnophalloides seoi* in immuno-competent and immunosuppressed C3H/HeN mice // *Korean J. Parasitol.* – 1999. – **37**, 1. – P. 21 – 26.
- Chai J.-Y., De N. V., Sohn W. M. Foodborne trematode metacercariae in fish from northern Vietnam and their adults recovered from experimental hamsters // *Korean J. Parasitol.* – 2012a. – **50**, 4. – P. 317 – 325.
- Chai J.-Y., Han E.-T., Guk S.-M., Shin E.-H., Sohn W. M. et al. High prevalence of liver and intestinal fluke infections among residents of Savannakhet Province in Laos // *Korean J. Parasitol.* – 2007. – **45**, 3. – P. 213 – 218. doi: 10.3347/kjp.2007.45.3.213.
- Chai J.-Y., Han E.-T., Park Y.-K., Guk S.-M. et al. High endemicity of *Metagonimus yokogawai* infection among residents of Samchok-shi, Kangwon-do // *Korean J. Parasitol.* – 2000a. – **38**, 1. – P. 33 – 36.
- Chai J.-Y., Han E.-T., Park Y.-K., Guk S.-M., Lee S.-H. *Acanthoparyphium tyosenense*: the discovery of human infection and identification of its source // *J. Parasitol.* – 2001a. – **87**, 4. – P. 794 – 800.

- Chai J.-Y., Han E.-T., Park Y.-K., Guk S.-M., Park J.-H., Lee S.-H. *Stictodora lari* (Digenea: Heterophyidae): The discovery of the first human infections // J. Parasitol. – 2002. – **88**, 3. – P. 627–629. doi: 10.1645/00223395(2002)088[0627:SLDHTD]2.0.
- Chai J.-Y., Hong S.-J., Lee S. H., Seo B.-S. *Stictodora* sp. (Trematoda: Heterophyidae) recovered from a man in Korea // Korean J. Parasitol. – 1988. – **26**, 2. – P. 127–132.
- Chai J.-Y., Hong S.-J., Sohn D.-M., Lee S.-H., Seo B.-S. [Metacercariae of *Echinochasmus japonicus* encysted in a fresh water fish, *Pseudorasbora parva*, and their development in experimental mice] // Korean J. Parasitol. – 1985a. – **23**, 2. – P.:221–229. (Korean next; English abstract).
- Chai J.-Y., Hong S.-J., Sohn W.-M., Lee S.-H., Seo B.-S. Studies on intestinal tematodes in Korea XVI. Infection status of loaches with the metacercariae of *Echinostoma hortense* // Korean J. Parasitol. – 1985b. – **23**, 1. – P. 18–23. doi.org/10.3347/kjp.1985.23.1.18.
- Chai J.-Y., Hongvanthong B. A small-scale survey of intestinal helminthic infections among the residents near Pakse, Laos // Korean J. Parasitol. – 1998. – **36**, 1. – P. 55–58.
- Chai J.-Y., Huh S., Yu J. R., Kook J., Jung K. C. et al. An epidemiological study of metagonimiasis along the upper reaches of the Namhan River. // Korean J. Parasitol. – 1993. – **31**, 1. – P. 99–108.
- Chai J.-Y., Kim I.-M., Seo M., Guk S.-M., Kim J.-L. et al. A new endemic focus of *Heterophyes nocens*, *Pygidiopsis summa*, and other intestinal flukes in a coastal area of Muan-gun, Chollanam-do // Korean J. Parasitol. – 1997. – **35**, 4. – P. 233–238.
- Chai J.-Y., Kim J.-L., Seo M. Four human cases of *Acanthotrema felis* (Digenea: Heterophyidae) infection in Korea // Korean J. Parasitol. – 2014a. – **52**, 3. – P. 291–294. doi: http://dx.doi.org/10.3347/kjp.2014.52.3.291.
- Chai J.-Y., Lee G. C., Park Y. K., Han E.-T., Seo M. et al. Persistent endemicity of *Gymnophalloides seoi* infection in a southwestern coastal village with special reference to its egg laying capacity in the human host // Korean J. Parasitol. – 2000b. – **38**, 1. – P. 51–57.
- Chai J.-Y., Lee S.-H. Intestinal trematodes of human in Korea: *Metagonimus*, heterophyids and echinostomes // Korean J. Parasitol. – 1990. – **28**, Suppl. – P. 103–122.
- Chai J.-Y., Lee S.-H. Intestinal trematodes infecting humans in Korea // Southeast Asian J. Trop. Med. Public Health. – 1991. – **22**, Suppl. – P. 163–170.
- Chai J.-Y., Lee S.-H. Food-borne intestinal trematode infections in the Republic of Korea // Parasitol. Int. – 2002. – **51**, 2. – P. 129–154.
- Chai J.-Y., Lee H.-S., Hong S.-J., Yoo J. H., Guk S.-M. et al. Intestinal histopathology and in situ postures of *Gymnophalloides seoi* in experimentally infected mice // Korean J. Parasitol. – 2001b. – **39**, 1. – P. 31–41.
- Chai J.-Y., Murrell K. D., Lymbery A. J. Fish-borne parasitic zoonoses: status and issues // Int. J. Parasitol. – 2005. – **35**. – P. 1233–1254.
- Chai J.-Y., Nam H. K., Kook J., Lee S.-H. The first discovery of an endemic focus of *Heterophyes nocens* (Heterophyidae) infection in Korea // Korean J. Parasitol. – 1994. – **32**, 3. – P. 157–161. http://dx.doi.org/10.3347/kjp.1994.32.3.157.
- Chai J.-Y., Park J.-H., Han E.-T., Shin E.-H., Kim J.-L., Guk S.-M. et al. Prevalence of *Heterophyes nocens* and *Pygidiopsis summa* infections among residents of the western and southern coastal islands of the Republic of Korea // Am. J. Trop. Med. Hyg. – 2004. – **71**, 5. – P. 617–622.
- Chai J.-Y., Park J.-H., Han E.-T., Guk S.-M., Shin E.-H., Lin A. et al. Mixed infections with *Opisthorchis viverrini* and intestinal flukes in residents of Vientiane Municipality and Saravane Province in Laos // J. Helminthol. – 2005a. – **79**, 3. – P. 283–289.
- Chai J.-Y., Seo B.-S., Lee S.-H. Studies on intestinal trematodes in Korea XI. Two cases of human infection by *Heterophyes heterophyes nocens* // Korean J. Parasitol. – 1984. – 22, 1. – P. 37–42. (online: http://dx.doi.org/10.3347/kjp.1984.22.1.37).
- Chai J.-Y., Seo B.-S., Lee S.-H., Hong S.-J., Sohn W.-M. Human infections with *Heterophyes heterophyes* and *H. dispar* imported from Saudi Arabia // Korean J. Parasitol. – 1986. – **24**, 1. – P. 82–88.
- Chai J.-Y., Shin E.-H. Present situation of parasitic zoonoses in Korea / Parasitic Zoonoses in sian-Pacific Regions – 2012. – Eds. M. Tokoro, S. Uga. – Japan: Sankeisha Co., Ltd, 2013. – P. 3–7.
- Chai J.-Y., Shin E., Lee S.-H., Rim H.-J. Food-borne intestinal flukes in Southeast Asia // Korean J. Parasitol. – 2009. – **47**, Suppl. – P. 69–102. doi:10.3347/kjp.2009.47.S.S69.
- Chai J.-Y., Sohn W.-M. Identification of *Stellantchasmus falcatus* metacercariae encysted in mullets in Korea // Korean J. Parasitol. – 1988. – **26**, 1. – P. 65–68.
- Chai J.-Y., Sohn W.-M., Chung H.-L., Hong S.-T., Lee S.-H. Metacercariae of *Pharyngostoma cordatum* found from the European grass snake *Rhabolophis tistrina*, and its experimental infection to cats // Korean J. Parasitol. – 1990. – **28**, 3. – P. 175–181.



- Chai J.-Y., Sohn W.-M., Na W. M., De N. V. *Echinostoma revolutum*: Metacercariae in *Filopaludina* snails from Nam Dinh Province, Vietnam, and adults from experimental hamsters // Korean J. Parasitol. – 2011. – **49**, 4. – P. 449 – 455. doi: 10.3347/kjp.2011.49.4.449.
- Chai J.-Y., Sohn W.-M., Na B.K., Yong T.-S., Eom K. S., Yoon C.-H. et al. Zoonotic trematode metacercariae in fish from Phnom Penh and Pursat, Cambodia // Korean J. Parasitol. – 2014b. – **52**, 1. – P. 35 – 40.
- Chai J.-Y., Sohn W.-M., Yong T.-S., Eom K. S., Min D.-Y., Hoang E.-H., Phammasack B., Insisiengmay B., Rim H.-J. Echinostome flukes recovered from humans in Khammouane Province, Lao PDR // Korean J. Parasitol. – 2012b. – **50**, 3. – P. 269 – 272. doi: 10.3347/kjp.2012.50.3.269.
- Chai J. Y., Sohn W.-M., Yong T. S., Eom K. S., Min D. Y. et al. *Centrocestus formosanus* (Heterophyidae): human infections and the infection source in Lao PDR // J. Parasitol. – 2013b. – **99**, 3. – P. 531 – 536. doi: 10.1645/12-37.1.
- Chai J. Y., Song T. S., Han E.-T., Guk S.-M., Park Y. K. et al. Two endemic foci of heterophyids and other intestinal fluke infections in southern and western coastal areas in Korea // Korean J. Parasitol. – 1998. – **36**, 3. – P. 155 – 161.
- Chaisiri K., Siribat P., Ribas A., Morand S. Potentially zoonotic helminthiasis of murid rodents from the Indo-Chinese peninsula: impact of habitat and the risk of human infection // Vector Borne Zoonotic Dis. – 2015. – **15**, 1. – P. 73 – 85. doi: 10.1089/vbz.2014.1619.
- Chandler A. C. The prevalence and epidemiology of hookworm and other helminthic infection in India // Ind. J. Med. Res. – 1926. – **14**. – P. 481 – 492.
- Chandler S. S. A field study on the clinical aspects of *Fasciolopsis buski* infections in Uttar Pradesh // Med. J. Armed Forces India. – 1976. – **32**. – P. 181 – 189.
- Chandra K. J. Helminth parasites of certain freshwater and marine fishes of Bangladesh // BAU Res. Prog. – 1993. – **7**. – P. 543 – 554.
- Chang E. C., Choi H. L., Park Y. W., Kong Y., Cho S. Y. Subcutaneous fascioliasis: a case report // Korean J. Parasitol. – 1991. – **29**, 4. – P. 403 – 405.
- Chang H.-J. et al. A survey on parasitic infections among foreign laborers examined in the Hsow-chuwan Memorial Hospital at Changhua in 1997. – <http://migrant.coolloud.org.tw/node/343>.
- Chantima K., Chai J. Y., Wongsawad C. *Echinostoma revolutum*: freshwater snails as the second intermediate hosts in Chiang Mai, Thailand // Korean J. Parasitol. – 2013. – **51**, 2. – P. 183 – 189.
- Chapin E. A. A new genus and species of trematode, the probable cause of salmon-poisoning in dogs // N. Amer. Vet. – 1926. – **7**. – P. 36 – 37.
- Chapin E. A. Note // J. Parasitol. – 1928. – **14**. – P. 60.
- Chattopadhyay U. K., Das M. S., Pal D., Das S., Mukherjee A. A case of echinostomiasis in a tribal community in Bengal // Ann. Trop. Med. Parasitol. – 1990. – **84**, 2. – P. 193.
- Chelomina G. N., Tatonova Y. V., Hung N. M. et al. Genetic diversity of the Chinese liver fluke *Clonorchis sinensis* from Russia and Vietnam // Int. J. Parasitol. – 2014. – **44**, 11. – P. 795 – 810.
- Chen B. J., Li L. S., Xie H. G., Chen Y. Z., Ouyang R., Lin Y. Y. Morphology and characteristics of five types of Echinostomatidae in Fujian // J. Pathogen Biol. – 2013. – **8**, 3. – P. 204 – 207.
- Chen C. E., Cai G. D. Morphological testimony: demonstration of a case of human infestation with *Cotylurus japonicus* Ishii, 1932 (Trematoda: Strigeidae) // Bull. Hunan. Med. Coll. – 1985a. – **10**, 1. – P. 31 – 34.
- Chen C., Wang S., Hu T., Wang Z. Clinical observation a case of *Cotylurus japonicus* infestation // Bull. Hunan. Med. Coll. – 1985b. – **10**, 1. – P. 35 – 37.
- Chen D., Chen J., Huang J., Chen X., Feng D. et al. Epidemiological investigation of *Clonorchis sinensis* infection in freshwater fishes in the Pearl River Delta // Parasitol. Res. – 2010. – **107**, 4. – P. 835 – 839. doi: 10.1007/s00436-010-1936-5.
- Chen H. T. A study of the Haplorchiinae (Looss, 1899) Poche, 1926 (Trematoda: Heterophyidae) // Parasitol. – 1936. – **28**. – P. 40 – 55.
- Chen H. T. The metacercaria and adult of *Centrocestus formosanus* (Nishigori, 1924), with notes on the natural infection of rats and cats with *C. armatus* (Tanabe, 1922) // J. Parasitol. – 1942. – **28**, 4. – P. 285 – 298.
- Chen H. T. Systematic consideration of some heterophyid trematodes of the subfamilies Haplorchiinae and Stellantchaminae // Ann. Trop. Med. Parasitol. – 1949. – **53**, 8. – P. 324.
- Chen H. T. *Paragonimus*, *Pagumogonius*, and a *Paragonimus*-like trematode in man // Chinese Med. J. – 1965. – **84**. – P. 781 – 79.
- Chen H. T., Hsia T. K. A preliminary report of new species of *Paragonimus*. *Paragonimus heterotremus* sp. nov. // Zhongshan Daxue Xuebao. – 1964. – **2**. – P. 236 – 238.
- Chen J. X., Chen M. X., Ai L., Xu X. N., Jiao J. M. et al. An outbreak of human *Fascioliasis gigantica* in Southwest China // PLoS One. – 2013. – **8**, 8. doi: 10.1371/journal.pone.0071520.

- Chen M. G. *Fasciola hepatica* infection in China // Southeast Asian J. Trop. Med. Public Health. – 1991. – 22, Suppl. – P. 356 – 360.
- Chen M. G., Lu Y., Hua X. J., Mott K. E. Progress in morbidity due to *Clonorchis sinensis* infection: a review of recent literature // Trop. Dis. Bull. – 1994. – 91. – P. 7 – 65.
- Chen Y. H., Chen X. T., Wu X. Y. A report of 9 autopsy cases on children dies of clonorchiasis // Chinese J. Pathol. – 1963. – P. 33 – 37 (цит. по: IARC, 2009).
- Chen Y., Lin J., Fang Y. [Ecological studies on the cercariae of *Echinochasmus japonicus*] // Chinese J. Parasitol. & Parasit. Dis. – 1990. – 8, 1. – P. 26 – 28. (Chinese text; English summary).
- Chen Y. Z., Xu X. L., Chen B. J., Guo Z. F., Zhen H. Y., Lin S. S. First report on human infection of *Centrocestus formosanus* (in Fujian) // Chinese J. Parasitol. & Parasit. Dis. – 1991. – 9. – P. 273. (Chinese text; English summary).
- Cheng H.-S., Shieh Y.-H. Investigation on subclinical aspects related to intestinal parasitic infections among Thai laborers in Taipei // J. Travel Med. – 2000. – 7. – P. 319 – 324.
- Cheng T. C. Parasitological problems associated with food protection // J. Environm. Health. – 1965. – 28, 3. – P. 208 – 214.
- Cheng Y. Z., Fang Y. Y. [The discovery of *Melanoides tuberculata* as the first intermediate host of *Echinochasmus japonicus*] // Zhongguo Ji Sheng Chong Xue Yu Ji Sheng Chong Bing Za Zhi. – 1989. – 7, 1. – P. 47 – 48. (Chinese text; English summary).
- Cheng Y. Z., Li Y. S., Lin J. X., Xu Y. D., Yang W. C. et al. Survey of mixed infections with fish-borne trematodes in Pinyuan county harbouring metacercaria of *Echinochasmus japonicus* and animal experimentation // Chinese J. Zoonoses. – 1986. – 2.
- Cheng Y. Z., Lin J. X., Chen B. J., Fang Y. Y., Guo Z. F. et al. A new species of *Echinochasmus* parasitic in man and observation of its experimental infection // Wuyi Sci. J. – 1992a. – 9. – P. 43 – 48.
- Cheng Y. Z., Lin J. X., Fang Y. Y., Lin A. Q., Chen B. J., Zhuang H. J. Discovery of human infection with *Echinostoma angustitestis* // Chinese J. Zoonoses. – 1992b. – 8, 3. – P. 7 – 8.
- Cheng Y. Z., Lin J. X., Fang Y. Y., Guo Z., Xu G. Epidemiological surveys and experimental infection of *Echinochasmus fujianensis* // Ji Sheng Chong yu yi xue kun Chong xue bao. – Acta Parasitol. Med. Entomol. Sin. – 1994. – 37, 3. – P. 10 – 15. (Chinese text; English summary).
- Cheng Y., Xu G., Guo Z., Feng Z., Xu X., Zhen G. et al. Survey of mixed infections of *Echinochasmus fujianensis* and other four species of fishborne trematodes // Intern. J. Automation & Computing. – 1997. – 15, 4. – P. 228 – 232.
- Cheng Y. Z., Xu L. S., Chen B. J., Li L. S., Zhang R. Y. et al. [Survey on the current status of important human parasitic infections in Fujian province] // Zhongguo Ji Sheng Chong Xue Yu Ji Sheng Chong Bing Za Zhi. – 2005. – 23, 5. – P. 283 – 287. (Chinese next; English summary).
- Cheng Y. Z., Zhang Y., Xu G., Lin C., Lin J. Studies on the tegumental ultrastructure of *Echinochasmus fujianensis* // Acta Parasitol. Med. Entomol. Sin. – 1998. – 0, 3. – P. 35 – 39.
- Cheng Y. Z., Zhang Y., Lin C., Zhan Z., Yu X. et al. Taxonomic studies on *Echinochasmus fujianensis* and its related species by random amplified polymorphic DNA analysis and experimental infection // Chinese J. Parasitol. Parasit. Dis. – 1999. – 17, 3. – P. 135 – 139.
- Chi J. G., Kim C. W., Kim J. R., Hong S. T., Lee S. H. Intestinal pathology in human metagonimiasis with ultrastructural observations of parasites // J. Korean Med. Sci. – 1988. – 3, 4. – P. 171 – 177.
- Chi T. T. K., Dalsgaard A., Turnbull J. F., Tuan P. A., Murrell K. D. Prevalence of zoonotic trematodes in fish from a Vietnamese fish-farming community // J. Parasitol. – 2008. – 94, 2. – P. 423 – 428.
- Chi T. T. K., Murrell K. D., Madsen H., Nguyen V. K., Dalsgaard A. Fishborne zoonotic trematodes in raw fish dishes served in restaurants in Nam Dinh Province and Hanoi, Vietnam // J. Food Prot. – 2009. – 72, 11. – P. 2394 – 2399.
- Chieffi P. P., Gorla M. C., Torres D. M., Dias R. M., Mangini A. C. Human infection by *Phagicola* sp. (Trematoda, Heterophyidae) in the municipality of Registro, São Paulo State, Brazil // J. trop. Med. Hyg. – 1992. – 95, 5. – P. 346 – 348.
- Chieffi P. P., Leite O. H., Dias R. M., Torres D. M., Mangini A. C. Human parasitism by *Phagicola* sp. (Trematoda, Heterophyidae) in Cananéia, São Paulo State, Brazil // Rev. Inst. Med. Trop. São Paulo. – 1990. – 32, 4. – P. 285 – 288.
- Ching H. L. Internal parasites of man in Hawaii with special reference to heterophyid flukes // Hawaii Med. J. – 1961. – 20. – P. 442 – 445.
- Ching H. L. Evaluation of characters of the digenean family Gymnophallidae Morozov, 1955 // Canad. J. Fish. Aquat. Sci. – 1995. – 52 (Suppl. 1). – P. 78 – 83.

- Ching H. L., Hsü C. P., Kao P. C. Preliminary studies on paragonimiasis in Ichun, Hokiang and Mutankiang areas of Heilungkiang province with observations on a new subspecies of *Paragonimus westermani* – *Paragonimus westermani ichunensis* // Chinese Med. J. – 1978. – 5, 5. – P. 349 – 367.
- Cho S.-H., Cho P.-Y., Lee D.-M., Kim T.-S., Kim I.-S. et al. Epidemiological survey on the infection of intestinal flukes in residents of Muan-gun, Jeollanam-do, the Republic of Korea // Korean J. Parasitol. – 2010. – 48, 2. – P. 133 – 138.
- Cho S.-H., Kim I.-S., Hwang E.-J., Kim T.-S., Na B.-K., Sohn W.-M. Infection status of estuarine fish and oysters with intestinal fluke metacercariae in Muan-gun, Jeollanam-do, Korea // Korean J. Parasitol. – 2012. – 50, 3. – P. 215 – 220.
- Cho S.-Y., Kang S. Y., Ryang Y. S. [Helminthes infections in the small intestine of stray dogs in Ejungbu City, Kyunggi Do, Korea] // Kisaengchunghak Chapchi. – 1981. – 19, 1. – P. 55 – 59. [Article in Korean].
- Cho S.-Y., Kim S. *Plecoglossus altivelis* as a new fish intermediate host of *Heterophyopsis continua* // Korean J. Parasitol. – 1985. – 23, 1. – P. 173 – 174. <http://dx.doi.org/10.3347/kjp.1985.23.1.173>.
- Cho S.-Y., Yang H. N., Kong Y., Kirn J. C., Shin K. W., Koo B. S. Intraocular fascioliasis: a case report // Am. J. Trop. Med. Hyg. – 1994. – 50. – P. 349 – 353.
- Choe S., Lee D., Park H., Jeon H.-K., Eom K. S. Survey on zoonotic helminthes of wild carnivores in Korea / Parasitic Zoonoses in Asian-Pacific Regions – 2012. – Eds. M. Tokoro, S. Uga. – Japan: Sankeisha Co., Ltd, 2013. – P. 116.
- Choi D. W. *Clonorchis sinensis* in Kyungpook province, Korea 2. Demonstration of metacercaria of *Clonorchis sinensis* from fresh-water fish Korean // J. Parasitol. – 1976. – 14, 1. – P. 10 – 16. <http://dx.doi.org/10.3347/kjp.1976.14.1.10>.
- Choi D. W. Paragonimus and paragonimiasis in Korea // Kisaengchunghak Chapchi. – 1990. – 28, Suppl. – P. 79 – 102.
- Choi D. W., Shin D. S., Lee S. W. Studies on the larval trematodes from brackish water fishes I. Observation of *Centrocestus asadai* Mishima, 1959 // Korean J Parasitol. – 1964. – 2, 1. – P. 14 – 19. <http://dx.doi.org/10.3347/kjp.1964.2.1>.
- Choi M.-H., Kim S. H., Chung J.-H., Jang H.-J., Eom J.-H. et al. Morphological observations of *Echinochasmus japonicus* cercariae and the in vitro maintenance of its life cycle from cercariae to adults // J. Parasitol. – 2006. – 92, 2. – P. 236 – 241.
- Christensen N., Roth H. Investigation in gastrointestinal parasites of cats // Kong. Vet. Landboh. Aarskrift. – 1946. – P. 114 – 144.
- Christensen N., Roth H. Investigations on internal parasites of dogs // Kong. Vet. Landboh. Aarskrift. – 1949. – P. 1 – 73.
- Chun S. K. A study on the metacercaria of *Metagonimus takahashii* and *Exorchis oviformis* from *Carassius carassius* // Bull. Pusan Fish. Coll. – 1960a. – 3. – P. 31 – 39.
- Chun S. K. A study on some trematodes whose intermediate hosts are brackish water fish (I) The life history of *Heterophyes continis*, the intermediate host of which is *Lateolabrax japonicus* // Bull. Pusan Fish. Coll. – 1960b. – 3. – P. 40 – 44.
- Chung D. I., Kong H. H., Moon C. H. Demonstration of the second intermediate hosts of *Clinostomum complanatum* in Korea // Korean J. Parasitol. – 1995a. – 33, 4. – P. 305 – 312.
- Chung D. I., Kong H. H., Joo C.-Y. *Radix auricularia coreana*: natural snail host of *Clinostomum complanatum* in Korea // Korean J. Parasitol. – 1998. – 36, 1. – P. 1 – 6.
- Chung D. I., Moon C. H., Kong H. H., Choi D. W., Lim D. K. The first human case of *Clinostomum complanatum* (Trematoda: Clinostomidae) infection in Korea // Korean J. Parasitol. – 1995b. – 33, 3. – P. 219 – 223.
- Chung H. L., Tsao W. C. *Paragonimus westermani* (Szechuan variety) and a new species of lung fluke – *Paragonimus szechuanensis*. Part I. Studies on morphological and life history of paragonimiasis szechuanensis – a new clinical entity // Chin. Med. J. – 1962. – 81. – P. 419 – 434.
- Chung O.-S., Joo K.-H., Lee W.-S. *Acanthoparyphium tyosenense* infection in great knots and turnstone on the western coast of Korea // J. Ecol. Field Biol. – 2007. – 30, 1. – P. 97 – 99.
- Chung O.-S., Lee H.-J., Kim Y.-M., Sohn W.-M., Kwak S.-J., Seo M. First report of human infection with *Gynaecotyla squatarolae* and first Korean record of *Haplorchis pumilio* in a patient // Parasitol. Intern. – 2011. – 60, 2. – P. 227 – 229.
- Chung P.-R., Jung Y. *Cipangopaludina chinensis malleata* (Gastropoda: Viviparidae): a new second molluscan intermediate host of a human intestinal fluke *Echinostoma cinetorchis* (Trematoda: Echinostomatidae) in Korea // J. Parasitol. – 1999. – 85, 5. – P. 963 – 964.

- Chung P.-R., Jung Y., Kim D.-S. Planorbid snails as potential molluscan intermediate host of a human intestinal fluke, *Neodiplostomum seoulensis* (Trematoda: Diplostomatidae) in Korea // Southeast Asian J. Trop. Med. Publ. Health. – 1997. – **28**, Suppl. 1. – P. 201 – 208.
- Chung P.-R., Jung Y., Park Y.-K., Hwang M.-K. *Austropeplea ollula* (Pulmonata: Lymnaeidae): A new molluscan intermediate host of a human intestinal fluke, *Echinostoma cinetorchis* (Trematoda: Echinostomatidae) in Korea // Korean J. Parasitol. – 2001. – **39**, 3. – P. 247 – 253. doi: 10.3347/kjp.2001.39.3.247.
- Cilla G., Serrano-Bengoechea E., Cosme A., Abadia L., Pérez-Trallero E. Decrease in human fascioliasis in Gipuzkoa (Spain) // Europ. J. Epidemiol. – 2001. – **17**. – P. 819 – 821.
- Citti A. L., Ribeiro N. A. S., Telles E. O., Balian S. C. *Ascocotyle (Phagicola) longa* parasitando tainhas (Mugiliza, Valenciennes, 1836) em São Paulo: ocorrência, importância na saúde pública e estratégias de control // Rev. Educ. Cont. Med. Vet. Zootech. – 2014. – **12**, 3. – P. 36 – 43.
- Ciurea I. Die Auffindung der Larven von *Opisthorchis felineus*, *Pseudamphistomum danubiense* und *Metorchis albidus* und die morphologische Entwicklung dieser Larven zu den geschlechtsreifen Wurmer // Ztschr. Infk. Haust. – 1917. – **18**. – P. 301 – 333.
- Ciurea I. Sur la source d'infestation du chien et du chat avec l'*Echinochasmus perfoliatus* (Ratz) et la question d'infestation de l'homme avec les distomes de la famille des echinostomides. Note Préliminaire // J. Parasitol. – 1920. – **6**, 4. – P. 173 – 177.
- Ciurea I. Sur quelques trématodes de renard et du chat sauvage // Compt. Rend. Soc. Biol. – 1922. – **87**. – P. 268 – 299.
- Ciurea I. Les vers parasites de l'homme, des mammifères et des oiseaux provenant poisons du Danube et de la Mer Noire // Arch. Rouman. Path. Exper. Microbiol. – 1933. – **6**. – P. 5 – 134.
- Ciurea I. Recherches expérimentales sur la réceptivité des oiseaux domestiques à l'infestation par les trématodes de la fauna Heterophyides Odhner // Livro-hommage au Prof. Cantacozeno Messon. – 1934. – P. 168 – 184.
- Clarke M. D., Carney W. P., Cross J. H., Hadidjaja P., Oemijati S., Joescef A. Schistosomiasis and other human parasitoses of Lake Lindu in Central Sulawesi (Celebes), Indonesia // Am. J. Trop. Med. Hyg. – 1974. – **23**. – P. 385 – 392.
- Cobbold T. S. Description of a new trematode worm (*Fasciola gigantica*) // Edinburgh N. Phil. J. N. S. – 1855. – **2**. – P. 262 – 266.
- Cobbold T. S. Tapeworms (human entozoan), their sources, nature and treatment. – London, 1866. – 83 pp.
- Cobbold T. S. The new human fluke: To the Editor of the Lancet // The Lancet (September 18, 1875). – London, 1875. – P. 423.
- Cohen A. N. On mitten crabs and lung flukes // IEP Newslwtter. – 2003. – **16**, 2. – P. 48 – 51.
- Corvetto A. Un caso de paragonimiasis pulmonado en el Peru // Med. Ibero. – 1921. – **15**. – P. 359 – 362.
- Cjelho M. R. T., São Clemente S. C., Gottshalk S. Acao de diferentes metodos de conservacao na sobrevivencia de metacercarias de *Phagicola longus* (Ransom, 1920) Price, 1932 parasito de mugilideos capturados no litoral do Estado do Rio de Janeiro // Higiene Alimentar. – 1997. – **11**, 52. – P. 39 – 42.
- Cole R. A., Shoop W. L. Helminths of the raccoon (*Procyon lotor*) in western Kentucky // J. Parasitol. – 1987. – **73**. – P. 762 – 768.
- Collomb H., Bert J. [Parasitic epilepsy of unusual origin: distomiasis (due to *Heterophyes heterophyes*)] // Neurochirurgie. – 1959. – **5**. – P. 330 – 333. (in French).
- Collomb H., Deschiens R., Demarchi J. [On 2 cases of cerebral distomiasis caused by *Heterophyes heterophyes*] // Bull. Soc. Pathol. Exot. Filiales. – 1960. – **53**. – P. 144 – 147. (in French).
- Cong M. Y., Perera de Puga G., Ferrer J. R. Shell identification of snail carries of *Fasciola hepatica* // Vet. Parasitol. – 1991. – **43**, 3. – P. 202 – 203.
- Conroy G. A. de. Investigaciones sobre la fagicolosis en lisas (Mugilidae) de aguas Americana I. Estudios taxonomicos de *Phagicola* sp. (Trematoda: Heterophyidae) en mugilidos sudamericano // Rev. Iber. Parasitol. – 1986. – **46**. – P. 39 – 46.
- Cortés D. A., Dolz G., Zúñiga J. J. R., Rocha A. E. J., Alán D. L. *Centrocestus formosanus* (Opisthorchiida: Heterophyidae) as a cause of death in gray tilapia fry *Oreochromis niloticus* (Perciforme: Cichlidae) in the dry Pacific of Costa Rica // Rev. Biol. Trop. – 2010. – **58**, 4. – P. 1453 – 1465.
- Courtney C. H., Forrester D. J. Helminth parasites of the brown pelican in Florida and Louisiana // Proc. Helminthol. Soc. Wash. – 1974. – **41**, 1. – P. 89 – 93.
- Cribb T. H. The Brachylaimidae (Trematoda: Digenea) of Australian native mammals and birds including descriptions of *Dasyurotrema* n. g. and four new species of *Brachylaima* // Syst. Parasitol. – 1992. – **22**. – P. 45 – 72.

- Cribb T. H., Bray R. A., Olson P. D., Littlewood D. T. J. Life cycle evolution in the Digenea: a new perspective from phylogeny // *Adv. Parasitol.* – 2003. – **54**. – P. 198 – 254.
- Crompton D. W. T., Savioli L. A. Handbook of helminthiasis for public health. – CRC Press, Taylor & Francis Group, 2006. – 362 pp.
- Cross J. H. Fish- and invertebrate-borne helminthes / Hu Y. H., Sattar S. A., Murrell K. D., Nip W. K., Stanfield P. S. (eds.) Foodborne disease handbook. 2nd Ed. – Marcel Dekker, Inc., New York, 2001. – P. 249 – 288.
- Cross J. H., Basaca-Sevilla V. Studies on *Echinostoma ilocanum* in the Philippines // *Southeast Asian J. Trop. Med. Publ. Health.* – 1986. – **17**, 1. – P. 23 – 27.
- Crotti D., D'Annibale M. L., Crotti S. Opisthorchiasi autoctona al Lago Trasimeno (Perugia): descrizione di due episodi epidemici da *Opisthorchis felinus* e problematiche diagnostiche differenziali // *Microbiol. Medica.* – 2007. – **22**, 1. – P. 36 – 41.
- Crotti D., Crotti S., Gustinelli A. General aspects concerning strictly meat and fish transmitted parasitic infections // *Microbiol. Medica.* – 2012. – **27**, 1. – P. 1 – 8.
- Dada-Adegbola H. O., Falade C. O., Oluwatoba O. A., Abiodun O. O. *Gastrodiscoides hominis* infection in a Nigerian – case report // *West Afr. J. Med.* – 2004. – **23**, 2. – P. 185 – 186.
- Daengsvang S., Papisarathorn T., Tongkoom B. *Paragonimus westermani* (Kerbert, 1879) in Thai leopards // *Ann. Trop. Med. Parasitol.* – 1964. – **58**. – P. 304.
- Dainichi T., Nakahara T., Moroi Y., Urabe K., Koga T. et al. A case of cutaneous paragonimiasis with pleural effusion // *Int. J. Dermatol.* – 2003. – **42**, 9. – P. 699 – 702.
- Dalimi A., Jabarvand M. *Fasciola hepatica* in the human eye // *Trans. R. Soc. Trop. Med.* – 2005. – **99**, 10. – P. 795 – 800.
- Dar Y., Amer S., Mercier A., Courtioux B., Dreyfuss G. Molecular identification of *Fasciola* spp. (Digenea: Fasciolidae) in Egypt // *Parasite* – 2012. – **19**. – P. 177 – 182.
- Dar Y., Vignoles P., Rondelaud D., Dreyfuss G. Larval productivity of *Fasciola gigantica* in two lymnaeid snails // *J. Helminthol.* – 2004. – **78**. – P. 215 – 218. DOI: 10.1079/JOH2003224.
- David A. R. Disease in Egyptian mummies: the contribution of new technologies // *The Lancet.* – 1997. – **349**, No. 9067. – P.1760 – 1763.
- Davidson W. R., Nettles V. F., Hayes L. E., Howerth E. W., Couvillion C. E. Diseases diagnosed in gray foxes (*Urocyon cinereoargenteus*) from the southeastern United States // *J. Wildl. Dis.* – 1992. – **28**. – P. 28 – 33.
- Davis G. M., Chen C. E., Kang Z. B., Liu Y. Y. Snails hosts of *Paragonimus* in Asia and the America // *Biomed. Environm. Sci.* – 1994. – **7**, 4. – P. 369 – 382.
- Dawes B. The Trematoda with special reference to British and other European forms. – Cambridge Univ. Press, 1968. – 640 pp.
- De N. V. Situation and problems of parasitic zoonoses in Vietnam / *Parasitic Zoonoses in Asian-Pacific Regions* – 2012. – Eds. M. Tokoro, S. Uga. – Japan: Sankeisha Co., Ltd, 2013. – P. 387.
- De N. V., Hoa L. T. Human infections of fish-borne trematodes in Vietnam: Prevalence and molecular specific identification at an endemic commune in Nam Dinh province // *Exper. Parasitol.* – 2011. – **129**, 4. – P. 355 – 361.
- De N. V., Murrell K. D., Cong L. D., Cam P. D., Chau L. V., Toan N. D. et al. The food-borne trematode zoonoses of Vietnam // *Southeast Asian J. Trop. Med. Publ. Health.* – 2003. – **34**, Suppl 1. – P.12 – 34.
- Deblock S. 47. Family Microphallidae Ward, 1901 / *Keys to the Trematoda* (Eds.) Gibson D. I., Bray R. A., Jones A. – CABI Publ. UK, 2008. – **3**. – P. 451 – 492.
- De Liberato C., Scaramozzino P., Brozzi A., Lorenzetti R., Di Cave D. et al. Investigation on *Opisthorchis felinus* occurrence and life cycle in Italy // *Vet. Parasitol.* – 2011. – **177**. – P. 67 – 71.
- Devi K. R., Bhattacharya K. N., Negmu K., Agatsuma T., Blair D. et al. Pleuropulmonary paragonimiasis due to *Paragonimus heterotremus*: molecular diagnosis, prevalence of infection and clinicoradiological features in an endemic area of northeastern India // *Trans. R. Soc. Trop. Med. Hyg.* – 2007. – **101**, 8. – P. 786 – 792.
- Dias M. L., Eiras J. C., Machado M. H., Souza G. T., Pavanelli G. C. The life cycle of *Clinostomum complanatum* Rudolphi, 1814 (Digenea, Clinostomidae) on the floodplain of the high Paraná River, Brazil // *Parasitol. Res.* – 2003. – **89**, 6. – P. 506 – 508.
- Dias M. L., Minte-Vera C. V., Eiras J. C., Machado M. H., Souza G. T., Pavanelli G. C. Ecology of *Clinostomum complanatum* Rudolphi, 1814 (Trematoda: Clinostomidae) infecting fish from the floodplain of the high Paraná River, Brazil // *Parasitol. Res.* – 2006. – **99**, 6. – P. 675 – 681.
- Diaz J. H. Boil before eating: paragonimiasis after eating raw crayfish in the Mississippi River Basin // *J. La State Med. Soc.* – 2011. – **163**, 5. – P. 261 – 266.

- Diaz JI., Cremonte F. *Himasthla escamosa* n. sp. (Digenea: Echinostomatidae) from the kelp gull, *Larus dominicanus* (Charadriiformes: Laridae), on the Patagonian coast, Argentina // J. Parasitol. – 2004. – **90**, 2. – P. 308 – 314.
- Diaz M. T. Studies on life-cycles of digenetic trematodes. – PhD thesis, Univ. Leeds. – 1976.
- Diaz M. T., Hernández L. E., Bashirullah A. K. Experimental life cycle of *Philophthalmus gralli* (Trematoda: Philophthalmidae) in Venezuela // Rev. biol. Trop. – 2002. – **50**, 2. – P. 629 – 641.
- Diaz M. T., Hernández L. E., Bashirullah A. K. Studies on the life cycle of *Haplorchis pumilio* (Looss, 1896) (Trematoda: Heterophyidae) in Venezuela // Rev. Cient. (Maracaibo). – 2008. – **18**, 1.
- Dietz E. Die Echinostomiden der Vögel // Zool. Anz. (Leipzig). – 1909. – **34**. – P. 180 – 192.
- Dietz E. Die Echinostomiden der Vögel // Zool. Jahrb. (Jena). – 1910. – Suppl.12, Heft 3 – P. 265 – 512.
- Digiani M. C. Digeneans and cestodes parasitic in the white-faced ibis *Plegadis chihi* (Aves: Threskiornithidae) from Argentina // Folia Parasitol. – 2000. – **47**, 3. – P. 195 – 204.
- Dissanaike A. S., Bilimoria D. On an infection of a human eye with *Philophthalmus* sp. in Ceylon // J. Helminthol. – 1958. – **32**. – P. 115 – 118.
- Ditrich O., Giboda M., Sterba J. Species determination of eggs of opisthorchiid and heterophyid flukes using scanning electron microscopy // Angew. Parasitol. – 1990a. – **31**, 1. – P. 3 – 9.
- Ditrich O., Giboda M., Scholz T., Beer S. A. Comparative morphology of eggs of the Haplorchiinae (Trematoda: Heterophyidae) and some other medically important heterophyid and opisthorchiid flukes // Folia Parasitol. (Praha). – 1992. – **39**, 2. – P. 123 – 132.
- Ditrich O., Scholz T., Giboda M. Occurrence of some medically important flukes (Trematoda: Opisthorchiidae and Heterophyidae) in Nam Ngum water reservoir, Laos // Southeast Asian J. Trop. Med. Public Health. – 1990b. – **21**, 3. – P. 482 – 488.
- Dittmar K., Teegen W. R. The presence of *Fasciola hepatica* (liver-fluke) in humans and cattle from a 4,500 year old archaeological site in the Saale-Unstrut valley, Germany // Mem. Inst. Oswaldo Cruz. – 2003. – **98**, Suppl. 1. – P.141 – 143.
- Doanh P. N., Dung do T., Thach D. T., Horii Y., Shinohara A., Nawa Y. Human paragonimiasis in Viet Nam: epidemiological survey and identification of the responsible species by DNA sequencing of eggs in patients' sputum // Parasitol. Int. – 2011. – **60**, 4. – P. 534 – 537. doi: 10.1016/j.parint.2011.09.001.
- Doanh P. N., Guo Z., Nonaka N., Horii Y., Nawa Y. Natural hybridization between *Paragonimus bangkokensis* and *Paragonimus harinasutai* // Parasitol. Int. – 2013a. – **62**, 3. – P. 240 – 245. doi: 10.1016/j.parint.2013.01.005.
- Doanh P. N., Hien H. V., An P. T., Tu L.A. Development of lung fluke, *Paragonimus heterotremus*, in rat and mice, and the role of parathenic host in its life cycle // Tap. Chi. Sinh. Hoc. – 2015a. – **37**, 3. – P. 265 – 271.
- Doanh P. N., Hien H. V., Nonaka N., Horii Y., Nawa Y. Discovery of *Paragonimus skrjabini* in Vietnam and its phylogenetic status in the *Paragonimus skrjabini* complex // J. Helminthol. – 2013 b. – **87**, 4. – P. 450 – 456. doi: 10.1017/S0022149X1200065X.
- Doanh P. N., Hien H. V., Tu L. A., Nonaka N. et al. Molecular identification of the trematode *Paragonimus* in faecal samples from the wild cat *Prionailurus bengalensis* in the Da Krong Nature Reserve, Vietnam // J. Helminthol. – 2015b. – Sep 21. – 1 – 5. Epub ahead of print. <http://dx.doi.org/10.1017/S0022149X15000838>.
- Doanh P. N., Horii Y., Nawa Y. *Paragonimus* and paragonimiasis in Vietnam: an update // Korean J. Parasitol. – 2013c. – **51**, 6. – P. 621 – 627. DOI: <http://dx.doi.org/10.3347/kjp.2013.51.6.621>. (open-access, <http://creativecommons.org/licenses/by-nc/3.0/>).
- Doanh P. N., Thaenkham U., An P. T., Hien H. V., Horii Y., Nawa Y. Metacercarial polymorphism and genetic variation of *Paragonimus heterotremus*, and re-appraisal of the taxonomic status of *P. pseudoheterotremus* // J. Helminthol. – 2013d. – **87**. DOI 10.1017/S0022149X13000734.
- Dollfus R.-P. Distôme d'un abcès palpébro-orbitaire chez une panthère. Possibilité d'affinités lointaines entre de distome et les Paragonimidae // Ann. Parasitol. – 1939. – **17**. – P. 209 – 235.
- Dollfus R.-P., Coilott J., Desportes C. *Distoma isostoma* Rudolphi, 1819, parasite d'*Astacus* est une metacercarie d'*Orchepedum* // Ann. Parasitol. Hum. Comp. – 1935. – **13**, 2. – P. 116 – 132.
- Dönges J. Der modifizierende Einfluß des Endwirtes auf die Entwicklung des Darmegels *Isthmiophora melis* (Schrank 1788) // Z. f. Parasitenk. – 1967. – **29**. – P. 1 – 14.
- Donham C. R., Simms B. T., Miller F. W. So-called salmon poisoning in dogs. Progress report // J. Amer. Vet. Med. Ass. – 1926. – **68**. – P. 701 – 715.
- Dowsett J. A., Lubinsky G. A. Maturation of *Clinostomum complanatum* (Trematoda) in laboratory mice // Canad. J. Zool. – 1966. – **44**. – P. 496.
- Dreyfuss G., Vignoles P., Rondelaud D. *Fasciola hepatica*: epidemiological surveillance of natural watercress beds in central France // Parasitol. Res. – 2005. – **95**, 4. – P. 278 – 282.

- Dubey J. P., Srivastava H. O., Sahasrabudhe V. K. *Artyfechinostomum sufrartyfex* infection in cat and dog in India // Trop. Geogr. Med. – 1969. – **21**. – P. 210 – 213.
- Dubois G. Monographie des Strigeida (Trematoda) // Mém. Soc. neuchât. Sci. nat. – 1938. – **6**. – P. 1 – 535.
- Dubois G. A propos de *Neodiplostomum* Railliet, 1919 et *Fibricola* Dubois, 1932 (Trematoda: Strigeida) // Bull. Soc. Neuchât. Sci. Nat. – 1961. – **84**. – P. 125 – 132.
- Dubois G. Synopsis des Strigeidae et des Diplostomatidae // Mém. Soc. neuchât. Sci. nat. – 1968. – **10**. – P. 259 – 271.
- Duchačák L., Lamka J. Dicrocoeliosis: the present state of knowledge with respect to wildlife species // Acta Vet. Brno. – 2003. – **72**. – P. 613 – 626.
- Dung D. T., De N. V., Waikagul J., Dalsgaard A., Chai J.-Y. et al. Fishborne zoonotic intestinal trematodes, Vietnam // Emerg. Infect. Dis. – 2007. – **13**, 12. – P. 1828 – 1833. doi: 10.3201/eid1312.070554.
- Duong T. H., de Closets F., Dupin M., Rigal J., Barrabes A., Combescot C. [A parasitologic survey conducted in Touraine (France) in a group of South East Asia refugees] // Med. Trop. (Mars). – 1979. – **39**, 6. – P. 659 – 663. (in French).
- Dutt S. C., Srivastava H. D. The life history of *Gastrodiscoides hominis* (Lewis and McConnel, 1876) Leiper, 1913 – the amphistome parasite of man and pig // J. Helminthol. – 1972. – **46**, 1. – P. 35 – 46. DOI: 10.1017/S0022149X00022100.
- Dyer W. G. Helminths of the striped skunk, *Mephitis mephitis* Schrebes, in North Dakota // Proc. Helminthol. Soc. Wash. – 1970. – **37**, 1. – P. 92 – 93.
- Dzikowski R., Levy M. G., Poore M. F., Flowers J. R., Paperna I. Use of rDNA polymorphism for identification of Heterophyidae infecting freshwater fishes // Dis. Aquat. Org. – 2004. – **59**, 1. – P. 35 – 41.
- Eastburn R. L., Fritsche T. R., Terhune C. A. Jr. Human intestinal infection with *Nanophyetus salmincola* from salmonid fishes // Am. J. Trop. Med. Hyg. – 1987. – **36**, 3. – P. 586 – 591.
- Easwasan K. R., Reghu R., Pillai K. M. Parasitic infection of some wild animals at Thekkady in Kerala // Zool. Print. J. – 2003. – **18**. – P. 1030.
- Eduardo S. L. Food-borne parasitic zoonoses in the Philippines // Southeast Asian J. Trop. Med. Public Health. – 1991. – **22**, Suppl. – P. 16 – 22 (www.tn.mahidol.ac.th/seameo/.../06-16-22/).
- Eduardo S. L. Helminth zoonoses in the Philippines: public health problem associated with eating habit and practices // Trans. Natl. Acad. Sci. Tech., Philippines. – 2001. – **23**. – P. 105 – 119.
- Eduardo S. L., Lee G. Q. Some zoonotic trematodes from the Philippine field rat, *Rattus mindanensis mindanensis* (Mearns, 1905) (Mammalia: Rodentia) in Bay, Laguna, Philippines with redescription and new records of species // Philipp. J. Vet. Med. – 2006. – **43**, 1. – P. 33 – 45.
- Eira C., Víganda J., Torres J., Miquel J. The helminth community of the red fox, *Vulpes vulpes*, in Dunas de Mira (Portugal) and its effect on host condition // Wildlife Biology in Practice. – 2006. – **2**. – P. 26 – 36. DOI: 10.2461/wbp.2006.2.5.
- Eissa I. A. M., Gado M. S., Laila A. M., Mona S. Zaki, Noor El-Deen A. E. Field studies encysted metacercariae infested natural male tilapias and monosex tilapias in Kafr El-Sheikh Governorate fish farms // Life Sci. J. – 2011. – **8**, 2. – P. 7 – 12.
- Ejsmont I. Note sur le genre *Isoparorchis* // Ann. Parasitol. – 1932. – **10**. – P. 451 – 457.
- El-Azazy O. M., Abdou N. E., Khalil A. I., Al-Batel M. K., Majeed Q. A., Henedi A. A., Tahrani L. M. Potential zoonotic trematodes recovered in stray cats from Kuwait Municipality, Kuwait // Korean J. Parasitol. – 2015. – **53**, 3. – P. 279 – 287. doi: 10.3347/kjp.2015.53.3.279.
- El-Bouhy Z. M., Saleh G., El-Desoky E. A., Ali A. A. Studies on yellow grub infestation in Nile catfish (*Clarias lazera*) in Sharkia province // Zagazig. Vet. J. – 1988. – **17**, 2 (B). – P. 166 – 186.
- El-Gayar A. K. Studies on some trematode parasites of stray dogs in Egypt with a key to the identification of intestinal trematodes of dogs // Vet. Parasitol. – 2007. – **144**, 3-4. – P. 360 – 365.
- El-Karakasy H., Hassanein B., Okasha S., Behairy B., Gadallah I. Human fascioliasis in Egyptian children: successful treatment with triclabendazole // J. Trop. Pediatr. – 1999. – **45**, 3. – P. 135 – 138.
- El-Naffar M. K., Saoud M. F., Hassan I. M. Role played by fish in transmitting some trematodes of dogs and cats at Asswan Province, A. R. Egypt // Assiut Vet. Med. J. – 1985. – **14**. – P. 57 – 67.
- El-Shafie A. M., Fouad M. A. H., Khalil M. F., Morsy T. A. Zoonotic dicrocoeliasis *dendriticum* in a farmer's family at Giza Governorate, Egypt // J. Egypt. Soc. Parasitol. – 2011. – **41**, 2. – P. 327 – 336.
- el-Shiekh Mohamed A. R., Mummery V. Human dicrocoeliasis. Report on 208 cases from Saudi Arabia // Trop. Geogr. Med. – 1990. – **42**, 1. – P. 1 – 7.
- El-Sokkary M. Y. On *Anchitrema sanguineum* (Sonsino, 1894); a trematode parasite from the intestine of the climbing rat (*Rattus rattus*) // Assiut Vet. Med. J. – 1991. – **25**. – P. 73 – 79.

- Elnawawi F. A., Tawfik M. A. A., Shaapan R. M. Some methods of inactivation or killing of encysted metacercariae in Tilapia muscles // Egypt. J. Vet. Sci. – 2000. – **34**. – P. 31 – 38.
- Eom K.-S., Son S.-Y., Lee J.-S., Rim H.-J. Heterophyid trematodes (*Heterophyopsis continua*, *Pygidiopsis summa* and *Heterophyes heterophyes nocens*) from domestic cats in Korea // Korean J. Parasitol. – 1985a. – **23**, 2. – P. 197 – 202. <http://dx.doi.org/10.3347/kjp.1985.23.2.197>.
- Eom K.-S., Yong T.-S., Sohn W.-M., Chai J.-Y., Min D.-Y., Rim H.-J., Jeon H.-K., Banouvong V., Insisiengmay B., Phommasack B. Prevalence of helminthic infections among inhabitants of Lao PDR // Korean J. Parasitol. – 2014. – **52**, 1. – P. 51 – 56. doi: 10.3347/kjp.2014.52.1.51.
- Eom K.-S., Yoo H.-W., Chung M.-S., Lee J.-S., Rim H.-J. Heterophyid trematodes (*Heterophyes heterophyes* and *H. dispar*) human infections imported from Sudan to Korea // Korean J. Parasitol. – 1985b. – **23**. – P. 360 – 361.
- Erensoy A., Kuk S., Ozden M. Genetic identification of *Fasciola hepatica* by ITS-2 sequence of nuclear ribosomal DNA in Turkey // Parasitol. Res. – 2009. – **105**. – P. 407 – 412. DOI 10.1007/s00436-009-1399-8.
- Essex H. E., Bollman J. L. Parasitic cirrhosis of the liver in a cat infected with *Opisthorchis pseudofelineus* and *Metorchis complexus* // Am. J. Trop. Med. – 1930. – **9**. – P. 65 – 70.
- Esteban J. G., Bargues M. D., Mas-Coma S. Geographical distribution, diagnosis and treatment of human fascioliasis: a review // Research and Review in Parasitol. – 1998. – **58**, 1. – P. 13 – 42.
- Esteban J. G., Flores A., Angles R., Strauss W., Aguirre C., Mas-Coma S. A population-based coprological study of human fascioliasis in a hyperendemic area of the Bolivian Altiplano // Trop. Med. Intern. Health – 1997. – **2**, 7. – P. 695 – 699.
- Esteban J. G., Gonzales C., Bargues M. D., Angles R., Sanchez C., Naquira C., Mas-Coma S. High fascioliasis infection in children linked to man-made irrigation zone in Peru // Trop. Med. Intern. Health. – 2002. – **7**. – P. 339 – 348.
- Estuningsih E. S. Studies on the life-cycle and taxonomy of *Echinostoma revolutum* in *Lymnaea rubiginosa* in West Java // Penyakit Hewan. – 1992. – **24**, 43. – P.18 – 22.
- Evans H., Bourgeois C.H., Comer D.S., Keschamras N. Biliary tract changes in opisthorchiasis. // Am. J. Trop. Med. Hyg. – 1971. – **20**. – P. 667 – 671.
- Evans W. S. *Amphimerus pseudofelineus* (Ward, 1901) (Digenea: Opisthorchidae) and its second intermediate host in Manitoba // Can. J. Zool. – 1963. – **41**. – P. 649 – 651.
- Fahmy M. A., Arafa M. S., Khalifa R., Abdel-Rahman A. M., Mounib M. E. 1984. Studies on helminth parasites in some small mammals in Assiut Governorate. 1. Trematode parasites // Assiut Vet. Med. J. – 1984. – **11**. – P. 43 – 52.
- Fahmy M. A., Mandour A. M., El-Naffar M. K. Successful infection of dogs and cats by *Prohemistomum vivax* Sonsino, 1893 and *Haplorchis yokogawai* Katsuta, 1922 // J. Egypt. Soc. Parasitol. – 1976. – **6**. – P. 77 – 82.
- Fain A., Galal A. Identification of the trematode *Echinoparyphium recurvatum* (von Linstow, 1873) in man and in a rodent from Egypt // Ann. Soc. Belg. Méd. Trop. – 1977. – **57**. – P. 583 – 587.
- Fain A., Vandepitte J. A new trematode, *Poikilorchis congolensis*, n. g., n. sp., living in subcutaneous retroauricular cysts in man from the Belgian Congo // Nature. – 1957a. – **179** (4562). – P. 740.
- Fain A., Vandepitte J. Description du nouveau distome vivant dans des kystes ou abcès rétroauriculaires chez l'homme au Congo belge // Ann. Soc. Belg. Méd. Trop. – 1957b. – **37**, 2. – P. 251 – 258.
- Fan P. C. Viability of metacercariae of *Clonorchis sinensis* in frozen or salted freshwater fish // Intern. J. Parasitol. – 1998. – **28**, 4. – P. 603 – 605.
- Fan S. Q., Sun M. F. *Echinostoma hortense* // Bull. Harbin Med. Univ. – 1989. – **23**. – P. 161 (in Chinese; цит. по: Yu, Mott, 1994).
- Fang Y. Y., Wu J., Liu Q. et al. Investigation and analysis on epidemic status of clonorchiasis in Guangdong province, China // J. Pathogen Biology. – 2007. – **2**. – P. 54 – 56.
- Farag H. F. Human fascioliasis in some countries of the Eastern Mediterranean Region // East Medit. Health. J. – 1998. – **4**, 1. – P. 159 – 160.
- Farjana T., Islam K. R., Mondal M. M. H. Population density of helminthes in ducks: effects of host's age, sex, breed and season // Bangl. J. Vet. Med. – 2008. – **6**, 1. – P. 45 – 51.
- Farooqi H. *Orchippedum leanderi* n. sp. (family Orchipediidae), developing neotenually in a fresh-water shrimp // Z. f. Parazitenk. – 1958. – **18**. – P. 465 – 469.
- Faruqui A. S. On a new species of *Cercaria indicae* found in *Indoplanorbis exustus* (Deshayes) // Indian J. Med. Res. – 1930. – **17**. – P. 1205 – 1214.
- Faust E. C. Human Helminthology. – Lea & Febiger, Philadelphia, 1929. – 616 pp.



- Faust E. C. Human Helminthology. – Third Edition. – Lea & Febiger, Philadelphia, 1949. – 744 pp.
- Faust E. C., Khaw O. K. Studies on *Clonorchis sinensis* (Cobbold) // Amer. J. Hyg. – 1927. – Monogr. Ser., No. 8. – 284 pp.
- Faust E. C., Nishigori M. The life cycles of two new species of Heterophyidae, parasitic in mammals and birds // J. Parasitol. – 1926. – **13**, 2. – P. 91 – 128.
- Fauveau V. [Pathology of migrants: paragonimiasis (or pulmonary distomatosis)] // Bull. Soc. Pathol. Exot. Filiales. – 1981. – **74**, 1. – P. 84 – 91. (in French).
- Fawzi M., El-Sahn A. A., Ibrahim H. F., Shehata A. I. Vegetable-transmitted parasites among inhabitants of El-Prince, Alexandria and its relation to housewives' knowledge and practices // J. Egypt. Public Health Assoc. – 2004. – **79**, 1-2. – P. 13 – 29.
- Felix J. R. Reported incidences of parasitic infections in marine mammals from 1892 to 1978 // Zea E-Books. – 2013. – Book 20. (<http://digitalcommon.unl.edu/zeabook/20>).
- Ferguson J. A., Schreck C. B., Chitwood R., Kent M. L. Persistence of infection by metacercariae of *Apophallus* sp., *Neascus* sp., and *Nanophyetus salmincola* plus two Myxozoans (*Myxobolus insidiosus* and *Myxobolus fryeri*) in coho salmon *Oncorhynchus kisutch* // J. Parasitol. – 2010. – **96**, 2. – P. 340 – 347.
- Fernandes B. J., Cooper J. D., Cullen J. B., Freeman R. S., Ritchie A. C., Scott A. A., Stuart P. F. System infection with *Alaria americana* (Trematoda) // Can. Med. Assoc. J. – 1976. – **115**. – P. 1111 – 1114.
- Fischer P. U., Curtis K. C., Marcos L. A., Weil G. J. Molecular characterization of the North American lung fluke *Paragonimus kellicotti* in Missouri and its development in Mongolian gerbils // Am. J. Trop. Med. Hyg. – 2011. – **84**. – P. 1005 – 1011. doi: 10.4269/ajtmh.2011.11-0027.
- Fischthal J. H., Kuntz R. E. Some digenetic trematodes of mammals from Taiwan // Proc. Helminth. Soc. Wash. – 1975. – **42**, 2. – P. 149 – 157.
- Fischthal J. H., Kuntz R. E. Additional records of digenetic trematodes of mammals from Taiwan // Proc. Helminth. Soc. Wash. – 1981. – **48**, 1. – P. 71 – 79.
- Foon L. P., Kong O Y. A report on the occurrence of *Heterophyopsis expectans* in dogs from Peninsular Malaysia // Southeast Asian J. Trop. Med. Public Health. – 1974. – **5**, 3. – P. 459.
- Foreyt W. J., Gorham J. R. Preliminary evaluation of praziquantel against metacercariae of *Nanophyetus salmincola* in Chinook salmon (*Oncorhynchus tshawytscha*) // J. Wildlife Dis. – 1988. – **24**, 3. – P. 551 – 554.
- Foreyt W. J., Gorham J. R., Green J. S., Leathers C. W., Leamaster B. R. Salmon poisoning disease in juvenile coyotes: clinical evaluation and infectivity of metacercariae and rickettsiae // J. Wildlife Dis. – 1987. – **23**, 3. – P. 412 – 417.
- Foreyt W. J., Thorson S., Gorham J. R. Experimental salmon poisoning disease in juvenile coyotes (*Canis latrans*) // J. Wildlife Dis. – 1982. – **18**, 2. – P. 159 – 162.
- Foster R. The effects of trematode metacercariae (Brachylaemidae) on the slugs *Milax sowerbii* Férussac and *Agrilimax reticulatus* Müller // Parasitol. – 1958. – **48**, 3-4. – P. 261 – 268.
- Franssen F., Nijse R., Mulder J., Cremers H., Dam C., Takumi K., Giesen J. van der. Increase in number of helminth species from Dutch red foxes over 35-year period // Parasites & Vectors. – 2014. – **7**. – P. 166 – 175.
- Freeman A. E., Jr., Ackert J. E. *Metorchis albidus*, a dog fluke new to North America // Trans. Amer. Microsc. Soc. – 1937. – **56**, 1. – P. 113 – 115.
- Freeman R. S., Stuart P. F., Cullen S. J., Ritchie A. C., Bonin R. Fatal human infection with mesocercariae of the trematode *Alaria americana* // Am. J. Trop. Med. Hyg. – 1976. – **25**, 6. – P. 803 – 807.
- Friant S., Brown K., Saari M. T., Segel N. H., Slezak J., Goldberg T. L. Lung fluke (*Paragonimus africanus*) infects Nigerian red-capped mangabeys and causes respiratory disease // Intern. J. Parasitol.: Parasites and Wildlife. – 2015. – **4**, 3. – P. 329 – 332. doi:10.1016/j.ijppaw.2015.08.003.
- Fried B., Abruzzi A. Food-borne trematode infections of humans in the United States of America // Parasitol. Res. – 2010. – **106**, 6. – P. 1263 – 1280. doi: 10.1007/s00436-010-1807-0.
- Fried B., Graczyk T. K., Tamang L. Food-borne intestinal trematodiasis in humans // Parasitol. Res. – 2004. – **93**, 2. – P. 159 – 170.
- Fritsche T. R., Eastburn R. L., Wiggins L. H., Terhune C. A. Jr. Praziquantel for treatment of human *Nanophyetus salmincola* (*Troglotrema salmincola*) infection // J. Infect. Dis. – 1989. – **160**, 5. – P. 896 – 899.
- Fujino T., Higo H., Ishii Y., Saito S., Chen E. R. Comparative studies on two similar species of *Haplorchis* and *Metagonimus* (Trematoda: Heterophyidae) – Surface ultrastructure of adults and eggs // Proc. Helminthol. Soc. Wash. – 1989. – **56**, 1. – P. 35 – 41.
- Fürst T., Keiser J., Utzinger J. Global burden of human food-borne trematodiasis: a systematic review and meta-analysis // Lancet Infect. Dis. – 2012. – **12**, 3. – P. 210 – 221.

- Gabrielli A. F. Dogs and trematode zoonoses / Dogs, Zoonoses and Public Health. – Eds. Macpherson C. N. L., Meslin F.-X., Wandeler A. I. – 2nd Edition. – CAB Intern., 2013. – P. 109 – 126.
- Galván-Borja D., Olivero-Verbel J., Barrios-García L. Occurrence of *Ascocotyle (Phagicola) longa* Ransom, 1920 (Digenea: Heterophyidae) in *Mugil incilis* from Cartagena Bay, Colombia // Vet. Parasitol. – 2010. – **168**, 1-2. – P. 31 – 35. doi: 10.1016/j.vetpar.2009.10.011.
- Gam M. Dynamique des systèmes parasites – hôte, entre trématodes digènes et coque *Cerastoderma edule*: comparaison de la lagune de Merja Zegra avec le Bassin d'Arcachon. – These grade Doct., spec. biogéochimie et ecosystems, 2008. – 207 pp.
- García E. Y. Study on the resistance of the metacercariae of *Monorchotrema taihoku* to different physical and chemical agents // J. Philipp. Isl. Med. Assoc. – 1936. – **16**. – P. 561 – 565.
- García E. Y., Bruckner D. A. Diagnostic Medical Parasitology. – 3<sup>rd</sup> ed. – ASM Oress, Washington DC, 1997. – 937 pp.
- Garrison P. E. A new intestinal trematode of man // Philipp. J. Sci. – 1908. – B3. – P. 385 – 393.
- Georgieva S., Faltýnková A., Brown R., Blasco-Costa I. et al. *Echinostoma 'revolutum'* (Digenea: Echinostomatidae) species complex revisited: species delimitation based on novel molecular and morphological data gathered in Europe // Parasit. Vectors. – 2014. – **7**. – P. 520 – 528. doi: 10.1186/s13071-014-0520-8.
- Giboda M., Ditrich O., Scholz T., Viengsay T., Bouaphanh S. Human *Opisthorchis* and *Haplorchis* infections in Laos // Trans. R. Soc. Trop. Med. Hyg. – 1991. – **85**. – P. 538 – 540.
- Gibson D. Trematoda. / L. Margolis, Z. Kabata (ed.) Guide to the parasites of fishes of Canada. – Part IV. – Can. Spec. Publ. Fish Aquat. Sci. – 1996. – **124**. – 373 pp.
- Gibson D. I. Family Isoparorchiiidae Travassos, 1922 / Keys to the Trematoda. (Eds.) Gibson D. I., Jones A., Bray R. A. – Wallingford, UK: CABI Publ., 2002. – **1**. – P. 379 – 380.
- Gibson D., Cribb T. (2013). *Echinostomatidae* Looss, 1899. Accessed through: World Register of Marine Species at <http://www.marinespecies.org/...&id=108420> on 2015-06-19.
- Gibson G. G., Broughton E., Choquette L. P. E. Waterfowl mortality caused by *Cyathocotyle bushiensis* Khan, 1962 (Trematoda: Cyathocotylidae), St. Lawrence River, Quebec // Canad. J. Zool. – 1972. – **50**. – P. 1351 – 1356.
- Gillani S. W., Sari Y. O., Baig A. A., Baig M. Helminthiasis; Clinical insights. – 2012. – 111 pp. (<https://books.google.com/books?isbn=1105494594>).
- Gilman R. H., Mondal G., Maskud M., Alam K., Rutherford E., Gilman J. B., Khan M. U. Endemic focus of *Fasciolopsis buski* in Bangladesh // Am. J. Trop. Med. Hyg. – 1982. – **31**. – P. 796 – 802.
- Gjurcevic E., Petrincic Z., Kozaric Z., Kuzir S., Gjurcevic K. V., Vucemilo M., Dzaja P. Metacercariae of *Centrocestus formosanus* in goldfish (*Carassius auratus* L.) imported into Croatia // Helminthologia. – 2007. – **44**. – P. 214 – 216.
- Goater C. P., Colwell D. D. Epidemiological characteristics of an invading parasite: *Dicrocoelium dendriticum* in sympatric wapiti and beef cattle in southern Alberta, Canada // J. Parasitol. – 2007. – **93**, 3. – P. 491 – 494.
- Goddard F. W. *Fasciolopsis buski*: A parasite of man as seen in Shaohing, China // J. Parasitol. – 1919. – **5**, 4. – P. 141 – 163.
- Goga I. C., Codreanu-Bălcescu D. The trematode *Clinostomum complanatum* (Plathelminthes: Digenea) identified in the perch from the small reservoirs along the Preajba River // Oltenia. Stud. Com. Ştiin. Natur. – 2011. – **27**, 1. – P. 115 – 118.
- Goldsmith R. S. Chronic diarrhea in returning travelers: intestinal parasitic infection with the fluke *Metagonimus yokogawai* // South Med. J. – 1978. – **71**, 12. – P.1513 – 1515, 1518.
- Gonçalves M. L. C., Araújo A., Ferreira L. F. Human intestinal parasites in the past: now findings and a review // Mem. Inst. Oswaldo Cruz, Rio de Janeiro. – 2003. – **98** (Suppl. 1). – P. 103 – 118.
- González-Fuentes H., Hamedy A., von Borell E., Lückner E., Riehn K. Tenacity of *Alaria alata* mesocercariae in homemade German meat products // Int. J. Food Microbiol. – 2014a. – **176**. – P. 9 – 14: doi: 10.1016/j.ijfoodmicro.2014.01.020.
- González-Fuentes H., Riehn K., Koethe M., von Borell E., Lückner E., Hamedy A. Effects of in vitro conditions on the survival of *Alaria alata* mesocercariae // Parasitol. Res. – 2014b. – **113**, 8. – P. 2983 – 2989: doi: 10.1007/s00436-014-3960-3.
- Gosling P. J. Dictionary of Parasitology. – Taylor & Francis Group, LLC, 2005. – 408 pp.
- Graczyk T. K., Alam K., Gilman R. H., Mondal G., Ali S. Development of *Fasciolopsis buski* (Trematoda: Fasciolidae) in *Hippeutis umbilicalis* and *Segmentina trochoideus* (Gastropoda: Pulmonata) // Parasitol. Res. – 2000. – **86**. – P. 324 – 326.

- Graczyk T. K., Fried B. Echinostomiasis: a common but forgotten food-borne disease // Am. J. Trop. Med. Hyg. – 1998. – **58**, 4. – P. 501 – 504.
- Graham C. S., Brodie S. B., Weller P. F. Imported *Fasciola hepatica* infection in the United States and treatment with triclabendazole // Clin. Infect. Dis. – 2001. – **33**, 1. – P.1 – 5.
- Grover M., Dutta R., Kumar R., Aneja S., Mehta G. *Echinostoma ilocanum* infection // Indian Pediatrics. – 1998. – **35**. – P. 549 – 552.
- Gualdieri L., Rinaldi L., Petruccio L., Morgogliano M. E., Maurelli M. P. et al. Intestinal parasites in immigrants in the city of Naples (southern Italy) // Acta Trop. – 2011. – **117**, 3. – P. 196 – 201. doi: 10.1016/j.actatropica.2010.12.003.
- Guk S. M., Kim J. L., Park J. H., Chai J. Y. A human case of *Plagiorchis vespertilionis* (Digenea: Plagiorchiidae) infection in the Republic of Korea // J. Parasitol. – 2007a. – **93**, 5. – P. 1225 – 1227. doi: 10.1645/GE-1098R.1.
- Guk S. M., Park J. H., Shin E. H., Kim J. L., Lin A., Chai J. Y. Prevalence of *Gymnophalloides seoi* infection in coastal villages of Haenam-gun and Yeongam-gun, Republic of Korea // Korean J. Parasitol. – 2006. – **44**, 1. – P. 1 – 5.
- Guk S. M., Shin E. H., Kim J. L., Sohn W. M., Hong K. S., Yoon C. H., Lee S. H., Rim H. J., Chai J. Y. A survey of *Heterophyes nocens* and *Pygidiopsis summa* metacercariae in mullets and gobies along the coastal areas of the Republic of Korea // Korean J. Parasitol. – 2007. – **45**, 2. – P. 205 – 211.
- Gupta A., Shan C., Koticha A., Shukta A., Kuyare S., Bhalla S. *Gastrodiscoides hominis* infestation of colon: endoscopic appearance // Gastrointest. Endosc. – 2014. – **79**, 4. – P. 549 – 550.
- Gupta A., Xess A., Sharma H. P., Dayal V. M., Prasad K. M., Shahi S. K. *Fasciolopsis buski* (giant intestinal fluke): a case report // Indian J. Pathol. Microbiol. – 1999. – **42**, 3. – P. 359 – 360.
- Gupta N., Gupta D. K., Shalaby S. Parasitic zoonotic infections in Egypt and India: an overview // J. Parasitol. Dis. – 2008. – **32**, 1. – P. 1 – 9.
- Gutierrez Y. Diagnostic pathology of parasitic infections with clinical correlations. Sec. Ed. – Oxford Univ. Press, Inc., U. S., 2000. – 777 pp.
- Gutierrez Y., Grossniklaus H. E., Annable W. L. Human conjunctivitis caused by the bird parasite *Philophthalmus* // Amer. J. Ophthalmol. – 1987. – **104**, 4. – P. 417 – 419.
- Habe S., Lai K. P. F., Agatsuma T., Ow-Yang C. K., Kawashima K. Growth of Malaysian *Paragonimus westermani* in mammals and the mode of transmission of the fluke among mammals // Japan. J. Trop. Med. Hyg. – 1996. – **24**, 4. – P. 225 – 232.
- Hadidjaja P. Important trematodes in man in Indonesia. A review // Bul. Penelit. Kesehat. – 1989. – **17**, 2. – P. 107 – 113.
- Halajian A., Tavakol S., Mortazavi P., Shokoofeh S., Powell L. W. *Clinostomum complanatum* in birds, a potential pathogen for fishes, Iran // VIII Intern. Symp. Fish Parasites, 26 – 30 Sept., 2011, Viña del mare, Chile: Abstr. – 2011. – P. 56 – 57.
- Hall M. C., Wigdor M. Two new flukes from the dog // J. Amer. Vet. Med. Assoc. – 1918. – **53**. – P. 516 – 526.
- Halton D. W. Observations on the nutrition of digenetic trematodes // Parasitol. – 1967. – **57**, 4. – P. 639 – 660.
- Hamed M. G. E., Elias A. N. Effect of food-processing methods upon survival of the trematode *Heterophyes* sp. in flesh of mullet caught from brackish Egyptian water // J. Food Sci. – 1970. – **35**, 4. – P. 386 – 388.
- Han E. T., Choi M. S., Choi S. Y., Chai J. Y. Surface ultrastructure of juvenile and adult *Acanthoparyphium tyosenense* (Digenea: Echinostomatidae) // J. Parasitol. – 2011. – **97**, 6. – P. 1049 – 1054. doi: 10.1645/GE-2858.1.
- Han E. T., Kim J. L., Chai J. Y. Recovery, growth, and development of *Acanthoparyphium tyosenense* (Digenea: Echinostomatidae) in experimental chicks // J. Parasitol. – 2003. – **89**, 1. – P. 176 – 179.
- Han E.-T., Shin E.-H., Phommakorn S., Sengvilaykham B., Kim J.-L., Rim H.-J., Chai J.-Y. *Centrocestus formosanus* (Digenea: Heterophyidae) encysted in the freshwater fish, *Puntius brevis*, from Lao PDR // Korean J. Parasitol. – 2008. – **46**, 1. – P. 49 – 53.
- Hanevik K., Alvsvåg J. O., Sund K. K. [A woman with long-lasting diarrhoea and fatigue] // Tidsskr Nor Laegeforen. – 2014. – **134**, 2. – P.189 – 192. (in Norwegian; English summary) doi: 10.4045/tidsskr.13.0070.
- Hara H., Miyauchi Y., Tahara S., Yamashita H. Human laryngitis caused by *Clinostomum complanatum* // Nagoya J. Med. Sci. – 2014. – **76**, 1-2. – P. 181 – 185.
- Harada H., Fukumoto K., Yamaguti K. et al. *Echinostoma hortense* infection by endoscopic examination // Gastroenterol Endoscopy. – 1983. – **25**. – P. 622 – 627.
- Harinasuta C., Harinasuta T. *Opisthorchis viverrini*: life cycle, intermediate hosts, transmission to man and geographical distribution in Thailand // Arzneimittelforschung. – 1984. – **34** (9B). – P. 1164 – 1167.

- Harrell L. W., Deardorff T. L. Human nanophyetiasis: transmission by handling naturally infected coho salmon (*Oncorhynchus kisutch*) // J. Infect. Dis. – 1990. – **161**, 1. – P. 146 – 148.
- Harrus S., Nyska A., Colorni A., Marcovics A. Sudden death due to *Paragonimus kellicotti* infection in dog // Vet. Parasitol. – 1997. – **71**, 1. – P. 59 – 63.
- Haseeb A. N., El-Shazly A. M., Arafa M. A., Morsy A. T. A review on fascioliasis in Egypt // J. Egypt. Soc. Parasitol. – 2002. – **92**. – P. 317 – 354.
- Hashiguchi Y., Kono S., Hirai H. Host-parasite relationships between *Paragonimus ohirai* and various crabs. I. Morphology of the metacercariae parasitic in *Sesarma (Holontetopus) dehaani* and *S. (H.) haematocheir* // J. Helminthol. – 1976. – **50**, 3. – P. 178 – 179.
- Hashiguchi Y., Takei T., Miyazaki I. Studies on a single worm infection of albino rats with *Paragonimus ohirai* Miyazaki, 1939 // Japan. J. Parasitol. – 1969. – **18**, 6. – P. 612 – 617.
- Hawkins C. J., Caffrey J. M., Stuart P., Lawton C. Biliary parasite *Pseudamphistomum truncatum* (Opisthorchiidae) in American mink (*Mustela vison*) and Eurasian otter (*Lutra lutra*) in Ireland // Parasitol. Res. – 2010. – **107**, 4. – P. 993 – 997.
- Headley S. A., Scorpio D. G., Vidotto O., Dumler J. S. *Neorickettsia helminthoeca* and salmon poisoning disease: A review // Vet. J. – 2011. – **187**. – P. 165 – 173. doi: 10.1016/j.tvjl.2009.11.019.
- Healy J. R. Trematodes transmitted to man by fish, frogs, and Crustacea // J. Wildlife Dis. – 1970. – **6**, 4. – P. 255 – 261. (Proc. Annual Conf.).
- Hechinger R. F., Lafferty K. D., Mancini F. T., Warner R. R., Kuris A. M. How large is the hand in the puppet? Ecological and evolutionary factors affecting body mass of 15 trematode parasitic castrators in their snail host // Evolut. Ecol. – 2009. – **23**. – P. 651 – 667.
- Heckmann R. A., Halajian A. Ultrastructural study of *Pseudamphistomum truncatum* (Rudolphi, 1819) (Opisthorchiidae Trematoda) from the Caspian Seal (*Pusa caspica*) (Phocidae, Mammalia) using Scanning Electron Microscopy (SEM) and Energy-Dispersive X-Ray Analysis (EDXA) // Sci. Parasitol. – 2012. – **13**, 3. – P. 101 – 108.
- Hegazi M. A., Hassan A. T., Al-Nashar T. M., Abo-Elkheir O. I., El-Lessi F. M. Encysted metacercariae of family Heterophyidae in infected fish in Dakahlia Governorate, an endemic focus in Egypt // J. Egypt. Soc. Parasitol. – 2014. – **44**, 3. – P. 547 – 558.
- Heinemann E. Über den Entwicklungskreislauf der Trematodengattung *Metorchis* sowie Bemerkungen zur Systematik dieser Gattung // Z. f. Parasitenk. – 1937. – **9**, 2. – P. 237 – 260.
- Helmy M. V. F., Al-Mathal E. M. Human infection with *Dicrocoelium dentriticum* in Riyadh district (Saudi Arabia) // J. Egypt. Soc. Parasitol. – 2003. – **33**, 1. – P. 139 – 144.
- Hering-Hagenbeck S., Schuster R. A focus of opisthorchiidosis in Germany // Appl. Parasitol. – 1996. – **37**, 4. – P. 260 – 265.
- Hernández L. E., Díaz M. T., Bashirullah A. K. Description of different developmental stages of *Centrocestus formosanus* (Digenea: Heterophyidae) // Revista Científica FCV-LUZ. – 2003. – **13**, 4. – P. 285 – 292.
- Hildebrand J., Popiołek M., Zalesny G., Piróg A. A record of *Pseudamphistomum truncatum* (Rudolphi, 1819) (Digenea, Opisthorchiidae) in the Eurasian otter (*Lutra lutra* L.) from Poland // Wiad. Parazytol. – 2011. – **57**, 3. – P. 151 – 154.
- Hinz E. Human helminthiasis in the Philippines: The epidemiological and geomedical situation. – Springer-Verlag, Berlin – Heidelberg – New York – Tokyo, 1985. – 310 pp.
- Hira P. R. Further spurious parasitic infestations of man in Zambia // Central Afr. J. Med. – 1983. – **29**. – P. 33 – 40.
- Hirai H., Ooiso H., Kifune T., Kiyota T., Sakaguchi U. *Clinostomum complanatum* infection in posterior wall of the pharynx of a human // Japan. J. Parasitol. – 1987. – **36**. – P. 142 – 144.
- Hirai H., Sakaguchi Y., Habe S., Imai H.T. C-band analysis of six species of lung flukes, *Paragonimus* spp. (Trematoda: Platyhelminthes) from Japan and Korea // Z. f. Parasitenk. – 1985. – **71**. – P. 617 – 629.
- Hitazawa I. On *Echinochasmus perfoliatus* (Ratz) found in man // Tokyo Iji Shinshi. – 1928. – No. 2577. – P. 1328 – 1334.
- Hoffman G. Notes on the life cycle of *Fibricola cratera* (Trematoda: Strigeidae) // J. Parasitol. – 1955. – **41**, 3. – P. 327.
- Hong S.-J. A human case of *Stellantchasmus falcatus* infection in Korea // Korean J. Parasitol. – 2000. – **38**, 1. – P. 25 – 27; doi: 10.3347/kjp.2000.38.1.25.
- Hong S.-J. Surface ultrastructure of *Plagiorchis muris* growth and developmental stages in rats, the final host // Parasitol. Res. – 2009. – **105**. – P. 1077 – 1083.

- Hong S.-J. Seasonal features *Heterophyopsis continua* metacercariae in perche, *Lateolabrax japonicus*, and infectivity to the final host // Parasitol. Res. – 2011. doi 10.1007/s00436-011-2615-x.
- Hong S.-J., Ahn J. H., Woo H. C. *Plagiorchis muris*: recovery, growth and development in albino rats // J. Helminthol. – 1998. – 72, 3. – P. 215 – 256.
- Hong S.-J., Chai J.-Y., Lee S.-H. Surface ultrastructure of the developmental stages of *Heterophyopsis continua* (Trematoda: Heterophyidae) // J. Parasitol. – 1991. – 77, 4. – P. 613 – 620.
- Hong S.-J., Choi J.-H., Seo B. S. A human case of *Plagiorchis* sp. // Korean J. Parasitol. – 1989. – 27. – P. 155.
- Hong S.-J., Chung C. K., Lee D. H., Woo H. C. One human case of natural infection by *Heterophyopsis continua* and three other species of intestinal trematodes // Korean J. Parasitol. – 1996a. – 34, 1. – P. 87 – 89.
- Hong S.-J., Lee S. H., Seo B. S. Recovery rate, growth and development of *Heterophyopsis continua* in experimental chicks // Korean J. Parasitol. – 1990. – 28, 1. – P. 53 – 62.
- Hong S. J., Woo H. C., Chai J.-Y. A human case of *Plagiorchis muris* (Tanabe, 1922: Digenea) infection in the Republic of Korea: Freshwater fish as a possible source of infection // J. Parasitol. – 1996b. – 82, 4. – P. 647 – 649.
- Hong S. J., Woo H. C., Chai J.-Y., Chung S. W., Lee S.-H., Seo B.-S. Study on *Centrocestus armatus* in Korea. II. Recovery rate, growth and development of worms in albino rats // Korean J. Parasitol. – 1989. – 27, 1. – P. 47 – 56.
- Hong S. J., Woo H. C., Lee S.-H., Huh S. Infection status of dragonflies with *Plagiorchis muris* metacercariae in Korea // Korean J. Parasitol. – 1999. – 37, 1. – P. 65 – 70.
- Hong S. T., Chai J.-Y., Lee S.-H. Ten human cases of *Fibricola seoulensis* infection and mixed one with *Stellantchasmus* and *Metagonimus* // Korean J. Parasitol. – 1986. – 24, 1. – P. 95 – 97.
- Hong S. T., Cho T. K., Hong S. J., Chai J.-Y., Lee S. H., Seo B. S. Fifteen human cases of *Fibricola seoulensis* infection in Korea // Korean J. Parasitol. – 1984. – 22, 1. – P. 61 – 65. doi.org/10.3347/kjp.1984.22.1.61.
- Hong S. T., Fang Y. *Clonorchis sinensis* and clonorchiiasis, an update // Parasitol. Int. – 2012. – 61, 1. – P. 17 – 24. doi: 10.1016/j.parint.2011.06.007.
- Hong S. T., Seo B. S., Lee S. H., Chai J.-Y. A human case of *Centrocestus armatus* infection in Korea // Korean J. Parasitol. – 1988. – 26, 1. – P. 55 – 60. http://dx.doi.org/10.3347/kjp.1988.26.1.55.
- Hong S. T., Shoop W. L. *Neodiplostomum seoulensis* n. comb. (Trematoda: Neodiplostomidae) // J Parasitol. – 1994. – 80, 4. – P. 660 – 663.
- Hong S. T., Shoop W. L. *Neodiplostomum seoulense*, the emended name for *Neodiplostomum seoulensis* // Korean J Parasitol. – 1995. – 33, 4. – P. 399.
- Hopkins D. R. Homing in helminthes // Am. J. Trop. Med. Hyg. – 1992. – 46. – P. 626 – 634.
- Howell M. Notes on a potential trematode parasites of man in New Zealand // Tuatara. – 1965. – 13, 3. – P. 182 – 184.
- Howell M. The trematode, *Bucephalus longicornutus* (Manter, 1954) in the New Zealand mud-oyster, *Ostrea lutaria* // Trans. Roy. Soc. N. Z. – 1967. – 8, 22. – P. 221 – 237.
- Howell M. J., Bearup A. J. The life histories of two bird trematodes of the family Philophthalmidae // Proc. Lin. Soc. N. S. W. – 1967. – 92. – P. 182 – 194.
- Hsü H. F. *Euparyphium jassyense* Léon et Ciurea (= *E. melis* [Schrank]) found at the autopsy of a Chinese // Chin. med. J. – 1940. – 58. – P. 552 – 555.
- Huang H. F. Case report on *Euparyphium melis* // Proc. Symp. Parasitol. Chinese Soc. Zool. – 1963. – P. 147 – 148 (in Chinese).
- Huang Z. Q. First case report on *Fischoederius elongatus* // Proc. Third Symp. Parasitol. Chinese Soc. Zool. – 1992. – P. 116 (in Chinese) (цит. по: Yu, Mott, 1994).
- Huffman J. E., Fried B. Echinostoma and echinostomiasis // Adv. Parasitol. – 1990. – 29. – P. 215 – 269.
- Huffman J. E., Fried B. The biology of *Echinoparyphium* (Trematoda, Echinostomatidae) // Acta Parasitol. – 2012. – 57, 3. – P. 199 – 210.
- Huffman J. E., Michos C., Fried B. Clinical and pathological effects of *Echinostoma revolutum* (Digenea: Echinostomatidae) in the golden hamster, *Mesocricetus auratus* // Parasitol. – 1986. – 93, 31. – P. 505 – 515.
- Huh S., Lee S. U., Huh S. C. A follow-up examination of intestinal parasitic infections of the Army soldiers in Whachon-gun, Korea // Korean J. Parasitol. – 1994. – 32, 1. – P. 61 – 63.
- Hung N. M., Madsen H., Fried B. Global status of fish-borne zoonotic trematodiasis in humans // Acta Parasitol. – 2013. – 58, 3. – P. 231 – 258.
- Huston D. C., Worsham M. D., Huffman D. G., Ostrand K. G. Infection of fishes, including threatened and endangered species by the trematode parasite *Haplorchis pumilio* (Looss, 1896) (Trematoda: Heterophyidae) // BioInvasions Rec. – 2014. – 3, 3. – P. 189 – 194. doi: http://dx.doi.org/10.3391/bir.2014.3.3.09.

- Hutton R. F. Preliminary notes on Trematoda (Heterophyidae and Strigeoidea) encysted in the heart and flesh of Florida mullet, *Mugil cephalus* L. and *M. curema* Cuvier and Valenciennes // The Bulletin, Dade County Med. Assoc. (March). – 1957. – 2 pp.
- Hutton R. F., Sogandares-Bernal F. Variation in the number of oral spines of *Phagicola longicollis* Kuntz and Chandler, 1956, and the description of *P. inglei* n. sp. (Trematoda: Heterophyidae) // J. Parasitol. – 1958. – 44, 6. – P. 627 – 632.
- IARC. Schistosomes, liver flukes and *Helicobacter pylori* // IARC Monogr. Eval. Carcinog. Risks Hum. – 1994. – 61. – P. 1 – 241.
- IARC. *Opisthorchis viverrini* and *Clonorchis sinensis* // IARC Monogr. – 2009. – 100B. – P. 342 – 370.
- Ibanez-Herrera H. Paragonimiasis: an important endemic disease in Perú // *Sciéndo*. – 2012. – 15, 1. – P. 89 – 96.
- Ibrahim M. M., Soliman M. F. M. Prevalence and site preferences of heterophyid metacercariae in *Tilapia zill* from Ismalia fresh water canal, Egypt // *Parasite*. – 2010. – 17. – P. 233 – 239. doi.org/10.1051/parasite/2010173233.
- Im K. I., Koh T. Y. One case of Dicrocoeliidae infection // *Korean J. Parasitol.* – 1971. – 9. – P. 58 – 60.
- Intapan P. M., Kosuwan T., Wongkham C., Maleewong W. Genomic characterization of lung flukes, *Paragonimus heterotremus*, *P. siamensis*, *P. harinasutai*, *P. westermanni* and *P. bangkokensis* by RAPD markers // *Vet. Parasitol.* – 2004. – 124, 1-2. – P. 55 – 64.
- Intapan P. M., Sanpool O., Thanchomnang T., Imtawil K. et al. Short report: Molecular identification of a case of *Paragonimus pseudoheterotremus* infection in Thailand // *Am. J. Trop. Med. Hyg.* – 2012. – 87, 4. – P. 706 – 709. doi:10.4269/ajtmh.2012.12-0235.
- Irving J. A., Spithill T. W., Pike R. H., Whisstock J. C., Smooker P. M. The evolution of enzyme specificity in *Fasciola* spp. // *J. Molec. Evol.* – 2003. – 57. – P. 1 – 15.
- Ishii Y., Koga M., Fujino T., Higo H., Ishibashi J., Oka K., Saito S. Human infection with the pancreas fluke, *Eurytrema pancreaticum* // *Am. J. Trop. Med. Hyg.* – 1983. – 32, 5. – P. 1019 – 1022.
- Itagaki T., Tsutsumi K. Triploid form of *Fasciola* in Japan: genetic relationships between *Fasciola hepatica* and *Fasciola gigantica* determined by ITS-2 sequence of nuclear rDNA // *Int. J. Parasitol.* – 1998. – 28. – P. 777 – 781.
- Ito J. *Metagonimus* and other human heterophyid trematodes / *Progress of Medical Parasitology in Japan*. – 1964. – 1. – P. 314 – 393.
- Ito J., Mochizuki H., Ohno Y., Ishiguro M. On the prevalence of *Metagonimus* sp. among the inhabitants at Hamamatsu basin in Shizuoka Prefecture, Japan // *Japan. J. Parasitol.* – 1991. – 40. – P. 274 – 278.
- Ito M., Itagaki T. Survey on wild rodents for endoparasites in Iwate Prefecture, Japan // *J. Vet. Med. Sci.* – 2003. – 65, 10. – P. 1151 – 1153.
- Ivanov V. M., Semenova N. W. Parasitological consequences of animal introduction // *Russ. J. Ecol.* – 2000. – 31, 4. – P. 281 – 283.
- Izumi M. Studies on the metacercariae parasitic in fresh water fishes in Hyogo Prefecture // *Tokyo Iji Shinshi*. – 1935. – 2950. – P. 2531 – 2543. (in Japanese).
- Jacobson K. C., Teel D., Van Doornik D. M., Casillas E. Parasite-associated mortality of juvenile Pacific salmon caused by the trematode *Nanophyetus salmincola* during early marine residence // *Mar. Ecol.-Progr. Ser.* – 2008. – 354. – P. 235 – 244.
- Jain G. P. On *Cercaria mehrai* Faruqui, 1930 with notes on its life-history // *Parasitol.* – 1957a. – 48, 3-4. – P. 413 – 438.
- Jain G. P. On the trematode *Paryphostomum mehrai* (Faruqui) // *Proc. Natl. Acad. Sci. India.* – 1957b. – 27. – P. 290 – 294.
- Jain G. P. On the genus *Artyfechinostomum* (Lane, 1915) (Echinostomatidae: Trematoda) // *Parasitol.* – 1959. – 50. – P. 1 – 5.
- Jain G. P. Further observations on *Artyfechinostomum mehrai* (Faruqui) (Echinostomatidae: Trematoda) // *Parasitol.* – 1960. – 50. – P. 7 – 11.
- Jang D. H. Study on the *Eurytrema pancreaticum*. II. Life cycle // *Korean J. Parasitol.* – 1969. – 7. – P. 178 – 200.
- Jaroonvesama N., Charoenlarp K., Areekul S., Aswapokee N., Leelarasmee A. Prevalence of *Fasciolopsis buski* and other parasitic infections in residents of three villages in Sena District, Ayudhaya province, Thailand // *J. Med. Assoc. Thai.* – 1980. – 63. – P. 493 – 499.

- Jeandron A., Rinaldi L., Abdylidaeva G., Usualieva J., Steinmann P., Cringoli G., Utzinger J. Human infections with *Dicrocoelium dendriticum* in Kyrgyzstan: the tip of the iceberg? // J Parasitol. – 2011. – **97**, 6. – P. 1170 – 1172. doi: 10.1645/GE-2828.1.
- Jelinek T., Rack J., Adusu E. [Human infection with *Dicrocoelium dendriticum*] // Deut. Med. Wochenschr. – 2004. – **129**. – P. 2538 – 2540.
- Jeon K., Koh W. J., Kim H., Kwon O. J., Kim T. S. et al. Clinical features of recently diagnosed pulmonary paragonimiasis in Korea // Chest. – 2005. – **128**. – P. 1423 – 1430. doi: 10.1378/chest.128.3.1423.
- Jiang Z. X. [Human natural infection by *Echinochasmus perfoliatus* in Anhui Province] // Zhongguo Yi Xue Ke Xue Yuan Xue Bao. – 1988. – **10**, 1. – P. 68 – 71. [Article in Chinese].
- Johansen M. V., Sithithawom P., Bergquist R., Utzinger J. Towards improved diagnosis of zoonotic trematode infection in Southeast Asia // Important Helminth Infections in Southeast Asia: Diversity and Potential for Control and Elimination, Part B: Adv. Parasitol. – 2010. – **73**, Chapt. 7. – P. 171 – 196.
- Johnson A. D. Life history of *Alaria marcianae* LaRue, 1917) Walton, 1949 (Trematoda: Diolostomatidae) // J. Parasitol. – 1968. – **54**. – P. 324 – 332.
- Johnson R. J., Johnson J. R. Paragonimiasis in Indochinese refugees. Roentgenographic findings with clinical correlations // Am. Rev. Respir. Dis. – 1983. – **128**, 3. – P. 534 – 538.
- Jones A. 6. Family Fasciolidae Railliet, 1895 / Keys to the Trematoda. (Eds.) Jones A., Bray R. A., Gibson D. I. – Wallingford, UK: CABI Publ., 2005a. – **2**. – P. 79 – 85.
- Jones A. 26. Family Gastrodiscidae Monticelli, 1892 / Keys to the Trematoda. (Eds.) Jones A., Bray R. A., Gibson D. I. – Wallingford, UK: CABI Publ., 2005b. – **2**. – P. 325 – 336.
- Jones A. 27. Family Gastrothylacidae Stiles & Goldberger, 1910 / Keys to the Trematoda. (Eds.) Jones A., Bray R. A., Gibson D. I. – Wallingford, UK: CABI Publ., 2005c. – **2**. – P. 337 – 341.
- Jorge G. L. M., Osorio S. D., Fernando C. Prevalencia de los parásitos y las alteraciones histológicas que producen a las tilapias de la laguna de Amela, Tecomán, Colima // Vet. Méx. – 1993. – **24**, 3. – P. 199 – 205.
- Jubb K. V. F., Kennedy P. C., Palmer N. Pathology of domestic animals. – Third edition. Tom 2. – Acad. Press, 1985. – 582 pp.
- Jueco N. L., Monzon R. B. *Cathaemasia cabrerai* sp. n. (Trematoda: Cathaemasiidae), a new parasite of man in the Philippines // Southeast Asian J. Trop. Med. Public Health. – 1984. – **15**, 3. – P. 427 – 429.
- Jueco N. L., Zabala Z. R. The cestodes and trematodes of *Rattus norvegicus* and *Rattus rattus mindanensis* // Philipp. J. Vet. Med. – 1990. – **27**, 2. – P. 47 – 51.
- Jung S.-Y., Ahn M.-J., Oh J.-Y., Nam H.-S. et al. Infection status of endoparasites in foreigner workers living in Cheonan City, Chungnam Province, Korea // Korean J. Parasitol. – 2015. – **53**, 2. – P. 243 – 246. doi: 10.3347/kjp.2015.53.2.243.
- Jung W.-T., Lee K.-J., Kim H.-J., Kim T.-H., Na B.-K., Sohn W.-M. A case of *Echinostoma cinetorchis* (Trematoda: Echinostomatidae) infection diagnosed by colonoscopy // Korean J. Parasitol. – 2014. – **52**, 3. – P. 287 – 290. doi.org/10.3347/kjp/2014.52.3.287.
- Kabunda M. Y., Sommeville C. Parasitic worms causing the rejection of tilapia (*Oreochromis species*) in Zaire // Brit. Vet. J. – 1984. – **140**, 3. – P. 263 – 268.
- Kaewkes S. Taxonomy and biology of liver flukes // Acta Trop. – 2003. – **88**, 3. – P. 177 – 186.
- Kaewkes S., Elkins D. B., Haswell-Elkins M. R., Sithithaworn P. *Phaneropsolus spinicirrus* n. sp. (Digenea: Lecithodendriidae), a human parasite in Thailand // J. Parasitol. – 1991. – **74**, 4. – P. 514 – 516.
- Kaewpitoon N., Kaewpitoon S. J., Pengsaa P., Sripa B. *Opisthorchis viverrini*: The carcinogenic human liver fluke // World J. Gastroenterol. – 2008. – **14**, 5. – P. 666 – 674. doi: 10.3748/wjg.14.666.
- Kagei N., Oshima T., Ishikawa K., Kihata M. Two cases of human infection with *Stellantchasmus falcatus* Onji et Nisho, 1915 (Heterophyidae) in Kochi Prefecture // Japan. J. Parasitol. – 1964. – **13**. – P. 472 – 478. (In Japanese).
- Kakizoe A., Washizaki M., Oda M., Kifune T., Inokuchi A. A case of parasitic laryngitis caused by *Clinostomum complanatum* // Larynx. Japan. – 2004. – **16**, 1. – P. 52 – 55 (Japanese text; English abstract).
- Kalhan S., Sharma P., Sharma S., Kakria N., Dudani S., Gupta A. *Paragonimus westermani* infection in lung: A confounding diagnostic entity // Lung India. – 2015. – **32**, 3. – P. 265 – 267. doi: 10.4103/0970-2113.156248.
- Kalthoff H., Janitschke K., Mravak S., Schopp W., Werner H. Mature avian fluke (*Philophthalmus* sp.) under the human conjunctiva // Klin. Monbl. Augenheilkd. – 1981. – **179**, 5. – P. 373 – 375.
- Kamiya H., Ishimoto T., Araki J., Kamiya M. Helminths of stray dogs in Sapporo, Hokkaido, Japan // Japan. J. Vet. Res. – 1973. – **21**. – P. 51 – 56.

- Kamiya H., Ohbayashi M. Some helminthes of the red fox, *Vulpes vulpes schlencki* Kishido, in Hokkaido, Japan, with a description of a new trematode, *Massaliatrema yamashitai* n. sp. // Japan. J. vet. Res. – 1975. – 23. – P. 65 – 68.
- Kamiya H., Suzuki Y. Parasites of the Japanese badger, *Meles meles anakuma* Temminck, especially on *Isthmiophora melis* (Schränk 1788) Lühe, 1909 // Japan. J. vet. Res. – 1975. – 23. – P. 125 – 130.
- Kamo H., Ogino K., Hatsushika R. A unique infection of man with *Clinostomum* sp., a small trematode causing acute laryngitis // Yonage Acta Med. – 1962. – 6. – P. 36 – 40.
- Kanarek G., Zalesný G., Sitko J., Tkach V. V. Phylogenetic relationships and systematic position of the families Cortrematidae and Phaneropsolidae (Platyhelminthes: Digenea) // Folia Parasitol/ (Praha). – 2014. – 61, 6. – P. 523 – 528.
- Kanev I. Life-cycle, delimitation and redescription of *Echinostoma revolutum* (Froelich, 1802) (Trematoda: Echinostomatidae) // Syst. Parasitol. – 1994. – 28, 2. – P. 125 – 144.
- Kanev I., Dimitrov V., Radev V., Fried B. Redescription of *Echinostoma jurini* (Skvortzov, 1924) with a discussion of its identity and characteristics // Ann. Naturhist. Mus. Wien. – 1995. – 97. – B. – P. 37 – 53.
- Kanev I., Nollen P., Vassilev I., Radev V., Dimitrov V. Redescription of *Philophthalmus lucipetus* (Rudolphi, 1819) (Trematoda: Philophthalmidae) with a discussion of its identity and characteristics // Ann. Naturhist. Mus. Wien. – 1993. – 94/95. – B. – P. 11 – 34.
- Kanev I., Radev V., Fried B. 17. Family Clinostomidae Lühe, 1901 / Keys to the Trematoda. (Eds.) Gibson D. I., Jones A., Bray R. A. – Wallingford, UK: CABI Publ., 2002. – 1. – P. 87 – 98.
- Kanev I., Radev V., Fried B. 7. Family Philophthalmidae Looss, 1899 / Keys to the Trematoda. (Eds.) Jones A., Bray R. A., Gibson D. I. – Wallingford, UK: CABI Publ., 2005. – 2. – P. 113 – 120.
- Kang M. L., Teo C. H., Wansaicheong G. K., Giron D. M., Wilder-Smith A. *Fasciola hepatica* in a New Zealander traveler // Travel Med. – 2008. – 15, 3. – P. 196 – 199. doi: 10.1111/j.1708-8305.2008.00207.x.
- Kannangara D. W. *Paratelphusa rugosa* as the second intermediate host of *Achillurbainia*, a trematode transmissible to man // J. Parasitol. – 1971. – 57, 3. – P. 683 – 684.
- Karadag B., Bilici A., Doventas A., Kantarci F., Selcuk D., Dincer N., Oner Y. A., Erdinçler D. S. An unusual case of biliary obstruction caused by *Dicrocoelium dentriticum* // Scand. J. Infect. Dis. – 2005. – 37, 5. – P. 385 – 388.
- Katsurada F. On the genus *Heterophyes* in Japan (Supplementary note 1) // J. Okayama Med. Assoc. – 1912a. – N. 268 (Japanese text).
- Katsurada F. On the genus *Heterophyes* in Japan (Supplementary note 1) // J. Okayama Med. Assoc. – 1912b. – N. 269 (Japanese text).
- Katsurada F. On the genus *Heterophyes* in Japan (Supplementary note II) // J. Okayama Med. Assoc. – 1912c. – N. 273 (Japanese text).
- Katsurada F. On a new trematode, *Metagonimus* // Tokyo Med. Weekly. – 1913a. – No. 1796 (Japanese text).
- Katsurada F. *Metagonimus yokogawai* // Centralbl. Bakteriöl. – 1913b. – 72, 1. – P. 173.
- Katsurada F. Studien über Trematodenlarven bei Süßwasserfischen, mit besonderer Berücksichtigung der Elbünd Alsterfische // Centralbl. Bakteriöl. – 1914. – 73, 4-5. – P. 304 – 314.
- Katsurada F. Biology and pathogenic significance of trematodes / Papers on Helminthology. Commemorating 30 years Jubilee of Prof. K. I. Skrjabin, 1937. – P. 281 – 286.
- Katsuta I. Studies on the metacercariae of Formosan brackish water fishes. (1) On a new species, *Stellantchasmus formosanus* n. sp., parasitic in *Mugil cephalus* // Taiwan Igakkai Zasshi. – 1931. – 30, 12. – P. 1404 – 1417. (in Japanese).
- Katsuta I. Studies on the metacercariae of Formosan brackish water fishes. (2) On a new species, *Metagonimus minutus* n. sp., parasitic in *Mugil cephalus* // Taiwan Igakkai Zasshi. – 1932a. – 31, 1. – P. 26 – 39.
- Katsuta I. Studies on the metacercariae of Formosan brackish water fishes. (3) On a new species, *Monorchotrema microrchia* n. sp., parasitic in *Mugil cephalus* // Taiwan Igakkai Zasshi. – 1932b. – 31, 2. – P. 160 – 175.
- Katsuta I. Studies on the metacercariae of Formosan brackish water fishes. (4) On a new species, *Monorchotrema yokogawai* n. sp., parasitic in *Mugil cephalus* // Taiwan Igakkai Zasshi. – 1932c. – 31, 3. – P. 253 – 265.
- Kaul B. K., Singhal G D., Pillai P N. *Artyfechinostomum mehrai* infestation with bowel perforation // J. Indian Med. Assoc. – 1974. – 63, 8. – P. 263 – 265.
- Kawahara S., Yamamoto E. Human cases of *Echinostoma cinetorchis* // Tokyo Iji Shinshi. – 1933. – No. 2840. – P. 1794 – 1796. (цит. по: Chai et al., 2009).



- Keder S. P., Huffman J. E. Echinostomes in the second intermediate host / Toledo R., Fried B. (eds.). The biology of echinostomes: from the molecule to the community. – N. Y.: Springer, 2009. – P. 61 – 87.
- Keiser J., Utzinger J. Emerging foodborne trematodiasis // Emerg. Infect. Dis. – 2005. – **11**, 10. – P. 1507 – 1514.
- Keiser J., Utzinger J. Food-borne trematodiasis // Clin. Microbiol. Rev. – 2009. – **22**, 3. – P. 466 – 483.
- Kellicott D. S. Certain entozoan of the dog and sheep // Trans. 49<sup>th</sup> Annual Meet. Ohio State Med. Soc. – 1894. – P. 122 – 130.
- Kerbert C. Zur Trematoden-Kenntnis // Zool. Anz. – 1878. – **1**. – P. 271 – 273.
- Kerbert C. Beitrag zur Kenntnis der Trematoden // Arch. Mikrosk. Anat. – 1881. – **19**, 4. – P. 529 – 578.
- Kerr A. F. G. Intestinal parasites in northern Siam // Trans. Soc. Trop. Med. – 1916. – **9**. – P. 82 – 89.
- Khalifa R., El-Naffer M. K. Arafa M. S. Studies on heterophyid cercariae from Assiut province, Egypt. I. Notes on the life cycle of *Haplorchis pumilio* (Looss, 1896) with a discussion on previously described species // Acta Parasit. Pol. – 1977. – **25**. – P. 25 – 38.
- Khalil M. A description of *Gastrodiscoides hominis*, from the Napu mouse deer // Proc. Roy. Soc. Med. – 1923. – **16**, 1. – P. 8 – 14.
- Khalil M. The life history of a heterophyid parasite in Egypt // Comp. Rend. Congr. Intern. Méd. Trop. Hyg. (Caire, Déc. 1928). – 1932. – **4**. – P. 137 – 146.
- Khalil M. The life history of the human trematode parasite *Heterophyes heterophyes* // C. R. Congress Int. Zool., Lisbon. – 1937. – **3**. – P. 1889 – 1899.
- Khalil M., Abaza M. A new trematode parasite of the rat, *Echinostoma aegyptiaca* nov. sp. // Rep. Notes Publ. Health Lab. Cairo. – 1924. – No. 6. – P. 187 – 189.
- Khalil M. I., El-Shahawy I. S., Abdelkader H. S. Studies on some fish parasites of public health importance in the southern area of Saudi Arabia // Braz. J. Vet. Parasitol., Jaboticabal. – 2014. – **23**, 4. – P. 435 – 442. DOI: <http://dx.doi.org/10.1590/S1984-29612014082>.
- Khan W., Noor-Un-Nisa, Khan A. A case of *Fasciola hepatica* infection in Swat, Pakistan // Pakistan J. Zool. – 2014. – **46**, 6. – P. 1789 – 1790.
- Ki H. C., Shin D. H., Seo M., Chai J. Y. Infection patterns of trematode parasites among Joseon people // J. Korean Med. Assoc. – 2014. – **57**, 10. – P. 868 – 875.
- Kiatsopt N., Sithithaworn P., Saijunya W., Boonmars T., Tesana S. et al. Exceptionally high prevalence of infection of *Bithynia siamensis goniomphalos* with *Opisthorchis viverrini* cercariae in different wetlands in Thailand and Lao PDR // Am. J. Trop. Med. Hyg. – 2012. – **86**. – P. 464 – 469.
- Kifune T., Harada M., Lin L. K. Trematode parasites of Taiwanese bats V. // Med. Bull. Fukuoka Univ. – 2002. – **29**. – P. 195 – 201.
- Kifune T., Oda M., Washizaki M., Kakizoe A., Inokuchi A. The fourth case of human infection with *Clinostomum* (Trematoda: Clinostomidae) in Saga Prefecture, Japan // Med. Bull. Fukuoka Univ. – 2003. – **30**, 2. – P. 87 – 89 (in Japanese).
- Kifune T., Ogata M., Miyahara M. The first case of human infection with *Clinostomum* (Trematoda: Clinostomidae) in Yamaguchi Prefecture, Japan // Med. Bull. Fukuoka Univ. – 2000. – **27**. – P. 101 – 105 (in Japanese; цит. по: Hara et al., 2014).
- Kifune T., Sawada I., Harada M. Helminth fauna of bats in Japan LIV. // Med. Bull. Fukuoka Univ. – 2001. – **28**, 1. – P. 1 – 9.
- Kim C. H. Study on the *Metagonimus* sp. in Gum River Basin, Chungchung-nam Do, Korea // Korean J. Parasitol. – 1980. – **18**. – P. 215 – 228.
- Kim C. H., Kim N. M., Lee C. H., Park J. S. Studies on the *Metagonimus* fluke in the Daechong Reservoir and the upper stream of Geum River, Korea // Korean J. Parasitol. – 1987. – **25**. – P. 69 – 82.
- Kim D. C. *Paragonimus westermani*: life cycle, intermediate hosts, transmission to man and geographical distribution in Korea // Arzneimittelforschung. – 1984. – **34** (9B). – P. 1180 – 1183.
- Kim D. G., Kim T.-S., Cho S.-H., Song H.-J., Sohn W.-M. Heterophyid metacercarial infections in brackish water fishes from Jinju-man (Bay), Kyongsangnam-do, Korea // Korean J. Parasitol. – 2006. – **44**, 1. – P. 7 – 13 DOI: <http://dx.doi.org/10.3347/kjp.2006.44.1.7>.
- Kim J., Chung W.-S., Cho K.-H. Status of parasitic infection diagnosed by surgical biopsy in Kwangju and Chollanam-do // Korean J. Parasitol. – 1994. – **32**, 2. – P. 93 – 100. (in Korean).
- Kim S., Fried B. Pathological effects of *Echinostoma caproni* (Trematoda) in the domestic chick // J. Helminthol. – 1989. – **63**, 3. – P. 227 – 230.
- Kim S. Y., Park S. J., Bae S. Y., Cho Y. K., Kim C. J. et al. A case of subcutaneous paragonimiasis presented with pleural effusion // Korean J. Pediatrics. – 2008. – **51**, 7. – P. 760 – 765. DOI : [10.3345/kjp.2008.51.7.760](https://doi.org/10.3345/kjp.2008.51.7.760).

- Kim T. Y., Lee Y. S., Yun J. H., Kim J. J., Choi W. H. et al. A case of probable mixed-infection with *Clonorchis sinensis* and *Fasciola* sp.: CT and parasitological findings // Korean J. Parasitol. – 2010. – **48**, 2. – P. 157 – 160. doi: 10.3347/kjp.2010.48.2.157.
- Kim Y.-G., Yu J.-E., Chung E.-Y., Chung P.-R. *Acanthoparyphium tyosenense* (Digenea: Echinostomatidae): experimental confirmation of the cercaria and its complete life history in Korea // J. Parasitol. – 2004. – **90**, 1. – P. 97 – 102.
- Kimura D., Paller V. G., Uga S. Development of *Centrocestus armatus* in different final hosts // Vet. Parasitol. – 2007. – **146**, 3-4. – P. 367 – 371.
- Kimura D., Uga S. Epidemiological study of *Centrocestus armatus* // Trop. Med. Health. – 2005. – **33**, 1. – P. 7 – 11.
- King S., Scholz T. Trematodes of the family Opisthorchiidae: a mini-review // Korean J. Parasitol. – 2001. – **39**, 3. – P. 209 – 221. doi: 10.3347/kjp.2001.39.3.209.
- Kino H., De N.V., Vien H.V., Chuyen L.T., Sano M. *Paragonimus heterotremus* Chen et Hsia, 1964 found from a dog in Vietnam // Jpn. J. Parasitol. – 1995. – **44**. – P. 470 – 472.
- Kino H., Suzuki Y., Oishi H., Suzuki S., Yamagiwa S., Ishiguro M. Geographical distribution of *Metagonimus yokogawai*, and *M. miyatai* in Shizuoka Prefecture, Japan, and their site preferences in the sweetfish, *Plecoglossus altivelis*, and hamsters // Parasitol. Int. – 2006. – **55**. – P. 201 – 206.
- Kitagawa N., Oda M., Totoki T., Washizaki S., Oda M., Kifune T. Lidocaine spray used to capture a live *Clinostomum* parasite causing human laryngitis // Amer. J. Otolaryngol. – 2003. – **24**, 5. – P. 341 – 343.
- Klemencic S., Phelan M., Patrick R., Vahdat N. Oriental cholangiohepatitis (clonorchiasis infestation) caused by *Clonorchis sinensis* // J. Emerg. Med. – 2012. – **43**, 2. – P. 107 – 109. doi: 10.1016/j.jemermed.2009.09.016.
- Kliks M., Tantachamrun T. Heterophyid (Trematoda) parasites of cats in North Thailand, with notes on a human case found at necropsy // Southeast Asian J. Trop. Med. Publ. Health. – 1974. – **5**. – P. 547 – 555.
- Kobayashi E. Studies on trematoda in Hainan Island (1) (2) // Japanese Med. Sci. = Nippon Kiseichu Gakkai Kiji. – 1942. – **6**, 3. – P. 181 – 185, 187 – 227.
- Kobayashi H. On the life history and morphology of the liver distoma (*Clonorchis sinensis*) // Mitt. Med. Fachsch. su Kōijo. – 1917. – 34 pp.
- Kobayashi J., Vannachone B., Xeutvongsa A. et al. Prevalence of intestinal parasitic infection among children in two villages in Lao PDR // Southeast Asian J. Trop. Med. Publ. Health. – 1996. – **27**. – P. 562 – 565.
- Köksal F., Başlantı I., Samasti M. [A retrospective evaluation of the prevalence of intestinal parasites in Istanbul, Turkey] // Turk. Parazit. Derg. – 2010. – **34**, 3. – P. 166 – 171. (in Turkish).
- Kolarová L., Gottwaldová D., Cechová D., Sevcová M. The occurrence of cercarial dermatitis in Central Bohemia // Zentralbl. Hyg. Umweltmed. – 1989. – **189**, 1. – P. 1 – 13.
- Komalamisra C., Bunchuen S., Waikagul J., Anantaphruti M.T., Pongponratn E. Surface topography of newly excysted metacercariae of Thai *Paragonimus* species // J. Trop. Med. Parasitol. – 2004. – **27**. – P. 37 – 50.
- Komiya Y. Metacercariae in Japan and adjacent territories // Progr. Med. Parasitol. Japan. – 1965. – **2**. – P. 1 – 328.
- Komiya Y., Ito J., Yamamoto S. An epidemiological survey of *Metagonimus yokogawai* in Kasumigaura district // Kiseichugaku Zasshi. – 1958. – **7**, 1. – P. 7 – 11. (in Japanese; English summary).
- Komiya Y., Suzuku N., Ito J. Infection experiment of *Paragonimus westermani* in its first intermediate host, *Semisulcospira libertina* // Japan. J. Med. Sci. Biol. – 1961. – **14**, 1. – P. 39 – 43.
- Kostadinova A. *Echinostoma echinatum* (Zeder 1803) sensu Kanev (Digenea: Echinostomatidae): a note of caution // Syst. Parasitol. – 1995. – **32**, 1. – P. 23 – 26.
- Kostadinova A. 3. Family Echinostomatidae Looss, 1899 / Keys to the Trematoda (Eds.) Jones A., Bray R. A., Gibson D. I. – Wallingford, UK: CABI Publ., 2005a. – **2**. – P. 9 – 64.
- Kostadinova A. 5. Family Cathaemasiidae Fuhrmann, 1928 / Keys to the Trematoda (Eds.) Jones A., Bray R. A., Gibson D. I. – Wallingford, UK: CABI Publ., 2005b. – **2**. – P. 69 – 77.
- Kostadinova A. 8. Family Psilostomidae Looss, 1900 / Keys to the Trematoda (Eds.) Jones A., Bray R. A., Gibson D. I. – Wallingford, UK: CABI Publ., 2005c. – **2**. – P. 99 – 117.
- Kostadinova A., Gibson D. I. *Isthmiophora* Lühe, 1909 and *Euparyphium* Dietz, 1909 (Digenea: Echinostomatidae) re-defined, with comments on their nominal species // Syst. Parasitol. – 2002. – **52**, 3. – P. 205 – 217.
- Kramer M. H., Eberhard M. L., Blankenberg T. A. Respiratory symptoms and subcutaneous granuloma caused by mesocercariae: a case report // Am. J. Trop. Med. Hyg. – 1996. – **55**, 4. – P. 447 – 448.
- Krull W. H., Mapes C. R. Studies on the biology of *Dicrocoelium dendriticum* (Rudolphi, 1819) Looss, 1899 (Trematoda: Dicrocoeliidae), including its relation to the intermediate host, *Cionella lubrica* (Müller) //

- Cornell Vet. – 1952. – **42**, 3. – P. 339 – 351; **42**, 4. – P. 465 – 489; **42**, 4. – P. 603 – 604; 1953. – **43**, 3. – P. 389 – 410.
- Kudlai O., Tkach V. V., Pulis E. E., Kostadinova A. Redescription and phylogenetic relationships of *Euparyphium capitaneum* Dietz, 1909, the type-species of *Euparyphium* Dietz, 1909 (Digenea: Echinostomatidae) // Syst. Parasitol. – 2015. – **90**, 1. – P. 53 – 65.
- Kumar V. The digenetic trematodes, *Fasciolopsis buski*, *Gastrodiscoides hominis* and *Artyfechinostomum malayanum*, as zoonotic infections in South Asian countries // Ann. Soc. belge Méd. trop. – 1980. – **60**. – P. 331 – 339.
- Kumar V. Trematode Infections and Diseases of Man and Animals. – Springer Sci. + Bus. Media Dordrecht, 1999. – 368 pp.
- Kumari N., Kumar M., Rai A., Acharya A. Intestinal trematode infection in North Bihar // J. Nepal Med. Assoc. – 2006. – **45**, 161. – P. 204 – 206.
- Kuntz R. E. Intestinal parasites in peoples of Taiwan: A cursory survey of Hua-fan-she village (Sun Moon Lake, Nan-tou Hsien); A new locality for endemic clonorchiasis // Formos. Sci. – 1966. – **20**, 2. – P. 63 – 68.
- Kuntz R. E., Chandler A. C. Studies on Egyptian trematodes with special reference to the heterophyids of mammals. I. Adult flukes, with descriptions of *Phagicola longicollis* n. sp., *Cynodipostomum namrui* n. sp., and *Stephanoprora* from cats // J. Parasitol. – 1956. – **42**, 4. – P. 445 – 459.
- Kuris A. M., Hechinger R. F., Shaw J. C., Whitney K. L., Aguirre-Macedo L. et al. Ecosystem energetic implications of parasites and free-living biomass in three estuaries // Nature. – 2008. – **454**. – P. 515 – 518.
- Kurokawa T. On a new trematode of genus *Stamnosoma* proved from a man // Tokyo Iji Shinji. – 1935. – No. 2915. – P. 293 – 298. (in Japanese).
- Kusolsuk T., Paiboon N., Pubampen S., Maipanich W., Dekumyoy P., Waikagul J. *Anchitrema sanguineum* (Digenea: Anchitremitidae) accidentally found during colonoscopy of a patient with chronic abdominal pain: a case report. // Korean J. Parasitol. – 2009. – **47**, 2. – P. 167 – 170. (doi: 10.3347/kjp.2009.47.2.167).
- Kyle D. E., Noblet G. P. Occurrence of metacercariae (Trematoda: Gymnophallidae) on *Amphitrite ornata* (Annelida: Terebellidae) // J. Parasitol. – 1985. – **71**. – P. 366 – 368.
- Lafuente M., Roca V., Carbonel E. Trematodes of Audouin's gull, *Larus audouini* (Aves, Laridae), from Chafarinas Islands (W Mediterranean) // Miscellània Zool. – 1998. – **21**, 2. – P. 105 – 112.
- Lamothe-Argumedo R., Diaz-Camacho S. P., Nawa Y. The first human case of conjunctivitis caused by the avian parasite, *Philophthalmus lacrymosus* // J. Parasitol. – 2003. – **89**, 1. – P. 183 – 185.
- Lane C. *Artyfechinostomum sufrartyfex*. A new parasite echinostome of man // Indian J. Med. Res. – 1915. – **2**, 4. – P. 977 – 983.
- Lane C. Are *Echinostoma malayanum* and *Artyfechinostomum sufrartyfex* identical? // Indian J. Med. Res. – 1917. – **4**. – P. 440 – 441.
- Lane M. A., Barsanti M. C., Santos C. A., Yeung M. et al. Human paragonimiasis in North America following ingestion of raw crayfish // Clin. Infect. Dis. – 2009. – **49**, 6. – P. 55 – 61. doi: 10.1086/605534.
- Lane M. A., Marcos L. A., Onen N. F., Demertzis L. M., Hayes E. V. et al. *Paragonimus kellicotti* flukes in Missouri, USA // Emerg. Infect. Dis. – 2012. – **18**. – P. 1263 – 1267. doi: 10.3201/eid1808.120335.
- Lang Y., Weiss Y., Garzosi H., Gold D., Lengy J. A first instance of human philophthalmosis in Israel // J. Helminthol. – 1993. – **67**, 2. – P. 107 – 111.
- LaRue G. R.<sup>1</sup> Two new larval trematodes from *Thamnophis marciana* and *Thamnophis eques* // Occa Papers Mus. Zool. Univ. Michigan. – 1917. – **35**. – P. 1 – 12.
- Le T. H., De N. V., Agatsuma T., Blair D., Vercruysse J., Dorny P. et al. Molecular confirmation that *Fasciola gigantica* can undertake aberrant migrations in human hosts // J. Clin. Microbiol. – 2007. – **45**, 2. – P. 648 – 650.
- Le T. H., De N. V., Agatsuma T., Thi Nguyen T. G., Nguyen Q. D. et al. Human fascioliasis and the presence of hybrid / introgressed forms of *Fasciola hepatica* and *Fasciola gigantica* in Vietnam // Intern. J. Parasitol. – 2008. – **38**. – P. 725 – 730.
- Le T. H., De N. V., Blair D., McManus D. P. et al. *Paragonimus heterotremus* Chen and Hsia (1964), in Vietnam: A molecular identification and relationships of isolates from different hosts and geographical origins // Acta Tropica. – 2006. – **98**. – P. 25 – 33.
- Le T. H., Nguyen V. D., Phan B. U., Blair D., McManus D. P. Case report: unusual presentation of *Fasciolopsis buski* in a Vietnamese child // Trans. R. Soc. Trop. Med. Hyg. – 2004. – **98**, 3. – P. 193 – 194.

<sup>1</sup>Именно так — LaRue — писал в публикациях свою фамилию сам автор.

- Lee H. H. *Fasciolopsis buski* infection among children of Liu-Ying Primary School in Tainan Hsien, south Taiwan // Chinese J. Microbiol. – 1972. – 5. – P. 110 – 114.
- Lee J.-J., Jung B.-K., Lim H., Lee M. Y., Choi S.-Y., Shin E.-H., Chai J.-Y. Comparative morphology of minute intestinal fluke eggs that can occur in human stools in the Republic of Korea // Korean J. Parasitol. – 2012. – 50, 3. – P. 207 – 213.
- Lee K.-J., Park G.-M., Ahn Y.-K., Ryang Y.-S., Koo S.-D., Kim K.-Y., Park H., Soh C.-T. Surveys on *Gymnophalloides seoi* infection in the Gogunsan Gundo (Islands) of Korea // Korean J. Malacol. – 1999. – 15, 2. – P. 121 – 125.
- Lee S. H., Chai J. Y. A review of *Gymnophalloides seoi* (Digenea: Gymnophallidae) and human infection in the Republic of Korea // Korean J. Parasitol. – 2001. – 39, 2. – P. 85 – 118. DOI: <http://dx.doi.org/10.3347/kjp.2001.39.2.85>.
- Lee S. H., Chai J.-Y., Hong S. T. *Gymnophalloides seoi* n. sp. (Digenea: Gymnophallidae), the first report of human infection by a gymnophallid // J. Parasitol. – 1993. – 79, 5. – P. 677 – 680.
- Lee S. H., Chai J.-Y., Hong S. T., Sohn W.-M. Experimental life history of *Echinostoma cinetorchis* // Korean J. Parasitol. – 1990a. – 28, 1. – P. 39 – 44.
- Lee S. H., Chai J.-Y., Lee H. J., Hong S. T., Yu J. R. et al. High prevalence of *Gymnophalloides seoi* infection in a village on a southwestern island of the Republic of Korea // Am. J. Trop. Med. Hyg. – 1994. – 51, 3. – P. 281 – 285.
- Lee S. H., Chai J. Y., Seo M., Choi M. H., Kim D. C., Lee S. K. Two cases of *Gymnophalloides seoi* infection accompanied by diabetes mellitus // Korean J. Parasitol. – 1995a. – 33, 1. – P. 61 – 64.
- Lee S. H., Choi M. H., Seo M., Chai J. Y. Oysters, *Crassostrea gigas*, as the second intermediate host of *Gymnophalloides seoi* (Gymnophallidae) // Korean J. Parasitol. – 1995b. – 33, 1. – P. 1 – 7.
- Lee S. H., Lee J. K., Sohn W. M., Hong S. T., Hong S. J., Chai J. Y. Metacercariae of *Echinostoma cinetorchis* encysted in the fresh water snail, *Hippeutis (Helicorbis) cantori*, and their development in rats and mice // Kisaengchunghak Chapchi. – 1988. – 26, 3. – P. 189 – 197.
- Lee S. H., Park S. K., Seo M., Guk S. M., Choi M. H., Chai J. Y. Susceptibility of various species of animals and strains of mice to *Gymnophalloides seoi* infection and effects of immuno-suppression in C<sub>3</sub>H/HeN mice // J. Parasitol. – 1997. – 83. – P. 883 – 886.
- Lee S. H., Shin S. M., Hong S. T., Sohn W. M., Chai J. Y., Seo B. S. Growth and development of *Fibricola seoulensis* metacercariae in tadpoles // Korean J. Parasitol. – 1986. – 24, 2. – P. 109 – 114.
- Lee S. H., Sohn W. M., Chai J. Y. *Echinostoma revolutum* and *Echinoparyphium recurvatum* recovered from house rat in Yangyang-gun, Kangwon-do // Korean J. Parasitol. – 1990b. – 28. – P. 235 – 240.
- Lee S. K., Chung N. S., Ko I. H., Ko H. I., Sohn W. M. A case of natural human infection by *Echinostoma cinetorchis* // Korean J. Parasitol. – 1988. – 26, 1. – P. 61 – 64. (in Korean). <http://dx.doi.org/10.3347/kjp.1986.24.1.77>.
- Lee S. U., Huh S., Park G. M., Chai J. Y. A cytogenetic study on human intestinal trematodes of the genus *Metagonimus* (Digenea: Heterophyidae) in Korea // Korean J. Parasitol. – 1999. – 37, 4. – P. 237 – 241. <http://www.ncbi.nlm.nih.gov/pubmed/10634039>.
- Leiper R. T. Notes of the occurrence of parasites presumably rare in man // J. London School Trop. Med. – 1911a. – 1. – P. 16 – 19.
- Leiper R. T. A new echinostome parasite in man // J. London School Trop. Med. – 1911b. – 1. – P. 27 – 28.
- Leiper R. T. Observations on certain helminths of man // Trans.Soc. Trop. Med. Hyg. – 1913. – 6, 8. – P. 175 – 178.
- Leiper R. T. Seven helminthological notes // J. London School Trop. Med. – 1913a. – 21. – P. 175 – 178.
- Léon N., Ciurea J. Un nouvel Echinostome chez l'homme // C. R. Soc. Biol., Paris. – 1922. – 87. – P. 262 – 264.
- Lester R. J., Freeman R. S. Survival of two trematode parasites (*Diplostomum* spp.) in mammalian eyes and associated pathology // Can. J. Ophthalmol. – 1976. – 11, 3. – P. 229 – 234.
- Levine N. D., Beamer P. D., Maksic D. Hepatitis due to *Amphimerus pseudofelineus* in a cat // J. Parasitol. – 1956. – 42 (suppl.). – P. 37.
- Li M. M. [On 4 species of opisthorchiid trematode from some summer birds in Bai Yang Dian, Hopel Province, China] // Acta Zool. Sinica. – 1966. – P. 28 – 31.
- Li T., He S., Zhao H., Zhao G., Zhu X.-Q. Major trends in human parasitic diseases in China // Trends in Parasitol. – 2010. – 26, 5. – P. 264 – 270.
- Liang C., Ke X. L. *Echinochasmus jiufoensis* sp. nov., a human parasite from Guangzhou (Trematoda: Echinostomatidae) // Acta Zootaxonomica Sinica. – 1988. – 13. – P. 4 – 8.
- Libert C. A case of paragonimiasis // West African Med. J. – 1932. – 5. – P. 51 – 52.

- Lie K. J. Twee zeldzame worminfecties uit Indonésie // Nederlands Tijdschrift voor Geneeskunde. – 1950. – **94**. – 17 pp.
- Lie K. J. Some human flukes from Indonesia // Doc. Neerl. Indones. Morb. Trop. – 1951. – **3**. – P. 102 – 116.
- Lie K. J. *Phaneropsolus bonnei*, a trematode found in man in Indonesia occurring in monkeys // Med. J. Malaysia. – 1962. – **17**. – P. 83.
- Lie K. J. Studies on Echinostomatidae in Malaya III. The adult *Echinostoma malayanum* Leiper, 1911 (Trematoda) and the possible synonymy of *Artyfechinostomum sufrartyfex* Lane, 1915 // Z. f. Parasitenk. – 1963. – **23**, 2. – P. 136 – 140.
- Lie K. J. Further studies on the life history of *Echinostomum lindoense* Sandground and Bonne, 1940 (Trematoda: Echinostomatidae) with a report of its occurrence in Brazil // Proc. Helminthol. Soc. Wash. – 1968. – **35**, 1. – P. 74 – 77.
- Lie K. J., Basch P. F. Life history of *Echinostoma barbosai* sp. n. (Trematoda: Echinostomatidae) // J. Parasitol. – 1966. – **52**, 6. – P. 1052 – 1057.
- Lie K. J., Bras G. [A few peculiar verminal infections in Indonesia: *Plagiorchis javensis*; *Ancylostoma caninum*; Meyers-Kouwenaar syndrome, hypereosinophilia and microfilariasis in the lymph glands] // Med Maandbl. – 1950. – **3**, 5. – P. 165 – 173.
- Lie K. J., Virik H. K. Human infection with *Echinostoma malayanum* Leiper, 1911 (Trematoda: Echinostomatidae) // J. Trop. Med. Hyg. – 1963. – **66**. – P. 77 – 82.
- Lin J. X., Chen B. J., Zhu K., Cheng Y. Z., Li Y. S., Xu L. S., Zhang R. Y. [Morphological observation of *Haplorchis pumilio*] // Zhongguo ji sheng chong xue yu ji sheng chong bing za zhi – Chinese J. Parasitol. Parasit. Dis. – 2003. – **6**. – P. 361 – 362.
- Lin J., Chen Y., Li Y. et al. [The discovery of natural infection of human with *Metorchis orientalis* and the investigation of its focus] // Chinese J. Zoonoses. – 2001a. – **17**. – P. 38 – 53. (Chinese text).
- Lin J. X., Chen Y. Z., Liang C. Z., Yang L. B., Zhuang H. J. Epidemiological investigation and experimental infection of *Echinocasmus japonicus* // Chinese J. Parasitol. Parasit. Dis. – 1985. – **3**. – P. 89 – 91.
- Lin J., Li Y., Chen Y. et al. Report on human body experimental infection with *Metorchis orientalis* // Strait J. Preventive Med. – 2001b-02.
- Lin Q., Wei F., Lin W., Yang S., Zhang X. Paragonimiasis: an important food-borne zoonosis in China // Trends Parasitol. – 2008. – **24**, 7. – P. 318 – 323. Doi: 10.1016/j.pt.2008.03.014.
- Little M. D. *Paragonimus caliensis* sp. n. and paragonimiasis in Colombia // J. Parasitol. – 1968. – **54**, 4. – P. 738 – 746.
- Lo C.-F., Chen S. C., Wang C. H. The study of *Clinostomum complanatum* (Rud., 1814). V. The influences of metacercaria of *Clinostomum complanatum* on fish // Fish Pathol. – 1985. – **20**, 2/3. – P. 305 – 312.
- Lo C. T. *Echinostoma macrorchis*: life history, population dynamics of intramolluscan stages, and the first and second intermediate hosts // J. Parasitol. – 1995. – **81**, 4. – P. 569 – 576.
- Lobna S. M., Metawea Y. F., Elsheikha H. M. Prevalence of heterophyiasis in *Tilapia* fish and humans in Northern Egypt // Parasitol. Res. – 2010. – **107**, 4. – P. 1029 – 1034. (doi: 10.1007/s00436-010-1976-x).
- Looss A. Recherches sur la faune parasitaire de l'Egypte. 1<sup>ère</sup> partie // Mém. Inst. Egypte. – 1896. – **3**. – 252 pp., 16 pls.
- Looss A. Weitere Beiträge zur Kenntnis der Trematoden-Fauna Aegyptens, zugleich Versuch einer natürlichen Gliederung des Genus *Distomum* Retzius // Zool. Jahrb. Syst. – 1899. – **12**. – P. 521 – 784.
- Looss A. Notizen zur Helminthologie Aegyptens. V. Eine Revision der Fasciolidengattung *Heterophyes* Cobb. // Centralbl. Bakt. Parasitenk., Infektionskr. Hyg. – 1902. – **32**. – P. 886 – 891.
- Looss A. Notizen zur Helminthologie Aegyptens. 7. Über einige neue Trematoden der ägyptischen Fauna // Centralbl. Bakt. I. Abteilung Originale. – 1907. – **43**. – P. 478 – 490.
- López-Caballero J., Ocegüera-Figueroa A., León-Règagnon V. Detection of multiple species of human *Paragonimus* from Mexico using morphological data and molecular barcodes // Mol. Ecol. Resources. – 2013. – **13**, 6. – P. 1125 – 1136.
- López-Jiménez S. Enfermedades más frecuentes le las carpas cultivadas en México // Acuavisión, Rev. Mex. Acuacult. – 1987. – **2**, 9. – P. 11 – 13.
- Lotfy W. M., Brant S. V., Ashmawy K. I., Devkot R., Mkoji G. M., Loker E. S. A molecular approach for identification of paramphistomes from Africa and Asia // Vet. Parasitol. – 2010. – **174**, 3 - 4. – P. 234 – 240.
- Lotfy W. M., El-Morshedy H. N., Abou El-Hoda M., El-Tawila M. M. et al. Identification of the Egyptian species of *Fasciola* // Vet. Parasitol. – 2002. – **103**. – P. 323 – 332.
- Lotz J. M., Font W. F. 54. Family Lecithodendriidae Lühe, 1901 / Keys to the Trematoda. (Eds.) Bray R. A., Gibson D. I., Jones A. – Wallingford, UK: CABI Publ., 2008a. – **3**. – P. 527 – 536.

- Lotz J. M., Font W. F. 57. Family Phaneropsolidae Mehra, 1935 / Keys to the Trematoda. (Eds.) Bray R. A., Gibson D. I., Jones A. – Wallingford, UK: CABI Publ., 2008b. – 3. – P. 545 – 562.
- Lotz J. M., Font W. F. 58. Family Pleurogenidae Looss, 1899 / Keys to the Trematoda. (Eds.) Bray R. A., Gibson D. I., Jones A. – Wallingford, UK: CABI Publ., 2008c. – 3. – P. 563 – 576.
- Lotz J. M., Palmieri J. R. Lecithodendriidae (Trematoda) from *Taphozous melanopogon* (Chiroptera) in Perlis, Malaysia // Proc. Helminthol. Soc. Wash. – 1985. – 52, 1. – P. 21 – 29.
- Lu S.-C. Echinostomiasis in Taiwan // Int. J. Zoonoses. – 1982. – 9. – P. 33 – 38.
- Lumsden R. D. The white ibis, *Eudocimus albus* (Linn.), host for the diplostomatid trematode *Fibricola cratera* (Barker and Noll, 1915) Dubois, 1932, in Louisiana // J. Parasitol. – 1961. – 47, 6. – P. 897.
- Lun Z. R., Gasser R. B., Lai A. X., Zhu X. Q., Yu X. B., Fang Y. Y. Clonorchiasis: a key foodborne zoonoses in China // Lancet Infect. Dis. – 2005. – 5, 1. – P. 31 – 41.
- MacLean J. D., Ward B. J., Kokoskin E., Arthur J. R., Gyorkos T. W., Curtis M. A. Common-source outbreak of acute infection due to the North American liver fluke *Metorchis conjunctus* // Lancet. – 1996. – 347, No. 8995. – P. 154 – 158.
- Macy R. W. The life cycle of *Plagiorchis vespertilionis parorchis*, n. spp., (Trematoda: Plagiorchiidae) and observations on the effects of light on the emergence of the cercaria // J. Parasitol. – 1960. – 46, 3. – P. 337 – 345.
- Macy R. W., Heyneman D., Kuntz R. E. Records of trematodes of the families Lecithodendriidae, Dicrocoeliidae, and Heterophyidae from chiroptera collected in Egypt and Yemen, S. W. Arabia // Proc. Helminthol. Soc. Wash. – 1961. – 28, 1. – P. 13 – 17.
- Madariaga M. G., Ruma T., Theis J. H. Autochthonous human paragonimiasis in North America // Wilderness Environ. Med. – 2007. – 18, 3. – P. 203 – 205.
- Magi B., Frati E., Bernini L., Sansoni A., Zanelli G. *Dicrocoelium dendriticum*: a true infection? // Infez. Med. – 2009. – 17, 2. – P. 115 – 116.
- Mahajan R. K., Duggal S., Biswas N. K., Duggal N., Hans C. A finding of live *Fasciolopsis buski* in an ileostomy opening // J. Infect. Dev. Ctries. – 2010. – 4, 6. – P. 401 – 403.
- Mahanta J., Narain K., Srivastava V. K. Heterophyid eggs in human stool samples in Assam: first report for India // J. Communicable Dis. – 1995. – 27, 3. – P. 142 – 145.
- Maji A. K., Bera D. K., Manna B., Nandy A., Addy M., Bandyopadhyay A. K. First record of human infection with *Echinostoma malayanum* in India // Trans. R. Soc. Trop. Med. Hyg. – 1993. – 87. – P. 673.
- Maji A. K., Manna B., Bandyopadhyay A. K., Bera D. K., Addy M., Nandy A. Studies on the life cycle of *Artyfechinostomum oraoni* Bandyopadhyay, Manna & Nandy, 1989: embryogenesis and development in the intermediate host. // Indian J. Med. Res. – 1995. – 102. – P. 124 – 128.
- Majima M. *Echinostoma macrorchis* found in a man // Tokyo Iji Shinshi. – 1927. – No 2552. – P. 2260 – 2263.
- Manfredi M. T., Oneto M. *Phagicola longa* (Heterophyidae) in dogs from Chile: morphological findings and taxonomical problems // Parasitologia. – 1997. – 39, 1. – P. 9 – 11.
- Manga-González M. Y., González-Lanza C. Field and experimental studies on *Dicrocoelium dendriticum* and dicrocoeliasis in northern Spain // J. Helminthol. – 2005. – 79, 4. – P. 291 – 302.
- Manga-González M. Y., González-Lanza C., Cabanas E., Campo R. Contributions to and review of dicrocoeliosis, with special reference to the intermediate hosts of *Dicrocoelium dendriticum* // Parasitol. – 2001. – 123, Suppl. – P. 91 – 114.
- Manning G. S., Anluchai T., Nganpanya B., Promano R., Kanhaviang K. Redescription of the intestinal fluke *Phaneropsolus bonnie* Lie Kian Joe, 1951 (Trematoda: Lecithodendriidae) // Southern Asian J. Trop. Med. Public Health. – 1970a. – 1, 4. – P. 492 – 495.
- Manning G. S., Diggs C. L., Vivanant V., Lertprasert P., Watanasirmkit K. Preliminary report on *Phaneropsolus bonnie* Lie Kian Joe, 1951; a newly discovered human intestinal fluke from northeastern Thailand // J. Med. Assoc. Thai. – 1970b. – 53, 3. – P. 173 – 177.
- Manning G. S., Lertprasert P. Studies on the life cycle of *Phaneropsolus bonnie* and *Prosthodendrium molenkampi* in Thailand // Pathogen and Global Health. – 1973. – 67, 3. – P. 361 – 365.
- Manning G. S., Ratanarat C. *Fasciolopsis buski* (Lankester, 1857) in Thailand // Am. J. Trop. Med. Hyg. – 1970. – 19, 4. – P. 613 – 619.
- Manning G. S., Vivanant V. New host and distribution records for *Anchitrema sanguineum* (Sonsino, 1894) Looss, 1899 // J. Parasitol. – 1971. – 57. – P. 184.
- Manning G. S., Vivanant V. *Phaneropsolus bonnie* Lie Kian Joe, 1951, established as a naturally occurring parasite of humans // J. Parasitol. – 1972. – 58, 4. – P. 652.

- Mannstadt M., Sing A., Leitritz L., Brenner-Maucher K., Bogner J. Conservative management of biliary obstruction due to *Fasciola hepatica* // Clin. Infect. Dis. – 2000. – **31**. – P. 1301 – 1303.
- Mapes C. R., Krull W. H. Studies on the biology of *Dicrocoelium dendriticum* (Rudolphi, 1819) Looss, 1899 (Trematoda: Dicrocoeliidae), including its relation to the intermediate host, *Cionella lubrica* (Müller) – 1951. – **41**, 4. – P. 433 – 444.
- Maplestone P. A., Bhaduri N. V. The helminth parasites of dogs in Calcutta and their bearing on human parasitology // Ind. J. med. Res. – 1940. – **28**. – P. 595 – 604.
- Marcilla A., Barges M. D., Mas-Coma S. A PCR-RFLP assay for the distinction between *Fasciola hepatica* and *Fasciola gigantica* // Mol. Cell. Probes – 2002. – **16**. – P. 327 – 333.
- Marcos L. A., Terashima A. Update on human fascioliasis in Peru: diagnosis, treatment and clinical classification proposal // Neotrop. Helminthol. – 2007. – **1**, 2. – P. 85 – 103.
- Marcos L. A., Terashima A., Leguia G., Canales M., Espinoza J. R., Gotuzzo E. [*Fasciola hepatica* infection in Peru: an emergent disease] // Rev Gastroenterol. Peru. – 2007. – **27**, 4. – P. 389 – 396.
- Mariano E. G., Borja S. R., Vruno M. J. A human infection with *Paragonimus kellicotti* (lung fluke) in the United States // Am. J. Clin. Pathol. – 1986. – **86**, 5. – P. 685 – 687.
- Markovic A. Der erste Fall von Philophthalmose beim Menschen // Arch. Ophthalmol. – 1939. – **140**. – P. 515 – 526.
- Markwalder K., Koller M., Goebel N., Wolff K. *Fasciola hepatica* infection: successful therapy using triclabendazole // Schweiz. Med. Wochenschr. – 1988. – **118**. – P. 1048 – 1052.
- Martin W. E. The life histories of some heterophyid trematodes // J. Parasitol. – 1958. – **44**, 3. – P. 305 – 323.
- Marty A. M., Andersen E. M. Chapter 17. Helminthology / Tropical Pathology. Eds. W. Doerr, G. Seifert. – Springer-Verlag, Berlin, Heidelberg, New York. – Vol. 8. 2<sup>nd</sup> Edition. – 1995.
- Mas-Coma S. Human fascioliasis: epidemiological patterns in human endemic areas of South America, Africa and Asia // Southeast Asian J. Trop. Med. Public Health – 2004. – **35** (Suppl. 1). – P. 1 – 11.
- Mas-Coma S. Epidemiology of fascioliasis in human endemic areas // J Helminthol. – 2005. – **79**, 3. – P. 207 – 216.
- Mas-Coma S., Agramunt V. H., Valero M. A. Neurological and ocular fascioliasis in humans // Adv. Parasitol. (Ed. D. Rollinson). – 2014. – **84**. – P. 27 – 150.
- Mas-Coma S., Barges M. D. Human liver flukes: a review // Res. Rev. Parasitol. – 1997. – **57**. – P. 145 – 218.
- Mas-Coma S., Barges M. D., Valero M. A. Fascioliasis and other plant-borne trematode zoonoses // Int. J. Parasitol. – 2005. – **35**, 11-12. – P. 1255 – 1278 (online: www.sciencedirect.com).
- Mas-Coma S., Barges M. D., Valero M. A. Gastrodiscoidiasis, a plant-borne zoonotic disease caused by the intestinal amphistome fluke *Gastrodiscoides hominis* (Trematoda: Gastrodiscidae) // Rev. Ibér. Parasitol. – 2006. – **66**, 1-4. – P. 75 – 81.
- Mas-Coma S., Esteban J. G., Barges M. D. Epidemiology of human fascioliasis: a review and proposed new classification // Bull. WHO. – 1999. – **77**, 4. – P. 340 – 346.
- Massoud J. Fascioliasis outbreak of man and drug test (triclabendazol) in Caspian littoral, northern part of Iran, 1989 // Bull. Soc. Fr. Parasitol. – 1990. – **8** (Suppl. 1). – P. 438.
- Massoud J., Jalali H., Reza M. Studies on trematodes of the family Heterophyidae (Odhner, 1914) in Iran: 1. Preliminary epidemiological surveys in man and carnivores in Khuzestan // J Helminthol. – 1981. – **55**, 4. – P. 255 – 260.
- Mathias P. Sur le cycle évolutif d'un trematode de la famille des Echinostomidae Dietz (*Echinoparyphium recurvatum* Linstow) // C. R. Acad. Sci. – 1926. – **183**. – P. 90 – 92.
- Mathias P. Cycle évolutif d'un trematode de la famille des Echinostomidae (*Echinoparyphium recurvatum* Linstow) // Ann. Sci. Nat. Bot. Zool. Ser. X. – 1927. – **10**. – P. 289 – 310.
- Mathis C., Léger M. Douve oculaire de la poule // Bull. Soc. Pathol. Exot. – 1910. – **3**. – P. 245 – 251.
- Matsunaga K., Murakami K., Syoto R., Suetsuna J., Terao H., Fujioka T., Itoga T. A case of infection with pancreatic fluke, *Eurytrema pancreaticum*, detected by endoscopic retrograde pancreatography // Gastroenterol. Endosc. – 1986. – **28**, 4. – P. 802.
- Mattews D., Cribb T. H. Digenetic trematodes of the genus *Clinostomum* (Digenea: Clinostomidae) from birds of Queensland, Australia, including *C. wilsoni* n. sp. from *Egretta intermedia* // Syst. Parasitol. – 1998. – **39**. – P. 199 – 208.
- McCallum S. Ova of the lung fluke *Paragonimus kellicotti* in fluid from a cyst // Acta Cytol. – 1975. – **3**. – P. 279 – 280.

- McCarthy A. M. Scanning electron microscopy of adult *Echinoparyphium recurvatum* (von Linstow, 1873) (Digenea: Echinostomatidae) from Britain // J Helminthol. – 2011. – **85**, 4. – P. 453–457. DOI: <http://dx.doi.org/10.1017/S0022149X10000787>.
- McConnell J. F. P. Remarks on the anatomical and pathological relations of a new species of liver-fluke // The Lancet (August 21, 1875). – London, 1875. – P. 271–274.
- McConnell J. F. P. On the '*Distomum conjunctum*' as a human Entozoön // The Lancet. – London, 1876. – P. 343–344.
- McDonald H. R., Kazacos K. R., Schatz H., Johnson R. N. Two cases of intraocular infection with *Alaria mesocercaria* (Trematoda) // Amer. J. Ophthalmol. – 1994. – **117**. – P. 447–455.
- McDonald M. E. Catalogue of helminths of waterfowl (Anatidae) – U. S. Department of the Interior, Fish & Wildlife Service. Washington, D. C., 1981. – Spec. Sci. Rep – No 126. – 692 pp.
- McDonald M. E. Key to trematodes reported in waterfowl. – U. S. Department of the Interior, Fish & Wildlife Service. Washington, D. C., 1981. – Resource Publ. 142. – 156 pp.
- McMullen D. B. An experimental infection of *Plagiorchis muris* in man // J. Parasitol. – 1937. – **23**, 1. – P. 113–115.
- McNulty S. N., Fischer P. U., Townsend R. R., Curtis K. C., Weil G. J., Mitreva M. Systems biology studies of adult *Paragonimus* lung flukes facilitate the identification of immunodominant parasite antigens // PloS Negl. Trop. Dis. – 2014. – **8**, 1. – e3242. doi:10.1371/journal.pntd.0003242.
- Meehan A. M., Virk A., Swanson K., Poeschla E. M. Severe pleuropulmonary paragonimiasis 8 years after emigration from a region of endemicity // Clin. Infect. Dis. – 2002. – **35**, 1. – P. 87–90. doi: 10.1086/340709.
- Meerovitch E., Eaton R. D. P. Outbreak of amebiasis among Indians in northwestern Saskatchewan, Canada // Am. J. Trop. Med. Hyg. – 1965. – **14**, 5. – P. 719–723.
- Mehlhom H., Müller B., Schmidt J. 28. *Clonorchis* / Molecular detection of human parasitic pathogens. – (Ed.) Dongyou Lie. – CRC Press, 2013. – P. 311–321.
- Mehrdana F., Jensen H. M., Kania P. W., Buchmann K. Import of exotic and zoonotic trematodes (Heterophyidae: *Centrocestus* sp.) in *Xiphophorus maculatus*: implications for ornamental fish import control in Europe // Acta Parasitol. – 2014. – **59**, 2. – P. 276–283.
- Mera y Sierra R., Agramunt V. H., Cuervo P., Mas-Coma S. Human fascioliasis in Argentina: retrospective overview, critical analysis and baseline for future research // Parasit. Vectors. – 2011. – **4**. – 104. doi: 10.1186/1756-3305-4-104.
- Mészáros F., Mas-Coma S. On some parasitic helminthes from Spanish bats // Parasit. Hung. – 1980. – **13**. – P. 59–64.
- Millemann R. E., Knapp S. E. Pathogenicity of the “salmon poisoning” trematode, *Nanophyetus salmincola*, to fish / A Symposium on Diseases of Fishes and Shellfishes (ed. by F. Sniesko). – American Fisheries Society, Bethesda, MD, 1970. – P. 209–217.
- Miller M. J. The parasites of pigeons in Canada // Canad. J. Res. – 1937. – **15d** (4). – P. 91–103.
- Mimori T., Hirai H., Kifune T., Inada K. *Philophthalmus* sp. (Trematoda) in a human eye // Am. J. Trop. Med. Hyg. – 1982. – **31**, 4. – P. 859–861.
- Minato H., Komatsu S., Nakanishi Y., Uga S. Effects of *Centrocestus armatus* infection on physiology and behavior of the second intermediate host, freshwater fish / Parasitic Zoonoses in Asian-Pacific Regions – 2012. – Eds. M. Tokoro, S. Uga. – Japan: Sankeisha Co., Ltd, 2013. – P. 127.
- Minoru Y. et al. The 22nd case of human infection with *Clinostomum* sp. in Japan // Clinical Parasitol. – 2006. – **16**, 1. – P. 79–82.
- Mishima T. On a new species of the genu *Centrocestus* with its life history // Tokyo Iji Shinji. – 1959. – **76**, 5. – P. 291–299.
- Mitchell A. J. Yellow grubs and other problems associated with aquatic birds // Aquatic Mag. – 1995. – **21**. – P. 93–97.
- Miyamoto K., Kirinoki M., Matsuda H., Hayashi N., Chigusa Y., Sinuon M. et al. Field survey focused on *Opisthorchis viverrini* infection in five provinces of Cambodia // Parasitol. Int. – 2014. – **63**, 2. – P. 366–373. doi: 10.1016/j.parint.2013.12.003.
- Miyamoto K., Nakao M., Inaoka T. [Studies on the zoonoses in Hokkaido, Japan. 5. Epidemiological survey of *Echinostoma hortense* Asada, 1926] // Japan. J. Parasitol. – 1983. – **32**. – P. 261–269. (In Japanese) (цит. по: Chen, Lee S., 1990).
- Miyamoto K., Nakao M., Ohnishi K., Inaoka T. [Studies on the zoonoses in Hokkaido, Japan. 6. Experimental human echinostomiasis] // Hokkaido Igaku Zasshi. – 1984. – **59**, 6. – P. 696–700. (in Japanese; English abstract).



- Miyazaki I. Identity of *Paragonimus mexicanus* Miyazaki et Ishii, 1968 and *P. peruvianus* Miyazaki, Ibanez et Miranda, 1969 // Nihon-Iji-Shinpo. – 1979. – No. 2898. – P. 46 – 49. (in Japanese).
- Miyazaki I. Helminthic Zoonoses. – Intern. Med. Found. Japan, Fukuoka. – Japan, 1991. – 494 pp.
- Miyazaki I., Grados O. The second species of the lung fluke in Peru, *Paragonimus caliensis* Little, 1968 // Japan. J. Parasit. – 1972. – **21**. – P. 275 – 279.
- Miyazaki I., Harinasuta T. The first case of human paragonimiasis caused by *Paragonimus heterotremus* Chen et Hsia, 1964 // Ann. Trop. Med. Parasitol. – 1966. – **60**. – P. 509 – 514.
- Miyazaki I., Ibanez N., Miranda H. On a new lung fluke found in Peru, *Paragonimus peruvianus* sp. n. (Trematoda: Troglotrematidae) // Japan. J. Parasit. – 1969. – **18**. – P. 123 – 130.
- Miyazaki I., Ishii Y. Studies on the Mexican new lung flukes, with special reference to a description of *Paragonimus mexicanum* sp. nov. (Trematoda: Troglotrematidae) // Japan. J. Parasitol. – 1968. – **17**, 5. – P. 445 – 453.
- Miyazaki I., Kannagara D. W. W. Metacercariae of *Achillurbainia* sp. from mountain crabs, *Paratelfusa rugosa* in Ceylon (Trematoda: Achillurbainiidae) // Japan. J. Parasitol. – 1970. – **19**, 5. – P. 537 – 540.
- Miyazaki I., Vajrasthira S. On a new lung fluke, *Paragonimus bangkokensis* sp. nov. in Thailand (Trematoda: Troglotrematidae) // Japan. J. Med. Sci. Biol. – 1967a. – **20**. – P. 243 – 249.
- Miyazaki I., Vajrasthira S. Occurrence of the lung fluke, *Paragonimus heterotremus* Chen et Hsia, 1964 in Thailand // J. Parasitol. – 1967b. – **53**. – P. 207.
- Miyazaki I., Vajrasthira S. On a new lung fluke found in Thailand, *Paragonimus harinasutai* sp. nov. (Trematoda, Troglotrematidae) // Ann. Trop. Med. Parasit. – 1968. – **62**, 1. – P. 81 – 87.
- Mohanty I., Narasimham M. V., Sahu S., Panda P., Parida B. Live *Fasciolopsis buski* vomited out by a boy // Ann. Trop. Med. Public Health. – 2012. – **5**, 4. – P. 403 – 405.
- Möhl K., Grosse K., Hamedy A., Wüste T., Kabelitz P., Lückner E. Biology of *Alaria* spp. and human exposition risk to *Alaria* mesocercariae – a review // Parasitol. Res. – 2009. – **105**, 1. – P. 1 – 15: doi: 10.1007/s00436-009-1444-7.
- Morsy A. T., Al-Mathal E. M. *Clonorchis sinensis* a new report in Egyptian employees returning back from Saudi Arabia // J. Egypt. Soc. Parasitol. – 2011. – **41**, 1. – P. 221 – 225.
- Molloy D. P., Karataev A. Y., Burlakova L. P., Kurandina D. P., Larudle F. Natural enemies of zebra mussels: predators, parasites and ecological competitors // Rev. Fish. Sci. – 1997. – **5**. – P. 27 – 97.
- Moon T. J., Yoon B. Y., Hahn Y. S. Spinal paragonimiasis // Yonsei Med. J. – 1964. – **5**. – P. 55 – 61.
- Monzon R. B., Kitikoon V. *Lymnaea (Bullastra) cumingiana* Pfeiffer (Pulmonata: Lymnaeidae): second intermediate host of *Echinostoma malayanum* in the Philippines // Southeast Asian J. Trop. Med. Public Health. – 1989. – **20**, 3. – P. 453 – 460.
- Mordvinov V. A., Yurlova N. I., Ogorodova L. M., Katokhin A. V. *Opisthorchis felineus* and *Metorchis bilis* are the main agents of liver fluke infection of humans in Russia // Parasitol. Intern. – 2012. – **61**, 1. – P. 25 – 31.
- Moreau J. P., Gentelet B., Barbier D., Goasguen J. Does *Fasciola gigantica* exist in man in Madagascar? A report of one case checked by immunological methods // Med. Trop. – 1975. – **35**, 5. – P. 402 – 406.
- Morley N. J. Cercarial dermatitis in the UK: a long established history // Clinic. Exper. Dermatol. – 2009. – **34**, 7.
- Mousa W. M., Mahdy O. A., Kandil O. M. Electrophoretic analysis to confirm the identification of some kinds of encysted metacercariae from *Oreochromis niloticus* // Assiut Vet. Med. J. – 2000. – **43**. – P. 199 – 209.
- Mowlavi G., Mobei I., Abedkhozasteh H., Sadjjadi S. M., Shahbazi F., Massoud J. *Plagiorchis muris* (Tanabe, 1922) in *Rattus norvegicus* in Iran // Iran. J. Parasitol. – 2013. – **8**, 3. – P. 486 – 490.
- Moyou-Somo R., Kefie-Arrey C., Dreyfuss G., Dumas M. An epidemiological study of pleuropulmonary paragonimiasis among pupils in the peri-urban zone of Kumba town, Meme Division, Cameroon // BMC Public Health. – 2003. – **3**. – 40 (5 pP.). <http://www.biomedcentral.com/1471-2458/3/40>.
- Mukaratirwa S., Hove T., Cingzi Z. M., Maononga D. B., Taruvinga M., Matenga E. First report of an outbreak of the oriental eye-fluke, *Philophthalmus gralli* (Mathis & Léger, 1910), in commercially reared ostriches (*Struthio camelus*) in Zimbabwe // Onderst. J. Vet. Res. – 2005. – **72**. – P. 2003 – 2006.
- Mukerjee C. M., Simpson S. E., Bell R. J., Walker J. C. Pleuropulmonary paragonimiasis in a Laotian immigrant to Australia // Chest. – 1992. – **101**. – P. 849 – 851.
- Muller R. Worms and Human Diseases – with contributions and chapter on immunology from D. Wakelin. – 2<sup>nd</sup> Ed. – CABI Publ., 2002. – 300 pp.
- Muta K. On the distribution of human parasites in Hwanghae-do, Korea // Japan. J. Gastrointest. Dis. – 1913. – **12**. – P. 15. (In Japanese) (црт. no: Chai, Lee, 1990).
- Muto M. Studies on the intermediate host of distomiasis. Part 3. On the first intermediate host of *Echinochasmus perfoliatus* var. *japonicus* Tanabe // Nippon-no-Ikai Tokyo. – 1921. – **11**. – P. 753 – 754.

- Musgrave W. E. Paragonimiasis in the Philippine Islands // Philipp. J. Sci. B. – 1907. – 2. – P. 15 – 63.
- Muttalib M. A., Islam N. *Fasciolopsis bruski* in Bangladesh – a pilot study // J. Trop. Med. Hyg. – 1975. – 78. – P. 135 – 137.
- Nagasawa K., Katahira H., Nitta M. *Isoparorchis hypselobagri* (Trematoda: Isoparorchidae) from freshwater fishes in western Japan, with a review of its host-parasite relationships in Japan (1915 – 2013) // Biogeography. – 2013. – 15. – P. 11 – 20.
- Nakagawa K. The development of *Fasciolopsis buski* (Lankester) // J. Parasitol. – 1921. – 7. [http://archive.org/stream/jstor-3271232/3271232\\_djvu.txt](http://archive.org/stream/jstor-3271232/3271232_djvu.txt).
- Nakamura-Uchiyama F., Onah D. N., Nawa Y. Clinical features of paragonimiasis cases recently found in Japan: parasite-specific immunoglobulin M and G antibody classes // Clin. Infect. Dis. – 2001. – 32, 12. – P. 151 – 153.
- Nakanishi Y., Komatsu S., Minato H., Paller V. G. V., Uga S. Laboratory infection of second intermediate host, freshwater fish, by *Centrocestus armatus* / Parasitic Zoonoses in Asian-Pacific Regions – 2012. – Eds. M. Tokoro, S. Uga. – Japan: Sankeisha Co., Ltd, 2013. – P. 126.
- Nam H. S., Sohn W. M. Infection status with trematode metacercariae in pond smelt, *Hypomesus olidus* // Korean J. Parasitol. – 2000. – 38, 1. – P. 37 – 39.
- Namba T. K., Madi R. R., Ueta M. T. *Ascocotyle* sp. metacercariae (Digenea: Heterophyidae) in tissues of mullets *Mugil liza* and *Mugil curema* (Osteichthyes: Mugilidae) collected in the fish trade of the Iguape city, Sao Paulo, Brazil // Neotrop. Helminthol. – 2012. – 6, 2. – P. 271 – 275.
- Narain K., Devi K. R., Mahanta J. *Paragonimus* and paragonimiasis – A new focus in Arunachal Pradesh, India // Current Sci. – 2003. – 14, 8. – P. 985 – 987.
- Nasir P. Further observations on the life cycle of *Echinostoma nudicaudatum* Nasir, 1960 (Echinostomatidae: Trematoda) // Proc. Helminthol. Soc. Wash. – 1962. – 29, 2. – P. 115 – 127.
- Nasr M. The occurrence of *Prohemistomum vivax* (Sonsino, 1892) Azim, 1933 infection in man, with a redescription of the parasite // Laboratory Medical Progress. – 1941. – 2. – P. 135 – 149.
- Nath D. *Rana cyanophlyctis* as the second intermediary of *Artyfechinostomum sufrartyfex* (Echinostomatidae: Trematoda) // Curr. Sci. – 1969. – 38. – P. 342 – 343.
- Nawa Y., Doanh P. N. *Paragonimus bangkokensis* and *P. harinasutai*: Reappraisal of phylogenetic status // J. Trop. Med. Parasitol. – 2009. – 32, 2. – P. 87 – 95.
- Nawa Y., Hatz C., Blum J. Sushi delights and parasites: The risk of fishborne and foodborne parasitic zoonoses in Asia // Clin. Infect. Dis. – 2005. – 41, 9. – P. 1297 – 1303. doi: 10.1086/496920.
- Neimanis A. 2.3.4. Experiences from surveillance and monitoring programs for diseases in marine mammals. – P. 22 / Wildlife and Infectious Animal Diseases: Proc. Nordic-Baltic Seminar. – Ed. J. M. Westergaard. – Gdansk, Poland, 2 – 3 Oct. 2013. – TemaNord, 2014. – 508 pp.
- Ngamniyom A., Manaboon M., Panyarachum B. Thai medaka, *Oryzias minutillus* Smith, 1845 (Beloniformes: Adrianichthyidae): A new host species of *Clinostomum complanatum* metacercariae (Digenea: Clinostomidae) and the topography by using SEM // Chiang Mai J. Sci. – 2012. – 39, 3. – P. 540 – 544.
- Nguyen L. A., Madsen H., Dao T. H., Hoberg E., Dalsgaard A., Murrell K. D. Evaluation of the role of rats as reservoir hosts for fishborne zoonotic trematodes in two endemic northern Vietnam fish farms // Parasitol. Res. – 2012. – 111, 3. – P. 1045–1048. doi: 10.1007/s00436-012-2929-3.
- Niel A. T., Poulin R. Substratum preference of *Philophthalmus* sp. cercariae for cyst formation under natural and experimental conditions // J. Parasitol. – 2012. – 98, 2. – P. 293 – 296.
- Nielsen J. C. L., Guidal J. A. Distomatose hos en kat forarsaget af ikten *Metorchis albidus* (Braun 1893) Looss 1899 (En kasuistisk meddelelse) // Nord. Vet. Med. – 1974. – 26. – P. 467 – 470.
- Niemi D. R. Life cycle, additions to biology and new hosts of *Apophallus donicus* (Trematoda: Heterophyidae). – Dissertation and Thesis. – 1973. – Paper 1612. – 69 pp.
- Niemi D. R., Macy R. W. The life cycle and infectivity to man of *Apophallus donicus* (Skrjabin and Lindtrop, 1919) (Trematoda: Heterophyidae) in Oregon // Proc. Helminthol. Soc. Wash. – 1974. – 41, 2. – P. 223 – 229.
- Nieuwenhuys E. van, Gatti F. A case of chronic mastoid infestation by a rare parasite (*Poikilorchis congolensis*) // Oto-laryngologica. – 1968. – 66, 1-6. – P. 444 – 448.
- Niewiadomska K. 24. Family Diplostomidae Poirier, 1886 / Keys to the Trematoda. (Eds.) Gibson D. I., Jones A., Bray R. A. – Wallingford, UK: CABI Publ., 2002a. – 1. – P. 167 – 196.
- Niewiadomska K. 27. Family Cyathocotylidae Mühling, 1898 / Keys to the Trematoda. (Eds.) Gibson D. I., Jones A., Bray R. A. – Wallingford, UK: CABI Publ., 2002b. – 1. – P. 201 – 214.

- Niewiadomska K. 29. Family Strigeidae Railliet, 1919 / Keys to the Trematoda. (Eds.) Gibson D. I., Jones A., Bray R. A. – Wallingford, UK: CABI Publ., 2002c. – 1. – P. 231 – 241.
- Nishigori M. On a new trematode *Stamnosoma formosanum* n. sp. and its development // Taiwan Igakkai Zasshi. – 1924. – No. 234. – P. 181 – 228.
- Nissen S., Thamsborg S. M., Kania P. W., Leifsson P. S., Dalsgaard A., Johansen M. V. Population dynamics and host reactions in young foxes following experimental infection with the minute intestinal fluke, *Haplorchis pumilio* // Parasites & Vectors. – 2013. – 6. doi:10.1186/1756-3305-6-4.
- Nkouawa A., Okamoto M., Mabou A. K., Edinga E., Yamasaki H. et al. Paragonimiasis in Cameroon: molecular identification, serodiagnosis and clinical manifestations // Trans. R. Soc. Trop. Med. Hyg. – 2009. – 103, 3. – P. 255 – 261. doi: 10.1016/j.trstmh.2008.09.014.
- Noda K. The larval development of *Stellantchasmus falcatus* (Trematoda: Heterophyidae) in the first intermediate host // J. Parasitol. – 1959. – 45. – P. 635 – 642.
- Nødgaard H., Kristensen D. [*Dicrocoelium dendriticum* egg in feces of 2 Somali boys in Denmark. Transitory elimination after arrival to Denmark] // Ugerskift for Laeger. – 1995. – 157, 29. – P. 4140 – 4146.
- Nontasut P., Thong T. V., Waikagul J., Anantaphruti M. T., Fungladda W., Imamee N. et al. Social and behavioral factors associated with *Clonorchis* infection in one commune located in the Red River Delta of Vietnam // Southeast Asian J. Trop. Med. Public Health. – 2003. – 34, 2. – P. 269 – 273.
- Nugaraitė D., Mažeika V., Paulauskas A. Helminths of mustelids (Mustelidae) in Lithuania // Biologija. – 2014. – 60, 3. – P. 117 – 125.
- Obiamiwe B. A. The pattern of parasitic infection in human gut at the Specialis Hospital, Benin City, Nigeria // Ann. Trop. Med. Parasitol. – 1977. – 71. – P. 35 – 43.
- Ochigbo S. O., Ekanem E. E., Udo J. J. Prevalence and intensity of *Paragonimus uterobilateralis* infection among school children in Oban village, South Eastern, Nigeria // Trop. Doct. – 2007. – 37, 4. – P. 224 – 226.
- Odening K. The “Duncker’s muscle fluke” can be transmitted experimentally to monkeys // Monatsh Veterinarmed. – 1961. – 16. – P. 395 – 399.
- Odening K. Trematoden aus einbeimischen Vögeln des Berliner Tierparks und der Umgebung von Berlin // Biol. Zentralblatt. – 1962. – 81, 4. – P. 449 – 468.
- Odening K. Zur Diagnostik der Metacercarie von *Alaria alata* eines möglichen Parasiten des Menschen in Europa, anhand experimenteller Befunde dein Affen // Mber. Desch. Akad. Wiss. Berl. – 1963. – 5. – P. 385 – 390.
- Odening K. Der Entwicklungszyklus von *Apophallus mühlingi* (Trematoda: Opisthorchiidae: Heterophyidae) in Berlin // Z. f. Parasitenk. – 1970. – 33. – P. 194 – 210.
- Odermatt P., Habe S., Manichanh S., Tran D.S., Duong V. et al. Paragonimiasis and its intermediate hosts in a transmission focus in Lao People's Democratic Republic // Acta Trop. – 2007. – 103. – P. 108 – 115.
- Odhner T. Die Trematoden der arktischen Gebietes // Fauna Arctica. – 1905. – 4, 2. – P. 289 – 372.
- Odhner T. Nordafrikanische Trematoden grösstenteils vom Weissen Nil. – Res. Swedish Zool. Exped. Egypt. – 1911. – 23 A. – P. 1 – 170.
- Odhner T. Zur natürlichen System der digenen Trematoden. VI. Die Ableitung der Holostomiden und die Homologien ihrer Haftorgane // Zool. Anz. – 1913. – 42, 7. – P. 289 – 317.
- Okabe N., Okabe K. On a human case infected with three species of trematodes // Nippon Iji Shimpo. – 1972. – No. 2531. – P. 46 – 48. (In Japanese) (цїт. по: Sohn W. et al., 2013).
- Oliveira P., Pires M. A., Rodrigues P., Ginja M., Pires M. J. et al. *Opisthorchis felineus* in cat: case report // Arq. Bras. Med. Vet. Zootec. – 2005. – 57, 4. - <http://dx.doi.org/10.1590/S0102-09352005000400020>.
- Ondriska F., Sobota K., Janosek J., Joklová E. A rare case of human autochthonous microceliasis in Czechoslovakia // Bratisl. Lek. Listy. – 1989. – 90. – P. 467 – 469.
- Onji Y., Nishio T. On the trematodes whose intermediate host is brackish water fishes // Chiba Igaku Semmon Gakko Zasshi. – 1916. – 81-82. – P. 229 – 249 (цїт.по: Ito, 1964).
- Onji Y., Nishio T. A monograph of intestinal trematodes // Chiba Igakkai Zasshi. – 1924. – 2, 3. – P. 113 – 161. (In Japanese) (цїт. по: Ito, 1964).
- Okuzawa E., Hamada A., Fukushima S., Kino H., Sakurai Y. Prevalence of heterophyid infection among Japanese residents of Egypt (2005 – 2008) and its association with length of stay // Trop. Med. Health. – 2010. – 38, 4. – P. 143 – 146.
- Orimoto M., Hayakawa J., Fujino O., Fukunaga Y. [A 11-year-old girl with *Metagonimus yokogawai* infection and prolonged abdominal pain] // J. Nippon Med. Sci. – 2002. – 69, 1. – P. 71 – 73.

- Otagaki H. A study on some trematodes whose intermediate hosts are crabs inhabiting mouth of rivers flowing into Inland Sea of Japan // Jap. J. Parasitol. – 1958. – 7. – P. 167 – 182. (in Japanese).
- Otagaki H., Kanemitsu T. Studies on larval trematodes encysted in brackish water fishes on markets in coastal areas of Hiroshima Prefecture // Tokyo Iji Shinshi. – 1953. – 70. – P. 575 – 578.
- Otranto B., Eberhard M. L. Zoonotic helminths affecting the human eye // Parasites & Vectors. – 2011. – 4, 41. – doi: 10.1186/1756-3305-4-41.
- Özer A., Kirca D. Y. Parasite fauna of golden grey mullet *Liza aurata* (Risso, 1810) collected from Lower Kizilirmak delta in Samsun, Turkey // Helminthologia. – 2013. – 50, 4. – P. 269 – 280.
- Pampiglione S., Visconti S., Pezzino G. [Human intestinal parasites in Subsaharan Africa. II. Sao Tomé and Principe] // Parasitologia. – 1987. – 29, 1. – P. 15 – 25.
- Papazahariadou M., Founta A., Papadopoulos E., Chliounakis S., Antoniadou-Sotiriadou K., Theodorides Y. Gastrointestinal parasites of shepherd and hunting dogs in the Serres Prefecture, Northern Greece // Vet. Parasitol. – 2007. – 148. – P. 170 – 173.
- Paperna I. Parasites and diseases of the grey mullet (Mugilidae) with special reference to the seas of the Near East // Aquaculture. – 1975. – 5, 1. – P. 65 – 80.
- Paperna I., Overstreet R. M. Chapter 13. Parasites and diseases of mullets (Mugilidae) / Aquaculture of grey mullets (ed. by O. H. Oren). – H. W. Manter Lab. Parasitol., Univ. Nebraska – Lincoln, 1981. – P. 411 – 493.
- Park C.-W., Kim J.-S., Joo H.-S., Kim J. A human case of *Clinostomum complanatum* infection in Korea // Korean J. Parasitol. – 2009. – 47, 4. – P. 401 – 404.
- Park G.-M., Im K.-I., Yong T.-S. Phylogenetic relationship of ribosomal ITS2 and mitochondrial COI among diploid and triploid *Paragonimus westermani* isolates // Korean J. Parasitol. – 2003. – 41, 1. – P. 47 – 55. doi: 10.3347/kjp.2003.41.1.47.
- Park G.-M., Lee K. J., Im K.-I., Park H., Yong T. S. Occurrence of a diploid type and a new first intermediate host of a human lung fluke, *Paragonimus westermani*, in Korea // Exp. Parasitol. – 2001. – 99, 4. – P. 206 – 212.
- Park J. H., Kim J. L., Shin E. H., Guk S. M., Park Y. K., Chai J.-Y. A new endemic focus of *Heterophyes nocens* and other heterophyid infections in a coastal area of Gangjin-gun, Jeollanam-do // Korean J. Parasitol. – 2007. – 45, 1. – P. 33 – 38.
- Park M. S., Kim S. W., Yang Y. S., Park C. H., Lee W. T., Kim C. U., Lee E. M., Lee S. U., Huh S. Intestinal parasite infections in the inhabitants along the Hantan River, Chorwon-gun // Korean J. Parasitol. – 1993. – 31. – P. 375 – 378.
- Parkin D. M., Srivatanakul P., Khlat M., Chenvidhya D., Chotiwan P. et al. Liver cancer in Thailand. I. A case-control study of cholangiocarcinoma // Int. J. Cancer. – 1991. – 48. – P. 323 – 328.
- Pauly A., Schuster R., Steuber S. Molecular characterization and differentiation of opisthorchiid trematodes of the species *Opisthorchis felineus* (Rivolta, 1884) and *Metorchis bilis* (Braun, 1790) using polymerase chain reaction // Parasitol. Res. – 2003. – 90. – P. 409 – 414.
- Pawlowski Z. S. Intestinal helminthiases and human health recent advanced and future needs. – World Health Organization, Expert Committee on prevention and control of intestinal parasitic infections. – Geneva, 3 – 7 March 1986. – PDP/EC/WP/86.1 – 12 pp.
- Pearson J. C. A revision of the subfamily Haplorchiinae Looss, 1899 (Trematoda: Heterophyidae) // Parasitol. – 1964. – 54. – P. 601 – 676.
- Pearson J. C. 5. Family Heterophyidae Leiper, 1909 / Keys to the Trematoda (Eds.) Gibson D. I., Bray R. A., Jones A. – CABI Publ. UK, 2008. – 3. – P. 113 – 142.
- Pearson J. C., Johnson A. D. The taxonomic status of *Alaria marcianae* (Trematoda: Diplostomidae) // Proc. Helminthol. Soc. Wash. – 1988. – 55, 1. – P. 102 – 103.
- Pearson J. C., Ow-Yang C. K. New species of *Haplorchis* from Southeast Asia, together with keys to the *Haplorchis*-group of heterophyid trematodes of the region // Southeast Asian J. Trop. Med. Public Health. – 1982. – 13. – P. 35 – 60.
- Pereira E. M., Müller G., Secchi E., Pereira J. Jr, Valente A. L. Digenetic trematodes in South American sea lions from southern Brazilian waters // J. Parasitol. – 2013. – 99, 5. – P. 911 – 903. doi: 10.1645/GE-3216.1.
- Periago M. V., Valero M. A., El Sayed M., Ashrafi K., El Wakeel A., Mohamed M. Y. et al. First phenotypic description of *Fasciola hepatica* / *Fasciola gigantica* intermediate forms from the human endemic area of the Nile Delta, Egypt // Infect. Genet. Evol. – 2008. – 8, 1. – P. 51 – 58.
- Pethleart A., Kaewkes S., Sripa B. Susceptibility of hamsters, rats and mice to infection of minute intestinal fluke, *Phaneropsolus bonnie* // Srinagarind Med. J. – 1995. – 10, 4. – P. 350 – 351.

- Petney T. N., Andrews R. H., Saijuntha W., Wenz-Mücke A., Sithithaworn P. The zoonotic, fish-borne liver flukes *Clonorchis sinensis*, *Opisthorchis felineus* and *Opisthorchis viverrini* // Int. J. Parasitol. – 2013. – **43**, 12-13. – P. 1031 – 1046. doi: 10.1016/j.ijpara.2013.07.007.
- Phan V. T., Ersbøll A. K., Do D. T., Dalsgaard A. Raw-fish-eating behavior and fishborne zoonotic trematode infection in people of northern Vietnam // Foodborne Pathog Dis. – 2011. – **8**, 2. – P. 255 – 260. (doi: 10.1089/fpd.2010.0670).
- Pica R., Castellano C., Cilia C., Errico F. P. Intestinal fluke infections // Clinica Terap. – 2003. – **154**, 1. – P. 61 – 63.
- Pick F. Informations nouvelles sur la distomatose a *Watsonius watsoni* // Bull. Soc. Pathol. Exot. – 1964. – **57**. – P. 502 – 510.
- Pick F. Die todliche terminale *Watsonius-ileitis* // Wiener Klinische Wochenshr. – 1967. – **79**. – P. 666.
- Pierantoni U. Osservazioni su un nuovo *Pseudamphistomum* umano dell’Etiopia // Acta Pontif. Acad. Sci. – 1942. – **6**, 6. – P. 35 – 40 + 1 Tav.
- Pinto H. A. Infecção natural de *Melanoides tuberculata* (Mollusca: Thiaridae) por *Centrocestus formosanus* (Trematoda: Heterophyidae) e por *Philophthalmus gralli* (Trematoda: Phil- ophthalmidae) no Brasil. [manuscrito] – Universidade Federal de Minas Gerais, 2009. – 99 pP.
- Pinto H. A., Melo A. L. de. *Melanoides tuberculata* as intermediate host of *Philophthalmus gralli* in Brazil // Re. Inst. Med. Trop. S. Paulo. – 2010. – **52**, 6. –doi.org/10.1590/S0036-4665201000 0600007.
- Pinto H. A., Melo A. L. de. A checklist of trematodes (Platyhelminthes) transmitted by *Melanoides tuberculata* (Mollusca: Thiaridae) // Zootaxa. – 2011. – 2799. – P. 15 – 28.
- Pojmańska T. 7. Family Brachylaimidae Joyeux et Foley, 1930 / Keys to the Trematoda. (Eds.) Gibson D. I., Jones A., Bray R. A. – Wallingford, UK: CABI Publ., 2002. – **1**. – P. 37 – 43.
- Pojmańska T. 11. Family Anchitremitidae Mehra, 1935 / Keys to the Trematoda. (Eds.) Bray R. A., Gibson D. I., Jones A. – Wallingford, UK: CABI Publ., 2008a. – **3**. – P. 215 – 216.
- Pojmańska T. 16. Family Dicrocoeliidae Looss, 1899 / Keys to the Trematoda. (Eds.) Bray R. A., Gibson D. I., Jones A. – Wallingford, UK: CABI Publ., 2008b. – **3**. – P. 233 – 260.
- Poland G. A., Navin T. R., Sarosi G. A. Outbreak of parasitic gastroenteritis among travelers returning from Africa // Arch. Intern. Med. – 1985. – **145**, 12. – P. 2220 – 2221.
- Pozio E., Armignacco O., Ferri F., Gomez Morales M. A. *Opisthorchis felineus*, an emerging infection in Italy and its implication for the European Union // Acta Trop. – 2013. – **126**, 1. – P. 54 – 62. doi: 10.1016/j.actatropica.2013.01.005.
- Premvati G., Pande V. On *Artyfechinostomum malayanum* (Leiper, 1911) Mendheim, 1943 (Trematoda, Echinostomatidae) with synonymy of allied species and genera // Proc. Helminthol. Soc. Wash. – 1974. – **41**, 2. – P. 151 – 160.
- Price E. W. Four new species of trematode worms from the muskrat, *Ondatra zibethica*, with a key to the trematode parasites of muskrat // Proc. U. S. Nat. Mus. – 1931. – **79**, 4 (No.2870). – P. 1 – 13.
- Price E. W. Trematode parasites of marine mammals // Proc. U. S. Nat. Mus. – 1933. – **81**, Art. 13. No. 2936. – P. 452 – 518.
- Price E. W. A review of the heterophyid trematodes, with special reference to those parasitic in man // Int. Cong. Microbiol. Rep. Proc. – 1940a. – P. 446 – 447.
- Price E. W. A review of the trematode superfamily Opisthorchioidea // Proc. Helminthol. Soc. Wash. – 1940b. – **7**, 1. – P. 1 – 13.
- Prociw P., Walker J. C., Whitby M. Human ectopic fascioliasis in Australia: first case reports // Med. J. Aust. – 1992. – **156**, 5. – P. 349 – 351.
- Procop G. W. North American paragonimiasis (caused by *Paragonimus kellicotti*) in the context of global paragonimiasis // Clin. Microbiol. Rev. – 2009. – **22**, 3. – P. 415 – 446. doi: 10.1128/CMR.00005-08.
- Procop G. W., Marty A. M., Scheck D. N., Mease D. R., Maw G. M. North American paragonimiasis. A case report // Acta Cytol. – 2000. – **44**, 1. – P. 75 – 80.
- Prommas C. Report of case of *Opisthorchis felineus* in Siam // Ann. Trop. Med. Parasitol – 1927. – **21**. – P. 9 – 10.
- Quan F., Jiang T., Ma H., Cui C., Sun L. The first discovery of *Fibricola seoulensis* in China // J. Yanbian Med. Coll. – 1995. – **18**. – P. 17 – 20. (in Chinese).
- Quang T. D., Duong T. H., Richard-Lenoble D., Odermatt P., Khammanivong K. [Emergence in humans of fascioliasis (from *Fasciola gigantica*) and intestinal distomatosis (from *Fasciolopsis buski*) in Laos] // Sante. – 2008. – **18**, 3. – P. 119 – 124. (in French).

- Rabbani G. H., Gilman R. H., Kabir I., Mondel G. The treatment of *Fasciolopsis buski* infection in children: a comparison of thiabendazole, mebendazole, levamisole, pyrantel pamoate, hexylresorcinol and tetrachloroethylene // Trans. R. Soc. Trop. Med. Hyg. – 1985. – **79**, 4. – P. 513 – 515.
- Rack J., Adusu E., Jelinek T. Humane Infektion mit *Dicrocoelium dendriticum* // Dtsch. Med. Wochenschr. – 2004. – **129**. – P. 2538 – 2540.
- Racz Z. O., Zemankovics E. Survival of metacercariae of *Metagonimus yokogawai* (Digenea: Heterophyidae) on fish from River Danube // Magyar Allatorvosok Lapja. – 2002. – **124** (7). – P. 437 – 444.
- Radev V., Kanev I., Gold D. Life cycle and identification of an eye-fluke from Israel transmitted by *Melanoides tuberculata* (Müller, 1774) // J. Parasitol. – 2000. – **86**, 4. – P. 773 – 776.
- Radev V., Kanev I., Nollen P. M., Gold D. Life history and identification of *Philophthalmus lucipetus* from Israel // J. Parasitol. – 1999. – **85**, 2. – P. 291 – 294.
- Radomyos B., Wongsaraj T., Wilairatana P., Radomyos P., Praevanich R., Meesomboon V., Jongsuksantikul P. Opisthorchiasis and intestinal fluke infections in northern Thailand // Southeast Asian J. Trop. Med. Publ. Health. – 1998. – **29**, 1. – P. 123 – 127.
- Radomyos P., Bunnang D., Harinasuta T. A. *Echinostoma ilocanum* (Garrison, 1908) Odhner, 1911, infection in man in Thailand // Southeast Asian J. Trop. Med. Pub. Health. – 1982. – **13**. – P. 265 – 269.
- Radomyos P., Bunnang D., Harinasuta T. A. *Haplorchis pumilio* (Looss) infection in man in northeastern Thailand. // Southeast Asian J. Trop. Med. Pub. Health. – 1983. – **14**, 2. – P. 223 – 227.
- Radomyos P., Bunnang D., Harinasuta T. A. Report of *Episthmium caninum* (Verma, 1935) Yamaguti, 1958 (Digenea: Echinostomatidae) in man // Southeast Asian J. Trop. Med. Pub. Health. – 1985. – **16**, 3. – P. 508 – 511.
- Radomyos P., Bunnang D., Harinasuta T. A. A new intestinal fluke, *Plagiorchis harinasutai* n. sp. // Southeast Asian J. Trop. Med. Pub. Health. – 1989. – **20**, 1. – P. 101 – 107.
- Radomyos P., Charoenlarp P., Harinasuta T. Human *Episthmium caninum* (Digenea: Echinostomatidae) infection: report of two more cases // J. Trop. Med. Parasitol. – 1991. – **14**. – P. 48 – 50.
- Radomyos P., Charoenlarp P., Radomyos B., Tungtrongchitr A. Two human cases of *Stellantchasmus falcatus* (Trematoda, Heterophyidae) infection in northern Thailand // Japan. J. Parasitol. – 1990. – **39**. – P. 7 – 11.
- Radomyos P., Radomyos B., Tungtrongchitr A. Multi-infection with helminthes in adults from northeast Thailand as determined by post-treatment fecal examination of adult worms // Trop. Med. Parasitol. – 1994. – **45**, 2. – P. 133 – 135.
- Radwan N. A., Khalil A. I. Integrative description of three species of paramphistomes using different techniques // Global Veterinaria. – 2014. – **12**, 6. – p. 803 – 815.
- Raghunathan V. S., Srinivasan T. *Artyfechinostomum mehrai* infestation. A case report // J. Indian Med. Assoc. – 1962. – **38**. – P. 485 – 487.
- Rajapakse B. D., Wijerathne K. M., Wijesundera M. S. de. Ocular infection with an avian trematode (*Philophthalmus* sp.) // Ceylon Med. J. – 2009. – **54**, 4. – P. 128 – 129.
- Ramachandran J., Ajjampur S. S., Chandramohan A., Varghese G. M. Cases of human fascioliasis in India: tip of the iceberg // J. Postgrad. Med. – 2012. – **58**, 2. – P. 150 – 152. doi: 10.4103/0022-3859.97180.
- Ramsden R. O., Presidente P. J. *Paragonimus kellicotti* infection in wild carnivores in southwestern Ontario. I. Prevalence and gross pathologic features // J. Wildl. Dis. – 1975. – **11**. – P. 136 – 141.
- Ransom B. H. Synopsis of the trematode family Heterophyidae with descriptions of a new genus and five new species // Proc. U. S. Nat. Mus. – 1920. – **57**. – P. 527 – 573.
- Rangel L.F., Santos M. J. *Diopatra neapolitanica* (Polychaeta: Onuphidae) as a second intermediate host of *Gymnophallus choledochus* (Trematoda: Gymnophallidae) in the Aveiro Estuary (Portugal): distribution within the host and histopathology // J. Parasitol. – 2009. – **95**. – P. 1233 – 1236.
- Rao K. H. The structure Mehlis's gland complex and histochemistry of *Artyfechinostomum mehrai* (Faruqui) (Trematoda: Echinostomatidae) from a girl at Andhra Pradesh, India // Parasitol. – 1963. – **53**, 1-2. – P. 1 – 5.
- Rátz I. v. Húserökben élő trematodák // Allat Közlem. – 1908. – **7**. – P. 15 – 20.
- Rausch R. L., Scott M., Rausch V. R. Helminths in Eskimos in western Alaska, with particular reference to *Diphyllobothrium* infection and anaemia // Trans. R. Soc. Trop. Med. Hyg. – 1967. – **61**, 3. – P. 351 – 357.
- Reddy D. B., Ranganaykamma I., Venkataratnam D. *Artyfechinostomum mehrai* infestation in man // J. Trop. Med. Hyg. – 1964. – **67**. – P. 58 – 59.
- Reddy D. G., Varmah H. *Paryphostomum sufrartyfex* (intestinal fluke) infection in man // Indian Med. Gazette. – 1960. – **85**. – P. 546 – 547.
- Refuerzo P. G. Some helminths of dogs and cats transmissible to man in the Philippines with reference to their methods of transmission and prevention // Philipp. J. Animal Industry. – 1940. – **7**. – P. 493 – 524.

- Reimer L. Helminthen von Kormoranen von Brutkolonien der Deutschen Demokratischen Republic // Wissensch. Zietschr. Ernst-Moritz Arndt Univ. Greifswald. – 1969. – **18**, 1/2. – P. 129 – 135.
- Rentería-Solís Z. M., Hamedy A., Michler F.-U., Michler B. A., Lücker E., Stier N., Wibbelt G., Riehn K. *Alaria alata* mesocercariae in racoons (*Procyon lotor*) in Germany // Parasitol. Res. – 2013 – doi 10.1007/S00436-013-3547-4 (Publ. online 28 July 2013).
- Requena A., Domínguez M. Á., Santin M. An African-born man with chronic recurrent hemoptysis // Clin. Infect. Dis. – 2008. – **46**, 8. – P. 1319 – 1320. doi: 10.1086/533444.
- Ricci M. [Trematode parasites of Italian bats] // Parassitologia. – 1995. – **37**, 2-3. – P. 199 – 214. (Article in Italian).
- Riehn K., Hamedy A., Grosse K., Zeitler L., Lücker E. A novel detection method for *Alaria alata* mesocercariae in meat // Parasitol Res. – 2010. – **107**, 1. – P. 213 – 220.
- Riehn K., Hamedy A., Saffaf J., Lücker E. First interlaboratory test for the detection of *Alaria* spp. mesocercariae in meat samples using the *Alaria* spp. mesocercariae migration technique (AMT) // Parasitol Res. – 2013. – **112**, 7. – P. 2653 – 2660.
- Rim H.-J. Echinostomiasis. – Boca Raton, Florida, USA: CRC Press Inc., 1982. – P. 53 – 69 (CRC Handbook Series in Zoonoses, Section C: Parasitic Zoonoses. Vol. VIII. Trematode Zoonoses).
- Rim H.-J., Chai J.-Y., Min D. Y., Cho S.Y., Eom K. S., Hong S. J., Sohn W. M., Yong T. S. & 5 others. Prevalence of intestinal parasite infections on a national scale among primary schoolchildren in Laos // Parasitol. Res. – 2003. – **91**, 4. – P. 267 – 272.
- Rim H.-J., Farag H. F., Sornmani S., Cross J. H. Food-borne trematodes: ignored or emerging? // Parasitol. Today – 1994. – **10**. – P. 207 – 209.
- Rim H.-J., Kim K.-H., Joo K.-H. Classification and host specificity of *Metagonimus* spp. from Korean freshwater fish // Korean J. Parasitol. – 1996a. – **34**, 1. – P. 7 – 14. <http://dx.doi.org/10.3347/kjp.1996.34.1.7>.
- Rim H.-J., Kim K.-H., Joo K.-H., Kim S.-J., Eom K. S., Chung M. S. The infestation states and changing patterns of human infecting metacercariae in freshwater fish in Kyongsang-do and Kyonggi-do, Korea // Korean J. Parasitol. – 1996b. – **34**, 2. – P. 95 – 105.
- Rim H.-J., Sohn W. M., Yong T. S., Eom K. S., Chai J.-Y., Min D. Y., Lee S.-H., Hoang E. H., Phommasack B., Insisengmay S. Fishborne trematode metacercariae in Luang Prabang, Kham-muane and Saravane, Lao PDR // Korean J. Parasitol. – 2013. – **51**, 2. – P. 107 – 114.
- Roberts L. S., Janovy J., Jr. Foundations of Parasitology. 6th edition. – McGraw-Hill, Dubuque, Iowa, 2000. – 670 pp.
- Rodrigues M. V., de Perez A. C. A., Machado T. M., Orisaka F. M., Kurissio J. K., Lafisca A. Research of *Ascocotyle (Phagicola) longa* in heat treated fillets of mullet (*Mugil platanus*) // Fish. Aquac. J. – 2015. – **6**. – P. 115 – 117. doi:10.4172/2150-3508.1000115.
- Rodríguez J. D., Gómez-Lince L. F., El Montalvan J. A. *Opisthorchis guayaquilensis* (una nueva especie de *Opisthorchis* encontrada en el Ecuador) // Rev. Ecu. Hig. Med. Trop. – 1949. – **6**. – P. 11 – 24.
- Rogan M. T., Craig P. S., Hide C., Heath S., Pickles A., Storey D. M. The occurrence of the trematode *Plagioporus muris* in the wood mouse *Apodemus sylvaticus* in North Yorkshire, UK // J. Helminthol. – 2007. – **81**, 1. – P.57 – 62.
- Rohde K. Helminthen aus Katzen und Hunden in Malaja; Bemerkungen zu ihrer epidemiologischen Bedeutung für den Menschen // Z. Parasitenk. – 1962. – **22**. – P. 237 – 244.
- Rohela M., Jamaiah I., Menon J., Rachel J. Fasciolopsiasis: a first case report from Malaysia // Southeast Asian J. Trop. Med. Public Health. – 2005. – **36**, 2. – P. 456 – 458.
- Rohela M., Johari S., Jamaiah I., Init I., Lee S.H. Acute cholecystitis caused by *Clonorchis sinensis* // Southeast Asian J. Trop. Med. Public Health. – 2006. – **37**, 34. – P. 648 – 651.
- Rothenbacher H., Lindquist W. D. Liver cirrhosis and pancreatitis in a cat infected with *Amphimerus pseudofelineus* // J. Am. Vet. Med. Ass. – 1963. – **143**. – P. 1099 – 1105.
- Rousset J. J., Tubiana B., Dorsemaine T. Heterophyase humaine en Tunisie // Bull. Soc. fr. Parasitol. – 1987. – **5**, 2. – P. 239 – 240.
- Russel-Pinto F., Gonçalves J. F., Bowers E. Digenean larvae parasitizing *Cardium edule* (Bivalvia) and *Nassarius reticulatus* (Gastropoda) from Ria de Aveiro, Portugal // J. Parasitol. – 2006. – **92**. – P.319 – 332.
- Ryang Y.-S. [Studies on *Echinostoma* spp. in the Chungju Reservoir and upper streams of the Namhan River] // Kisaengchunghak Chapchi. – 1990. – **28**, 4. – P. 221 – 233. (Korean text; English abstract).
- Ryang Y.-S., Ahn K. Y., Kim W. T., Shin K. C., Lee K. W., Kim T. S. [Two cases of human infection by *Echinostoma cinetorchis*] // Kisaengchunghak Chapchi. – 1986. – **24**, 1. – P. 71 – 76 (Korean text).

- Ryang Y.-S., Ahn K. Y., Lee K. W., Kim T. S., Han M. H. [Two cases of natural human infection by *Echinostoma hortense* and its second intermediate host in Wonju area] // Kisaengchunghak Chapchi. – 1985. – **23**, 1. – P. 33 – 40. (Korean text; English abstract).
- Ryang Y.-S., Ahn K. Y., Yoon M. B. [Trematode infections in the small intestine of *Egretta alba modesta* in Kangwon-do] // Kisaengchunghak Chapchi. – 1991. – **29**, 3. – P. 227 – 233. (Korean text; English abstract).
- Ryang Y.-S., Yang E. L., Kim J. L., Lee K. J., Sung H. J., Kim J. B., Kim I. S. Immune response and inhibitory effect of ketotifen on the BALB/cnd C3H/HeN mice infected with *Echinostoma hortense* // Parasitol. Res. – 2007. – **101**. – P. 1103 – 1110.
- Ryang Y.-S., Yoo J.-C., Lee C. H., Chai J.-Y. The palearctic oystercatcher *Haematopus ostralegus*, a natural definite host for *Gymnophalloides seoi* // J. Parasitol. – 2000. – **86**, 2. – P. 418 – 419.
- Ryang Y.-S., Yoo J.-C., Lee S.-H., Chai J.-Y. Susceptibility of avian hosts to experimental *Gymnophalloides seoi* infection // J. Parasitol. – 2001. – **87**, 2. – P. 454 – 456.
- Ryu J. S., Hwang U. W., Min D. Y., Shin K. S., Nam S. J., Lee O. R. Molecular identification of *Paragonimus ohirai* and *P. westermani* from Anhui Province, China // Parasite. – 2000. – **7**, 4. – P. 305 – 309. <http://www.parasite-journal.org>.
- Saborio P., Lanzas R., Arrieta G., Arguedas A. *Paragonimus mexicanus* pericarditis: report of two cases and review of the literature // J. Trop. Med. Hyg. – 1995. – **98**, 5. – P. 316 – 318.
- Sachs R., Albiez E. J., Voelker J. Prevalence of *Paragonimus uterobilateralis* infection in children in a Liberian village // Trans. R. Soc. Trop. Med. Hyg. – 1986. – **80**, 5. – P. 800 – 801. doi: 10.1016/0035-9203(86)90387-1.
- Sachs R., Kern P., Voelker J. *Paragonimus uterobilateralis* as the cause of 3 cases of human paragonimiasis in Gabon // Trop. Med. Parasitol. – 1983. – **34**. – P. 105 – 108.
- Sachs R., Voelker J. Human paragonimiasis caused by *Paragonimus uterobilateralis* in Liberia and Guinea, West Africa // Trop. Med. Parasitol. – 1982. – **33**, 1. – P. 15 – 16.
- Sadun E. H. Studies on *Opisthorchis viverrini* in Thailand // Am. J. Hyg. – 1955. – **62**. – P. 81 – 115.
- Saijuntha W., Tantrawatpan C., Sithithaworn P., Andrews R. H., Petney T. N. Genetic characterization of *Echinostoma revolutum* and *Echinoparyphium recurvatum* (Trematoda: Echinostomatidae) in Thailand and phylogenetic relationships with other isolates inferred by ITS1 sequence // Parasitol. Res. – 2011. – **108**, 3. – P. 751 – 755. doi:0.1007/s00436-010-2180-8.
- Saeed I., Maddox-Hyttel C., Monrad J., Kapel C. M. Helminths of red foxes (*Vulpes vulpes*) in Denmark // Vet. Parasitol. – 2006. – **139**. – P. 168 – 179.
- Sahaia B. N., Srivastava H. D. Studies on *Echinochasmus perfoliatus* (Ratz, 1908) Dietz, 1909: incidence in dogs and development of the miracidium // J. Helminthol. – 1970. – **44**, 3-4. – P. 315 – 320.
- Saito S., Chai J. Y., Kim K. H., Lee S. H., Rim H. J. *Metagonimus miyatai* sp. nov. (Digenea: Heterophyidae), a new intestinal trematode transmitted by freshwater fishes in Japan and Korea. // Korean J. Parasitol. – 1997. – **35**, 4. – P. 223 – 232.
- Salahi-Moghaddam A., Arfaa F. Epidemiology of human fascioliasis outbreaks in Iran // J. Arch. Milit. Med. – 2013. – **1**, 1. – P. 6 – 12. DOI: 10.5812/jamm.13890.
- Sandell T. A., Teel D. J., Fisher J., Beckman B., Jacobson K. C. Infections by *Renibacterium salmoninarum* and *Nanophyetus salmincola* Chapin are associated with reduced growth of juvenile Chinook salmon, *Oncorhynchus tshawytscha* (Walbaum), in the Northeast Pacific Ocean // J. Fish Dis. – 2015. – **38**, 4. – P. 365 – 378. doi:10.1111/jfd.12243.
- Sandground J. H. *Plagiorchis javensis* n. sp. A new trematode parasitic in man // Rev. Med. Trop. y Parasitol. – 1940. – **6**, 4. – P. 207 – 211.
- Saoud M. F. A., Ramadan M. M. A review of the trematode genus *Anchitrema* Looss, 1899 (Dicrocoeliidae), with a redescription of *Anchitrema sanguineum* (Sonsino, 1894) and *Anchitrema longiformis* n. sp. from some Egyptian bats // Z. Parasitenkd. – 1977. – **54**. – P. 61 – 67.
- Sato M., Sanguanthiat S., Pubampen S., Kusolsuk T., Maipanich W., Waikagul J. Egg laying capacity of *Haplorchis taichui* (Digenea: Heterophyidae) in humans // Korean J. Parasitol. – 2009. – **47**, 3. – P. 153 – 318. doi: 10.3347/kjp.2009.47.3.315.
- Sayasone S., Tesana S., Utzinger J., Hatz C., Akkhavong K., Odermatt P. Rare human infection with the trematode *Echinochasmus japonicus* in Lao PDR // Parasitol Int. – 2009a. – **58**, 1. – P. 106 – 109. doi: 10.1016/j.parint.2008.11.001.



- Sayasone S., Vonghajak Y., Vanmany M., Tesana S., Utzinger J., Rasphone O., Odermatt P., Akkhavong K. Diversity of human intestinal helminthiasis in Lao PDR // Trans. R. Soc. Trop. Med. Hyg. – 2009b. – **103**. – P. 247 – 254. doi:10.1016/j.trstmh.2008.10.011.
- Schell S. C. Trematodes of North America, north of Mexico. – University Press Idaho, Moscow, 1985 (цит. по: Fried et al., 2004).
- Schlegel M. W., Knapp S. E., Millemann R. E. "Salmon poisoning" disease. V. Definitive hosts of the trematode vector, *Nanophyetus salmincola* // J. Parasitol. – 1968. – **54**. – P. 770 – 774.
- Scholz T. Taxonomic study of *Ascocotyle (Phagicola) longa* (Trematoda: Heterophyidae) // Syst. Parasitol. – 1999. – **43**, 2. – P. 147 – 154.
- Scholz T. 31. Family Gymnophallidae Odhner, 1905 / Keys to the Trematoda (Eds.) Gibson D. I., Jones A., Bray R. A. – CABI Publ. UK, 2002. – **1**. – P. 245 – 251.
- Scholz T. 3. Family Opisthorchiidae Looss, 1899 / Keys to the Trematoda (Eds.) Bray R. A., Gibson D. I., Jones A. – Wallingford, UK: CABI Publ., 2008. – **3**. – P. 9 – 49.
- Scholz T., Aguirre-Macedo M. L., Salgado-Maldonado G. Trematodes of the family Heterophyidae (Digenea) in México: a review of species and new host and geographical records // J. Nat. Hist. – 2001. – **35**, 12. – P. 1733 – 1772.
- Scholz T., Ditrich O., Giboda M. Study on the surface morphology of the developmental stages of the liver fluke, *Opisthorchis viverrini* (Trematoda: Opisthorchiidae) // Ann. Parasitol. Hum. Comp. – 1992. – **67**. – P. 82 – 90.
- Scholz T., Salgado-Maldonado G. The dispersion and distribution of *Centrocestus formosanus* (Nishigori, 1924) (Digenea: Heterophyidae) in México: a review // Am. Midland naturalist. – 2000. – **143**. – P. 185 – 200.
- Scholz T., Uhlířová M., Ditrich O. Helminth parasites of cats from the Vientiane Province, Laos, as indicators of the occurrence of causative agents of human parasitoses // Parasite. – 2003. – **10**. – P. 313 – 350.
- Schuermans-Stekhoven J. H. Die overbrenging van *Pseudamphistomum truncatum* en *Opisthorchis felineus* in Holand // Naturwetensch. Tijdschrift Ig. – 1931. – **13**, 3-5. – P. 151 – 152.
- Schuster R. Opisthorchiidosis – A review // Infectious Disorders – Drug Targets. – 2010. – **10**. – P. 402 – 415.
- Schuster R., Bonin J., Staubach C., Heidrich R. Liver fluke (Opisthorchiidae) findings in red foxes (*Vulpes vulpes*) in the eastern part of the Federal State Brandenburg, Germany: a contribution to the epidemiology of opisthorchiidosis // Parasitol. Res. – 1999. – **85**, 2. – P. 142 – 146.
- Schwartz D. A. Helminths in the induction of cancer: *Opisthorchis viverrini*, *Clonorchis sinensis* and cholangiocarcinoma // Trop. Geogr. Med. – 1980. – **32**. – P. 95 – 100.
- Schweiger F., Kuhn M. *Dicrocoelium dendriticum* infection in a patient with Crohn's disease // Can. J. Gastroenterol. – 2008. – **22**, 6. – P. 571 – 573.
- Schweizer G., Braun U., Deplazes P., Torgerson P. R. Estimating the financial losses due to bovine fasciolosis in Switzerland // Vet Rec. – 2005. – **157**, 7. – P. 188 – 193.
- Scuster H., Aqada F. O., Anderson A. R., Jackson R., Blair D., McGann H., Kelly G. Otitis media and a neck lump – current diagnostic challenges for *Paragonimus*-like trematode infections // J. Infect. – 2007. – **54**, 2. – P. 103 – 106.
- Segade P., Crespo C., García N., García-Estévez J. M., Arias C., Iglesias R. *Brachylaima aspersae* n. sp. (Digenea: Brachylaimidae) infecting farmed snails in NW Spain: morphology, life cycle, pathology, and implications for heliiculture // Vet. Parasitol. – 2011. – **175**, 3-4. – P. 273 – 286.
- Seo B.-S. *Fibricola seoulensis* Seo, Rim and Lee, 1964 (Trematoda) and fibricoliasis in man // Seoul J. Med. – 1990. – **31**. – P. 61 – 96.
- Seo B.-S., Cheong S. K., Chai J.-Y., Lee S.-H., Lee J. B. Histopathology of small intestine of rats and mice experimentally infected with *Pygidiopsis summa* // Seoul J. Med. – 1986. – **27**. – P. 125 – 134.
- Seo B.-S., Cho S.Y., Chai J.-Y. Studies on intestinal trematodes in Korea I. A human case of *Echinostoma cinetorchis* infection with an epidemiological investigations // Seoul J. Med. – 1980. – **21**. – P. 21 – 29.
- Seo B.-S., Cho S.Y., Hong S. T., Hong S. J., Lee S. H. Studies on parasitic helminths of Korea: V. Survey on intestinal trematodes of house rats // Korean J. Parasitol. – 1981. – **19**, 2. – P. 131 – 136.
- Seo B.-S., Chun K. S., Chai J.-Y., Hong S.-J., Lee S. H. Studies on intestinal trematodes in Korea: XVII. Development of egg lying capacity of *Echinostoma hortense* in albino rats and human experimental infection // Kisaengchunhak Chapchi. – 1985c. – **23**, 1. – P. 24 – 32 (Korean text; English summary).
- Seo B.-S., Hong S. T., Chai J.-Y. Studies on intestinal trematodes in Korea. III. Natural human infections of *Pygidiopsis summa* and *Heterophyes heterophyes nocens* // Seoul J. Med. – 1981a. – **22**. – P. 228 – 235.
- Seo B.-S., Hong S. T., Chai J.-Y., Lee S.-H. Studies on intestinal trematodes in Korea VIII. A human case of *Echinostoma hortense* infection // Korean J. Parasitol. – 1983. – **21**, 2. – P. 219 – 223.

- Seo B.-S., Lee S.-H., Chai J.-Y., Hong S.-J. Studies on intestinal trematodes in Korea XII. Two cases of human infection by *Stellantchasmus falcatus* // Korean J. Parasitol. – 1984a. – **22**, 1. – P. 43 – 50.
- Seo B.-S., Lee S.-H., Chai J.-Y., Hong S.-J. Studies on intestinal trematodes in Korea XIII. Two cases of natural human infection by *Heterophyopsis continua* and the status of metacercarial infection in brackish water fishes // Korean J. Parasitol. – 1984b. – **22**, 1. – P. 51 – 60. <http://dx.doi.org/10.3347/kjp.1984.22.1.51>.
- Seo B.-S., Lee S.-H., Chai J.-Y., Lee S.-H. Intensity of *Metagonimus yokogawai* infection among inhabitants in Tamjin River basin with special reference to its egg laying capacity in the human host // Seoul J. Md. – 1985a. – **26**. – P. 207 – 212.
- Seo B.-S., Lee S.-H., Chai J.-Y., Hong S.-J. Studies on intestinal trematodes in Korea XX. Four cases of natural human infection with *Echinochasmus japonicus* // Korean J. Parasitol. – 1985b. – **23**, 2. – P. 214 – 220.
- Seo B.-S., Lee S.-H., Chai J.-Y., Hong S.-J., Hong S. T. The life cycle and larval development of *Fibricola seoulensis* (Trematoda: Diplostomatidae) // Korean J. Parasitol. – 1988. – **26**, 3. – P. 179 – 186.
- Seo B.-S., Lee S.-H., Hong S. T., Hong S. J., Kim C. Y., Lee H. Y. Studies on intestinal trematodes in Korea: V. A human case infected by *Fibricola seoulensis* (Trematoda: Diplostomatidae) // Korean J. Parasitol. – 1982. – **20**, 2. – P. 93 – 99.
- Seo B.-S., Park Y. H., Chai J.-Y., Hong S. J., Lee S.-H. Studies on intestinal trematodes in Korea XIV Infection status of loaches with metacercariae of *Echinostoma cinetorchis* and their development in albino rats // Korean J. Parasitol. – 1984c. – **22**, 3. – P. 181 – 189. (in Korean; English abstract).
- Seo B.-S., Rim H. J., Lee S. W. Studies on the parasitic helminths of Korea: I. Trematodes of rodents // Korean J. Parasitol. – 1964. – **2**, 1. – P. 20 – 26.
- Seo B.-S., Rim H. J., Lee S.-H., Cho S.Y., Kwack C. W., Lee W. J., Yeo T. H. Two cases of metagonimiasis with special reference on the egg laying capacity in the human host // Seoul J. Md. – 1971. – **12**. – P. 234 – 242.
- Seo M., Chun H., Ahn G., Jang K.-T., Guk S.-M., Chai J.-Y. A case of colonic lymphoid tissue invasion by *Gymnophalloides seoi* in a Korean man // Korean J. Parasitol. – 2006. – **44**, 1. – P. 87 – 89.
- Seo M., Guk S.-M., Kim J., Chai J.-Y., Bok G. D., Park S. S. et al. Paleoparasitological report on the stool from a Medieval child mummy in Yangju, Korea // J. Parasitol. – 2007a. – **93**, 3. – P. 589 – 592.
- Seo M., Guk S.-M., Lee S.-H., Chai J.-Y. *Gynaecotyla squatarolae* (Digenea: Microphallidae) from rats experimentally infected with metacercariae from the shore crab, *Macrophthalmus dilatatus* // Korean J. Parasitol. – 2007b. – **45**, 3. – P. 199 – 204. doi: 10.3347/kjp.2007.45.3.199.
- Seo M., Shin D.-H., Suk S.-M., Oh C. S., Lee E.-Y., Shin M.-H. et al. *Gymnophalloides seoi* eggs from the stool of a 17<sup>th</sup> century female mummy found in Hadog, Republic of Korea // J. Parasitol. – 2008. – **94**, 2. – P. 467 – 472.
- Sereno-Urbea A. L., Pinacho-Pinacho C. D., Sánchez Corderoa V., García-Varela M. Morphological and molecular analyses of larval and adult stages of *Echinoparyphium recurvatum* von Linstow 1873 (Digenea: Echinostomatidae) from central Mexico // J. Helminthol. – 2015. – **89**, 4. – P. 458 – 464. doi: <http://dx.doi.org/10.1017/S0022149X14000297>.
- Sey O., Prasitirat P. Amphistome (Trematoda, Amphistomida) of cattle and buffalo in Thailand // Misc. Zool. Hung. – 1994. – **9**. – P. 11 – 17.
- Shalaby S. I. Communicable parasites from Nile fishes. I. Parasitological and pathological studies on *Aliptrema tilapi* n. sp. // Egypt. J. Com. Pathol. Clin. Pathol. – 1993. – **6**, 1. – P. 189 – 197.
- Shalaby S. I., Riegler G., Esposito P., Russo M. I., Carratù R. Trematode parasites transmitted to man and fish-eating mammals through *Tilapia nilotica* – I: Experimental infection // Acta Mediter. Patol. Infett. Trop. – 1993. – **12**, 2. – P. 107 – 110.
- Shamsia S., Halajianb A., Tavakolb S., Mortazavid P., Boultona J. Pathogenicity of *Clinostomum complanatum* (Digenea: Clinostomidae) in piscivorous birds // Res. Vet. Sci. – 2013. – **95**, 2. – P. 537 – 539.
- Shareef P. A. A., Abidi S. M. A. Incidence and histopathology of encysted progenetic metacercaria of *Clinostomum complanatum* (Digenea: Clinostomidae) in *Channa punctatus* and its development in experimental host // Asian Pacific J. Trop. Biomed. – 2012. – **2**, 6. – P. 421 – 426.
- Shea M., Maberley A. L., Walters J., Freeman R. S., Fallis A. M. Intraretinal larval trematode // Tr. Amer. Acad. Ophth. Otol. – 1973. – **77**. – P. 784 – 791.
- Sheir Z. M., Aboul-Enein M. E. Demographic, clinical and therapeutic appraisal of heterophyiasis // J. Trop. Med. Hyg. – 1970. – **73**. – P. 148 – 152.
- Shekhar K. C., Nazarina A. R., Lee S. H., Pathmanathan R. Clonorchiasis / opisthorchiasis in Malaysians – case reports and review // Med. J. Malaysia. – 1995. – **50**, 2. – P. 182 – 186.

- Shen N. X. Notes on the morphology and life history of *Haplorchis pumilio* (Trematoda: Heterophyidae) // Acta Zool. Sinica. – 1959. – **11**. – P. 470 – 481.
- Sherrard-Smith E., Cable J., Chadwick A. Distribution of Eurasian otter biliary parasites, *Pseudamphistomum truncatum* and *Metorchis albidus* (family Opisthorchiidae), in England and Wales // Parasitol. – 2009. – **136**, 9. – P. 1015 – 1022. doi.org/10.1017/S0031182009006362.
- Sherrard-Smith E., Perkins S. E., Chadwick E. A. et al. Spatial and seasonal factors are key determinants in the aggregation of helminths in their definitive hosts: *Pseudamphistomum truncatum* in otters (*Lutra lutra*) // Int. J. Parasitol. – 2015. – **45**, 31. – P. 75 – 83.
- Shimalov V. V., Shimalov V. T. Helminth fauna of the American mink (*Mustela vison* Schreber, 1777) from Belorussian Polesie // Parasitol. Res. – 2001. – **87**. – P. 886 – 887.
- Shimalov V. V., Shimalov V. T. Helminth fauna of the European polecat (*Mustela putorius* Linnaeus, 1758) in Belorussian Polesie // Parasitol. Res. – 2002. – **88**. – P. 259 – 260.
- Shimazu T. Life cycle and morphology of *Metagonimus miyatai* (Digenea: Heterophyidae) from Nagano, Japan // Parasitol. Int. – 2002. – **51**, 3. – P. 271 – 280.
- Shimazu T., Cribb T. H., Miller T. L., Urabe M., Ha N. V., Binh T. T., Shed'ko M B. Revision of *Isoparorchis* Southwell, 1913 (Digenea, Hemiuroidea, Isoparorchidae), parasites of the air bladder of freshwater catfishes: a molecular and morphological study // Bull. Natl. Mus. Nat. Sci., Ser. A. – 2014. – **40**, 1. – P. 15 – 51.
- Shimura S., Yoshinaga T., Wakabayashi H. Two species of marine metacercariae, *Parvatrema duboisi* (Gymnophallidae) and *Proctoeces* sp. (Fellodistomidae), in the clam *Tapes philippinarum* from Lake Hamana, Japan: morphology and level of infection // Fish Pathol. – 1982. – **17**, 3. – P. 187 – 194. (In Japanese).
- Shin D. H., Chai J. Y., Park E.A., Lee W., Lee H. et al. Finding ancient parasite larvae in a sample from a male living in late 17th century Korea // J. Parasitol. – 2009. – **95**, 3. – P. 768 – 771. doi: 10.1645/GE-1763.1.
- Shin D. H., Oh C. S., Chai J. Y., Ji M. J., Lee H. J., Seo M. Sixteenth century *Gymnophalloides seoi* infection on the coast of the Korean Peninsula // J. Parasitol. – 2012. – **98**, 6. – P. 1283 – 1286.
- Shin E.-H., Park J.-H., Guk S.-M., Kim J.-L., Chai J.-Y. Intestinal helminth infections in feral cats and a raccoon dog on Aphaedo Island, Shinan-gun, with a special note on *Gymnophalloides seoi* infection in cats // Korean J. Parasitol. – 2009. – **47**, 2. – P. 189 – 191.
- Shin S.-S., Cho S.-H., Lee W.-J., Na B.-K., Sohn W.-M. Zoonotic helminth infections in small intestines of stray cats (*Felis catus*) from riverside areas of Seomjingang, Republic of Korea / Parasitic Zoonoses in Asian-Pacific Regions – 2012. – Eds. M. Tokoro, S. Uga. – Japan: Sankeisha Co., Ltd, 2013. – P. 111.
- Shirai R., Matsubara K., Ohnishi T., Nishiyama H. et al. [A case of human infection with *Clinostomum* sp.] // Kansenshogaku Zasshi. – 1998. – **72**, 11. – P. 1242 – 1245. (In Japanese; English summary).
- Shoop W. L. Experimental human infection with *Fibricola cratera* (Trematoda: Neodiplostomidae) // Korean J. Parasitol. – 1989. – **27**, 4. – P. 249 – 252. doi.org/10.3347/kjp.1989.27.4.249.
- Shoop W. L., Corkum K. C. Epidemiology of *Alaria marcianae* mesocercariae in Louisiana // J. Parasitol. – 1981. – **67**, 5. – P. 928 – 931.
- Shoop W. L., Corkum K. C. Transmammary infection of newborn by larval trematodes // Science. – 1982. – **223**. – P. 1082 – 1083.
- Shoop W. L., Corkum K. C. Migration of *Alaria marcianae* (Trematoda) in domestic cats // J. Parasitol. – 1983. – **69**, 5. – P. 912 – 917.
- Siebold C. T. E. von. Ein Beitrag zur Helminthographia humana, aus brieflichen Mittheilungen des Dr. Bilharz in Cairo, nebst Bemerkungen // Zeitschr. Wiss. Zool. – 1852. – **4**. – P. 53 – 76.
- Simms B. T., Donham C. R., Shaw J. N. Salmon poisoning // Amer. J. Hyg. – 1931. – **13**. – P. 363 – 391.
- Simões S. B., Barbosa H. S., Santos C. P. The life cycle of *Ascocotyle (Phagicola) longa* (Digenea: Heterophyidae), a causative agent of fish-borne trematodosis // Acta Trop. – 2010. – **113**, 3. – P. 226 – 233. (doi: 10.1016/j.actatropica.2009.10.020).
- Simons L. E. A. Anorexia: occurrence, pathophysiology, and possible causes in parasitic infections // Avd. Parasitol. – 1989. – **24**. – P. 103 – 135.
- Simpson V. R., Gibbons L. M., Khalil L. F., Williams J. L. Cholecystitis in otter (*Lutra lutra*) and mink (*Mustela vison*) caused by the fluke *Pseudamphistomum truncatum* // Vet. Record. – 2005. – **157**, 2. – P. 49 – 52.
- Simpson V. R., Tomlinson A. J., Molenaar F. M. Prevalence, distribution and pathological significance of the bile fluke *Pseudamphistomum truncatum* in Eurasian otter (*Lutra lutra*) in Great Britain // Vet. Record. – 2009. – **164**, № 13. – P. 397.

- Sing A., Tybus K., Fackler I. Acute urticaria associated with *Dicrocoelium dendriticum* infestation // Indian J. Med. Microbiol. – 2008. – **26**. – P. 97 – 98. <http://www.ijmm.org/text.asp?2008/26/1/97/38879>.
- Singh N. P., Somvanshi R. *Paragonimus westermani* in tigers (*Panthera tigris*) in India // J. Wild Life Dis. – 1978. – **14**. – P. 322 – 432.
- Singh T. S., Mutum S. S., Razaque M. A. Pulmonary paragonimiasis: Clinical features, diagnosis and treatment of 39 cases in Manipur // Trans. R. Soc. Trop. Med. Hyg. – 1986. – **80**. – P. 967 – 971.
- Singh T. S., Singh P. I., Singh L. B. M. Paragonimiasis: Review of 45 cases // Indian J. Med. Microbiol. – 1992. – **10**. – P. 243 – 247.
- Singh T. S., Sugiyama H., Rangsiruji A. *Paragonimus* & paragonimiasis in India // Indian J. Med. Res. – 2012. – **136**, 2 – P. 192 – 204.
- Singh T. S., Sugiyama H., Rangsiruji A., Devi K. R. Morphological and molecular characterizations of *Paragonimus heterotremus*, the causative agent of human paragonimiasis in India // Southeast Asian J. Trop. Med. Public Health. – 2007. – **38**, suppl. 1. – P. 82 – 86.
- Singh T. S., Sugiyama H., Umehara A., Hiese S., Khalo K. *Paragonimus heterotremus* infection in Nagaland: A new focus of paragonimiasis in India // Indian J. Med. Microbiol. – 2009. – **27**, 2. – P. 123 – 127. <http://www.ijmm.org/text.asp?2009/27/2/123/49424>.
- Singh T. S., Vashum H. Cutaneous paragonimiasis: a case report // Indian J. Pathol. Microbiol. – 1994. – **37**, Suppl. – P. 33 – 34.
- Singh Y. I., Singh N. B., Devi S. S., Singh Y. M., Razaque M. Pulmonary paragonimiasis in Manipur // Indian J. Chest Dis. Allied Sci. – 1982. – **24**. – P. 304 – 306.
- Sithithaworn P., Laha T., Andrews R. H. Chapter 38. *Opisthorchis* / Molecular detection of human parasitic pathogens. – Ed. Liu D. – CRC Press, 2013. – 871 pp. (P. 405 – 421).
- Sithithaworn P., Pipitgool V., Srisawangwong T. et al. Seasonal variation of *Opisthorchis viverrini* infection in cyprinoid fish in north-east Thailand: implications for parasite control and food safety // Bull. World Health Organ. – 1997. – **75**. – P.125 – 131.
- Sithithaworn P., Yongvanit P., Tesana S., Pairojkul C. 1. Liver flukes / Food-borne parasitic zoonoses: Fish and plant-borne parasites. – Eds. K. D. Murrell, B. Fried. – Springer Sci.+Busio Media, LLC, 2007. – P. 3 – 50.
- Skinner R. Parasites of the striped mullet, *Mugil cephalus*, from Biscayne Bay, Florida, with descriptions of a new genus and three new species of trematodes // Bull. Mar. Sci. – 1975. – **25**, 3. – P. 318 – 345.
- Skov J., Kania P. W., Jørgensen T. R., Buchmann K. Molecular and morphometric study of metacercariae and adults of *Pseudamphistomum truncatum* (Opisthorchiidae) from roach (*Rutilus rutilus*) and wild American mink (*Mustela vison*) // Vet. Parasitol. – 2008. – **155**, 3-4. – P. 209 – 216. doi: 10.1016/j.vetpar.2008.05.011.
- Skrjabin K. J., Podjapolskaja W. P. *Nanophyetus schikhobalowi*, n. sp., em neuer Trematode aus Darm des Menschen // Zlb. Bact. I. Orig. – 1931. – **119**. – P. 294 – 297.
- Smith H. J. Parasites of red foxes in New Brunswick and Nova Scotia // J. Wildlife Dis. – 1976/ - **14**. – P. 366 – 370.
- Sogandares-Bernal F. Four trematodes from Korean bats with description of three new species // J. Parasitol. – 1956. – **42**. – P. 200 – 206.
- Soh C. T., Ahn Y. K. Epidemiological study on *Metagonimus yokogawai* infection along Boslong River in Jeonza Nam Do, Korea // Kisaengchunhak Chapchi. – 1978. – **16**, 1. – P. 1 – 13 (Korean text).
- Sohn W.-M. [Infection status of *Pseudorasbora parva* collected from the Sunam stream with metacercariae of *Metorchis orientalis*] // Kisaengchunhak Chapchi. – 1991. – **29**, 3. – P. 311 – 313 (Korean text).
- Sohn W.-M. Identification of microphallid metacercariae encysted in *Macrophthalmus japonicus* from Chindo-gun, Chollanam-do, Korea // Abstracts of the 36th Annual Meeting of the Korean Society for Parasitology; 1994. – P. 11.
- Sohn W.-M. Life history of *Echinoparyphium recurvatum* (Trematoda: Echinostomatidae) in Korea // Korean J. Parasitol. – 1998. – **36**, 2. – P. 91 – 98. <http://dx.doi.org/10.3347>.
- Sohn W.-M. Fish-borne zoonotic trematode metacercariae in the Republic of Korea // Korean J. Parasitol. – 2009. – **47** (Suppl.). – P. 103 – 113.
- Sohn W.-M., Chai J.-Y. Infection status with helminthes in feral cats purchased from a market in Busan, Republic of Korea // Korean J. Parasitol. – 2005. – **43**, 3. – P. 93 – 100.
- Sohn W.-M., Chai J.-Y., Lee S. H. A human case of *Stellantchasmus falcatus* infection // Korean J. Parasitol. – 1989. – **27**, 4. – P. 277 – 279.
- Sohn W.-M., Chai J.-Y., Lee S. H. Growth and development of *Metorchis orientalis* in chicks and its adult morphology // Korean J. Parasitol. – 1992. – **30**, 4. – P. 237 – 243. <http://dx.doi.org/10.3347/kjp.1992.30.4.237>.

- Sohn W.-M., Chai J.-Y., Lee S.-H. *Stictodora fuscatum* (Heterophyidae) metacercariae encysted in gobies, *Acanthogobius flavimanus* // Korean J. Parasitol. – 1994. – **32**, 3. – P. 143 – 147.
- Sohn W.-M., Chai J.-Y., Lee S.-H. Infection status of *Tapes philippinarum* collected from southern coastal areas of Korea with *Parvatrema* spp. (Digenea: Gymnophallidae) // Korean J. Parasitol. – 1996. – **34**, 4. – P. 273 – 277.
- Sohn W.-M., Chai J.-Y., Na B. K., Yong T.-S., Eom K. S., Park H., Min D.-Y., Rim H.-J. *Echinostoma macrorchis* in Lao PDR: Metacercariae in *Cipangopaludina* snails and adults from experimentally infected animals // Korean J. Parasitol. – 2013. – **51**, 2. – P. 191 – 196. doi: 10.3347/kjp.2013.51.2.191.
- Sohn W.-M., Chai J.-Y., Yong T.-S., Eom K. S., Yoon C.-Y., Sinuon M., Socheat D., Lee S.-H. *Echinostoma revolutum* infection in children, Pursat Province, Cambodia // Emerg. Infect. Dis. – 2011a. – **17**, 1. – P. 117 – 119. <http://dx.doi.org/10.3201/eid1701.100920>.
- Sohn W.-M., Eom K. S., Min D.-Y., Rim H.-J., Hoang E.-H., Yang Y., Li X. Fishborne trematode metacercariae in freshwater fish from Guangxi Zhuang autonomous region, China // Korean J. Parasitol. – 2009. – **47**, 3. – P. 249 – 257. DOI: 10.3347/kjp.2009.47.3.249.
- Sohn W.-M., Han E. T., Chai J. Y. *Acanthotrema felis* n. sp. (Digenea: Heterophyidae) from the small intestine of stray cats in the Republic of Korea // J. Parasitol. – 2003a. – **89**. – P. 154 – 158.
- Sohn W.-M., Han E. T., Seo M., Chai J. Y. Identification of *Acanthotrema felis* (Digenea: Heterophyidae) metacercariae encysted in the brackish water fish *Acanthogobius flavimanus* // Korean J. Parasitol. – 2003b. – **41**, 2. – P. 101 – 105: doi: 10.3347/kjp.2003.41.2.101.
- Sohn W.-M., Kim H.-J., Yong T.-S., Eom K. S., Jeong H.-G. et al. *Echinostoma ilocanum* infection in Oddar Meanchey Province, Cambodia // Korean J. Parasitol. – 2011b. – **49**, 2. – P. 187 – 190. doi: 10.3347/kjp.2011.49.2.187.
- Sohn W.-M., Na B. K., Cho S.-H., Lee S.-B. et al. Trematode metacercariae in freshwater fish from water systems of Hantangang and Imjingang in Republic of Korea // Korean J. Parasitol. – 2015. – **53**, 3. – P. 289 – 298. doi: 10.3347/kjp.2015.53.3.289.
- Sohn W.-M., Na B. K., Ryang Y. S., Ching H. L., Lee S.-H. *Parvatrema chaii* n. sp. (Trematoda: Gymnophallidae) from mice experimentally infected with metacercariae collected from surf-clam *Mactra veneriformis* // Korean J. Parasitol. – 2007. – **45**, 2. – P. 115 – 120.
- Sohn W.-M., Ryu J.-S., Min D.-Y., Song H.-O., Rim H.-J. et al. *Indochinamon ou* (Crustacea: Potamidae) as a new second intermediate host for *Paragonimus harinasutai* in Luang Prabang Province, Lao PDR // Korean J. Parasitol. – 2009a. – **47**, 1. – P. 25 – 29.
- Sohn W.-M., Seo M., Chai J.-Y. Surface ultrastructure of the adult stage of *Acanthotrema felis* (Trematoda: Heterophyidae) // Korean J. Parasitol. – 2003c. – **41**, 2. – P. 107 – 111.
- Sohn W.-M., Shin E.-H., Yong T.-S., Eom K. S., Jeong H.-G. et al. Adult *Opisthorchis viverrini* flukes in humans, Takeo, Cambodia // Emerg. Infect. Dis. – 2011c. – **17**, 7. – P. 1302 – 1304. doi: 10.3201/eid1707.102071.
- Sohn W.-M., Yong T.-S., Eom K. S., Pyo K.-H., Lee M. Y. et al. Prevalence of *Opisthorchis viverrini* infection in humans and fish in Kratie Province, Cambodia Korea / Parasitic Zoonoses in Asian-Pacific Regions – 2012. – Eds. M. Tokoro, S. Uga. – Japan: Sankeisha Co., Ltd, 2013. – P. 112.
- Sohn W.-M., Zhang H., Choi M. H., Hong S.-T. Susceptibility of experimental animals to reinfection with *Clonorchis sinensis* // Korean J. Parasitol. – 2006. – **44**, 2. – P. 163 – 166. doi: 10.3347/kjp.2006.44.2.163.
- Sommerville C. The life history of *Haplorchis pumilio* (Looss, 1896) from cultured tilapias // J. Fish. Dis. – 1982. – **5**, 3. – P. 233 – 241. DOI: 10.1111/j.1365-2761.1982.tb00478.x.
- Son W. Y., Huh S., Lee S. U., Woo H. C., Hong S. J. Intestinal trematode infections in the villagers in Koje-myon, Kochang-gun, Kyongsangnam-do, Korea // Korean J. Parasitol. – 1994. – **32**, 3. – P. 149 – 155.
- Song C. Y., Lee S. H., Jeon S. R. [Studies on the intestinal fluke, *Metagonimus yokogawai* Katsurada, 1912 in Korea. Geographical distribution of sweetfish and infection status with *Metagonimus metacercaria* in south-eastern area of Korea] // Kisaengchunghak Chapchi. – 1985. – **23**, 1. – P.123 – 138. [Korean text; English abstract].
- Sonsino P. Studi sud parassiti di mollusci di acqua dolce nei dintorni di Cairo in Egitto // Ferstschrift für Leuckart, 1892 (Publiéchez W. Engelmann, Leipzig). – P. 133 – 146.
- Sorensen R. E., Curtis J., Minchella D. J. Intraspecific variation in the rDNA ITS loci of 37-collar-spined echinostomes from North America: implications for sequence-based diagnoses and phylogenetics // J. Parasitol. – 1998. – **84**. – P. 992 – 997. doi: 10.2307/3284633.
- Sorensen R. E., Kanev I., Fried B., Minchella D. J. The occurrence and identification of *Echinostoma revolutum* from North American *Lymnaea elodes* snails // J. Parasitol. – 1997. – **83**, 1. – P. 169 – 170.

- Sousa W. P. Can models of soft-sediment community be complete without parasites? // Amer. Zoolog. – 1991. – **31**. – P. 821 – 830.
- Southwell T. Notes from the Bengal Fisheries Laboratory, Indian Museum, No. 1. // Rec. Indian Mus. Calcutta. – 1913. – **9**. – P. 79 – 103.
- Soyer T., Turkmen F., Tatar N., Bozdogan O., Kul O., Yagmurlu A. et al. Rare gallbladder parasitosis mimicking cholelithiasis: *Dicrocoelium dendriticum* // Eur. J. Pediatr. Surg. – 2008. – **18**. – P. 280 – 281.
- Sripa B., Bethony J.M., Sithithaworn P., Kaewkes S., Mairiang E. et al. Opisthorchiasis and *Opisthorchis*-associated cholangiocarcinoma in Thailand and Laos // Acta Trop. – 2011. – **120**, Suppl. 1. – P. 158 – 168.
- Sripa B., Kaewkes S., Intapan P. M., Maleewong W., Brindley P. J. Food-borne trematodiasis in Southeast Asia: epidemiology, pathology, clinical manifestation and control // Adv. Parasitol. – 2010. – **72**. – P. 305 – 350.
- Sripalwit P., Wongsawad C., Chontanarith T., Anuntalabhochai S., Wongsawad P., Chai J.-Y. Developmental and phylogenetic characteristics of *Stellantchasmus falcatus* (Trematoda: Heterophyidae) from Thailand // Korean J. Parasitol. – 2015. – **53**, 2. – P. 201 – 207. <http://dx.doi.org/10.3347/kjp.2015.53.2.201>.
- Srisawangwong T., Pinlaor S., Kanla P., Sithithaworn P. *Centrocestus formosanus*: surface morphology of metacercaria, adult and egg // J. Helminthol. – 1997. – **71**, 4. – P. 345 – 350.
- Sritongtae S., Namchote S., Krailas D., Boonmekam D., Koonchornboon T. Cercarial infections of brackish water snails on the east coast of southern Thailand // Joint Intern. Trop. Med. Meeting Proc. – 2015. – **3**. – P. 1 – 15.
- Srivastava H. D., Shan H. L. On *Gastrodiscoides hominis* (Lewis and McConnel, 1876) Leiper, 1913 from pigs (*Sus scrofa domestica*) in Madhya Pradesh, its pathology and public health importance // Indian J. Pathol. & Bacteriol. – 1970. – **13**. – P. 68 – 72.
- Srivastava S. C. A new host record for *Strongyloides akbari* and *Artyfechinostomum sufrartyfex* // Indian J. Helminthol. – 1964. – **16**, 1. – P. 24 – 26.
- Stahel E. [Spurious infections by the small liver fluke (*Dicrocoelium dendriticum*) in Switzerland 1976–1980 // Schweiz. Med. Wochenschr. – 1981. – **111**, 31-32. – P. 1159 – 1162. (in German).
- Stephens J. W. W. Note on the anatomy of *Gastrodiscoides hominis* (Lewis and McConnel) // Thompson Yates and Johnston Laboratory Reports, n. s. – 1906. – **7**, 1. – P. 7 – 12.
- Stiles Ch. W., Goldberger J. A study of the anatomy of *Watsonius* (n. g.) *watsoni* of man and nineteen allied species of mammalian trematode worms of the superfamily Paramphistomoidea // Public Health & Marine – Hyg. Lab., Bull.No. 60, Washington Governm. Print. Office, 1910. – 259 pp.
- Stiles Ch. W., Hassall A. Index-Calalogue of Medical and Veterinary Zoology. Subjects: Trematode and Trematode diseases // Public Health & Marine – Hyg. Lab, Bull. No. 37. – Washington Governm. Print. Office, 1908. – P. 64. (Publ. Forgotten Books, 2013).
- Stoll N. R. This wormy world // J. Parasitol. – 1947. – **33**, 1. – P. 1 – 18.
- Stromberg P. C., Dubey J. P. The life cycle of *Paragonimus kellicotti* in cats // J. Parasitol. – 1978. – **64**, 6. – P. 998 – 1002.
- Stunkard H. W. The life history of *Cryptocotyle lingua* (Creplin), with notes on the physiology of the metacercariae // J. Morphol. Physiol. – 1930. – **50**, 1. – P. 143 – 191.
- Stunkard H. W. The morphology and life cycle of the trematode *Himasthla quissetensis* (Miller and Northup, 1926) // Biol. Bull. – 1938. – **75**, 1. – P. 145 – 164.
- Sugimoto M. On a trematode parasite (*Echinostoma cinetorchis* Ando et Ozaki, 1923) from a Formosan dog // J. Jap. Soc. Vet. Sci. – 1933. – **12**. – P. 231 – 236.
- Sugiyama H., Morishima Y., Kameoka Y., Arakawa K., Kawanaka M. *Paragonimus ohirai* metacercariae in crabs collected along the Arakawa River in Tokyo, Japan // J. Vet. Med. Sci. – 2004. – **66**, 8. – P. 927 – 931.
- Sugiyama H., Morishima Y., Kameoka Y., Kawanaka M. Polymerase chain reaction (PCR)-based molecular discrimination between *Paragonimus westermani* and *P. miyazakii* at the metacercarial stage // Mol. Cell Probes. – 2002. – **16**. – P. 231 – 236.
- Sugiyama H., Singh T. S., Rangsiruji A. Chapter 39. *Paragonimus* / Molecular detection of human parasitic pathogens. – Ed. Liu D. – CRC Press, 2013. – 871 pp. (P. 423 – 436).
- Sukontason K., Piangjai S., Muangyimpang Y., Sukontason K., Methanitikorn T., Chaithong U. Prevalence of trematode metacercariae in cyprinoid fish of Ban Pao district, Chiang Mai Province, northern Thailand // Southeast Asian J. Trop. Med. Public Health. – 1999. – **30**, 2. – P. 365 – 370.
- Sukontason K., Priangjai S., Sukontason K., Chaithong U. Potassium permanganate staining for differentiation the surface Morphology of *Opisthorchis viverrini*, *Haplorchis taichui* and *Phaneropsolus bonnei* eggs // Southeast Asian J. Trop. Med. Public Health. – 1999a. – **30**, 2. – P. 371 – 374.

- Sukontason K., Unpunyo P., Sukontason K. L., Piangjai S. Evidence of *Haplorchis taichui* infection as pathogenic parasite: three case reports // Scand. J. Infect. Dis. – 2005. – **37**, 5. – P. 388 – 390.
- Sultanov A., Abdybekova A., Abdibaeva A., Shapiyeva Z., Yeshmuratov T., Torgerson P. R. Epidemiology of fishborne trematodiasis in Kazakhstan // Acta Trop. – 2014. – **138**. – P. 60 – 66.
- Surveyer. Case of *Distoma* disease in India // Indian J. Med. Res. (Spec. Indian Sci. Congress). – 1919. – **1**. – P. 214 – 216.
- Szidat L. Die Parasitenfauna des weissen Storches und ihre Beziehung zu Fragen der Ökologie, Philogenie und der Uhrheimat der Storche // Zeitschr. f. Parasitenk. – 1940. – **2**, 4. – P. 563 – 592.
- Tăbăran F., Sándor A. D., Marinov M., Cătoi C., Mihalca A. D. *Alaria alata* infection in European mink // Emerg. Infect. Dis. [letter]. – 2013. – **19**, 9. – P. 1547 – 1549: doi: 10.3201/eid1909.130081.
- Taira N., Yoshifuji H., Boray J. C. Zoonotic potential of infection with *Fasciola* spp. by consumption of freshly prepared raw liver containing immature flukes // Int. J. Parasitol. – 1997. – **77**, 7. – P. 775 – 779.
- Takahashi S. On the eggs of *Stellantchasmus falcatus* and *Pygidiosis summus* found in human stools // Okayama Igakkai Zasshi. – 1929a. – **41**. – P. 1502 – 1513.
- Takahashi S. A contribution to the life history of *Stamnosoma armatus* Tanabe // Okayama Igakkai Zasshi. – 1929 b. – **4**, 8. – P. 1759 – 1771.
- Takahashi S. On the life history of *Metagonimus yokogawai*, a new species of *Metagonimus* and *Exorchis major* // Okayama Igakkai Zasshi. – 1929c. – **41**, 12. – P. 2687 – 2755.
- Takahashi S., Ishii T., Ueno N. A human case of *Echinostoma cinetorchis* // Tokyo Iji Shinshi. – 1930a. – No. 2757. – P. 141 – 144. (in Japanese).
- Takahashi S., Ishii T., Ueno N. The second human case of *Echinostoma cinetorchis* and a case of tapeworm in man // Tokyo Iji Shinshi. – 1930b. – No. 2678. – P. 1326 – 1327. (in Japanese).
- Tan W. B., Shelat V. G., Diddapur R. K. Oriental fluke infestation presenting more than 50 years after immigration // Ann. Acad. Med. Singapore. – 2009. – **38**, 8. – P. 735 – 736.
- Tanabe H. A contribution to the study of the life cycle of digenetic trematodes. A study of a new species *Lepoderma muris* n. sp. // Okayama Igakkai Zasshi. – 1922a. – No. 385. – P. 47 – 58.
- Tanabe H. Studies on trematodes with freshwater fish as its intermediate host. II. On *Echinochasmus perfoliatus* (Ratz) found in Japan // Okayama Igakkai Zasshi. – 1922b. – No. 387. – P. 175 – 195.
- Tanabe H. Studien über die Trematoden mit Süßwasserfischen als Zwischenwirt. 1. *Stamnosoma armatum* n. g., n. sp. // Kyoto Igakkai Zasshi. – 1922c. – **19**, 3. – P. 1 – 14.
- Tanabe H. Studies on trematodes with freshwater fishes as their intermediate host III. On a new species, *Echinochasmus japonicus* (n. s.) // Nippon Byori Gakkai Kaishi. – 1926. – **16**. – P. 295 – 296.
- Tandon V., Maitra S. C. Surface morphology of *Gastrodiscoides hominis* (Lewis & McConnel, 1876) Leiper, 1913 (Trematoda: Digenea) as revealed by scanning electronic microscopy // J. Helminthol. – 1983. – **57**, 4. – P. 339 – 342.
- Tandon R. S. Studies on “crowding effect” on *Gastrothylax crumenifer* and *Fiscoederius elongatus*, the common amphistome parasites of ruminants, observed under natural conditions // Res. Bull. Meguro Parasitol. Mus. – 1973. – No. 7. – P. 12 – 14.
- Tangtrongchitr A., Monzon R. B. Eating habits associated with *Echinostoma malayanum* infections in the Philippines // Southeast Asian J. Trop. Med. Publ. Health. – 1991. – **22**, Suppl. – P. 212 – 216.
- Tani S. [Studies on *Echinostoma hortense* (Asada, 1926) (1) Species identification of human echinostomiasis and its infection source] // Japan. J. Parasitol. – 1976. – **25**. – P. 262 – 273. (In Japanese) (цит. по: Chen, Lee S., 1990).
- Tantrawatpan C., Saijuntha W., Sithithaworn P., Andrews R. H., Petney T. N. Genetic differentiation of *Artyfechinostomum malayanum* and *A. sufrartyfex* (Trematoda: Echinostomatidae) based on internal transcribed spacer sequences // Parasitol. Res. – 2013. – **112**, 1. – P. 437 – 441. doi: 10.1007/s00436-012-3065-9.
- Tareen I. U. Human parasites, *Heterophyes heterophyes* in Turkey seas as possible vector: *Mugil cephalus* // Turkiye Parazitol. Derg. – 1981. – **1**. – P. 18.
- Taskinen O. Cercarial production of the trematode *Rhipidocotyle fennica* in clams kept in the field // J. Parasitol. – 1998. – **84**, 2. – P. 345 – 349.
- Tawfik M. A. A., Elnawawi F. A., Shaapan R. M. Studies on some food-borne trematodes in Egypt // Egypt. J. Vet. Sci. – 2000. – **34**. – P. 39 – 48.
- Terasaki K., Habe S., Ho L., Jian H., Agatsuma T. et al. Tetraploids of the lung fluke *Paragonimus westermani* found in China // Parasitol. Res. – 1995. – **81**, 7. – P. 627 – 630.

- Thaenkham U., Waikagul J. Molecular phylogenetic relationship of *Paragonimus pseudoheterotremus* // Southeast Asian J. Trop. Med. Public Health. – 2008. – **39**, 2. – P. 217 – 221.
- Thatcher V. E. The genus *Amphimerus* Barker, 1911 (Trematoda: Opisthorchiidae) in Colombia with the description of a new species // Proc. Helminthol. Soc. Wash. – 1970. – **37**, 2. – P. 207 – 211.
- Thiery G. Un parasite meconnu du chat: *Metorchis albidus* // Rec. Med. Vet. – 1953. – **129**. – P. 356 – 358.
- Thomas A. P. The life history of the liver-fluke (*Fasciola hepatica*) // Quart. J. Microsc. Sci. – 1883. – **23**. – P. 99 – 133.
- Thomton J. Q. Oregon and California in 1848 // Harper & Bros., 1849. – **1**. (en.wikipedia.org/wiki/nanophyetus\_salmincola).
- Tiewchaloern S., Udomkijdech S., Suvouttho S., Chunchamsri K., Waikagul J. *Clinostomum* trematode from human eye // Southeast Asian J. Trop. Med. Public Health. – 1999. – **30**, 2. – P. 382 – 382.
- Tinga N., De N., Vien H. V., Chau L., Toan N. D., Kager P. A., Vries P. J. Little effect of praziquantel or artemisinin on clonorchiasis in Northern Vietnam. A pilot study // Trop. Med. Int. Health. – 1999. – **4** (12). – P. 814 – 818.
- Tkach V. V. 23. Family Plagiorchidae Ward, 1917 // Keys to the Trematoda. (Eds.) Bray R. A., Gibson D. I., Jones A. – Wallingford, UK: CABI Publ., 2008a. – **3**. – P. 295 – 326.
- Tkach V. V., Pawlowski J., Sharpilo V. P. Molecular and morphological differentiation between species of the *Plagioporus vespetrilonis* group (Digenea, Plagiorchidae) occurring in European bats, with a re-description of *P. vespetrilonis* (Müller, 1780) // Syst. Parasitol. – 2000. – **47**, 1. – P. 9 – 22.
- Toledo R., Esteban J. G., Fried B. Recent advances in the biology of echinostomes // Adv. Parasitol. – 2009. – **69**. – P. 148 – 204.
- Toledo R., Esteban J. G., Fried B. Current status of food-borne trematode infections // Eur. J. Clin. Microbiol. Infect. Dis. – 2012. – **31**, 8. – P. 1705 – 1718.
- Toledo R., Fried B. Echinostoma / Encyclopedia of Food Safety. Eds. Y. Motarjemi, G. Moy, E. Todd. – Elsevier, Inc., 2014. – P. 134 – 139.
- Toledo R., Muñoz-Antoli C., Esteban J. G. Chapter 7. Intestinal trematode infections / Toledo R., Fried B. (eds.). Advances in Experimental Medicine and Biology. – Springer Sci. + Business Media New York, 2014. – P. 201 – 240.
- Toledo R., Muñoz-Antoli C., Perez M., Esteban J. G. Redescription of the adult stage of *Hypoderaeum conoideum* (Bloch, 1782) (Trematoda: Echinostomatidae) and new record in Spain // Res. Rev. in Parasitol. – 1996. – **56**, 4. – P. 195 – 201.
- Toledo R., Radev V., Kanev I., Gardner S. L., Fried B. History of Echinostomes (Trematoda) // Acta Parasitol. – 2014a. – **59**, 4. – P. 555 – 567.
- Tongu Y. The species of *Paragonimus* in Latin America // Bull. Fac. Health Sci., Okayama Univ. Med. Sch. – 2001. – **12**. – P. 1 – 5.
- Tongu Y., Hata H., Orido Y., Pinto M. R. et al. Morphological observations of *Paragonimus mexicanus* from Guatemala // Jap. J. Parasitol. – 1995. – **44**. – P. 365 – 370.
- Torres J., Manas S., Palazon S., Cena J. C., Miquel J., Feliu C. Helminth parasites of *Mustela lutreola* (Linnaeus, 1761) and *M. vison* Schreber, 1777 in Spain // Acta Parasitol. – 2003. – **48**, 1. – P. 55 – 59.
- Toscano C., Yu S. H., Nunn P., Mott K. E. Paragonimiasis and tuberculosis - Diagnostic confusion: A review of the literature // Trop. Dis. Bull. – 1995. – **92**. – P. 1 – 26.
- Touch S., Komalamisra C., Radomyos P., Waikagul J. Discovery of *Opisthorchis viverrini* metacercariae in freshwater fish in southern Cambodia // Acta Trop. – 2009. – **111**. – P. 108 – 113.
- Trần N. H. B., Hung N. H. The prevalence of helminths in rice field rats (*Rattus argentiventer*) and rats (*Rattus norvegicus*) in Dong Thal province // Sò chuyên đề: Nông nghiệp. – 2014. – **2**. – P. 74 – 78. (English abstract).
- Tran V. H., Tran T. K., Nguye H. C., Pham H. D., Pham T. H. Fascioliasis in Vietnam // Southeast Asian J. Trop. Med. Pub. Health. – 2001. – **32** (Suppl. 2). – P. 48 – 50.
- Travassos L. Sobre un interessante trematodeo parásito deos seios maxilares de gamba (*Didelphis marsupialis*) // Rev. Brasil. Biol. – 1942. – **2**. – P. 213 – 218.
- Travassos L. Revisao de familia Dicrocoeliidae Odhner, 1910 // Monogr. Oswaldo Cruz. – 1944. – **2**. – 357 pp.
- Traverso A., Repetto E., Magnani S., Meloni T., Natrella M., Marchisio P., Giacomazzi C., Bernardi P. et al. A large outbreak of *Opisthorchis felineus* in Italy suggests that opisthorchiasis develops as a febrile eosinophilic syndrome with cholestasis rather than a hepatitis-like syndrome // Eur. J. Clin. Microbiol. Infect. Dis. – 2012. – **31**, 6. – P. 1089 – 1093. doi: 10.1007/s10096-011-1411-y.



- Tripathi J. C., Srivastava H. D., Dutt S. C. A note on experimental infection of *Helicorbis coenosus* and pig with *Fasciolopsis buski* // Indian J. Ani. Sci. – 1973. – **43**. – P. 647 – 649.
- Tubangui M. A., Africa C. M. The systematic positions of some trematodes reported from the Philippines // Philipp. J. Sci. – 1938. – **67**, 2. – P. 111 – 128.
- Ubelaker J. E., Dailey M. D. Taxonomy of the genus *Brachylaïma* Dujardin (Trematoda: Digenea) with description of *B. chiapensis* sp. n. from *Peromyscus guatemalensis* in Mexico // J. Parasitol. – 1966. – **52**, 6. – P. 1062 – 1065.
- Udonsi J. K. Endemic *Paragonimus* infection in upper Igwun Basin, Nigeria: a preliminary report on a renewed outbreak // Ann. Trop. Med. Parasitol. – 1987. – **81**, 1. – P. 57 – 62.
- Ujei N. On the development, the structure of *Echinochasmus japonicus* and its parasitism in man // J. Med. Assoc. Formosa. – 1936. – **35**, 2. – P. 535 – 546.
- Ulayi B. M., Umaru-sule B., Adamu S. Prevalence of *Dicrocoelium hospes* and *Fasciola gigantica* infections in cattle at slaughter in Zaria, Nigeria // J. Anim. Vet. Adv. – 2007. – **6**. – P. 1112 – 1115.
- Ulger B. V., Kapan M., Boyuk A., Uslukaya O., Oguz A., Bozdog Z., Girgin S. *Fasciola hepatica* infection at a University Clinic in Turkey // J. Infect. Dev. Ctries. – 2014. – **8**, 11. – P. 1451 – 1455. doi:10.3855/jidc.5124.
- Umadevi K., Madhavi R. Observations on the morphology and life-cycle of *Procerovum varium* (Onji & Nishio, 1916) (Trematoda: Heterophyidae) // Syst. Parasitol. – 2000. – **46**, 3. – P. 215 – 225.
- Umadevi K., Madhavi R. The life cycle of *Haplorchis pumilio* (Trematoda: Heterophyidae) from the Indian region // J. Helminthol. – 2006. – **80**, 4. – P. 327 – 332.
- Umezaki T., Shin T., Oda M., Kifune T., Mogi M. [A case of acute laryngitis caused by *Clinostomum complanatum* with a complaint of throat irritation] // Otologia Fukuoka. – 1990. – **36**, 4. – P. 665 – 668. (Japanese text; English abstract).
- Upatham E. S., Vivanant V. *Opisthorchis viverrini* and opisthorchiasis: a historical review and future perspective // Acta Trop. – 2003. – **88**, 3. – P. 171 – 176.
- Uppal B., Wadhwa V. Rare case of *Metagonimus yokogawai* // Indian J. Med. Microbiol. – 2005. – **23**, 1. – P. 61 – 62.
- Vaidyanathan S. H. Experimental infestation with *Fischoederius elongatus* in a calf at Madras // Indian J. vet. Med. – 1941. – **11**. – P. 243.
- Valero M. A., Perez-Crespo I., Periago M. V., Khoubbane M., Mas-Coma S. Fluke egg characteristics for the diagnosis of human and animal fascioliasis by *Fasciola hepatica* and *F. gigantica* // Acta Trop. – 2009. – **111**, 2. – P. 150 – 159. doi: 10.1016/j.actatropica.2009.04.005.
- Varma A. K. Human and swine *Gastrodiscoides* // Indian J. Med. Res. – 1954. – **42**. – P. 647 – 649.
- Vassilev Iv., Denev I. Research into the life history of *Philophthalmus* sp., recovered from the geese in Bulgaria. II. // Z. Parasitenk. – 1971. – **37**. – P. 70 – 84.
- Vasquez-Colet A., Africa C. M. Determination of the piscine intermediate hosts of Philippine heterophyid trematodes by feeding experiments // Philipp. J. Sci. – 1938. – **65**. – P. 293.
- Vasquez-Colet A., Africa C. M. Determination of the piscine intermediate hosts of Philippine heterophyid trematodes by feeding experiments. Progress Report // Philipp. J. Sci. – 1939. – **70**. – P. 201 – 215.
- Velasquez C. C. Observations on some Heterophyidae (Trematoda: Digenea) encysted in Philippine fishes // J. Parasitol. – 1973a. – **59**, 1. – P. 77 – 84.
- Velasquez C. C. Life cycle of *Procoerum calderoni* (Africa and Garcia, 1935), Price, 1940 (Trematoda: Digenea: Heterophyidae) // J. Parasitol. – 1973b. – **59**, 5. – P. 813 – 816.
- Velasquez C. C. Observations on the life cycle of *Carneophallus brevicaca* (Africa and Garcia, 1935) comb. n. (Digenea: Microphallidae) // J. Parasitol. – 1975. – **61**, 5. – P. 910 – 914.
- Velásquez L. E., Bedoya J. C., Areiza A., Vélez I. First record of *Centrocestus formosanus* (Digenea: Heterophyidae) in Colombia // Rev. Mex. Biodiv. – 2006. – **77**, no.1 – versión online ISSN 2007-8706.
- Vélez I. D., Ortega J. E., Velásquez L. E. Paragonimiasis: a view from Columbia // Clin. Chest Med. – 2002. – **23**, 2. – P. 421 – 431.
- Verma S. C. Studies on the Indian species of the genus *Echinochasmus*, and on an allied new genus *Episthochasmus*. Part I. // Proc. Ind. Acad. Sci. Sect. B. – 1935. – **1**. – P. 837 – 856.
- Vernberg W. B. Studies on oxygen consumption in digenetic trematodes. VI. The influence of temperature on larval trematodes // Exper. Parasitol. – 1961. – **11**. – P. 270 – 275.
- Vien C. V., Phuc N.C., Ha L. D., Tuan L. M., Van N. T. et al. Paragonimiasis in Sin Ho District, Lai Chau Province, Vietnam // Southeast Asian J. Trop. Med. Public Health. – 1997. – **28**, Suppl. 1. – P. 46.

- Viranuvatti V., Stitininankarn T., Tansurat P. A fatal case of infection with *Fasciolopsis buski* in Thailand // Ann. Trop. Med. Parasitol. – 1953. – 47. – P. 132 – 133.
- Voelker J., Arzube R. M. Ein neuer Lungenegel aus der Ktistenkordillere von Ecuador: *Paragonimus ecuadoriensis* n. sp. (Paragonimidae; Trematoda) // Tropenmed. Parasit. – 1979. – 30. – P. 249 – 263.
- Voelker J., Sachs R. [On the distribution of the lung flukes, *Paragonimus africanus* and *P. uterobilateralis*, in the South West Province of Cameroon and in Eastern Nigeria as determined by examination of the intermediate crab hosts for infection with metacercariae] // Tropenmed. Parasitol. – 1977a. – 28, 1. – P. 120 – 133. (in German).
- Voelker J., Sachs R. Monkeys and lower primates as natural and experimental hosts of the African lung flukes, *Paragonimus africanus* and *P. uterobilateralis* // Z. Tropenmed. Parasitol. – 1977b. – 28. – P. 137 – 144.
- Voelker J., Vogel H. Zwei neue *Paragonimus*-Arten aus West-Afrika: *Paragonimus africanus* und *Paragonimus uterobilateralis* (Troglotrematidae; Trematoda) // Z. Tropenmed. Parasitol. – 1965. – 16. – P. 125 – 148.
- Vogel H. *Himasthla mühlense* n. sp., ein neue menschlicher Trematoden der Familie Echinostomatidae // Zentrabl. Bakt., Parasit. Orig. – 1933. – 127. – P. 385 – 391.
- Vogel H. Der Entwicklungszyklus von *Opisthorchis felineus* (Riv.), nebst Bemerkungen über die Systematik und Epidemiologie // Zoologica. – 1934. – 33 (H. 86). – P. 1 – 103.
- Vojtek J. Příspěvek k poznání helmintofauny ryb v okolí Komárna // Spisy přír. Fak. Univ. Brne. – 1959. – No 407. – P. 437 – 465 (in Czech).
- Vondeling A. M., Lobatto S., Kortbeek L. M., Naus H., Dorigo-Zetsma J. W. [Fever, malaise and eosinophilia after consumption of raw fish in Italy: infection by a liver fluke (*Opisthorchis felineus*)] // Ned. Tijdschr. Geneesk. – 2012. – 156, 5. – P. 3873. (Article in Dutch).
- Waikagul J. Intestinal fluke infections in Southeast Asia // Southeast Asian J. Trop. Med. Pub. Health. – 1991. – 22, (suppl.). – P. 158 – 162.
- Waikagul J. *Opisthorchis viverrini* metacercaria in Thai freshwater fish // Southeast Asian J. Trop. Med. Pub. Health. – 1998. – 29. – P. 324 – 326.
- Waikagul J. A new species of *Paragonimus* (Trematoda: Troglotrematidae) from a cat infected with metacercariae from mountain crabs, *Larnaudia larnaudii* // J. Parasitol. – 2007. – 43, 6. – P. 1496 – 1500.
- Waikagul J., Dekumyoy P., Yoonuan T., Praevanit R. Conjunctiva philophthalmosis: a case report in Thailand // Am. J. Trop. Med. Hyg. – 2006. – 74, 5. – P. 848 – 849.
- Waikagul J., Thaenkham U. Approaches to research on the systematics of fish-borne trematodes. – Elsevier Inc., 2014. – 70 pp.
- Waikagul J., Wongsaraj T., Radomyos P., Meesomboon V., Praewanich R., Jongsuksuntikul P. Human infection of *Centrocestus caninus* in Thailand // Southeast Asian J. Trop. Med. Pub. Health. – 1997. – 28, 4. – P. 831 – 835.
- Waikagul J., Yaemput S. Two *Achillurbainia* metacercariae from mountain crabs in Central Thailand // J. Trop. Med. Parasitol. – 1999. – 22. – P. 1 – 6.
- Walsh A. I., Morgan D. Identifying hazards, assessing the risks // Veter. Record. – 2005. – 157. – P. 684 – 687.
- Wang P.-Q. Studies on the trematode family Echinostomatidae Dietz, 1909 from Fujian // Acta Zool. Sinica. – 1976. – 20, 3.
- Wang P.-Q. Description on new species of Echinostomatidae and Paramphistomata // Bull. Fujian Normal Univ. – 1977. – 2. – P. 62 (in Chinese).
- Wang X. D. et al. Survey on *Clonorchis sinensis* and *Echinoparyphium perfoliatum* in Hanchuan, Hubei // Bull. Wuhan Med. College. – 1979. – 8. – P. 1 (in Chinese; цит. по: Yu, Mott, 1994).
- Ward H. B. On the presence of *Distoma westermanni* in the United States // Vet. Mag. – 1894. – 1. – P. 355 – 357.
- Ward H. B. On *Distoma felineum* Riv. in the United States and on the value of measurements in specific determination among the distomes // Vet Mag. – 1895. – P. 2 – 8 (по: Schuster, 2010).
- Ward H. B. Notes on the parasites of the lake fishes. III // Trans. Amer. Micr. Soc. – 1901. – 22. – P. 175 – 187.
- Ward H. B. Data for the determination of human entozoan II // Trans. Amer. Micr. Soc. – 1908. – 28. – P. 177 – 201.
- Watanapa P., Watanapa W. B. Liver fluke-associated cholangiocarcinoma // Brit. J. Surgery. – 2002. – 89. – P. 962 – 970.
- Watson T. G. Growth of *Metorchis conjunctus* (Cobbold, 1860) Looss, 1899 (Trematoda: Opisthorchiidae) in the bile ducts of various definitive hosts // Canad. J. Zool. – 2011. – 59, 10. – P. 2014 – 2019. DOI: 10.1139/z81-274.

- Watson T. G., Freeman R. S., Staszak M. Parasites in native people of the Sioux Lookout zone, Northwestern Ontario // Can. J. Public Health. – 1979. – **70**. – P. 179 – 182.
- Watson T. G., Nettles V. F., Davidson W. R. Endoparasites and selected infectious agents in bobcats (*Felis rufus*) from West Virginia and Georgia // J. Wildl. Dis. – 1981. – **17**. – P. 547 – 554.
- Weber W. Pigeon associated people diseases / Bird control seminars Proc. – 1979. – Paper 21. – P. 156 – 158. (online: <http://digitalcommons.unl.edu/icwdmbirdcontrol/21>).
- Weina P. J., England D. M. The American lung fluke, *Paragonimus kellicotti*, in a cat model // J. Parasitol. – 1990. – **76**, 4. – P. 568 – 572.
- Welberry A. E., Pacetti W. Intestinal fluke infection in a native negro child // Dade County (Florida) Med. Bull. – 1954. – P. 34 – 35.
- Wierzbicka J., Wierzbicki K. Metacercariae of the genus *Apophallus* Lühe, 1909 (Trematoda: Heterophyidae) in western Pomerania of Poland // Acta Ichthyol. Pisc. – 1973. – **3**, 1. – P. 75 – 89.
- Williams H. H. Parasitic worms of fish. – CRC Press, 2002. – 593 pp.
- Wiriya B., Clausen J. H., Inpankaew T., Thaengkham U., Jittapalopong S., Satapornvanit K., Dalsgaard A. Fish-borne trematodes in cultured Nile tilapia (*Oreochromis niloticus*) and wild-caught fish from Thailand // Vet. Parasitol. – 2013. – **198**, 1-2. – P. 230 – 234. doi: 10.1016/j.vetpar.2013.08.008.
- Wirreno W., Carney W. P., Ansori M. Description and growth pattern of *Eurytrema pancreaticum* from *Bos indicus* from East Java // Proc. Helminthol. Soc. Wash. – 1987. – **54**, 1. – P. 73 – 77.
- Witenberg G. Studies on the trematode-family Heterophyidae // Ann. Trop. Med. Parasitol. – 1929. – **23**, 2. – P. 131 – 239.
- Witenberg G. Über zwei parasitierende in Hunden und Katzen in Palästina *Echinochasmus*-Arten (Trematoda) // Z. Parasitenk. – 1932. – **5**. – P. 213 – 216.
- Witenberg G. On the anatomy and systematic position of the causative agent of so-called salmon poisoning // J. Parasitol. – 1932a. – **18**, 4. – P. 258 – 263.
- Witenberg G. Zooparasitic disease. A. Helminthozoonoses / Zoonoses (Ed. J. van Hoeden). – Amsterdam: Elsevier Publ. Comp., 1964. – P. 529 – 719.
- Wiwanitkit V., Suwansakri J., Chaiyakhun Y. High prevalence of *Fasciolopsis buski* in an endemic area of liver fluke infection in Thailand. – [http://www.medscape.com/viewarticle/437120\\_4](http://www.medscape.com/viewarticle/437120_4).
- Wobeser G., Runge W., Stewart R. R. *Metorchis conjunctus* (Cobbold, 1860) infection in wolves (*Canis lupus*), with pancreatic involvement in two animals // J. Wildlife Dis. – 1983. – **19**, 4. – P. 353 – 356.
- Wongratanacheewin S., Pumidonming W., Sermswan R. W., Pipitgool V., Maleewong W. Detection of *Opisthorchis viverrini* in human stool specimens by PCR // J. Clin. Microbiol. – 2002. – **40**. – P. 3879 – 3880.
- Wood S. Geographical distribution and composition of the parasite assemblage of the insectivorous bat, *Miniopterus natalensis* (Chiroptera: Miniopteridae) in South Africa // Diss. MS Degree in Zoology. – Univ. Cape Town, 2012. – 96 pp.
- Woodruff D. S., Upatham E. S. Snail-transmitted diseases of medical and veterinary importance in Thailand and the Mekong valley // J. Med. Appl. Microbiol. – 1992. – **4**. – P. 1 – 12.
- Woolf A., Green J., Levine J. A., Estever E. G., Weather N., Rosenberg E., Frothingham T. A clinical study of Laotian refugees infected with *Clonorchis sinensis* or *Opisthorchis viverrini* // Am. J. Trop. Med. Hyg. – 1984. – **33**, 6. – P. 1279 – 1280.
- WHO – World Health Organization. Control of foodborne trematode infections. – World Health Organ., Tech. Rep. Ser. – Geneva: WHO, 1995. – 109 pP.
- Wu G. Human parasitology. – Beijing, China. Rin Min Hu Sheng, 2004.
- Wunderink H. F., Rozemeijer W., Wever P. C., Verweij J. J., van Lieshout L. Foodborne trematode infection and *Opisthorchis felinus* acquired in Italy // Emerg. Infect. Dis. – 2014. – **20**, 1. – P. 154 – 155.
- Wykoff D. E., Harinasuta C., Juttiudata P., Winn M. *Opisthorchis viverrini* in Thailand. The life cycle and comparison with *O. felinus* // J. Parasit. – 1965. – **51**. – P. 207 – 214.
- Wykoff D. E., Chittayasothorn K., Winn M. M. Clinical manifestations of *Opisthorchis viverrini* infections in Thailand // Am. J. Trop. Med. Hyg. – 1966. – **15**, 6. – P. 914 – 918.
- Xiao X., Lu D. B., Wang T. P., Gao J. F., Wu W. D., Peng H. C., Zhang B. J., Xu M. R. An J. S. Epidemiological studies on *Echinochasmus liliputanus* infection. I. Parasite infection and distribution in final hosts // Chinese J. Parasitic Disease Control. – 1994. – **7**. – P. 285 – 287. (Chinese text; English abstract).
- Xiao X., Lu D., Wang T., Gao J., Zhu C., Zhang B., An J., Pong H., Xu M., Wu W., Mei J., Xu F. Studies on mode of human infection with *Echinochasmus liliputanus* // Chinese J. Parasitol. & Parasit. Dis. – 1995. – **13**, 3. – P. 197 – 199.

- Xiao X., Wang T., Lu D., Gao J., Xu L., Wu W., Mei J., Xu F. The first record of human natural infection of *Echinochasmus liliputanus* // Chinese J. Parasitol. Parasit. Dis. – 1992. – **10**, 2. – P. 132 – 135.
- Xiao X., Wang T., Zheng X., Shen G., Tian Z. In vivo and in vitro encystment of *Echinochasmus liliputanus* cercariae and biological activity of the metacercariae // J. Parasitol. – 2005. – **91**, 3. – P. 492 – 498.
- Xiao X., Yu Z., Wang E., Fang G., Wang T., Li C. Susceptibility of various animals to experimental infection with *Echinochasmus liliputanus* // Chinese J. Parasitic Disease Control. – 2000. – **13**, 2. – P. 124 – 126.
- Xu B. K., Li D. H. «Rare» human parasites in China // Nat. Med. J. China. – 1979. – **59**. – P. 286 – 290. (in Japanese) (цит. по: Yu, Mott, 1994).
- Xuan L. T., Hung N. T., Hien T. V. et al. Case report of *Fasciola gigantica* // Ho Chi Minh City Med. Magazine. – 2001. – **5** (Suppl. 1). – P. 83 – 84.
- Xuan L. T., Hung N. T., Waikagul J. Cutaneous fascioliasis: a case report in Vietnam // Am. J. Trop. Med. Hyg. – 2005. – **72**, 5. – P. 508 – 509.
- Yamaguti S. Studies on the helminth fauna of Japan. Part 1 // Jap. J. Zool. – 1933. – **5**. – P. 1 – 134.
- Yamaguti S. Studies on the helminth fauna of Japan. Part 3. Avian trematodes, II // Jap. J. Zool. – 1934. – **5**. – P. 543 – 583.
- Yamaguti S. Studies on the helminth fauna of Japan. Part 25. Trematodes of birds, IV // Jap. J. Zool. – 1939. – **8**. – P. 131 – 210.
- Yamaguti S. Zur Entwicklungsgeschichte von *Echinochasmus japonicus* Tanabe, 1926, mit besonderer Berücksichtigung der Struktur der Cercarie // Acta Medica Okayama. – 1942. – **7**, 4, Art. 7. – P. 338 – 342.
- Yamaguti S. Systema Helminthum. – The digenetic trematodes of vertebrates. Part I – N. Y., USA, Intersci. Publ. Inc., 1958. – Vol. 1. – 979 pp.
- Yamaguti S. Synopsis of the digenetic trematodes of vertebrates. – Keigaku Publ. Comp., Tokyo. – 1971. – **1**. – 1074 pp.
- Yamashita J. *Clinostomum complanatum*, a trematode parasite new to man // Annot. Zool. Japan. – 1938. – **17**. – P. 563 – 566.
- Yanagida T., Shirakashi S., Iwaki T., Ikushima N., Ogawa K. Gymnophallid digenetic *Parvatrema duboisi* uses Manila clam as the first and second intermediate host // Parasitol. Int. – 2009. – **58**, 3. – P. 308 – 310.
- Yarwood G. R., Elmes B. G. T. *Paragonimus* cyst in West Africa native // Trans. R. Soc. Trop. Med. Hyg. – 1943. – **36**, 6. – P. 347 – 351.
- Yasuraoka K., Kaiho M., Hata H., Endo T. Growth in vitro of *Parvatrema timondavidi* Bartoli, 1963 (Trematoda: Gymnophallidae) from the metacercarial stage to egg production // Parasitol. – 1974. – **68**, 3. – P. 293 – 302.
- Yatera K., Hanaka M., Hanaka T. et al. A rare case of paragonimiasis miyazakii with lung involvement diagnosed 7 years after infection: A case report and literature review // Parasitol. Int. – 2015. – **64**, 5. – P. 274 – 280.
- Ye C.-y., Li Y., Wang F. et al. Investigation on commercial freshwater fish infection with metacercaria of *Metorchis orientalis* // Pract. Preventive Med. – 2008-05.
- Yildiz H. Y. Infection with metacercariae of *Centrocestus formosanus* (Trematoda: Heterophyidae) in ornamental fish imported into Turkey // Bull. Eur. Assoc. Fish. Pathol. – 2005. – **25**. – P. 244 – 246.
- Yilmaz H., Gödekmerdan A. Human fasciolosis in Van province, Turkey // Acta Tropica. – 2004. – **92**, 2. – P. 161 – 162. doi: 10.1016/j.actatropica.2004.04.009.
- Yokogawa M. *Paragonimus* and paragonimiasis // Adv. Parasitol. – 1965. – **3**. – P. 99 – 158.
- Yokogawa M., Araki K., Saito K., Monose T., Kimura M. et al. *Paragonimus miyazakii* infections in man first found in Kanto District, Japan, especially, on the methods of immunoserodiagnosis for paragonimiasis // Japan J. Parasitol. – 1974. – **23**, 4. – P. 167 – 179.
- Yokogawa M., Harinasuta C., Charoenlarp P. *Hypoderaeum conoideum* (Bloch, 1782) Dietz, 1909. A common intestinal fluke of man in Northeast Thailand // Japan J. Parasitol. – 1965a. – **14**. – P. 148 – 183.
- Yokogawa M., Sano M., Itabashi T., Kachi S. Studies on the intestinal flukes. II. Epidemiological studies on heterophyid trematodes of man in Chiba Prefecture // Japan J. Parasitol. – 1965b. – **14**. – P. 577 – 585.
- Yokogawa S. On a new trematode, of which second intermediate host is *Plecoglossus altivelis*, with establishment of a new genus for this trematode // Okayama Igakkai Zasshi. – 1913. – **279**. – P. 255 – 266; 280. – P. 337 – 358. (in Japanese).
- Yokohata Y., Abe H., Jiang Y. P., Kamiya M. Gastrointestinal helminth fauna of Japanese moles, *Mogera* sp. // Japan. J. Vet. Res. – 1989. – **37**. – P. 1 – 13.

- Yoonuan T., Vanvanitchai Y., Dekumyoy P., Komalamisra C., Kojima S., Waikagul J. Paragonimiasis prevalences in Saraburi Province, Thailand, measured 20 years apart // Southeast Asian J. Trop. Med. Public Health. – 2008. – **39**, 4. – P. 593 – 600.
- Yoshida Y. Clonorchiasis – a historical review of contributions of Japanese parasitologists // Parasitol. Int. – 2012. – **61**, 1. – P. 5 – 9. doi: 10.1016/j.parint.2011.06.003.
- Yoshimura K., Ishigooka S., Satoah I., Kamegai S. *Clinostomum complanatum* from the pharynx of a woman in Akita, Japan // Japan. J. Parasitol. – 1991. – **40**. – P. 99 – 101.
- Yossepowitch O., Gotesman T., Assous M., Marva E., Zimlichman R., Dan M. Opisthorchiasis from imported raw fish // Emerg. Infect. Dis. – 2004. – **10**, 12. – P. 2122 – 2126. www.cdc.gov/eid.
- Youseff M. M., Mansour N. S., Awadalla H. N., Hammouda N. A., Khalifa R., Boulos L. M. Heterophyid parasites of man from Idku, Maryut and Manzala lakes areas in Egypt // J. Egypt. Soc. Parasitol. – 1987a. – **17**, 2. – P. 475 – 479.
- Youseff M. M., Mansour N. S., Hammouda N. A., Awadalla H. N., Boulos L. M. Effect of freezing and grilling on *Pygidiopsis genata* metacercarial in *Tilapia* // J. Egypt. Soc. Parasitol. – 1981. – **11**, 2. – P. 425 – 428.
- Youseff M. M., Mansour N. S., Hammouda N. A., Awadalla H. N., Khalifa R., Boulos L. M. Studies on some developmental stages in the life cycle of *Pygidiopsis genata* Looss, 1902 (Trematoda: Heterophyidae) from Egypt // J. Egypt. Soc. Parasitol. – 1987b. – **17**, 2. – P. 463 – 474.
- Youssef A. I., Uga S. Review of parasitic zoonoses in Egypt // Trop. Med. Health. – 2014. – **42**, 1. – P. 3 – 14. doi: 10.2149/tmh.2013-23.
- Yousuf M. A., Das P. M., Anisuzzaman, Banowary B. Gastro-intestinal helminths of ducks: Some epidemiologic and pathologic aspects // J. Bangladesh Agr. Univ. – 2009. – **7**. – P. 91 – 97.
- Yu J. R., Chai J. Y., Lee S. H. *Parvatrema timondavidi* (Digenea; Gymnophallidae) transmitted by a clam, *Tapes philippinarum*, in Korea // Korean J. Parasitol. – 1993. – **31**, 1. – P. 7 – 12.
- Yu S. H., Mott K. E. Epidemiology and morbidity of food-borne intestinal trematode infections // Trop. Dis. Bull. – 1994. – **91**. – P. 125 – 152.
- Yu S. H., Xu L. Q. Intestinal trematode infections in China. – Asian Parasitology (Vol. 1). Food-Borne Helminthiasis in Asia. – Chiba, Japan, 2004. – P. 61 – 78.
- Zaitzu Y. On the heterophyidiasis caused by eating raw fishes, *Mugil cephalus* with special reference of its therapy // Nippon Ishikai Zasshi. – 1958. – **40**, 1. – P. 31 – 35 (in Japanese).
- Zhu D., Lin J., Cheng Y., Liang C., Wang X., Guo Z., Zhuang H. J. Pyquition treatment of *Echinochasmus japonicus* // Chinese J. Parasitol. Parasit. Dis. – 1986. – **4**. – P. 1 – 4.
- Zibaei M. Current situation of the most frequent human parasitic zoonoses in Iran / Parasitic Zoonoses in Asian-Pacific Regions – 2012. – Eds. M. Tokoro, S. Uga. – Japan: Sankeisha Co., Ltd, 2013. – P. 15 – 18.
- Ziegler K., Osten M., Lafrenz M., Möller F. W. [Human infestation with liver flukes] // Z. Gesamte Inn. Med. – 1975. – **30**, 9. – P. 344 – 346. (Article in German).
- Zimmerman M. R., Smith G. S. A probable case of accidental inhumation of 1,600 years ago // Bull. N. Y. Acad. Med. – 1975. – **51**, 7. – P. 828 – 837.
- Zuko A., Hodžić A. A slaughterhouse study on prevalence of sheep liver helminthes in region of Sarajevo // MESO. – 2011. – **13**, 2. – P. 102 – 104.

## СЛОВАРЬ НЕОБХОДИМЫХ ТЕРМИНОВ И ПОНЯТИЙ

---

*Абиотические факторы* — совокупность условий неорганической среды, влияющих на организмы.

*Аллергия* — форма иммунологического ответа организма, проявляющаяся в его повышенной чувствительности к разнообразным антигенам. Аллергию рассматривают как патологическое нарушение иммунитета.

*Амплитуда интенсивности инвазии* — величины минимальной и максимальной интенсивности инвазии конкретным видом паразита, встреченным в обследованной выборке (например, от 1 до 114 экз.; обычно записывается: 1 – 114).

*Анамнез* (от греческого ἀνάμνησις — «воспоминание») — совокупность сведений, получаемых при медицинском обследовании путём расспроса самого обследуемого и/или знающих его лиц; играет основополагающую роль в постановке диагноза на гельминтозное заражение.

*Антигельминтики* — вещества, применяемые для борьбы с гельминтами.

*Антигены* — чужеродные для организма органические вещества, вызывающие образование антител и изменяющие его иммунологическую активность.

*Антитела* — глобулярные белки, обладающие способностью специфически связываться с антигенами.

*Антропозоозы* — болезни человека, вызываемые специфическими патогенами животных и которых переносят животные.

*Антропоозы* — болезни, свойственные только человеку; их возбудители передаются от человека к человеку, другие животные в распространении не участвуют.

*Антропоургический очаг заболевания* — природный очаг, возникший в результате хозяйственной деятельности человека при освоении им ранее не обжитых территорий; источником возбудителя заболеваний являются синантропные дикие и домашние животные.

*Ареал* — часть территории или акватории, в пределах которой распространён и проходит полный цикл развития данный таксон (вид, род, семейство и т. д.).

*Биомониторинг* — постоянное наблюдение за состоянием экосистемы с использованием биологических методов.

*Биотические факторы* — совокупность факторов, относящихся к органическому миру и определяющих условия существования организмов в том или ином месте. Действие этих факторов может быть не только непосредственным, но и выражаться в изменении условий среды. Взаимодействие биотических и абиотических факторов обуславливает возникновение и характер течения различных болезней животных и в конечном итоге предопределяет исход болезни.

*Болезнь* — ненормальное состояние организма или его части, которое нарушает их нормальное физиологическое функционирование.

*Вентральный* — брюшной, относящийся к брюшной стороне тела животного организма.

*Ветеринария* (от латинского *veterinarius*), *ветеринарная медицина* — отрасль науки, занимающаяся профилактикой, диагностикой и лечением болезней животных, а также их расстройствами и травмами.

*Встречаемость паразита* — характеристика естественного распределения какого-либо паразита в популяциях того или иного хозяина; встречаемость выражается цифровыми показателями экстенсивности и интенсивности инвазии, а также пространственным (или географическим) распределением.

*Второй промежуточный хозяин* — животное, в организме которого находится второе (бесполое) поколение паразита.

*Выборка объекта* для паразитологического обследования — часть от всего количества данного объекта, взятая для исследования с целью получения общей характеристики его заражённости.

*Гельминтозные заболевания, гельминтозы* — болезни человека, животных и растений, вызываемые паразитическими червями — гельминтами.

*Гельминтология* — раздел паразитологии, изучающий паразитических червей — гельминтов и заболевания, вызываемые ими у человека, животных и растений.

*Гельминты*, или паразитические черви — паразитические турбеллярии, моногенеи, цестоды (ленточные черви), гирокотилиды, трематоды, нематоды (круглые черви), скребни (колючеголовые черви) и пиявки.

*Гематокритное число* — объёмное соотношение форменных элементов крови и плазмы. Является одним из показателей степени выраженности патологического процесса.

*Геогельминты* — группа паразитических червей (гельминтов) животных и человека, развивающихся без участия промежуточного и дополнительного хозяев. Яйца и личинки геогельминтов развиваются до инвазионного состояния во внешней среде (в грунте, перегное и в других субстратах).

*Гистолиз* — разрушение тканей животного организма путём растворения их элементов (клеток и межклеточного вещества) при участии особых клеток (фагоцитов) и ферментов.

*Гистопатология* — раздел патологической анатомии, изучающий микроскопические процессы, протекающие в тканях при различных заболеваниях.

*Девастация* — комплекс мероприятий, направленных на уничтожение возбудителя болезни на всех фазах его жизненного цикла всеми доступными средствами — механическими, физическими, химическими, биологическими.

*Дегельминтизация* — комплекс лечебно-профилактических мероприятий, направленных на оздоровление окружающей среды от инвазионного материала и оздоровление животных и населения от гельминтов; является частью более широкого комплекса мероприятий — девастации. Термин впервые предложил К. И. Скрыбин в 1925 г.

*Декстральный (dextral)* — расположенный справа.

*Дефинитивный хозяин* — то же, что и *окончательный хозяин*.

*Дополнительный хозяин* — то же, что и *второй промежуточный хозяин*.

*Дорсальный* — спинной, относящийся к спинной стороне тела, находящийся на спине животного организма.

*Жизненный цикл паразита* — совокупность всех фаз развития, пройдя которые организм достигает зрелости и способен дать начало следующему поколению. Длительность отдельных фаз у разных паразитов различная, общая длительность всего жизненного цикла (от яйца до яйца следующего поколения) варьирует.

*Заражённость* — наличие в организме животного каких-либо патогенных микроорганизмов или паразитов; характеризуется экстенсивностью и интенсивностью инвазии.

*Зоонозы* — (от греческого *zoon* — «животные») болезни беспозвоночных и позвоночных (кроме человека), которые могут быть переданы человеку. Болезни, передаваемые от человека к животным, иногда называют реверсными (обратными) зоонозами или антропонозами (от греческого *anthropos* — «человек» — и *nosos* — «болезнь»).

*Инвазионные болезни* — болезни, вызываемые паразитическими простейшими, гельминтами, паразитическими ракообразными и другими паразитами животного происхождения. Болезни, вызываемые простейшими, нередко относят к инфекционным.

*Инвазия* (от латинского *invasio* — «нашествие», «нападение») — многозначный медицинский и биологический термин. В эпидемиологии и паразитологии инвазией называют проникновение паразитов в организм хозяина или — в более узком смысле — проникновение паразитов через эпителиальные барьеры хозяина.

*Индекс обилия* — среднее число паразитов конкретного вида, приходящееся на одну особь исследуемого вида; определяется путем деления общего числа выявленных паразитов данного вида на количество всех обследованных особей определённого вида.

*Инкапсуляция* — возникновение соединительнотканной капсулы вокруг паразита или другого инородного включения в тканях животного-хозяина.

*Интенсивность инвазии* (заражённости) — количество паразитов данного вида в одной особи исследуемого вида хозяина; по результатам исследования нескольких особей интенсивность инвазии обычно указывается двумя цифрами — минимальной и максимальной.

*Инфекция* — внедрение и размножение в организме болезнетворных микроорганизмов, сопровождающееся комплексом реактивных процессов; завершается инфекционным заболеванием, бактерионосительством или гибелью микробов.

*Инцистирование* — процесс формирования цисты.

*Капсула* — обычно толстостенное соединительнотканное уплотнение, образуемое тканями хозяина вокруг паразита или другого инородного включения.

*Критическая интенсивность инвазии рыб* — такое количество паразитов или поражений, при котором экземпляр (или кусок) рыбы определённой массы считается непригодным или ограниченно пригодным для пищевого использования. Эта величина устанавливается нормативными документами.

*Латеральный* — боковой; термин, указывающий на расположение какой-либо части тела организма в стороне от его срединной плоскости.

*Лизис* — разрушение клеток под влиянием различных агентов, например, ферментов.

*Личиночная стадия паразита* — постэмбриональная стадия индивидуального развития паразитов, у которых запасы питательных веществ в яйце недостаточны для завершения морфогенеза. Превращение личинки во взрослую особь включает-



ся в перестройке организации, тем более глубокой, чем больше личинка отличается от закончившего своё развитие организма.

*Локализация* — отнесение чего-либо к определённому месту, ограничение распространения какого-либо явления, процесса возможно более тесными границами, территориальными пределами.

*Локализация паразитов* — местонахождение паразита в теле хозяина. Каждый паразит имеет более или менее определённое место поселения в организме хозяина, к которому он приспособлен наилучшим образом. В некоторых случаях паразит попадает в несвойственное ему место, что обычно заканчивается его гибелью.

*Максимальная интенсивность инвазии* — наибольшее число паразитов данного вида, зарегистрированное в одной особи обследуемого вида хозяина из общего числа исследованных особей.

*Максимальная экстенсивность инвазии* — наибольший процент обследуемого вида хозяина, заражённых конкретным видом паразита в какой-либо из обследуемых выборок; определяется при обследовании нескольких выборок.

*Микроскопия* — применение микроскопа и способы приготовления микроскопических препаратов.

*Минимальная интенсивность инвазии* — наименьшее число паразитов данного вида, найденное в одной особи обследуемого вида хозяина из общего числа исследованных особей.

*Минимальная экстенсивность инвазии* — наименьший процент обследуемого вида хозяина, заражённых конкретным видом паразита в какой-либо из обследуемых выборок; определяется при обследовании нескольких выборок.

*Облигатный* — обязательный, постоянно встречающийся.

*Облигатный паразит* — определённый вид паразита, который абсолютно не способен жить и размножаться без своего хозяина.

*Облигатный хозяин* — животное, обязательное в жизненном цикле определённого вида паразита, без которого тот абсолютно не способен жить и размножаться.

*Объекты водного промысла* — отдельные виды рыб, моллюсков, ракообразных, морских млекопитающих, водная растительность и др., образующие скопления, обеспечивающие их рентабельную добычу и переработку.

*Окончательный хозяин* — животное, в организме которого развивается и живёт половозрелая стадия паразита.

*Онтогенез* — индивидуальное развитие любого организма с момента зарождения до смерти; совокупность последовательных морфологических, физиологических и биохимических преобразований, которые проходит организм от зарождения до смерти.

*Опасные для здоровья человека паразиты* — паразиты, чьё попадание в организм человека представляет угрозу его здоровью.

*Паразит* — организм, постоянно или временно живущий на поверхности или внутри тела другого, более крупного животного и питающийся за его счёт.

*Паразитарные болезни* — болезни, вызываемые паразитами.

*Паразитизм* — исторически сформированная ассоциация генетически разнородных организмов, основанная на трофических связях и взаимоотношениях, когда один (паразит) использует другого (хозяина) как среду жизни и источник пищи, причём оба партнера находятся в антагонистических отношениях разной степени

остроты. Паразитизм — преимущественно экологическое понятие, аналогичное понятиям планктонного, бентосного образа жизни организмов. Характерная особенность паразитизма определяется своеобразием среды жизни, каковой для паразита является живой организм (хозяин), активно реагирующий на присутствие паразита. Среда существования паразита, как показали Е. Н. Павловский и В. А. Догель, имеет двойственный характер: среда 1-го порядка — органы и ткани хозяина, окружающие паразита; среда 2-го порядка — среда, окружающая хозяина. Большая часть паразитов практически полностью утратила связь с внешним миром, и все стадии их развития происходят в организме хозяев. В зависимости от продолжительности паразитирования различают временный и стационарный паразитизм, последний включает паразитизм периодический и постоянный.

*Паразитология* — комплексная биологическая наука, изучающая явление паразитизма, т. е. взаимоотношения между паразитом и хозяином, их зависимость от факторов внешней среды, а также вызываемые паразитами заболевания и методы борьбы с ними.

*Паразитоноситель* — животное, в теле которого паразит присутствует, но не приводит к заболеванию хозяина; сам хозяин при этом становится источником распространения паразита.

*Паразитостойкость* — мера стойкости организма к заражению определённым видом паразита.

*Паразитофауна* — совокупность видов паразитов, обитающих на определённой территории (акватории), в определённом хозяине (группе хозяев).

*Паратенический хозяин* — потенциальный промежуточный хозяин, не являющийся необходимым для онтогенетического развития гельминта, т. к. в нём не происходит его развития.

*Патогенный* — болезнетворный, способный вызвать нарушения в организме хозяина.

*Патология* — 1) комплексная наука, изучающая закономерности возникновения, течения и исхода заболеваний, а также отдельных патологических процессов в организме животных; 2) патологические отклонения от нормы.

*Первичный очаг заболевания* — издревле существующий природный очаг.

*Первый промежуточный хозяин* — животное, в организме которого обитает поколение паразита, развивающееся из яйца.

*Персистенция* — длительное существование патогена в конкретных условиях или на конкретной территории.

*Резервуарный хозяин* — животное, в организме которого личинки паразита (гельминта) могут переживать длительное время, но не развиваются и соответственно не достигают половой зрелости. Резервуарному хозяину принадлежит значительная роль в сохранении, аккумуляции и распространению данного вида гельминта.

*Резистентность* (дословно — «сопротивление», «противодействие») — устойчивость организма к воздействию различных физических, химических или биологических повреждающих факторов.

*Синистральный (sinistral)* — расположенный слева.

*Специфичный хозяин* — хозяин, к которому данный паразит адаптирован наилучшим образом. В результате взаимной и всесторонней приспособленности пара-

зита и специфичного хозяина отношения между ними принимают закономерный и даже облигатный характер.

*Средняя интенсивность инвазии* — общее количество особей паразитов данного вида, выявленное при исследовании выборки определенного вида животных, деленное на число заражённых особей хозяев (т. е. среднее число паразитов данного вида, приходящееся на одну заражённую особь хозяина в исследованной выборке).

*Средняя экстенсивность инвазии* — средний процент заражённости нескольких исследованных выборок данного вида хозяина конкретным видом паразита.

*Токсичность* — способность ряда веществ биологической природы и химических соединений оказывать вредное действие на организм человека и животных.

*Фиксатор, фиксирующая жидкость* — специальная жидкость для фиксации паразитов (или других животных), частей их тела или кусочков поражённых ими тканей, чтобы сохранить их морфологическое строение и химический состав для последующих морфологических, анатомических, гистологических или цитологических исследований. Для каждой систематической группы паразитов существуют свои фиксаторы.

*Фронтальный* — лобный, относящийся ко лбу, параллельный его поверхности.

*Хозяин* — животное, на котором или в котором обитает паразит.

*Циста* — плотная оболочка, выделяемая паразитом и окружающая паразитических простейших или личинок некоторых гельминтов.

*Эксплантация* — культивирование клеток, зачатков тканей и органов вне организма; то же, что культура тканей.

*Экстенсивность инвазии* — выраженное в процентах отношение количества особей определённого вида хозяев, заражённых конкретным видом паразита, к числу исследованных особей данного вида (т. е. процент заражённости).

*Эндемики* — виды, роды, семейства или другие таксоны животных и растений, распространённые только в определённой, чаще сравнительно ограниченной местности.

*Эндемия* — постоянное наличие и периодическое распространение некоторых болезней в определённой местности, обусловленное её природными особенностями и своеобразием условий жизни населения. Эндемия некоторых инфекционных и инвазионных заболеваний связана с наличием их природных очагов. Понятие эндемии относят и к болезням, которые распространены повсеместно, но степень их распространённости определяется условиями жизни населения на данной территории: например, распространение описторхозиса связано, прежде всего, с неудовлетворительным санитарным состоянием территории и водоёма, а также низким уровнем санитарно-просветительской работы.

*Эндопаразиты* — живут во внутренних полостях, тканях и клетках хозяина. Некоторые авторы разделяют эндопаразитов на полостных, тканевых, внутриклеточных и т. д.

*Эозинофилы* — одна из форм зернистых лейкоцитов (гранулоцитов) крови позвоночных. Цитоплазма эозинофилов содержит гранулы, окрашивающиеся кислыми красителями, в том числе эозином, в красный цвет. Количество эозинофилов возрастает при аллергических реакциях, инвазии гельминтами, болезнях кожи.

*Эпидемиология* (от древнегреческого ἔπιδημία — «имеющая всенародное распространение» — и λόγος — «учение») — общемедицинская наука, изучающая закономерности возникновения и распространения заболеваний различной этиологии с целью разработки профилактических мероприятий. Предметом изучения эпидемиологии является заболеваемость — совокупность случаев болезни на определённой территории в определённое время среди определённой группы населения.

*Эпизоотии* — характеризуются тем, что болезнь охватывает массовые количества животных на определённой площади. При этом патоген заносится из других регионов или происходит одновременное заражение животных от общего источника инфекции, не характерного ранее для данного района.

*Эпизоотический очаг* — понятие, характеризующее место пребывания источника (или источников) возбудителя инфекции или инвазии (больное животное, микробоноситель), где при данной ситуации возможна передача возбудителя восприимчивым животным.

*Эпизоотология* — ветеринарная наука о закономерностях возникновения, развития и угасания массовых болезней животных. Для профилактики и лечения болезней необходимо знать условия, которые приводят к проникновению возбудителя в организм животного.

*Этиология* — изучает причины и условия возникновения болезней; неразрывно связана с патологией.

*In situ* — (лат.) в месте нахождения.

*In vitro* — в пробирке.

*In vivo* — на живом организме; в естественных условиях; в действительности.

*Sensu lato* — в широком значении, в широком понимании (какого-либо слова).

*Sensu stricto* — в узком значении, в узком понимании (какого-либо слова).

*Species inquirenda* — вид, систематическое положение которого неясно и нуждается в дальнейшем изучении.

**ПЕРЕЧЕНЬ  
ПАРАЗИТОВ И  
ВЫЗЫВАЕМЫХ ИМИ ЗАБОЛЕВАНИЙ**

**Научные (латинские)  
названия**

- Acanthoparyphium* 66, 80 – 82  
*Acanthoparyphium kurogato* 81  
*Acanthoparyphium phoenicopteri* 81  
*Acanthoparyphium tyosenense* **81**<sup>1</sup>  
*Acanthotrema* 154 – 155  
*Acanthotrema acanthotrema* 154  
*Acanthotrema felis* **154**, 155  
*Achillurbainia* 264 – 267  
*Achillurbainia congolensis* 265, **266**, 267  
*Achillurbainia nouveli* 265, 267  
*Achillurbainia recondita* 265, 267  
*Achillurbainia* sp. **265**  
 Achillurbainiidae 264  
*Adolescaria perla* 144  
*Agamodistomum* 332  
*Agamodistomum marcianae* 57, 332  
*Agamodistomum la-ruei* 332  
*Agamodistomum musculorum suis* 332  
*Agamodistomum suis* 332  
*Alaria* 51 – 59, 332  
*Alaria alata* 53, **54**, **55**, 56, 332  
*Alaria americana* 52, **56**  
*Alaria canis* 56  
*Alaria marcianae* 52, 53, **57**, 58, 332  
*Alaria* sp. **53**, 57, 58  
 Alariidae 51  
*Aliptrema* 326  
*Aliptrema ribeiroi* 326  
*Aliptrema tilapi* 326  
*Allechinostomum* 90  
*Amphimerus* 232, 237 – 241, 262  
*Amphimerus noverca* 232  
*Amphimerus ovalis* 238  
*Amphimerus pricei* 241  
*Amphimerus pseudofelineus* **238**, 239, 241  
*Amphimerus pseudofelineus minutus* 241  
*Amphimerus guayaquilensis* 238, **239**, 240, 241  
*Amphimerus* sp. 238, 240, 241  
*Amphimerus* spp. 240  
*Amphistoma truncatum* 258  
*Amphistoma watsoni* 134  
*Amphistomum hominis* 132  
*Anchitrema* 23 – 25  
*Anchitrema sanguineum* 23, **24**, 25  
 Anchitrematidae 23 – 25  
*Aphalloides* 155  
*Apophallus* 155 – 159, 211  
*Apophallus donicus* **156**, 157  
*Apophallus mühlingi* 10, 156 – **158**, 159, 330  
*Apophallus venustus* 156, 157  
*Artyfechinostomum* 66, 82 – 90  
*Artyfechinostomum malayanum* 31, 83, 84, **85** – 89, 103, 116  
*Artyfechinostomum mehrai* 83, 85, **88**, 89  
*Artyfechinostomum oraoni* 83, 89, 90, 116  
*Artyfechinostomum sufrartyfex* 83, **84** – 86, 116  
*Ascocotyle* 159 – 162, 211  
*Ascocotyle ascolonga* 210  
*Ascocotyle coleostoma* 159  
*Ascocotyle longa* 159, **160** – 162, 330, 331  
*Ascocotyle (Phagicola) arnaldoi* 159  
*Ascocotyle (Phagicola) byrdi* 159  
*Ascocotyle (Phagicola) longicollis* 159  
**Beaveriinae** 319  
 Bivesiculidae 16  
 Brachylaemidae 26  
*Brachylaemus* 27  
*Brachylaima* 26 – 28  
*Brachylaima cribbi* 27, **28**  
*Brachylaima migrans* 27  
*Brachylaima* sp. 27  
 Brachylaimatidae 26  
*Brachilaime* 27  
 Brachylaimidae 9, 26 – 28  
*Brachylaimus* 27

<sup>1</sup>Здесь и далее жирным шрифтом указан номер страницы с рисунком данного вида.

- Bucephalidae* 15, 19  
*Bucephalus longicornutus* 18  
*Bulbovitellus* 217
- Caiguiria** 199  
*Caprimulgorchis* 215, 216  
*Caprimulgorchis karchanii* 215  
*Caprimulgorchis molenkampii* 215, **216**  
*Caprimulgorchis* (=Prosthodendrium)  
*molenkampii* 96  
*Carneophallus* 217, 218  
*Carneophallus brevicacaeca* 218  
*Cathaemasia* 29 – 31  
*Cathaemasia cabrerai* 30  
*Cathaemasia hians* **17, 30**  
*Cathaemasiidae* 29 – 31  
*Cathaemasioides* 29  
*Centrocestus* 163 – 171, 209, 326  
*Centrocestus armatus* 163, 166, **167**, 168, 327  
*Centrocestus asadai* 163, **168**, 169  
*Centrocestus caninus* 163, 169  
*Centrocestus cuspidatus* 163, 169, **170**  
*Centrocestus cuspidatus caninus* 169  
*Centrocestus formosanus* 163, **164** – 166, 169, 211, 328, 329  
*Centrocestus kurokawai* 163, **170**  
*Centrocestus longus* 169  
*Centrocestus* sp. 328  
*Centrodex* 26  
*Cercaria marciana* 57, 332  
*Cercaria mehrai* 88  
*Cercaria monostomi viviparae* 40  
*Cercaria pleurolophocerca* 177  
*Cercaria vivax* 38  
*Cercarial dermatitis* 52  
*Choanodiplostomum* 317  
*Ciureana* 171  
*Cladocoelium* 117  
*Cladocoelium giganteum* 125  
*Cladocoelium hepaticum* 117  
*Cladorchis watsoni* 134  
*Clinostomidae* 32 – 36  
*Clinostomum* 32 – 36  
*Clinostomum complanatum* 32, **33, 34** – 36, 330  
*Clinostomum marginatum* 33  
*Clinostomum* sp. 33  
*Clonorchis* 229, 241 – 247, 262  
*Clonorchis sinensis* 17, 62, 71, 93, 161, 187, 222, 241, **242** – 247, 255, 262, 263, 328, 329  
*Coenogonimus* 148  
*Conchogaster* 59  
*Conchosomum* 52  
*Cornatrium* 206  
*Cornucopula* 219  
*Cotylogonimus* 148  
*Cotylogonimus heterophyes* 148  
*Cotylophallus* 155  
*Cotylophallus similis* 156  
*Cotylophallus venustus* 156  
*Cotylostrigea* 317  
*Cotylurus* 317, 318  
*Cotylurus cornutus* 318  
*Cotylurus japonicus* 318  
*Cryptocotyle* 171 – 173, 211  
*Cryptocotyle americana* 171  
*Cryptocotyle concavum* 171  
*Cryptocotyle lingua* 171, **172**, 173  
*Cryptocotyle macrorchinis* 171  
*Cucullanus conoides* 106  
*Cyathocotyle* 37  
*Cyathocotylidae* 16, 37 – 41
- Dermocystis** 171  
*Dermocystis ctenolabri* 171  
*Dexiogonimus* 186  
*Dicrocoeliidae* 42 – 50  
*Dicrocoelium* 42 – 47  
*Dicrocoelium dendriticum* 20, 42, **43, 44** – 46, 329  
*Dicrocoelium hospes* 46  
*Dicrocoelium lanceolatum* 20, 42, **43**  
*Dicrocoelium pancreaticum* 48  
*Didymozoidae* 15, 16  
*Dietziella egregia* 20  
*Digitorchis* 29  
*Diorchitrema* 203, 206  
*Diorchitrema formosanus* 206  
*Diorchitrema milvi* 203  
*Diorchitrema pseudocirratum* **203**  
*Diplostomidae* 9, 33, 51 – 64, 326  
*Diplostomum spathaceum* 20, **51**, 52  
*Distoma conjunctum* 232, 251  
*Distoma conus* 222  
*Distoma crassiusculus* 249  
*Distoma echinata* 66, 74  
*Distoma hepaticum* 117  
*Distoma heterophyes* 148  
*Distoma heterophyes hominis* 148  
*Distoma lanceolatum familiaris* 222  
*Distoma lanceolatum felis cati* 222  
*Distoma melis* 109

- Distoma oxycephalum* 106  
*Distoma pulmonale* 290  
*Distoma ringeri* 269, 270  
*Distoma sinense* 241  
*Distoma viverrini* 234  
*Distoma westermani* 269, 270  
*Distoma westermanii* 270  
*Distoma (Echinostoma) echinatum* 66  
*Distomulum oregonensis* 320  
*Distomum albidum* 247  
*Distomum armatum* 66  
*Distoma campanulatum* 258  
*Distomum crassum* 127  
*Distomum cuspidatum* 169  
*Distomum dilatarum* 66  
*Distomum echinatum* 66  
*Distomum felineum* 222, 223  
*Distomum giganteum* 125  
*Distomum hepaticum* 117  
*Distomum heterophyes* 149  
*Distomum lanceolatum* 258  
*Distomum lingua* 171, 172  
*Distomum musculorum suis* 54  
*Distomum oculi humani* 55  
*Distomum ophthalmobium* 55  
*Distomum pancreaticum* 48  
*Distomum rathouisi* 127  
*Distomum sanguineum* 23  
*Distomum sibiricum* 222, 223, 226  
*Distomum (Dicrocoelium) albidum* 247  
*Distomum (Dicrocoelium) pancreaticum* 48
- Echinochasmus** 66, 90 – 100, 114, 326  
*Echinochasmus angustitestis* 71  
*Echinochasmus beleocephalus* 66, 93  
*Echinochasmus caninum* **91**  
*Echinochasmus coaxatus* 91  
*Echinochasmus fujianensis* 91, **92**, 93  
*Echinochasmus japonicus* 19, 91 – **94** – 96, 180  
*Echinochasmus jiufuensis* 91, 96  
*Echinochasmus liliputanus* 91, 94, **97**, 99  
*Echinochasmus perfoliatus* 91, 93, **99**, 100, 115  
*Echinocirrus* 108  
*Echinocirrus melis* 109  
*Echinoparyphium* 66, 79, 100 – 103  
*Echinoparyphium elegans* 101  
*Echinoparyphium koidzumii* 103  
*Echinoparyphium paraulum* 79  
*Echinoparyphium recurvatum* **101** – 103
- Echinostoma* 31, 65 – 80, 82, 91, 101, 108, 114, 115, 326  
*Echinostoma aegyptica* 66, **70**, 71  
*Echinostoma angustitestis* 66  
*Echinostoma armigerum* 66  
*Echinostoma audyi* 66  
*Echinostoma barbosae* 74, 75  
*Echinostoma caproni* 66, 116  
*Echinostoma cinetorchis* 66, **72** – 74, 329  
*Echinostoma coalitum* 66  
*Echinostoma columbae* 66  
*Echinostoma echinatum* 66, **74**, 75  
*Echinostoma erraticum* 66  
*Echinostoma hortense* 66, 73, 111, **112**, 113, 185, 316  
*Echinostoma ilocanum* 66, 75, **76**, 77, 103, 111, 116, 314  
*Echinostoma ivaniosi* 66  
*Echinostoma jassyense* 109  
*Echinostoma limicoli* 66  
*Echinostoma lindoense* **74**  
*Echinostoma macrorchis* 66, 77, **78**, 316  
*Echinostoma malayanum* 31, 83, 84  
*Echinostoma melis* 109  
*Echinostoma mendas* 66  
*Echinostoma miyagawai* 66  
*Echinostoma neglectum* 66  
*Echinostoma nudicaudatum* 115  
*Echinostoma paraulum* 66, 78, **79**, 116  
*Echinostoma rehmani* 85  
*Echinostoma revolutum* 66, **67** – 72, 74, 79, 116, 332  
*Echinostoma sarcinum* 74  
*Echinostoma spiculator* 109  
*Echinostoma sufrartyfex* 83  
*Echinostoma trigonocephalum* 109  
*Echinostoma trivolvis* 66, 67  
*Echinostoma* sp. 77  
*Echinostoma* sp. (?*echinatum*) 74  
Echinostomatidae 9, 15, 33, 65 – 116, 316, 326  
Ectosiphonus 26  
Emistomum 52  
Enodiotrematinae 308  
Enterobius vermicularis 182  
Entosiphonus 26  
Episthmium 66, 90, 91  
*Episthmium caninum* 92  
*Episthmium* sp. 92  
Episthochasmus 90  
Euparagoniminae 268

*Euparagonimus* 268  
*Euparyphium* 66, 103 – 104, 108, 109  
*Euparyphium capitanicum* 103  
*Euparyphium ilocanum* 75  
*Euparyphium jassyense* 109, 111, 112, 115  
*Euparyphium malayanum* 85  
*Euparyphium melis* 109  
*Euparyphium suinum* 109  
*Euparyphium* sp. 103, **104**  
*Eurytrema* 42, 47 – 50  
*Eurytrema dajii* 48  
*Eurytrema pancreaticum* **48** – 50  
*Eurytrema (Pancreaticum) pancreaticum* 48  
*Exorchicoelium* 23

**Fasciola** 31, 117 – 127  
*Fasciola appendiculata* 106  
*Fasciola armata* 109.  
*Fasciola californica* 117  
*Fasciola gigantica* 117, 118, **125**, 126, 130  
*Fasciola halli* 117  
*Fasciola hepatica* 20, 117, **118** – **120**, 121 – 124, 126, 128, 130  
*Fasciola hepatica* var. *aegyptica* 125  
*Fasciola hepatica* var. *angusta* 125  
*Fasciola heterophyes* 148  
*Fasciola indica* 118  
*Fasciola melis* 109  
*Fasciola putorii* 109  
*Fasciola revoluta* 66  
*Fasciola trigonocephala* 109  
*Fasciola vespertilonis* 311  
*Fasciola* spp. 126  
*Fascioletta* 66  
*Fascioletta ilocanum* 75, 111  
Fasciolidae 9, 116 – 130  
Fasciolopsidae 117  
*Fasciolopsis* 31, 117, 127  
*Fasciolopsis busci* 116, 127, **128** – 130  
*Fasciolopsis fülleborni* 127  
*Fasciolopsis goddardi* 127  
*Fasciolopsis rathouisi* 127  
*Fasciolopsis spinifera* 127  
Fellodistomidae 19  
*Feminacopula* 217  
*Fibricola* 51, 59, 60, 62 – 64  
*Fibricola cratera* **63**, **64**  
*Fibricola laruei* 63  
*Fibricola nana* 63  
*Fibricola seoulensis* 52, 59, 60, 64  
*Fischoederius* 136 – 138

*Fischoederius elongatus* 136, **137**, 138  
*Fontius* 215, 216  
*Fontius molenkampii* 215, **216**  
Food-borne flukes 8

**Gastrodiscidae** 9, 131 – 135  
Gastrodiscinae 131  
*Gastrodiscoides* 131, 132  
*Gastrodiscoides hominis* 131, **132** – 134  
*Gastrodiscoides hominis* var. *suis* 133  
*Gastrodiscus* 131  
*Gastrodiscus hominis* 132  
Gastrothylacidae 134, 136 – 138  
Gastrothylacinae 136  
*Gastrothylax* 136  
*Gregarina pulmonaris* s. *fusca* 290  
Gymnophallidae 9, 19, 139 – 145  
Gymnophallinae 139  
*Gymnophalloides* 140 – 143  
*Gymnophalloides seoi* 20, 21, 140, **141** – 143, 145, 221  
*Gymnophalloides tokiensis* 140  
*Gymnophallus* 139  
*Gymnophallus duboisi* 144  
*Gynaecotyla* 217, 219 – 221  
*Gynaecotyla squatarolae* **220**, 221

**Haemastomum** 52  
*Hallum* 171  
*Hallum caninum* 171  
*Haplorchis* 174 – 183, 196, 209, 219  
*Haplorchis calderoni* 197  
*Haplorchis cordatus* 196  
*Haplorchis hoihowensis* 196  
*Haplorchis macrovesica* 197  
*Haplorchis microrchia* 178  
*Haplorchis microvesica* 196  
*Haplorchis milvi* 174  
*Haplorchis minutus* 196  
*Haplorchis pleurolophocerca* 174, 177, 178, 182  
*Haplorchis pumilio* **174** – 178, 181 – 183, 221, 330  
*Haplorchis rayi* 178  
*Haplorchis sisoni* 196  
*Haplorchis taichui* 96, 165, 174, **178** – 180, 182, 183, 211  
*Haplorchis vagabundi* 180  
*Haplorchis vanissimus* 174, 180, 182  
*Haplorchis yokogawai* 174, 177, 180, **181**, 182, 210  
*Haplorchis* spp. 179



- Harmostomidae 26  
*Harmostomum* 26  
*Hemistoma* 52  
*Hemistomum* 52  
Hemiurata 15  
*Hemostomum* 52  
*Hermistomum craterum* 63  
*Heterechinostomum* 90  
*Heterolope* 26  
Heterophyasis, Heterophyosis 152  
*Heterophyes* 147, 149 – 153, 187, 209, 218, 326  
*Heterophyes aegyptiaca* 148  
*Heterophyes aequalis* 148, **151**, 152, 210  
*Heterophyes brevicaeca* 148, 218, 219  
*Heterophyes continuus* 183  
*Heterophyes expectans* 185  
*Heterophyes dispar* 148, 150 – 152, 210, 211  
*Heterophyes katsuradai* 150  
*Heterophyes nocens* 143, 148, **150** – 152, 185, 210, 211, 327  
*Heterophyes heterophyes* 9, 148, **149**, 150, 152, 153, 161, 210, 211, 330  
*Heterophyes heterophyes nocens* **150**, 211  
*Heterophyes yokogawai* 187  
Heterophyidae 9, 147 – 211, 320, 326  
*Heterophyopsis* 183 – 186  
*Heterophyopsis continuus* 183, **184** – 186, 327  
*Heterophyopsis expectans* 183 – 185, **186**  
*Himasthla* 66, 104 – 105  
*Himasthla mühlensi* **105**, 115  
*Himasthla rhigedana* 104  
*Hypoderaeum* 66, 106 – 108  
*Hypoderaeum conoideum* 106, **107**, 108  
*Hypoderaeum gnedini* 106
- I**soparorchiiidae 212 – 214  
*Isoparorchis* 212 – 214  
*Isoparorchis eurytremum* 213, **214**  
*Isoparorchis hypselobagri* 213 – **214**  
*Isoparorchis pakistani* 213  
*Isoparorchis tandani* 213  
*Isoparorchis trisimilitubis* 212 – 214  
*Isthmiophora* 66, 108 – 114, 316  
*Isthmiophora hortense* 73, 109, 111, **112** – 115, 185, 316  
*Isthmiophora malayanum* 85  
*Isthmiophora melis* 103, 108 – **110**, **111**, 112, 115, 316  
*Isthmiophora speculator* 109
- J**ohnsonitrematinae 136
- K**iller of Canadian sled dogs 251
- L**acunovermis 140  
Lecithodendriidae 9, 215, 216, 326  
*Lecithodendrium* 215  
*Leighia* 159  
*Lepoderma muris* 311  
*Leptolecithum* 212  
*Lepustomum* 82  
*Linstowiella* 40  
*Linstowiella viviparae* 40  
*Loossia* 186  
*Loossia dobrogiensis* 187  
*Loossia parva* 187  
*Loossia romanica* 187  
*Loxotrema ovatum* 187
- M**acrorchis *spinulosus* 319  
Macrorchiinae 319  
*Mammorchipedum* 263  
Maritrematidae 217  
*Mazzantia* 26  
*Mediorchis* 42  
*Megagonimus* 268  
Mehlistiidae 316  
*Meoigymnophallus* 143  
*Mesogonimus* 148  
*Mesogonimus heterophyes* 148  
*Mesogonimus westermani* 269  
*Metagonimoides* 186  
*Metagonimus* 62, 186 – 195, 209, 326  
*Metagonimus katsuradai* 10, 191, 192, **193**  
*Metagonimus minutus* 10, 187, 191 – **193**, 327  
*Metagonimus miyatai* 187, 193, **194**, 195  
*Metagonimus takahashii* 187, 193, **194**, 195, 327  
*Metagonimus yokogawai* 95, 185, 187, **188**, **189**, **190**, 191 – 193, 195, 202, 211, 311, 313, 327, 330  
*Metascocotyle* 150  
*Metechinostoma* 66  
Metorchiinae 222  
*Metorchis* 247 – 257, 262, 326  
*Metorchis oesophagolongus* 10  
*Metorchis albidus* 247, **248**, 249 – 251, 255, 257

- Metorchis bilis* 230, 247, **248**, 248 – 251, 253 – 255, 257, 330  
*Metorchis coeruleus* 249  
*Metorchis conjunctus* 232, 247, 249, **251**, 252 – 254, 257  
*Metorchis crassiusculus* 249  
*Metorchis felis* 251  
*Metorchis intermedius* 249, **253**, 254, 257  
*Metorchis orientalis* 247, 251, 255, **256**, 257  
*Metorchis pinguincola* 249  
*Metorchis revilliodi* 248  
*Metorchis truncatus* 258  
*Metorchis xanthosomus* 247, 249, 253, **254**, 255, 257  
Microphallidae 9, 19, 148, 217 – 221  
*Microphallus* 217 – 219  
*Microphallus brevicaeca* **218**, 219, 221  
*Microphallus opacus* 218  
*Microtrema* 217  
*Moliniella anceps* 66  
*Monocaecum* 217  
*Monostoma pumilio* 174  
*Monorchotrema calderoni* 197  
*Monorchotrema microrchia* 178, 179  
*Monorchotrema taihoku* 177  
*Monorchotrema taichokui* 174, 177  
*Monorchotrema taichui* 178  
*Monorchotrema yokogawai* 180  
Mujibia 23  
*Multispinotrema* 106
- Nanophyes** 319  
*Nanophyes salmincola* 320  
Nanophyetidae 9  
Nanophyetinae 319  
*Nanophyetus* 319 – 325  
*Nanophyetus salmincola* 320, 324  
*Nanophyetus salmincola salmincola* 320, **321**, **322**, 323  
*Nanophyetus salmincola schikhobalowi* 320, 324, 325  
*Nanophyetus schikhobalowi* 320, 324, 325  
*Neoartefechinostomum* 82  
*Neoartefechinostomum shubhrai* 85  
*Neodiplostomoides* 59  
*Neodiplostomum* 51, 52, 59 – 62, 64  
*Neodiplostomum huhgesi* 40  
*Neodiplostomum leei* 62  
*Neodiplostomum seoulense* 33, 59, **60**, **61**, 62  
*Neodiplostomum seoulensis* 60
- Neodiplostomum spatululaeforme* 59  
*Neoechinostoma* 106  
*Neoparadiplostomum* 62  
*Neorickettsia helminthoeca* 320, 322, 323  
Neostrigeidae 317  
Nephrocephalidae 319  
Nephrotrematinae  
*Notaulus* 222
- Ommatobrephidae** 301  
*Ophthalmotrema* 301  
Opisthorchiasis, Opisthorchosis 227  
Opisthorchiidae 9, 222 – 263, 326  
Opisthorchiinae 222  
*Opisthorchis* 182, 222 – 238, 241, 246, 262  
*Opisthorchis albidus* 247  
*Opisthorchis caninus* 232  
*Opisthorchis felineus* 222, **223**, **233**, **224**, **225** – 235, 238, 242, 246, 249 – 251, 259, 262, 263, 330  
*Opisthorchis noverca* 222 – **233**  
*Opisthorchis pseudofelineus* 238  
*Opisthorchis guyaquilensis* 239, 241  
*Opisthorchis sinensis* 241  
*Opisthorchis viverrini* 96, 165, 179, 180, 182, 205, 222, 233, **234** – 237, 243, 262, 300, 328  
Orchipedidae 264 – 267  
*Orchipedum* 264
- Paracoenogonimus** 37, 40, 41  
*Paracoenogonimus ovatus* 40, **41**  
*Paracoenogonimus stresermanni* 38  
*Paracoenogonimus viviparae* 40  
Paragonimiasis, Paragonimosis 274, 279  
Paragonimidae 268 – 297, 326  
*Paragonimus* 265, 266, 268 – 297, 326, 328  
*Paragonimus africanus* **278**, 279, 282, 294  
*Paragonimus bangkokensis* **279**, 280, 283, 294  
*Paragonimus caliensis* **280**, 294  
*Paragonimus ecuadoriensis* 288  
*Paragonimus gondwanensis* 21, **281**, 282, 294, 327  
*Paragonimus harinasutai* 280, **282**, 283, 294  
*Paragonimus heterotremus* 277, 283, **284**, 294  
*Paragonimus hueitungensis* 291  
*Paragonimus iloktsuenensis* 289  
*Paragonimus kellikotti* 277, **286**, 287, 294  
*Paragonimus mexicanus* 280, **288**, 289, 294

*Paragonimus miyazakii* 291, 292  
*Paragonimus ohirai* **289**, 290, 294  
*Paragonimus peruvianus* 288  
*Paragonimus philippinensis* 270, 294  
*Paragonimus proliferus* 294  
*Paragonimus pseudoheterotremus* 283, 285  
*Paragonimus pulmonaris* 290  
*Paragonimus sadoensis* 289  
*Paragonimus skrjabini* **291**, 282, 294, 295  
*Paragonimus skrjabini miyazakii* 291  
*Paragonimus skrjabini skrjabini* 291  
*Paragonimus szechuanensis* 291  
*Paragonimus uterobilateralis* 279, 282, **293**, 294  
*Paragonimus veocularis* 291  
*Paragonimus vietnamensis* 294  
*Paragonimus tuanshanensis* 283  
*Paragonimus westermanni* 268, **269**, 270, **271** – **273**, 274 – 277, 286, 290, 292, 294 – 296  
*Paragonimus westermanni filipinus* 270  
*Paragonimus westermanni ichuensis* 270  
*Paragonimus westermanni japonicus* 270  
*Paragonimus westermanni westermanni* 270  
*Paragonimus* sp. 295  
*Paragonimus* spp. 279  
Paragoninae 319  
Paraheterophyes 217  
Paralecithodendrium 216, 327  
*Paralecithodendrium glandulosum* 326  
*Paralecithodendrium molenkampii* 215  
*Paralecithodendrium obtusum* 326, 327  
*Parametorchis canadensis* 251  
*Parametorchis intermedius* 251  
*Parametorchis manitobensis* 251  
*Parametorchis noveboracensis* 251  
*Paramogonimus* 269  
Paramphistomatidae 9  
Paramphistomidae 131, 134, 136  
Parascocotyle 159  
Paraspeletrema 219  
Parastictodora 154  
*Paropisthorchis indicus* 232  
*Parvatrema* 140, 143 – 145  
*Parvatrema boringueña* 144  
*Parvatrema chaii* 139, 144  
*Parvatrema duboisi* 20, **144**, 145  
*Parvatrema polymedosa* 144  
*Parvatrema timondavidi* 144, 145  
Paryphostomum 88  
*Paryphostomum mehrai* 85  
*Paryphostomum sufrartyfex* 83, 85  
*Phagicola* 159, 161  
*Phagicola longa* 159, 161  
*Phagicola* sp. 161, 162  
*Phagicola (Ascocotyle)* 161  
Phaneropsolidae 298 – 300  
*Phaneropsolus* 298 – 300  
*Phaneropsolus bonnei* 96, 182, 298, **299**, 300  
*Phaneropsolus sigmoideus* 298  
*Phaneropsolus spinicirrus* 298, 300  
*Pharyngostoma cordatum* 51  
Philophthalmidae 301 – 307  
*Philophthalmus* 301, **302**, 303 – 307  
*Philophthalmus gralli* 303, 306  
*Philophthalmus lacrimosus* 303, **304**, 305  
*Philophthalmus lucipetus* 302, 303, **305**  
*Philophthalmus palpebrarum* 301, **303**  
*Philophthalmus* sp. 303, 306  
Plagiorchiidae 9, 308 – 315, 326  
*Plagiorchis* 308 – 315, 326  
*Plagiorchis amplehaustoria* 309  
*Plagiorchis harinasutai* 309, 313 – 315  
*Plagiorchis javensis* 309, **314**, 315  
*Plagiorchis koreanum* 310  
*Plagiorchis muris* 309, **311** – 313  
*Plagiorchis philippinensis* 309, 314, **315**  
*Plagiorchis vespertilionis* 308, **309** – 311  
*Plagiorchis* sp. 309, 314, **315**  
Planaria bilis 249  
Planaria latiuscula 117  
Platyhelminthes 15  
Pleurogenidae 326  
*Poikilorchis* 265, 266  
*Poikilorchis congolensis* 265, **266**, 267  
*Polysarcus* 268, 270  
*Polysarcus westermanni* 269  
Pricetrema 155  
*Procerovum* 196 – 198  
*Procerovum calderoni* 196, 197, **198**  
*Procerovum cheni* 196  
*Procerovum sisoni* **196**  
*Procerovum varium* **196**, 197  
*Procerovum* sp. 197  
Prochiorchis 134  
Prohemistomatidae 37  
*Prohemistomum* 37 – 40  
*Prohemistomum azimi* 38  
*Prohemistomum ovatus* 40  
*Prohemistomum secundum* 38  
*Prohemistomum spinulosum* 38  
*Prohemistomum vivax* **38** – 40, 330

*Prosthodendrium* 216, 327  
*Prosthodendrium molenkampi* 182, 215, 327  
*Prosthodendrium (Paralecithodendrium) glandulosum* 326, 327  
*Prosthodendrium (Paralecithodendrium) obtusum* 327  
*Pseudamphistomatinae* 222  
*Pseudamphistomum* 258 – 262  
*Pseudamphistomum aethiopicum* 258, **261**, 262  
*Pseudamphistomum danubiense* 258, 259  
*Pseudamphistomum truncatum* 258, **259** – 261, 330  
*Pseudascocotyle* 159  
*Pseudechinoparyphium* 100  
*Pseudoarctopharynx* 82  
*Pseudocarneophallus* 217  
*Pseudodiscinae* 131  
*Pseudoechinochasmus* 100  
*Pseudoheterophyes* 183  
*Pseudoheterophyes continus* 183  
*Pseudotrogloremia* 319  
*Psilorchis* 316  
*Psilorchis hominis* 316  
*Psilostomatidae* 83, 316  
*Psilostomum* 316  
Pulmonary distomatosis 274  
Pulmonary distomiasis 274  
*Pygidiopsis* 199 – 202  
*Pygidiopsis genata* **199**, **200**, 201, 210  
*Pygidiopsis summa* 199, **201**, 202, 211, 327

**R**  
*Rallitrema* 26  
*Renibacterium salmoninarum* 322  
*Renylaima* 26  
*Reptiliotrema* 82  
*Rhipidocotyle fennica* 18  
Rickettsiacea 322  
*Rodentigonimus* 268  
*Rossicotrema* 155, 156  
*Rossicotrema donicum* **156**

*Sanguinicolidae* 19  
*Schistosoma* 13  
*Schistosomatidae* 13, 16  
*Sellacotylineae* 319  
*Skrjabinocladorchinae* 131  
*Skrjabinocladorchis* 134  
*Sobelephya* 206  
*Spelotrema* 217 – 219  
*Spelotrema brevicaca* 218

*Stamnosoma* 163, 166  
*Stamnosoma armatus* 166  
*Stamnosoma formosanus* 163, 170  
*Stamnosoma formosanus* var. *kurokawai* 170  
*Stellantchasmus* 203 – 206, 219  
*Stellantchasmus amplicaealis* 203  
*Stellantchasmus falcatus* 62, **203**, **204**, **205**, 327  
*Stellantchasmus formosanus* **206**  
*Stephanolecithinae* 319  
*Stephanopirum* 163  
*Stephanopirum longus* 169  
*Stictodora* 206 – 209  
*Stictodora fuscata* 206, **207**, 208, 327  
*Stictodora lari* 206, **208**, 209, 327  
*Stictodora manilensis* 206, 209  
*Stictodora sawakiensis* 206, 209  
*Stictodora* sp. 207  
*Strigea* 317  
*Strigea* sp. 58  
Strigeidae 9, 16, 317, 318  
Strigeidida 52  
Swimmer's itch 52

**T**  
*Taenia* 209  
*Taenia sagitata* 182  
*Testifrons* 82  
*Testifrons cristata* 85  
*Testisacculus* 82  
*Theriodiplostomum* 62  
*Tinamutrema* 26  
*Tocotrema* 171, 172  
*Tocotrema ovatus* 187  
*Trichostrongylus* spp. 182  
*Trichuris trichiura* 182  
*Triplostomum* 59  
*Trogloremia* 319  
*Trogloremia salmincola* 320  
Troglorematidae 278, 319 – 325  
Trogloremidae 319

**V**  
*Velamenophorus* 90  
*Vermatrema* 106

**W**  
*Watsoniinae* 131  
*Watsonius* 131, 134, 135  
*Watsonius watsoni* 134, **135**

**Y**  
*Yokogawa* 186  
*Yokogawa yokogawa* 187

## Русские названия

Алярии 53, 55, 58, 62

Аляриозис 58

Алярия американская 54

Амфимериазис 240

Амфистомы 16

Анизакидоз 12

Анизакидозис 12

Анхитрематиды 25

Артифэхиностомы 90

Ахиллурбаинии 265, 267

Ахиллурбаиния конголезская 265

Ахиллурбаиния новая 267

**Бактериальная пневмония 275**

Бивезикулиды, бивезикулидные трематоды 16

Брахилиямиды 26, 27

Буцефалиды 15

**Восточный глазной червь 306**

Восточный лёгочный сосальщик 270, 294

Восточный печёночный червь 241

Восточный птичий глазной червь 306

**Гаглопорида, гаглопорида трематоды 300**

Гаглорхи 179, 182, 183, 211

Гастродискоидозис 133

Гастродискоиды 133

Гемиураты 15

Гетерофиазис 152, 153, 218

Гетерофииды, гетерофиидные трематоды 9, 93, 147 – 211, 218, 219, 221, 236, 326, 327, 329, 330

Гетерофиозис 152

Гетерофис(ы) 9, 149

Гигантский червь 129

Гимнофаллэидес 142

Гимнофаллиды, гимнофаллидные трематоды 20, 139 – 141, 143, 145, 221

**Двуротки 15**

Двуустка китайская 241

Двуустка сибирская, или кошачья 223

Двуустки 15

Дигенетические сосальщики 15

Дидимозоиды 15, 16, 20

Дикроцелии 330

Дикроцелииды 50, 236

Дикроцелиозис 45

Диплостомиды 51, 52, 64, 332

Дистома виверровая 234

Дистомы 15, 16

**Жёлтые черви 34**

**Зуд купальщика 52**

**Катемазиазис 30**

Катемазииды 31

Катемазия 30, 31

Китайский печёночный червь 241

Клонорх 243 – 246, 331

Клонорхиазис 244, 246

Клонорхоз 244

Криптокотилёзис 173

**Ланцетовидная двуустка 43**

Лецитодендрииды 216

Лёгочный дистоматозис 274

Лёгочный дистомиазис 274

Лёгочный туберкулёз 275, 285, 290, 296

Лярвальный парагонимиазис 277

**Метагоним йокогавы 187**

Метагонимиазис 190

Метагонимозис 192

Меторх 252

Меторх восточный 257

Микрофаллиды 221

Моностомы 16

**Нанофиет 322, 323, 325**

Нанофиет лососёвый 323

Нанофиетозис 325

Неодиплостом сеульский 59

Неодиплостомозис 62

Неодиплостомы 62

**Описторх виверровый 235, 236**

Описторх кошачий 223, 237

Описторхи 169, 176, 195, 223, 226 – 231, 236, 237, 246, 250, 314, 315

Описторхиазис 229

Описторхииды, описторхийдные трематоды 17, 222, 230, 239, 240, 251, 262, 263, 326, 328, 329

Описторхоз 12, 224, 227 – 231, 250

Описторхозис 12, 227 – 231, 330

Орхипедицы 264

**П**арагонимиазис 274 – 277, 279, 285, 287, 292, 295 – 297

Парагонимиды, парагонимидные трематоды 269, 271, 282, 289, 292, 294 – 297, 326 – 329

Парагонимоз 12, 274, 276

Парагонимозис 12, 274

Парагонимы 275, 292, 293, 295 – 297

Печёночная двуустка 118

Печёночный сосальщик 20, 118, 123, 124, 229

Печёночный червь 118

Плягиорх мышинный 309

Плягиорхи 309, 314, 315

Плягиорхиды, плягиорхидные трематоды 308

Псевдамфистом 260, 261

**С**ангвиниколиды 19

Североамериканский печёночный сосальщик 251

Сибирская двуустка 223

Стригеиды 16, 318

Схистозоматиды 13, 16, 52

Схистозомы 13

**Т**айский печёночный червь 237

**У**бийца ездовых собак 251

**Ц**еребральный парагонимиазис 276

Церкариальный дерматит 52

Циатокотилиды 37, 39, 40

**Ч**ёрнопятнистая болезнь 157, 158

**Ф**асциола гигантская 126

Фасциолёзис 121 – 123, 126, 127

Фасциолёпсиозис 130

Фасциолёписис 129

Фасциолиазис 121

Фасциолиды, фасциолидные трематоды 50, 130

Фасциола (-ы) 117, 120 – 126, 130, 328 – 330

Филофталмы 306, 307

**Ц**иатокотилиды 16

**Э**хинохасмусы 93

Эхиностома египетская 70

Эхиностоматиды, эхиностоматидные

трематоды 15, 19, 31, 65, 66, 69 – 71, 75, 76,

87, 90, 93, 95, 96, 104, 114 – 116, 326, 329, 332

Эхиностомы 68, 69, 74, 80, 93, 103

**Я**понский лёгочный сосальщик 289

Научное издание

Гаевская Альбина Витольдовна

**Мир паразитов человека.  
I. Трематоды и трематодозы  
пищевого происхождения**

Отпечатано с готового оригинал-макета

Подписано в печать 15.12.2015  
Тираж 150 экз. Заказ № 48

---

Отпечатано ООО «НПЦ «ЭКОСИ-Гидрофизика»  
299011 г. Севастополь, ул. Ленина, 28  
ОГРН 1159204018940 от 07.05.2015  
Тел. (8692) 54-31-46  
ecosi@yandex.ru