

Н.Н.Гуртовой, Ф.Я. Держинский

ПРАКТИЧЕСКАЯ ЗООТОМИЯ ПОЗВОНОЧНЫХ

**ПТИЦЫ
млекопитающие**

Рекомендовано
Комитетом по высшей школе
Министерства науки, высшей школы
и технической политики
Российской Федерации
в качестве учебного пособия
для студентов биологических
специальностей
высших учебных заведений



Москва • Высшая школа • 1992

596

ББК ~~28.693.3~~

Г957

УДК ~~596~~

Рецензенты:

кафедра зоологии позвоночных Ленинградского государственного университета (зав. кафедрой — проф. В. Г. Борхвардт);
д-р биол. наук, проф. Н. Н. Иорданский (Институт эволюционной морфологии и экологии животных)

Г $\frac{1907000000 (4309000000) — 221}{001 (01) — 92}$ КБ-24-40-92

ISBN 5-06-002207-2

© Н. Н. Гуртовой, Ф. Я. Дзержинский, 1992

ПРЕДИСЛОВИЕ

Предлагаемая книга – третья, заключительная, часть пособия ”Практическая зоотомия позвоночных” – посвящена описанию анатомического строения птиц и млекопитающих.

Все руководство задумывалось как пособие для студентов зоологов позвоночных при прохождении анатомической части большого практикума. Программа и содержание этого курса были детально разработаны проф. Б.С. Матвеевым и доц. А.Н. Дружининым. Первые две книги пособия, одним из авторов которых был Б.С. Матвеев, наиболее полно были приближены к программе практикума и написаны с учетом личного опыта авторов, много лет преподающих этот курс на кафедре зоологии позвоночных в МГУ. В последнее время произошли значительные изменения в программе многих университетов. Поэтому при написании третьей части руководства авторы не только следовали старым традициям, но постарались придать книге справочный характер. При этом в первую очередь учитывалось то, что в разных вузах в качестве изучаемого объекта могут быть использованы разные представители того или иного класса, поэтому как для птиц, так и для млекопитающих описание анатомии дается на нескольких объектах.

При составлении пособия материал распределился следующим образом. В.Я. Дзержинским написаны главы по скелету птиц и мускулатуре птиц и млекопитающих. Все остальные разделы написаны Н.Н. Гуртовым.

Большинство рисунков в книге оригинальные, выполненные или самими авторами, или по их эскизам. В основе части рисунков лежат рисунки студентов (уже бывших) нашей кафедры. Всем им авторы приносят глубокую благодарность. Авторы выражают также искреннюю благодарность всем лицам, сделавшим критические замечания или оказавшим иную помощь при составлении настоящего пособия.

Авторы

КЛАСС ПТИЦЫ (AVES)

ХАРАКТЕРИСТИКА И СИСТЕМА КЛАССА ПТИЦЫ

По анатомическому строению птицы близки к своим непосредственным предкам – пресмыкающимся, с которыми они объединяются в группу ящерообразных (Sauropsida). Класс птиц следует рассматривать как прогрессивную ветвь рептилий, которая приобрела постоянную температуру тела и приспособилась к полету.

Вопрос о происхождении птиц до сего времени остается открытым, поскольку ископаемый материал недостаточен и фрагментарен. До недавнего времени древнейшей птицей считался археоптерикс (*Archaeopteryx*), известный по шести отпечаткам различной сохранности на литографическом сланце из верхней юры Германии. Однако археоптерикс ненамного старше настоящих летающих птиц, которые обнаружены уже в нижнем мелу Монголии. Кроме того, его организация носит настолько мало специфически птичьих черт, что многие исследователи склонны считать археоптерикса не птицей, а маленьким оперенным динозавром. Вероятнее всего, он находится на боковой ветви филогении птиц и представляет собой реликт более ранней стадии в их эволюции.

Наиболее вероятные предки птиц – двуногие псевдозухии типа Ornithosuchidae, перешедшие к древесному образу жизни и обладающие способностью к планирующим прыжкам с ветки на ветку. Существует и другая гипотеза, предполагающая возможность перехода к полету от быстрого бега на задних конечностях за счет первоначального балансирования передними конечностями и превращения чешуей на них в перья.

Современных птиц с пресмыкающимися объединяет почти полное отсутствие кожных желез в покровах и наличие роговых производных эпидермиса – чешуй. Череп диапсидного типа (с редуцированной нижней дугой) с одним затылочным мышцелком; интартаральное сочленение в задних конечностях; несущая артериальную кровь правая дуга аорты и присутствие клоаки, сходное развитие мочеполовой системы и почти тождественное развитие зародышей.

В отличие от пресмыкающихся птицы обладают постоянной высокой температурой тела и совершенной терморегуляцией обеспечивающих им значительную интенсификацию физиологических процессов; прогрессивным развитием органов чувств (зрение, статоакустический орган) и отделов головного мозга: полосатых тел (базальных ядер в полушариях переднего мозга), среднего мозга и мозжечка; четырехкамерным сердцем, одной (правой) дугой аорты, а также сложным комплексом приспособ-

соблений, связанных с полетом. Среди таких приспособлений отметим наиболее важные.

Перьевой покров обеспечивает совершенную аэродинамическую форму, а также формирует несущие плоскости. Передняя конечность преобразована в орган полета – крыло – и не участвует в передвижении по земле. Передвигаются птицы только на задних конечностях. Это потребовало укрепления открытого таза, что достигнуто путем сочленения его со сложным крестцом, образованным позвонками грудного, поясничного, крестцового и хвостового отделов.

Плечевой пояс укреплен благодаря усилению коракоидов. Ключицы срастаются в вилочку, а грудина несет сильно развитый киль, служащий для прикрепления мощных грудных мышц, осуществляющих маховые движения крыла.

Сильные изменения коснулись и других систем органов птиц. Небольшие по размерам легкие связаны с объемистыми воздушными мешками, выполняющими роль "мехов", прокачивающих воздух через легкие.

Четырехкамерное сердце с полным разделением токов артериальной и венозной крови обеспечивает снабжение органов чисто артериальной кровью и высокий уровень метаболизма.

С интенсивностью обмена связано и развитие мускульного желудка, играющего важную роль в измельчении пищи и функционально замещающего отсутствующие у птиц зубы.

Система класса птиц в силу неполноты палеонтологической летописи основывается на особенностях организации современных форм. Отсюда значительное расхождение в определении таксономического ранга различных групп и их взаимоотношений. Как правило, класс птиц разделяют на два неравноценных подкласса. К первому подклассу ящерохвостых птиц, или птицеящеров (*Saururae* s. *Gryphosauria*), относили юрско-археоптерикса (*Archaeopteryx*). Ко второму подклассу – веерохвостых – типичных, или настоящих птиц (*Ornithurae* s. *Euornithes*, *Neornithes*) – относятся птицы "современного" облика, включая и меловых ископаемых птиц. Некоторые систематики выделяют меловых вымерших птиц в отдельный подкласс зубатых птиц (*Protornithes* s. *Odontornithes*). В некоторых старых руководствах настоящих птиц делили на два отдела по строению костей, составляющих нёбо, на палеогнатных, или древненёбных, птиц (*Palaeognathae*) и на неогнатных, или новонёбных (*Neognathae*). К первым относили страусов, киви и тинаму, ко вторым – всех остальных современных птиц и многих ископаемых.

Во многих учебниках встречается разделение подкласса настоящих современных птиц на три отряда: бескилевых (*Ratitae*), или бегающих, куда относят страусов и киви, пингвинов (*Impennes*), или плавающих (*Natantes*), и килевых (*Carinatae*), или летающих (*Volantes*).

В наиболее популярной ныне системе класса птиц (принадлежащей Уэтмору) термин *Neognathae* использован вне связи с его первоначаль-

ным и с точки зрения эволюционной морфологии отнюдь не устаревшим содержанием. Среди современных птиц различают около 30 отрядов (у разных авторов это число различно).

Морфологическое строение современных представителей класса птиц настолько сходно, что в качестве объекта изучения могут быть использованы самые различные виды, однако классическим объектом издавна признан сизый голубь *Columba livia*. Этот вид и будет взят нами за основу при описании различных систем и органов.

Довольно удобными и доступными объектами являются представители семейства врановых отряда воробьиных, поэтому в руководстве использованы данные о строении тех или иных систем органов, прежде всего скелета, у серой вороны *Corvus corone*.

В последние годы для экспериментальных работ широко используется японский перепел *Coturnix japonica*, представитель отряда куриных. Мы сочли необходимым включить в руководство ссылки на особенности строения систем внутренних органов и у этого вида. Эти указания сохраняют силу и для других представителей отряда куриных, в частности домашней курицы *Gallus gallus forma domestica*.

Изучение морфологических особенностей строения внутренних органов птиц лучше всего проводить на свежих экземплярах. Однако нужно отметить, что сам процесс вскрытия птиц, как это будет указано ниже, связан с удалением значительных масс грудной мускулатуры, что может при неаккуратной работе вызвать сильное кровотечение. Кроме того, крупные артериальные и венозные сосуды, лежащие около сердца, близко прилегают к вентральному отделу плечевого пояса и поэтому могут быть легко повреждены при удалении грудины. В силу этих причин желательно хлороформировать объекты заранее, примерно за сутки до вскрытия, чтобы кровь успела свернуться. Хранить тушки птиц до вскрытия следует в холодном месте.

Рекомендуемая для многих объектов инъекция кровеносной системы для птиц не обязательна. Довольно крупные артериальные и венозные сосуды видны хорошо и без наполнения, а кроме того, инъекция не всегда проходит удачно. Если вскрытие не может быть закончено за один день, объект следует фиксировать в формалине. При этом нужно помнить, что перьевой покров плохо смачивается водой и не пропускает раствор формалина к поверхности тела, поэтому необходимо смочить перо 70°-ным спиртом, а затем фиксировать в формалине 1:19. Точно так же поступают и при фиксации целых тушек птиц для изучения мускулатуры.

ВНЕШНИЙ ВИД

Характерная особенность птиц — сложно устроенный перьевой покров, детальное строение которого будет описано ниже.

Передние конечности преобразованы в крылья, в связи с этим они не

принимают участия в движении птицы по субстрату, последнюю функцию сохраняют только задние конечности, которые хорошо развиты и оканчиваются четырьмя пальцами. Три пальца направлены вперед, а один — назад. Хвостовой отдел короткий, зато шея достигает значительной длины и очень подвижна. Голова имеет хорошо развитый мозговой отдел черепа и превращенный в клюв челюстной аппарат. Более детально следует рассмотреть строение органов, располагающихся на голове.

Клюв состоит из надклювья (см. рис. 4, *НДК*) и подклювья (см. рис. 4, *ПДК*), покрытых мощным роговым слоем (см. разд. "Кожные покровы").

Восковица (*sega seu cerota*, см. рис. 4, *cer.*) — участок мягкой и несколько вздутой кожи, расположенной в проксимальной части надклювья. У голубей нет резкого перехода между роговой оболочкой клюва и восковицей. У врановых восковица не выражена, тогда как у перепелов она хорошо отграничена от роговых покровов клюва.

Ноздри (*paris*, см. рис. 4, *nar.*) у голубей имеют вид овальных отверстий и располагаются вдоль нижнего края восковицы. У перепелов это узкие продольные щели, а у врановых — округлые отверстия. У последних они лежат у основания надклювья и прикрыты перьями.

Глаза (*oculus*, см. рис. 4, *oc.*) располагаются по бокам головы и прикрыты *верхним* (*palpebra superior*, см. рис. 4, *p.sup.*) и *нижним* (*palpebra inferior*, см. рис. 4, *p.inf.*) веками. У птиц нижнее веко обычно значительно больше верхнего, и именно оно закрывает глаз. Оттянув нижнее веко вниз, следует найти в переднем углу глаза *третье веко*, или *мигательную перепонку* (*palpebra tertia seu membrana nictitans*, см. рис. 4, *mb.n.*).

Наружный слуховой проход (*meatus acusticus externus*, см. рис. 4, *m.a.e.*) можно видеть, если раздвинуть мелкие перья чуть ниже и позади глаза. Проход относительно длинный и заканчивается расширенной предбарабанной камерой.

Барабанная перепонка (*membrana tympani*) располагается на дне предбарабанной камеры и отделяет наружный слуховой проход от полости среднего уха. Чтобы ее рассмотреть, необходимо сильно раздвинуть края слухового прохода.

Далее следует перейти к более детальному ознакомлению со строением покровов птиц.

КОЖНЫЕ ПОКРОВЫ

Покровы птиц имеют много общего с таковыми рептилий. Кожа птиц, как и у рептилий, практически лишена кожных желез. Исключение составляет *копчиковая железа* (*glandula uropygialis s. glandula uropygii*, см. рис. 2, *gl.ur.*). Раздвинув перья над основанием хвоста, можно увидеть сосочек, на конце которого открывается проток копчиковой железы. Последняя лежит несколько впереди от сосочка и видна в виде небольшого вздутия. Поскольку у голубя эта железа парная, на конце сосочка имеются два отверстия выводных протоков. У вороны лишь одно отвер-

стие; у перепела отверстие также одно, но значительно больше по величине, чем у вороны, при этом оно окружено венчиком из перьев, которые образуют кисточку. Эти перья играют роль фитиля, впитывая секрет, выделяемый железой. Жировой секрет железы служит не только для смазывания перьев. Секрет содержит провитамин эргастерол, который под влиянием ультрафиолетовых солнечных лучей переходит в витамин D; последний попадает в организм птицы при чистке перьев и заглатывании их фрагментов.

Эпидермис и его роговой слой на всей поверхности тела очень тонкий, утолщенный роговой слой развивается на клюве, образуя *рамфотеку* (*ramphotheca*). Верхняя челюсть одета так называемой эпитекой (см. рис. 4, *НДК*), а нижняя — гипотекой (см. рис. 4, *ПДК*). Роговые чехлы на концах пальцев образуют когти (*unguis*, см. рис. 4, *ung.*). Особое внимание следует обратить на строение кожи на дистальных отделах задних конечностей птиц, которые покрыты роговыми чешуями и образуют так называемую *подотеку* (*podotheca*, см. рис. 4, *pdт.*). Эти образования гомологичны чешуям рептилий. Форма и расположение чешуй видоспецифичны и поэтому служат важным систематическим признаком.

Характерным образованием кожи птиц является перьевой покров,

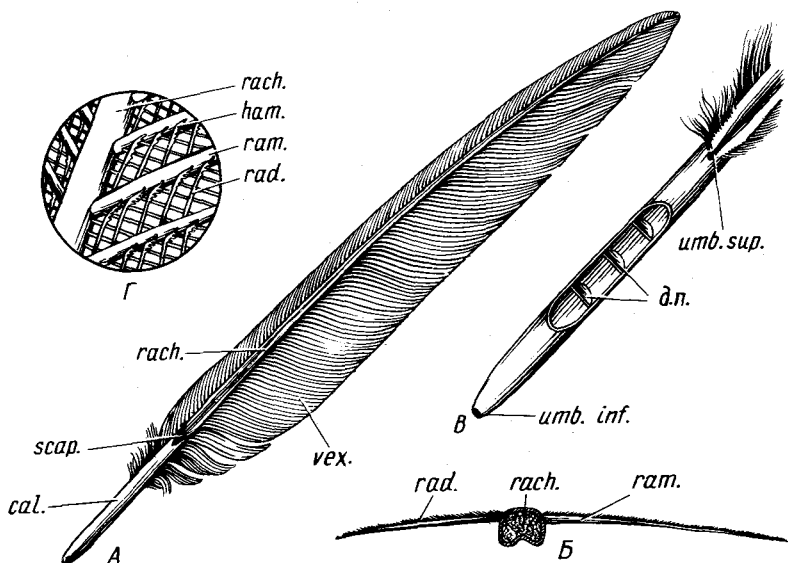


Рис. 1. Строение контурного пера птицы. А — общий вид махового пера; Б — поперечный разрез махового пера; В — строение очина; Г — тонкое строение опахала:

д.п. — душка пера; *cal.* — очин; *ham.* — крючки; *rach.* — стержень пера; *rad.* — бородка второго порядка; *ram.* — бородка первого порядка; *scap.* — ствол пера; *umb.inf.* — нижний пупок; *umb.sup.* — верхний пупок; *vex.* — опахало

несомненно происходящий из чешуй рептилий. При изучении покровов птиц можно ограничиться только рассмотрением особенностей строения и расположения перьев, поскольку для подробного знакомства со строением кожи и развитием пера необходимы специально изготовленные гистологические препараты. Сначала следует рассмотреть строение отдельного пера в целом, а затем уточнить детали строения под бинокулярным или обычным микроскопом.

Перьевого покров птиц представлен контурными перьями (на хвосте и крыле из них образуются рулевые и маховые), нитевидными, полупуховидными перьями и пухом. Для изучения строения отдельного контурного пера лучше всего использовать крупные маховые или рулевые перья.

Каждое контурное перо состоит из осевой части – ствола – и прикрепленных к его боковым сторонам опахал.

Ствол (*scapus*, рис. 1, *scap.*) составляет основу пера и, проходя вдоль его средней линии, разделяет перо на две части. Более длинный участок ствола, к которому прикрепляются бородки пера, носит название *стержня* (*rachis*, рис. 1, А, Б, Г, *rach.*). В поперечном сечении стержень имеет округло-четырёхгранную форму (рис. 1, Б). Рассматривая стержень на поперечном разрезе под бинокулярным микроскопом, следует обратить внимание на то, что дорсальная его поверхность выпуклая, а по вентральной проходит неглубокая бороздка. На разрезе махового пера хорошо видно, что бородки, составляющие опахало, прикрепляются к стержню на разном уровне. Бородки узкой части опахала прикрепляются более дорсально, чем широкой. Наружные стенки стержня образованы плотным роговым корковым веществом. Внутренняя часть заполнена губчатым мозговым веществом, состоящим из отдельных ороговевших клеток.

Нижняя глубоко погруженная в кожу часть ствола носит название *очина* (*calamus*, рис. 1, А, *cal.*) и имеет отличное от стержня строение. На его проксимальном конце имеется отверстие – *нижний пупок* (*umbilicus inferior*, рис. 1, Б, *umb.inf.*), через который происходит питание пера во время роста. На дистальном конце очина с вентральной стороны на уровне начала бородок опахала также имеется отверстие – *верхний пупок* (*umbilicus superior*, рис. 1, В, *umb.sup.*), окруженный небольшим количеством бородок. Контурные перья многих птиц несут побочный ствол (*hyporachis*), отходящий рядом с отверстием верхнего пупка. У голубей он отсутствует. От щелевидного отверстия верхнего пупка начинается вышеописанная бороздка вентральной поверхности стержня.

Полость очина содержит цепочку из вставленных друг в друга роговых колпачков, или дисков, – *душку пера* (рис. 1, В, *д.п.*), которая представляет собой омертвевший сосочек, питавший кровью молодое растущее перо.

Опахало (*véxillum*, рис. 1, А, *vex.*) образовано *перьевыми ветвями*, или *бородками*, *первого порядка* (*ramus*, рис. 1, Б, Г, *ram.*). На поперечном

срезе пера видно, что они имеют вид тонких заостренных к вершине пластинок (рис. 1, Б). От дорсальной части бородки первого порядка в обе стороны отходят состоящие из ряда ороговевших клеток *лучи, или бородки, второго порядка* (radius, рис. 1, Б, Г, rad.). Проксимально и дистально направленные лучи отличаются по своему строению. Для детального рассмотрения строения бородок второго порядка необходимо отделить их вместе с бородкой первого порядка и поместить на предметное стекло. При малом увеличении микроскопа хорошо видно, что дистально направленные бородки второго порядка несут на концах многочисленные мелкие *крючки* (hamulus, рис. 1, Г, ham.), образованные одной клеткой. Благодаря налеганию бородок второго порядка друг на друга они прочно и эластично соединяются между собой. Соседние бородки первого порядка образуют опахало пера.

Пуховые перья (penpluma), располагающиеся в первую очередь на туловище птиц, отличаются от контурных тем, что стержень пера относительно короткий, зато бородки первого порядка достигают значительной длины. Бородки второго порядка не имеют крючков, и поэтому пуховые перья лишены плотных опахал. Если стержень пера очень короткий, то такое перо называется *настоящим пухом* (pluma). Многие контурные перья у основания имеют строение пухового пера с несцепленными бородками, тогда как дистальная часть имеет плотное опахало. Это *полупуховые перья* (semipluma). Если тщательно удалить контурные и пуховые перья с небольшого участка кожи, то обычно хорошо видны *нитевидные, или нитчатые, перья* (fillopenna s. fillopluma). Выдернув такое перо и рассмотрев под биноклем, можно убедиться, что оно имеет тонкий и мягкий стержень и очень немногочисленные бородки на дистальном конце. Такие перья располагаются рядом с контурными и пуховыми. Они, вероятно, служат рецепторами положения перьев.

У подавляющего большинства птиц поверхность тела не сплошь покрыта перьями. Последние располагаются по определенным участкам, которые носят название *птерилий* (pteryla). Остающиеся неоперенными участки кожи получили название *аптерий* (apterium). Для изучения расположения перьев лучше всего изготовить постоянный препарат, для чего свежезабитую птицу полностью ошипывают и фиксируют в формалине в расправленном состоянии. Расположение оперенных участков сходно у разных групп птиц, поэтому, рассмотрев их у голубя, можно составить представление о расположении птерилий и аптерий и у других видов. Рассматривая тушку птицы с дорсальной стороны (рис. 2, Б), можно отметить несколько оперенных участков.

Головная птерилия (pteryla capitis, рис. 2, р. cap.) объединяет перья, покрывающие голову птицы, и переходит на переднюю часть шеи.

Спинная птерилия (pteryla dorsalis, рис. 2, р. dor.) начинается от затылка, идет по дорсальной стороне шеи и затем раздваивается в области плеча. Продолжаясь на туловище, птерилия сильно расширяется и тянется вплоть до основания хвоста.

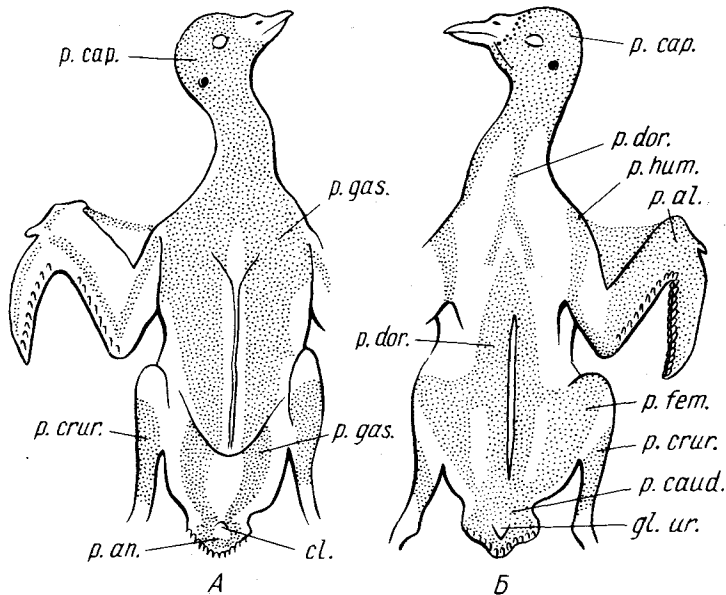


Рис. 2. Расположение перьев на теле голубя *Columba livia*. А — вид с вентральной стороны; Б — вид с дорсальной стороны:

cl. — клоака; *gl. ur.* — копчиковая железа; *p. al.* — крыловая птерилия; *p. an.* — анальная птерилия; *p. cap.* — головная птерилия; *p. caud.* — хвостовая птерилия; *p. crur.* — голенная птерилия; *p. dor.* — спинная птерилия; *p. fem.* — бедренная птерилия; *p. gas.* — грудная птерилия; *p. hum.* — плечевая птерилия

Хвостовая птерилия (*pteryla caudae*, рис. 2, *p. caud.*) — продолжение спинной птерилии и состоит из рулевых перьев и верхних и нижних кроющих хвоста. В нее входят перья, расположенные вокруг копчиковой железы.

Плечевая птерилия (*pteryla humeralis*, рис. 2, *p. hum.*) образована узкой полоской перьев, тянущейся вдоль основания плеча параллельно лопатке. Спереди она сливается с грудной птерилией.

Крыловая птерилия (*pteryla alaris*, рис. 2, *p. al.*) состоит из кроющих крыла и первостепенных и второстепенных маховых перьев.

Бедренная птерилия (*pteryla femoralis* s. *pteryla lumbalis*, рис. 2, *p. fem.*) проходит параллельно оси тела вдоль основания бедра, передний ее отдел у голубя сливается со спинной птерилией, а задний — с хвостовой.

Голенная птерилия (*pteryla cruralis*, рис. 2, *p. crur.*) покрывает со всех сторон голень и доходит до интертарзального сочленения.

На вентральной стороне птицы можно отметить следующие птерилии (рис. 2, А).

Грудная, или брюшная, птерилия (*pteryla gastrica*, рис. 2, *p. gas.*) у голубя сильно развита. Спереди она непарная и сливается с головной.

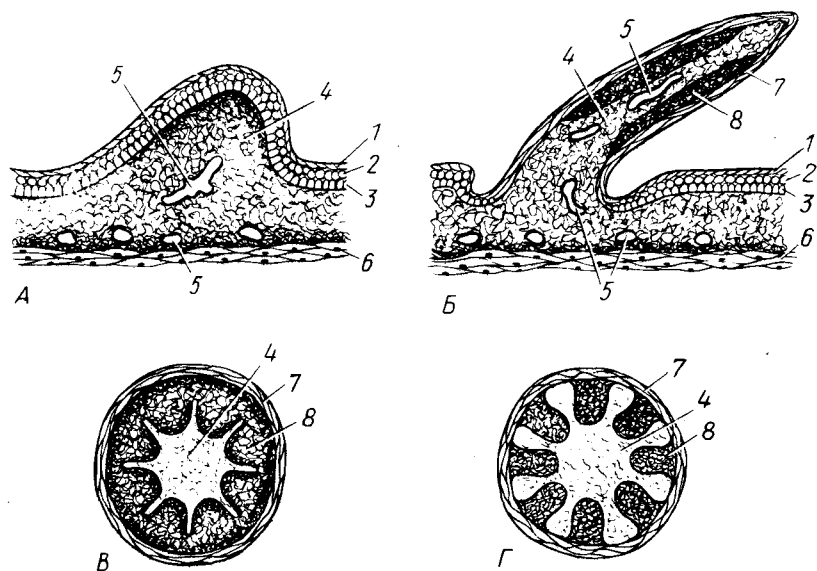


Рис. 3. Схема развития пухового пера птицы. А—Г — последовательные стадии развития: 1 — роговой слой; 2 — слой полигональных клеток; 3 — герминативный слой; 4 — пульпа; 5 — кровеносные сосуды; 6 — подкожная соединительная ткань; 7 — чехлик пера; 8 — закладка бородок первого и второго порядка

Она покрывает всю нижнюю часть груди и продолжается на брюхо, оставляя неоперенную узкую срединную полоску.

Аральная птерилия (*pteryla analis*, рис. 2, *p. an.*) представлена перьями, окружающими наружное отверстие клоаки.

Для изучения тонкого строения кожи птиц необходима серия гистологических препаратов ее поперечных срезов, изготовленных по парафиновой или целлоидиновой методике. На таких препаратах при увеличении микроскопа в 150–200 раз можно различить основные слои кожных покровов.

Эпидермис (*epidermis*) очень тонкий и состоит из нескольких слоев клеток, нижний из которых с крупными ядрами является герминативным. Тонкий поверхностный роговой слой имеет слоистое строение.

Собственно кожа, или кориум (*corium*), состоит из рыхло расположенных соединительно-тканых волокон, между которыми видны ядра отдельных клеток. Более компактно волокна кориума располагаются непосредственно под эпидермисом, а также на границе с подкожной клетчаткой.

Если желательно познакомиться с развитием пера, следует изготовить серию гистологических препаратов из кожи эмбрионов птиц. Наибо-

лее доступным объектом являются цыплята, на которых легко проследить все этапы развития пухового пера. На ранней стадии развития (пятый – седьмой день) пуховое перо имеет вид небольшого бугорка, возвышающегося над поверхностью кожи (рис. 3, А). Эпидермис состоит из трех слоев: наружного ороговевающего, носящего название эпитрихиального и состоящего из слабо отграниченных друг от друга клеток (рис. 3, А, 1), внутреннего росткового, или герминативного, клетки которого имеют цилиндрическую форму (рис. 3, А, 3), и промежуточного с полигональными клетками (рис. 3, А, 2). Поверхностный *эпитрихиальный слой* (epitrichium) вместе с прилегающими полигональными клетками образует чехлик, или трубку, покрывающую молодое перо. На месте закладки пера эпидермис практически не утолщается, сосочек образован за счет скопления клеток мезодермального происхождения, образующих *пульпу* (pulpa, рис. 3, А, 5). Под собственно кожей видна подкожная клетчатка (рис. 3, А, 6), на границе с которой располагается значительное количество кровеносных сосудов.

При дальнейшем развитии бугорок увеличивается в длину, превращаясь в наклонный сосочек. Кожа вокруг сосочка углубляется, образуя влагалище (рис. 3, Б). Поверхностные слои утолщаются, клетки их становятся плоскими, образуя чехлик пера (рис. 3, Б, 7). Внутренние слои эпидермиса четко отделяются от сердцевины пера (рис. 3, В, 8). В дальнейшем эти слои внутренними бородками подразделяются на отдельные продольные тяжи, что особенно четко видно на поперечных разрезах сосочков (рис. 3, В). На более поздних стадиях тяжи эпидермальных клеток все больше отделяются друг от друга (рис. 3, Г) и в них образуются бородки первого и второго порядка, тогда как ткань пульпы становится все более и более рыхлой. После полного образования и ороговения бородок чехлик пера лопается с вершины и перо разворачивается. Интермедиальные клетки, не участвующие в образовании бородок первого и второго порядка, также ороговевают и в процессе разворачивания пера рассыпаются, образуя пыльцу. Мезодермальный сосочек пера укорачивается по мере роста роговых образований, а отделяющиеся при этом роговые чехлики образуют душку пера. Пуховой птенцовый покров сменяется дефинитивным пером, развивающимся на том же сосочке.

Эпидермальный зачаток (герминативный слой) пера имеет форму бокала с отверстием в дне. На краю этого "бокала" осуществляется дифференциация и орогование бородок пера. Развитие завершается орогованием самого „бокала”, при этом остатки его отверстий сохраняются в виде верхнего и нижнего пупков. В настоящем пухе взрослой птицы очин имеет ровный верхний край, на котором вокруг пупка располагаются бородки первого порядка. В контурном пере один край „бокала” сильно вытягивается вверх, сохраняя непрерывный ряд бородок по краю, и образует стержень пера. Верхний пупок при этом вытягивается в щель. У некоторых птиц по периметру очина образуются два стержня (эму, куриные).

ВСКРЫТИЕ

Прежде чем приступить к вскрытию, следует сначала частично очистить птицу, удалив перья с вентральной стороны груди и туловища, а также с шеи, оголив ее вентральную часть вплоть до головы. Наиболее осторожно эту операцию нужно проводить в области шеи. У голубей, особенно весной, находящиеся в этой области крупные венозные сосуды сильно набухают и легко повреждаются. После частичного удаления перьев необходимо снять кожу. Для этого ее разрезают по средней линии вентральной стороны, от клоаки вперед до заднего края зоба. Оттянув края разреза кожи на себя и пропуская пальцы второй руки между мускулатурой и кожей, отделяют кожу от вентральной части туловища. На вентральной стороне шеи кожу удобнее разрывать, осторожно отделяя ее от стенки зоба пальцами или тупым орудием, например ручкой скальпеля, чтобы не повредить стенку зоба. После этого оттягивают кожу в стороны.

Для вскрытия полости тела поступают следующим образом. Острым скальпелем больше отделяют, чем отрезают, грудные мышцы обеих сторон от латеральных поверхностей ключиц и киля грудины. Острие скальпеля должно все время скользить по кости, при правильно проведенной операции на кости не должно оставаться мускульных волокон. После этого отделяют мышцы от грудины, приподнимая их пальцами начиная с заднего края. При этом особенно осторожно следует отделять мышцы в области сочленения коракоидов с грудиной, где проходят крупные венозные и артериальные сосуды. Отвернув мышцы в стороны, полностью освобождают от них грудину. Затем скальпелем подрезают брюшную стенку тела вдоль заднего края грудины, оттягивают на себя задний край грудины, разрывая прикрепляющиеся к ней пленки, и перерезают ножницами вентральные части ребер в месте их сочленения с грудиной, а затем и коракоиды у их основания. Перерезка коракоида требует особой осторожности, поскольку при этой операции легко повре-

Рис. 4. Общая топография внутренних органов самца голубя *Columba livia*:

НДК — надкловье; *ПДК* — подкловье; *a.fem.* — бедренная артерия; *a.hyp.* — подчревная артерия; *a.inp.* — безымянная артерия; *a.isch.* — седалищная артерия; *a.mes.a.* — передняя брыжеечная артерия; *ao.d.* — спинная аорта; *atr.* — предсердие; *cer.* — восковица; *cl.* — клоака; *caec.* — слепая кишка; *d.sp.* — семяпровод; *duod.* — двенадцатиперстная кишка; *gl.th.* — зобная железа; *gl.thyr.* — щитовидная железа; *gon.* — гонада; *h.* — печень; *ing.* — зоб; *int.* — тонкий кишечник; *l.* — селезенка; *m.a.e.* — наружный слуховой проход; *mb.n.* — мигательная перепонка; *nar.* — ноздря; *oes.* — пищевод; *oc.* — глаз; *pdt.* — подотека; *p.inf.* — нижнее веко; *pnsc.* — поджелудочная железа; *prv.* — железистый желудок; *p.sup.* — верхнее веко; *pul.* — легкое; *rep.* — почка; *ret.* — прямая кишка; *trach.* — трахея; *ung.* — коготь; *ur.* — мочеточник; *v.c.a.* — передняя полая вена (левая); *v.c.m.* — копчиково-брыжеечная вена; *v.cos.* — копчиковая вена; *v.c.p.* — задняя полая вена; *vent.* — мускульный желудок; *ventr.* — желудочек сердца; *v.fem.* — бедренная вена; *v.hm.* — вена прямой кишки; *v.i.i.* — внутренняя подвздошная вена; *v.isch.* — седалищная вена; *v.p.h.* — воротная вена печени; *v.p.g.* — приносящая вена почки; *v.r.g.* — выносящая вена почки

дить проходящие здесь крупные кровеносные сосуды. Перерезают по средней линии вилочку, проводят разрез брюшной стенки от заднего края грудины до клоакального отверстия, раздвигают плечевой пояс и края разреза, чтобы рассмотреть общую топографию внутренних органов.

ОБЩАЯ ТОПОГРАФИЯ ВНУТРЕННИХ ОРГАНОВ (рис. 4)

Прежде чем приступить к изучению общей топографии внутренних органов, следует убедиться в том, что большинство промежутков между внутренними органами заполнено тонкостенными воздушными мешками. Для этого плотно вставляют в отверстие гортани оттянутый конец стеклянной трубочки. Можно воспользоваться для этой цели стеклянной частью пипетки. При осторожном вдувании в трубку воздуха можно добиться наполнения им воздушных мешков. Детальное описание мешков дается при дыхательной системе, но если имеется необходимость подробно ознакомиться с ними, то это нужно сделать до изучения общей топографии внутренних органов, поскольку мешки неизбежно повреждаются при дальнейшей препаровке.

На вскрытом голубе в первую очередь бросается в глаза очень крупное сердце, лежащее в средней части полости тела. В нем хорошо выделяются более светлая часть, соответствующая двум *желудочкам* (*ventr.*), и лежащие впереди и по бокам от нее темно-красные *предсердия* (*atr.*). Перед предсердиями видны идущие поперек светлые *безымянные артерии* (*a.inn.*). Впереди от сердца видна кольчатая *трахея* (*trch.*), а левее от нее – тонкостенный *пищевод* (*oes.*). На уровне переднего края грудных мышц лежит расширение пищевода – *зоб* (*ing.*). Позади сердца расположены две темно-красные доли *печени* (*h.*). Правая доля печени значительно больше левой. Из-под нижнего края левой доли печени выступает *мускульный желудок* (*vent.*). Оттянув левую долю печени вправо от препарирующего, можно видеть лежащую дорсальнее нее утолщенную по сравнению с пищеводом *железистую часть желудка* (*prv.*). Отвернув желудок влево от препарирующего, следует рассмотреть *гонады* (*gon.*) – парные семенники у самцов или непарный яичник у самки. Дорсальнее половых желез лежат состоящие из трех округлых долей темно-красные *почки* (*ren.*).

Оттянув семенник влево, можно видеть, что вдоль задней половины его медиального края лежит небольшое тельце – *придаток семенника*, от которого назад в сторону клоаки отходит извитой *семяпровод* (*d.sp.*), проходящий по средней части вентральной стороны почки. У самцов рядом с семяпроводом и несколько медиальнее его тянется почти прозрачная трубка *мочеточника* (*ur.*). У самок вдоль левой стороны полости тела проходит непарный левый *яйцевод*; мочеточник тянется по вентральной стороне почки.

Оттянув желудок вправо от препарирующего, а правую долю печени вверх, находят место выхода из желудка *двенадцатиперстной кишки*

(*duod.*) и образуемую ею петлю, где располагаются доли *поджелудочной железы (рпсг.)*. Отвернув печень еще несколько вперед, можно видеть соединяющий обе доли печени и идущий поперек полости тела крупный сосуд – *воротную вену печени (v.p.h.)*.

Селезенка (lien, рис. 4, 6, l.). Отвернув вперед среднюю часть печени, следует найти расположенную на правой части железистого желудка селезенку. Этот орган, относящийся к кровеносной системе, богато снабжен кровеносными сосудами. У голубя селезенка имеет овальную, почти бобовидную форму. На свежих препаратах она темно-красного цвета.

У вороны селезенка имеет форму сильно вытянутого овального тела, задний конец которого прилегает к восходящей петле двенадцатиперстной кишки, а передний подходит к дорсальной стороне железистого желудка.

У перепела селезенка небольшая, округлой формы, прилегает к правой стороне железистого и мускульного желудков в области их границы.

Аккуратно отвернув влево от препарирующего петли кишечной трубки, следует найти лежащий под позвоночником задний отдел *тонкого кишечника (int.)* и место перехода его в прямую кишку, которое четко обозначено отходящими здесь двумя короткими *слепыми кишками (саес.)*. *Прямая кишка (rct.)* короткая и открывается в *клоаку (cl.)*. Наружное отверстие последней, имеющее вид поперечной щели, расположено у основания хвоста.

Справа и слева от предсердий видны довольно мощные, но тонкостенные, темные от заполняющей их крови *передние полые вены (v.c.a.)*. Осторожно, чтобы не повредить их, оттягивают сердце влево от препарирующего, а стенку грудной полости наружу и рассматривают прилегающие к дорсальной и латеральной стенке грудной полости *легкие (pul.)*. Они светло-красного цвета и занимают самую дорсальную часть грудной клетки.

Общее расположение внутренних органов у вороны и перепела сходно с таковым у голубя, хотя имеются и некоторые отличия.

У вороны в отличие от голубя зоб отсутствует. Кроме того, имеется хорошо развитый желчный пузырь, расположенный в петле двенадцатиперстной кишки, впереди от долей поджелудочной железы и прилегающий к левой доле печени.

У перепела отличий больше. У него, так же как и у вороны, хорошо выражен желчный пузырь. В почке отчетливо выражена только передняя доля, тогда как задний отдел почки имеет форму ленты. Прямая кишка значительно длиннее, чем у голубя. Довольно длинные слепые кишки отходят от кишечной трубки на уровне желудка.

Рассмотрев общую топографию внутренних органов, следует обратить особое внимание на некоторые железы внутренней секреции, поскольку они могут быть легко повреждены при дальнейшей препаровке.

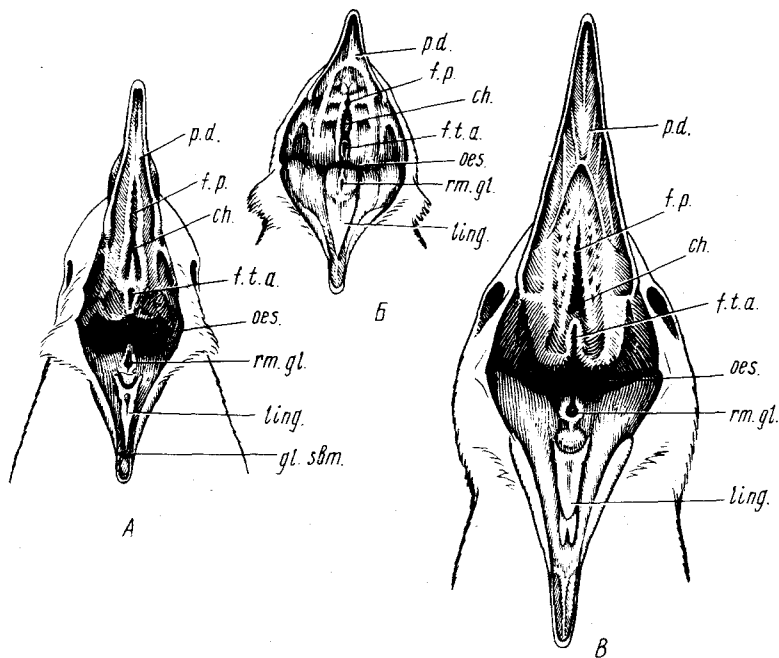


Рис. 5. Ротовая полость птиц. А — голубя *Columba livia*; Б — перепела *Coturnix japonica*; В — вороны *Corvus corone*:

ch. — хоаны; f.p. — небная щель; f.t.a. — отверстие евстахиевых труб; gl.sbm. — подчелюстные железы; ling. — язык; oes. — отверстие пищевода; p.d. — твердое небо; rm.gl. — гортанная щель

Щитовидная железа (*glandula thyreoidea*, рис. 4, *gl. thyр.*) у птиц состоит, как правило, из двух разделенных долей. Для того чтобы отыскать одну из них, необходимо сильно оттянуть вбок переднюю часть грудной мускулатуры вместе с перерезанными скелетными элементами плечевого пояса, а пищевод — к середине. При этом открывается лежащая довольно поверхностно общая сонная артерия. В глубине видно мощное сплетение нервов, идущих в переднюю конечность. На уровне переднего края этого сплетения к вентральной стороне общей сонной артерии прилегает задним концом небольшое плотное темное тело — **щитовидная железа**. Тело железы располагается на вентральной поверхности яремной вены. Аккуратно отпрепарировав железу от соединительной ткани, можно видеть, что к железе от общей сонной артерии подходит относительно крупный сосуд — **артерия щитовидной железы**. От железы отходит **вена щитовидной железы**, впадающая в яремную вену.

У вороны щитовидная железа — небольшое тело чечевицеобразной формы, прилегающее к основанию общей сонной артерии и располагающееся на уровне средней части плечевого сплетения.

У перепела маленькое тельце щитовидной железы прилегает к общей сонной артерии у места ее отхождения.

Зобную железу (*glandula thymus*, рис. 4, *gl.th.*) у птиц следует рассматривать как комплексную лимфатическую и эндокринную железу. Она имеет две лопасти, каждая из которых в свою очередь состоит из отдельных долек.

У голубя отдельные дольки железы лежат непосредственно на яремной вене. Начинаясь от щитовидной железы, серия долек зобной железы тянется вперед примерно до середины шеи. Размеры долек сильно зависят от возраста птицы: у молодых птиц они значительно крупнее, чем у старых.

У вороны зобная железа имеет вид очень тонких бляшек, лежащих на латеральной стороне яремной вены в ее средней части.

У взрослых особей перепела дольки зобной железы, лежащие вдоль яремной вены, очень плохо отличимы от расположенной здесь же жировой ткани.

Дальнейшее изучение всех систем органов лучше всего начать с рассмотрения ротоглоточной полости, являющейся общей для пищеварительной и дыхательной систем.

РОТОГЛОТОЧНАЯ ПОЛОСТЬ (рис. 5)

Чтобы рассмотреть органы, располагающиеся в ротоглоточной полости, необходимо при помощи ножниц разрезать углы рта и сильно оттянуть вниз нижнюю челюсть. Первоначально следует рассмотреть нёбную поверхность.

В своей передней части нёбо (*palatinum*, *p.d.*) сплошное и частично отделяет передний отдел носовой полости от ротовой. Далее назад небо птиц представлено двумя боковыми складками, между которыми остается разной формы (у разных видов) *нёбная щель* (*fissura palatina*, *f.p.*). Края складок, как правило, несут зубчики. Нёбная поверхность покрыта ороговевшим эпидермисом. У голубя она гладкая. У вороны и перепела несет направленные назад роговые сосочки, располагающиеся у вороны продольными рядами, а у перепела образующие три поперечных ряда.

Хоаны (*choanae*, *ch.*). Задняя часть нёбной щели расширяется в единое отверстие внутренних ноздрей – хоан. У голубя это отверстие подразделяется на два поднимающейся с крыши ротовой полости продольной складкой.

Отверстие евстахиевых труб (*foramen tubae auditivae*, *f.t.a.*) – непарное и открывается позади отверстия хоан.

У вороны и перепела крыша ротовой полости в области хоан и евстахиевых труб несет сосочки. Позади отверстия евстахиевых труб у всех описываемых видов находится ряд крупных глоточных сосочков.

Обратимся теперь к органам, лежащим на дне ротоглоточной полости. *Язык* (*lingua*, *ling.*) птиц образуется из двух непарных зачатков, и

таким образом эпителиальный покров задней части языка имеет энтодермальное, а передний – эктодермальное происхождение. Передняя более жесткая, ороговевшая часть языка имеет треугольную форму. Вдоль заднего вырезанного края роговой части располагаются острокопечные роговые сосочки, которые у перепела лежат в два ряда. Основание языка, поддерживаемое *basihyale*, наоборот, мягкое, округлой формы.

Гортанная щель (*rima glottidis s. glottis, m.gl.*) располагается позади основания языка.

Пищевод (*oesophagus, oes.*). Позади отверстия гортани располагается широкий вход в пищевод, отграниченный от ротоглоточной полости сосочками, расположенными позади гортанной щели и отверстия евстахиевых труб.

Железы ротовой полости. Как и у всех наземных позвоночных, в ротовую полость птиц открываются протоки большого количества слизистых желез. Некоторые из них удается рассмотреть даже без специальной препаровки.

Подчелюстные железы (*glandula submaxillaris, рис. 5, А, gl.sbm.*). Эти железы мелкие и располагаются между ветвями нижней челюсти. Отпрепарировать железы довольно трудно, однако их протоки, открывающиеся на дне ротовой полости по бокам от кончика языка, обнаружить у голубя относительно легко. У вороны и перепела их протоки заметны плохо.

В ротовую полость птиц открываются также протоки челюстных желез и желез углов рта. Однако отверстия их выводных протоков очень плохо заметны. Гораздо лучше видны многочисленные отверстия мелких желез, которые разбросаны по разным частям ротовой полости. Наиболее четко отверстия этих желез видны на основании языка, а также по бокам от него на дне ротовой полости. Кроме того, железы, хорошо различимые по отверстиям выводных протоков, лежат позади отверстия хоан. У ворон отверстия желез разбросаны еще и по нижней части языка. Только для некоторых видов птиц можно считать доказанным наличие в секрете желез ротовой полости диастатического фермента. В частности, он имеется у цыплят, но не у взрослых кур.

ПИЩЕВАРИТЕЛЬНАЯ СИСТЕМА

Пищевод (*oesophagus, см. рис. 4, 6, oes.*) принадлежит к переднему отделу кишечника и начинается широким отверстием в глубине ротоглоточной полости. Чтобы его рассмотреть полностью, необходимо аккуратно отпрепарировать и отвернуть в сторону трубку трахеи. Стенки пищевода мягкие и легко растяжимые. Вскрыв стенку, можно убедиться в том, что внутренняя поверхность пищевода покрыта складочками слизистой оболочки.

Зоб (*ingluvies, см. рис. 4, ing.*). У голубя и перепела на уровне задней части шеи имеется расширение пищевода – зоб. У голубя он крупный и

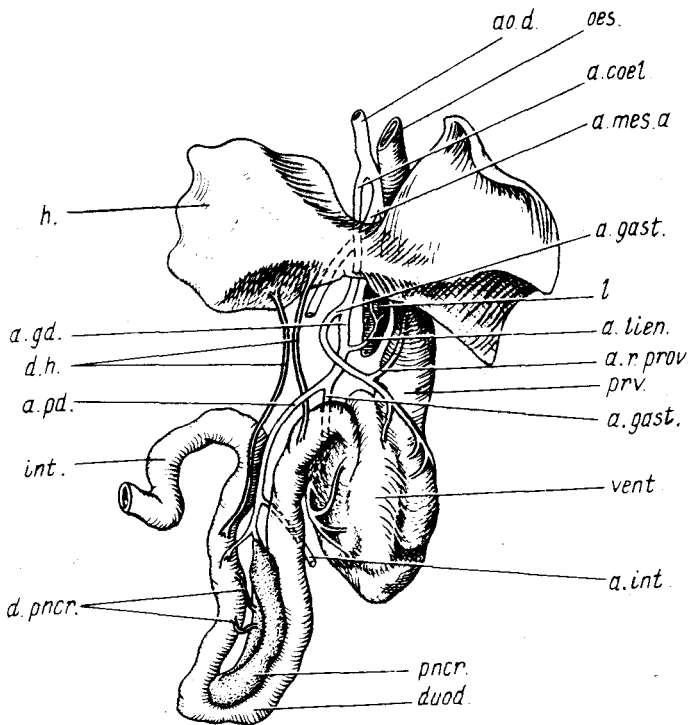


Рис. 6. Пищеварительный тракт голубя *Columba livia* и снабжающие его артериальные сосуды: *a.coel.* — чревная артерия; *a.gast.* — желудочная артерия; *a.gd.* — желудочно-двенадцатиперстная артерия; *a.int.* — тонкий кишечник; *a.lien.* — селезеночная артерия; *a.mes.a.* — передняя брыжеечная артерия; *ao.d.* — спинная аорта; *a.pd.* — поджелудочно-двенадцатиперстная артерия; *a.r.prov.* — возвратная артерия железистого желудка; *d.h.* — желчный проток; *d.pnscr.* — проток поджелудочной железы; *duod.* — двенадцатиперстная кишка; *h.* — печень; *int.* — тонкий кишечник; *l.* — селезенка; *oes.* — пищевод; *pnscr.* — поджелудочная железа; *prv.* — железистый желудок; *vent.* — мускульный желудок

двулопастный. У перепела зуб небольших размеров, асимметричен. У вороны, как уже указывалось, зуб отсутствует. У голубя клетки, выстилающие внутреннюю поверхность стенки зоба, обладают способностью в период выкармливания птенцов выделять особую сывороткообразную жидкость, так называемое "молочко", которым птица кормит своих птенцов. Вероятно, этим обусловлена относительно большая величина у голубя связанных с зобом кровеносных сосудов — зобной артерии и вены. Зоб не только служит местом хранения пищи, она подвергается здесь также предварительному химическому воздействию.

Проходя между сросшимися в вилочку ключицами, пищевод входит

в полость тела и идет здесь дорсальнее сердца и трахеи. При его препаровке в этой области следует стараться не повредить крупные венозные и артериальные сосуды, а также мышцы, идущие от трахеи и нижней гортани.

Желудок (gaster s. stomachus) у птиц состоит из двух частей – железистой и мускульной, каждую из которых принято описывать как самостоятельное образование. В действительности мускульный желудок представляет собой видоизмененный пилорический отдел желудка. Оттянув печень влево, а сердце немного вперед, аккуратно при помощи препаровальной иглы перерывают соединительно-тканые пленки, соединяющие желудок с печенью, и рассматривают обе части желудка.

Железистый желудок, или железистая часть желудка (proventriculus, см. рис. 4, 6, *prv.*). Его передняя часть лежит дорсальнее сердца, так что место перехода пищевода в желудок прикрыто от препарирующего предсердиями и желудочками. Каудальный конец железистого желудка лежит дорсальнее левой доли печени, которую нужно отвернуть, чтобы его увидеть. По ширине железистый желудок несколько шире пищевода и стенки его значительно толще. Если вскрыть продольным разрезом мускульную оболочку и раздвинуть в стороны, то под ней видны плотно прилегающие друг к другу тела пищеварительных желез. У голубя и вороны они почти цилиндрической формы, плотные, а у перепела внешне напоминают жировые тела. В железистой части пища, очевидно, не задерживается, а лишь смешивается с обильным секретом пищеварительных желез.

Мускульный желудок, или мускульная часть желудка (ventriculus, см. рис. 4, 6, *vent.*), лежит позади железистого желудка, занимает всю левую часть полости тела и частично прикрыт от препарирующего левой долей печени. Отвернув влево доли печени и кишечник, можно видеть, что этот отдел имеет округлую, сдавленную с боков форму и толстые мускульные стенки. Оттянув обе части желудка влево, нетрудно найти проходящую под позвоночником спинную аорту, которая на уровне передней части железистого желудка отдает мощную чревную артерию (рис. 6, *a.coel.*). На инъецированных препаратах хорошо видны ее ветви к железистому и мускульному частям желудка (рис. 6, *a.r.prov.*; *a.gast.*). Стараясь не повредить этих сосудов, следует очистить мускульный желудок от соединительно-тканых пленок и рассмотреть его строение более детально. Плоские стенки желудка сходятся на его вентральной части, образуя тупой гребень, который тянется вдоль всего желудка, прерываясь только на небольшом участке, где в мускульный желудок впадает железистый и выходит двенадцатиперстная кишка. Тщательно отпрепаровав это место, следует подробнее познакомиться со строением мускульных стенок желудка. Главную массу толстостенной части желудка составляет гладкая мускулатура, оформленная в четыре мускула, связанных в единое целое. Боковые стенки образованы парными *боковыми мускулами* (*m.lateralis*), мышечные волокна которых прикрепляются к

широкому апоневрозу, сходящемуся почти к центру боковой стенки желудка. Примерно на середине вентральный гребень прерывается утолщением – *каудальным промежуточным мускулом* (*m. intermedius caudalis*). *Краниальный промежуточный мускул* (*m. intermedius cranialis*) располагается у места перехода железистой части желудка в мускульную часть.

Острым скальпелем следует разрезать желудок вдоль всего гребня от железистого желудка до двенадцатиперстной кишки (по большой кривизне желудка – *curvatura major*), стараясь не повредить сосудов. Развернув две половины, следует рассмотреть внутреннее строение желудка. Внутренняя стенка желудка выстлана плотной кератиноидной кутикулой, являющейся производной желез и клеток эпителия. У голубя и перепела она зеленоватого, а у вороны – желтоватого цвета. На разрезе четко видны толстая мускульная стенка и расположенный между ней и кутикулярной выстилкой тонкий более светлый эпителиальный слой. Следует обратить внимание на то, что каждый из промежуточных мускулов располагается над небольшим слепым выростом желудка. На дорсальной части внутренней стенки желудка следует найти два отверстия, отделенные друг от друга небольшим валиком. Правее от препарирующего и более краниально лежит отверстие железистого желудка. Каудальнее и левее – отверстие двенадцатиперстной кишки, имеющее вид продольной щели.

Двенадцатиперстная кишка (*duodenum*, см. рис. 4, 6, *duod.*) принадлежит средней кишке. Она начинается от желудка и имеет форму петли, нисходящее колено которой тянется в каудальном направлении, достигая заднего конца полости тела. Восходящее колено идет вперед и доходит до задней стенки печени, где переходит в следующий отдел тонкого кишечника. Двенадцатиперстная кишка снабжается кровью двумя артериями двенадцатиперстной кишки, которые представляют собой ветви чревной артерии (рис. 6, *a. pd.*). Эти сосуды проходят по дорсомедиальным сторонам ее восходящей и нисходящей ветвей. При дальнейшей препаровке следует стараться не повредить их, а также идущие вместе с ними крупные венозные сосуды. Вскрыв вентральную стенку двенадцатиперстной кишки продольным разрезом, следует убедиться, что ее внутренняя поверхность не несет складок, а покрыта многочисленными ворсинками, увеличивающими всасывательную поверхность.

В двенадцатиперстную кишку впадают протоки печени и поджелудочной железы, секреты которых играют определяющую роль в пищеварении.

Печень (*hepar*, см. рис. 4, 6, *h.*) – довольно крупная, темно-красного цвета, занимает всю передневентральную часть полости тела и состоит из двух долей. Правая доля печени значительно крупнее левой и доходит примерно до середины полости тела. Обе доли соединены тонкой перемычкой. Оттянув печень назад, можно видеть, что как правая, так и

левая доли на передней своей стенке несут вырезки для сердца. Задняя поверхность левой доли имеет вдавление, в которое помещается передняя часть мускульного желудка. Задняя поверхность правой доли несет вдавления, вмещающие двенадцатиперстную кишку и петли тонкого кишечника.

При препаровке печени видно, что несколько каудальнее и вентральнее от нее лежит жировое тело, от которого к печени идет относительно крупный венозный сосуд, впадающий в печень. Этот сосуд – частичный гомолог брюшной вены амфибий и рептилий (см. рис. 9, *v.abd.*).

Печеночные протоки (ductus hepaticus, рис. 6, *d.h.*) – парные. Они отходят от печени в области передней части петли двенадцатиперстной кишки. Для того чтобы их рассмотреть, нужно сильно оттянуть печень вперед и чуть растянуть обе ветви двенадцатиперстной кишки. Один проток выходит из правой доли печени, проходит по вентральной стенке переднего отдела восходящей петли двенадцатиперстной кишки и впадает в этот отдел в его средней части. Второй проток значительно короче. Он отходит у голубя от перемычки между двумя лопастями печени. Проток впадает в начало двенадцатиперстной кишки недалеко от места ее выхода из желудка.

У голубя желчный пузырь отсутствует, поэтому оба протока можно считать *печеночно-кишечными* (*d.hepatoentericus*). У двух других описываемых видов желчный пузырь имеется, в связи с чем отличается и топография выводных протоков. Оба протока отходят от правой доли печени в области, прилежащей к двенадцатиперстной кишке, недалеко друг от друга. Левый проток, соответствующий печеночно-кишечному протоку голубей, сначала проходит по брыжейке между ветвями двенадцатиперстной кишки, а затем поворачивает к ее восходящей ветви, в которую и впадает примерно на уровне середины желудка. Второй печеночный проток ductus hepaticus выходит недалеко от левого и тянется к желчному пузырю. Он довольно короткий.

Желчный пузырь (vesica fellea) располагается позади печени и прилегает к конечному отделу двенадцатиперстной кишки. У вороны и перепела он зеленого цвета и вытянутой формы. Начав с заднего края, аккуратно при помощи препаровальной иглы пузырь отделяют от стенки двенадцатиперстной кишки, что позволяет убедиться в том, что в его краниальный конец входит правый печеночный проток. Рядом с впадением печеночного протока из желчного пузыря выходит *проток желчного пузыря* (ductus cysticus). Последний, подойдя вплотную к стенке двенадцатиперстной кишки, впадает в нее рядом с местом впадения левого протока.

Поджелудочная железа (pancreas, см. рис. 4, 6, *pnscr.*) состоит из нескольких долей, расположенных в петле двенадцатиперстной кишки. У голубя можно четко разделить две доли: *вентральную* и *дорсальную*; для того чтобы рассмотреть последнюю, нужно отвернуть вперед петлю двенадцатиперстной кишки. Вентральная доля практически едина, но от

нее отходят два протока (ductus pancreaticus, см. рис. 6, *d.pncr.*). Первый отходит от краниальной части железы, идет почти в поперечном направлении и впадает в двенадцатиперстную кишку чуть каудальнее места впадения правого печеночного протока. Второй проток начинается примерно в средней части вентральной доли железы, идет сначала вперед, а затем круто изгибается влево от препарирующего и впадает в восходящую ветвь двенадцатиперстной кишки чуть позади места впадения первого протока. Дорсальная доля более компактна. Проток отходит от ее средней части, тянется далеко вперед параллельно медиальной стенке восходящей ветви двенадцатиперстной кишки и открывается в нее почти у самого изгиба. При препаровке протоков, особенно на неинъецированном материале, их легко можно спутать с запустевшими венозными сосудами. Однако последние, подойдя к стенкам двенадцатиперстной кишки, ветвятся, тогда как протоки входят в стенку кишки.

У перепела в поджелудочной железе четко различимы также две доли: дорсальная и вентральная, но каждая из них состоит из мелких долек. Протоки вентральной и дорсальной долей короткие, их только два, по одному от каждой доли; лучше всего искать их начиная от мест впадения, которые лежат рядом с местом впадения печеночного протока и протока желчного пузыря.

У вороны также имеются две доли, причем дорсальная – более крупная. Протоки обеих желез впадают в восходящую ветвь двенадцатиперстной кишки, рядом друг с другом, примерно в ее средней части.

Собственно тонкая кишка (ileum, см. рис. 4, 6, int.) птиц соответствует тощей и подвздошной кишке млекопитающих. Тонкая кишка собрана в петли при помощи брыжейки; последней она также прикрепляется к дорсальной стенке полости тела. Этот отдел кишечника снабжается ветвями брыжеечной артерии, которые проходят по брыжейкам. Кроме того, по брыжейкам проходят венозные сосуды; чтобы их не повредить, лучше до рассмотрения кровеносной системы не расправлять петли кишечника, а рассмотреть его начало и конец. Переднюю границу собственно тонкого кишечника установить трудно, поскольку она неразличима ни внешне, ни по внутреннему строению. Она проходит в области поворота конечного отдела двенадцатиперстной кишки. Отвернув влево петли тонкого кишечника, можно проследить тянущуюся вдоль средней линии дорсальной стенки полости тела прямую кишку и найти отходящие от кишечной трубки парные выросты – слепые кишки, которые и определяют границу между тонким и толстым кишечником. Разрезав стенку тонкой кишки впереди слепых выростов, можно убедиться в том, что внутренняя поверхность ее покрыта многочисленными ворсинками.

Слепые кишки (caecum, см. рис. 4, caec.) – парные выросты, лежащие на границе тонкого и толстого кишечника. У голубя эти выросты очень короткие и плотно прилегают к стенкам кишечника. Вскрыв слепую кишку продольным разрезом, можно видеть, что она внутри имеет полость.

У перепела слепые кишки достигают значительной длины. Они более четко обособлены от стенки толстой кишки, к которой прилегают. Вскрыв слепую кишку, легко убедиться в том, что внутренняя ее поверхность несет ворсинки, что указывает на участие этих отделов в пищеварении.

У вороны, так же как и у голубя, слепые кишки короткие. Они также имеют полость, но ворсинки на внутренней стенке отсутствуют.

Считается, что слепые кишки не только имеют значение для пищеварения, но являются и лимфоидным органом.

Прямая кишка (rectum, см. рис. 4, rct.). Задний отдел кишечника кроме слепых кишок представлен прямой кишкой, которая соответствует colon и rectum млекопитающих.

У голубя прямая кишка очень короткая, начинается на уровне отхождения слепых кишок и тянется назад; постепенно расширяясь, она переходит в клоаку. Кишка располагается дорсально и поэтому, чтобы ее рассмотреть, необходимо весь тонкий кишечник оттянуть вперед.

Если провести продольный разрез вентральной стенки прямой кишки и продолжить его вперед на тонкий кишечник, а потом вымыть содержимое кишечной трубки под струей воды, то, развернув края разреза, можно видеть, что внутренняя поверхность прямой кишки не несет ворсинок, но имеет кольцевую складчатость.

У перепела прямая кишка имеет значительную длину и примерно одинаковую толщину на всем протяжении. Внутренние ее стенки покрыты ворсинками. В этом легко убедиться, вскрыв прямую кишку продольным разрезом и рассмотрев строение ее внутренней стенки под бинокулярным микроскопом.

У вороны, как и у голубя, прямая кишка короткая и сильно расширяется к заднему концу, но внутренняя поверхность ее покрыта мелкими ворсинками.

Клоака (cloaca, см. рис. 4, cl.). Задний отдел прямой кишки переходит в клоаку – мешкообразное расширение, состоящее из трех отделов. Два – лежащие более краниально – энтодермального происхождения, так как они производные кишечной трубки. Третий имеет эктодермальное происхождение – образуется за счет впячивания наружных покровов.

Раздвинув перья, находят расположенную под основанием хвоста поперечную щель клоаки, обрамленную спереди и сзади двумя валиками – сфинктером клоаки. Вставив в отверстие клоаки одну браншу ножниц, проводят продольный разрез ее вентральной стенки, соединив его со сделанным ранее разрезом прямой кишки. Вымывают содержимое струей воды, раздвигают края разреза, закрепляют их булавками и рассматривают внутреннее строение клоаки.

Передний отдел клоаки (coprodaeum, рис. 7, cpr.). У голубя это довольно объемистая полость, отделенная от заднего конца прямой кишки мощной кольцевой складкой. Внутренняя поверхность этого отдела покрыта небольшими выступами слизистой оболочки, что придает ей

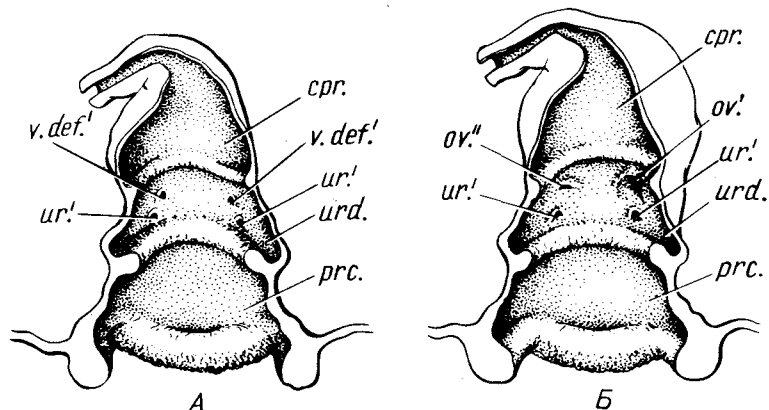


Рис. 7. Вскрытая клоака голубя *Columba livia*. А — самец; Б — самка:

cpr. — coprodaeum; *ov.'* — отверстие левого яйцевода; *ov.``* — отверстие правого яйцевода; *prc.* — proctodaeum; *ur.'* — отверстие мочеточника; *urd.* — urodaeum; *v.def.'* — отверстие семяпровода

бугристый характер. Этот отдел клоаки служит местом скопления фекальных масс.

У перепела этот отдел невелик и не так четко отграничен от прямой кишки.

У вороны, как и у голубя, он довольно объемистый, но прямая кишка переходит в него без резких границ.

Средний отдел клоаки (urodaeum, рис. 7, *urd.*) не очень велик по размерам. В него открываются мочеточники и выводные каналы половых путей. У голубя этот отдел относительно широкий и отделен от двух других отделов кольцевыми складками. Внутренняя поверхность его покрыта продольными складками и сосочками. Место впадения мочевых и половых протоков найти довольно трудно, поэтому эту операцию лучше отложить до изучения мочеполовой системы (см. с. 59).

У перепела границы отдела выражены нерезко. Наиболее четко обособленность этого отдела прослеживается на вентральной стороне клоаки.

У вороны этот отдел имеет вид узкой щели, расположенной на дорсальной стороне клоаки и отделенной от соседних отделов двумя высокими валиками.

Конечный отдел клоаки (proctodaeum, рис. 7, *prc.*) у всех рассматриваемых видов выражен хорошо. Отдел заканчивается клоакальным отверстием, окруженным мышечными валиками сфинктера клоаки, в которых лежит *m. sphincter cloacae*, его волокна хорошо видны на поперечном разрезе вентрального валика.

Фабрицева сумка (bursa Fabricii) — орган, продуцирующий лейкоциты, и в какой-то мере является аналогом зубной железы. Особенно

хорошо фабрициева сумка развита у птенцов. Она связана с конечным отделом клоаки. У взрослых птиц она редуцируется, макроскопически ее отпрепарировать невозможно.

Закончив изучение пищеварительной системы, следует ознакомиться с кровеносной системой, поскольку многие кровеносные сосуды могут быть легко повреждены при препаровке других систем.

КРОВЕНОСНАЯ СИСТЕМА

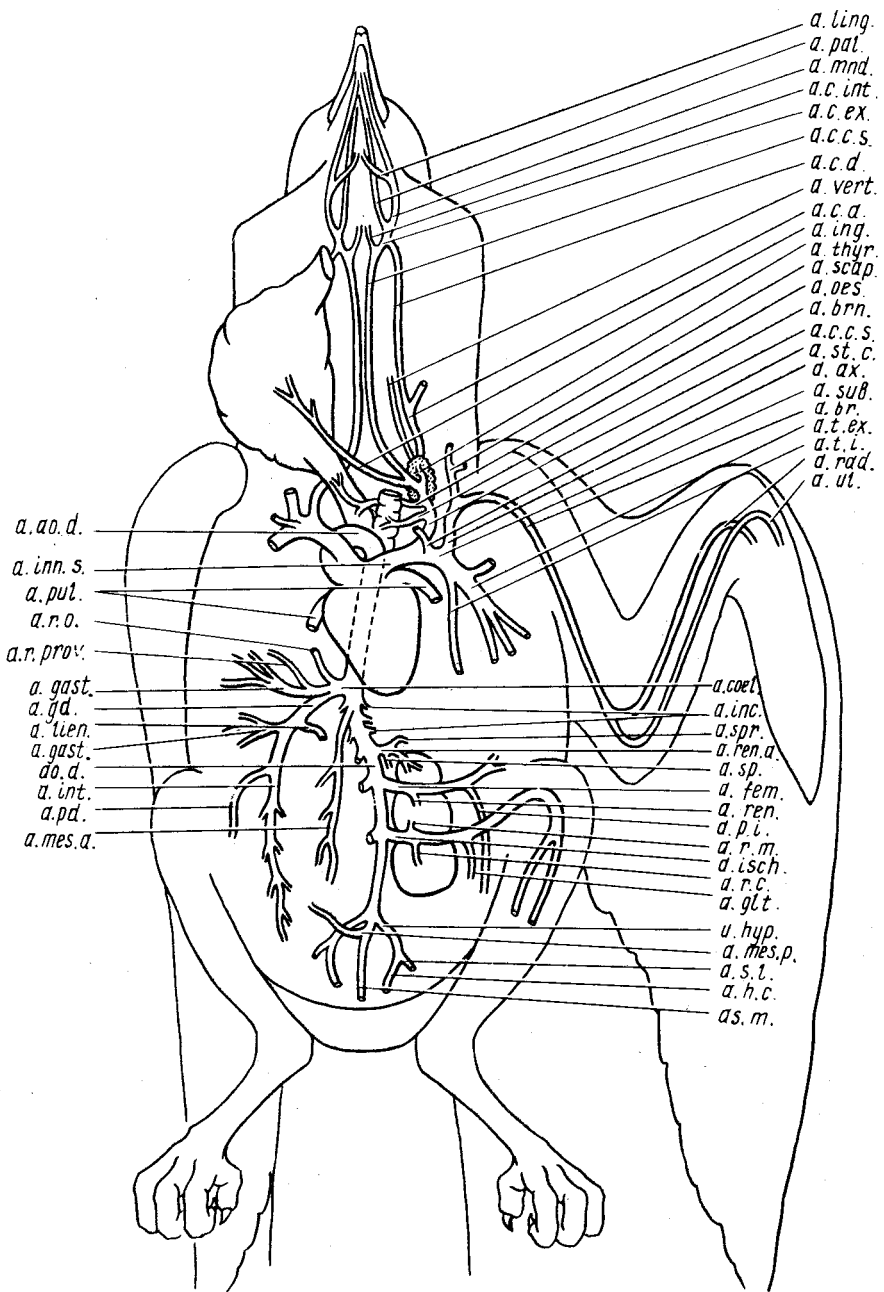
Кровеносная система птиц как группы, приспособившейся к полету, имеющей постоянную температуру тела и высокий уровень обмена веществ, обладает рядом прогрессивных черт, существенно отличающих ее от кровеносной системы рептилий. Для всего класса птиц характерно четырехкамерное сердце с полным обособлением правой артериальной и левой венозной частей. В связи с этим большой и малый круги кровообращения полностью отделены друг от друга.

Исследование кровеносной системы птиц лучше всего начать с рассмотрения артериальной системы, прослеживая сосуды по ходу тока крови, затем перейти к венозной системе и, наконец, разобраться во внешнем и внутреннем строении сердца. Именно в такой последовательности ведется описание кровеносной системы в данном руководстве.

В то же время следует помнить, что крупные венозные сосуды на свежих препаратах очень быстро закрустают, поэтому бывает желательно в первую очередь рассмотреть, пользуясь соответствующим описанием, венозную систему в области почек. Кроме того, лежащие вблизи сердца крупные артериальные стволы прикрыты от препарирующего не

Рис. 8. Схема артериальной системы голубя *Columba livia*. Ветвление парных сосудов показано только для левой стороны:

a. a. d. — правая дуга аорты; *a. ax.* — подмышечная артерия; *a. br.* — плечевая артерия; *a. brn.* — бронхиальная артерия; *a. c. a.* — восходящая шейная артерия; *a. c. s. s.* — левая общая сонная артерия; *a. c. d.* — нисходящая шейная артерия; *a. c. ex.* — наружная сонная артерия; *a. c. int.* — внутренняя сонная артерия; *a. coel.* — чревная артерия; *a. fem.* — бедренная артерия; *a. gast.* — желудочная артерия; *a. gd.* — желудочно-двенадцатиперстная артерия; *a. glt.* — ягодичная артерия; *a. h. c.* — прямокишечная артерия; *a. h. p.* — подчревная артерия; *a. inc.* — межреберные артерии; *a. ing.* — зобная артерия; *a. inn. s.* — левая безымянная артерия; *a. int.* — кишечная артерия; *a. isch.* — седалищная артерия; *a. lien.* — селезеночная артерия; *a. ling.* — язычная артерия; *a. mes. a.* — передняя брыжеечная артерия; *a. mes. p.* — задняя брыжеечная артерия; *a. mnd.* — нижнечелюстная артерия; *ao. d.* — спинная аорта; *a. oes.* — пищеводная артерия; *a. pal.* — нёбная артерия; *a. pd.* — поджелудочно-двенадцатиперстная артерия; *a. p. i.* — внутренняя тазовая артерия; *a. pul.* — легочная артерия; *a. rad.* — лучевая артерия; *a. r. c.* — задняя почечная артерия; *a. ren.* — почечные артерии; *a. ren. a.* — передняя почечная артерия; *a. r. m.* — средняя почечная артерия; *a. r. o.* — возвратная пищеводная артерия; *a. r. prov.* — возвратная артерия железистого желудка; *a. scap.* — лопаточная артерия; *a. s. l.* — боковая крестцовая артерия; *a. s. m.* — средняя крестцовая артерия; *a. sp.* — семенниковая артерия; *a. spr.* — надпочечная артерия; *a. st. c.* — груднино-ключичная артерия; *a. sub.* — подключичная артерия; *a. t. ex.* — наружная грудная артерия; *a. thy. r.* — артерия щитовидной железы; *a. t. i.* — внутренняя грудная артерия; *a. vert.* — позвоночная артерия; *a. ul.* — локтевая артерия



- a. ling.
- a. pat.
- a. mnd.
- a. c. int.
- a. c. ex.
- a. c. c. s.
- a. c. d.
- a. vert.
- a. c. d.
- a. ing.
- a. thyr.
- a. scap.
- a. oes.
- a. brn.
- a. c. c. s.
- a. st. c.
- a. ax.
- a. sub.
- a. br.
- a. t. ex.
- a. t. i.
- a. rad.
- a. ut.

- a. ao. d.
- a. inn. s.
- a. pul.
- a. r. o.
- a. r. prov.
- a. gast.
- a. gd.
- a. tien.
- a. gast.
- ao. d.
- a. int.
- a. pd.
- a. mes. a.

- a. coel.
- a. inc.
- a. spr.
- a. ren. a.
- a. sp.
- a. fem.
- a. ren.
- a. p. l.
- a. r. m.
- a. isch.
- a. r. c.
- a. gl. t.
- u. hyp.
- a. mes. p.
- a. s. t.
- a. h. c.
- as. m.

менее мощными венозными сосудами, впадающими в сердце; последние довольно тонкостенные и легко могут быть повреждены при препаровке. Исходя из этого рекомендуется перед знакомством с кровеносной системой поместить объект на несколько часов в слабый раствор формалина, что приведет к свертыванию крови в венозных сосудах и обеспечит свободу препарирования кровеносной системы.

Артериальная система (рис. 8)

Артериальная система характеризуется наличием только правой дуги аорты, отходящей от левого желудочка; необычайно сильным развитием грудных артерий, снабжающих кровью связанные с полетом грудные мышцы; значительным развитием сосудов, питающих задние конечности, и некоторой редукцией сосудов, снабжающих хвост.

Артериальные сосуды птиц отличаются значительной толщиной и, поскольку вскрытие, как правило, ведется на свежем материале, их ход достаточно полно можно проследить не прибегая к специальной инъекции. Более того, инъекция артериальной системы птиц через сердце или сонную артерию обычно плохо удается. Это в первую очередь связано с вытеканием инъекционной массы через мелкие сосуды грудных артерий, которые неминуемо повреждаются при вскрытии, а также из-за значительной хрупкости стенок артерий. Если инъекция кровеносных сосудов все же желательна, ее лучше проводить через сонную артерию окрашенным раствором желатины, вводя иглу непосредственно на уровне задней части головы, там, где сосуд уже выходит из-под шейных мышц.

Для рассмотрения начальных отделов крупных артериальных сосудов нужно раздвинуть в стороны края разреза в грудной области. Затем при помощи препаровальной иглы снять одевающую сердце перикардальную оболочку и, оттянув его назад, обратить внимание на лежащие перед сердцем отходящие от правой дуги аорты и расходящиеся в разные стороны крупные артериальные стволы – безымянные артерии.

Найдя обе безымянные артерии и несколько оттянув сердце влево, можно обнаружить уходящий от основания правой безымянной артерии вглубь под сердце небольшой участок правой дуги аорты. Прежде чем рассмотреть ее дальнейший ход, следует рассмотреть сосуды, отходящие от безымянных артерий, снабжающие кровью голову и передние конечности. Правая и левая безымянные артерии у голубя имеют одинаковое ветвление, у воробьиных правая общая сонная артерия претерпевает редукцию. Поэтому лучше всего рассмотреть артериальную систему левой стороны, тем более что к правому предсердию подходят крупные венозные стволы, которые легко повредить при препаровке.

Левая безымянная артерия (a. innominata s. anopuma sinistra, a. inn. s.), называемая также плечеголовной артерией (a. brachiocephalica sinistra), – относительно короткий сосуд. Собственно безымянной артерией считается отрезок сосуда до места отхождения общей сонной артерии.

Левая общая сонная артерия (a.carotis communis sinistra, a.c.c.s.) отходит от безымянной и сначала идет вперед параллельно трахее, затем постепенно поворачивает в медиальном направлении и ныряет под длинную мышцу шеи вместе с одноименной артерией противоположной стороны. Оба сосуда проходят в желобе, образованном так называемыми сонными отростками шейных позвонков.

Позвоночная артерия (a.vertebraalis, a.vert.) отходит от дорсальной стороны общей сонной артерии на уровне задней части щитовидной железы и тянется в медиальном направлении, а затем поворачивает краниально и идет вперед в трансверсальном канале позвонков рядом с одноименной веной. Для того чтобы рассмотреть этот сосуд, следует общую сонную артерию сильно оттянуть на себя, а пищевод и трахею – в сторону, тогда обнажается основание сосуда. Передний конец сосуда уходит в шейные мышцы, и дальнейшая препаровка его затруднена.

Кроме крупной позвоночной артерии иногда удается рассмотреть еще несколько мелких сосудов, отходящих от нижней части общей сонной артерии.

Бронхиальная артерия (a.bronchialis, a.brn.) – очень тонкий сосуд, отходящий от дорсальной стороны общей сонной артерии перед задним концом щитовидной железы и снабжающий кровью нижнюю гортань и бронхи.

Пищеводная артерия (a.oesophagea, a.oes.) – тонкий сосуд, который отходит рядом с вышеназванной артерией и снабжает кровью отрезок пищевода, лежащий позади зоба.

Зобная артерия (a.ingluvialis, a.ing.) отходит рядом с вышеназванными артериями и снабжает кровью зоб.

Восходящая шейная артерия (a.cervicalis ascendens, a.c.a.) отходит от общей сонной артерии на уровне средней части щитовидной железы. Сосуд тянется вдоль боковой поверхности шеи, отдавая ветви к коже, и впереди анастомозирует с нисходящей шейной артерией.

Артерия щитовидной железы (a.thyreoidea, a.thyr.) – очень короткий сосуд, отходящий от общей сонной артерии на уровне средней части щитовидной железы и снабжающий последнюю кровью.

Сонные артерии, пройдя по одноименному каналу, выходят на вентральную сторону шеи чуть позади затылочного отдела головы, а затем распадаются на ряд мелких сосудов. Для того чтобы их рассмотреть, достаточно раздвинуть края разреза кожи, отвернуть в сторону трахею и пищевод и удалить передние части вентральной прямой мышцы головы. Общая сонная артерия делится на два сосуда: наружную и внутреннюю сонные артерии.

Наружная сонная артерия (a.carotis externa, a.c.ex.) отходит от общей сонной в латеральном направлении и сразу распадается на три сосуда: нисходящую шейную артерию, небную и нижнечелюстную.

Нисходящая шейная артерия (a.cervicalis descendens, a.c.d.) – тонкий сосуд, который, как правило, отходит от дорсальной стороны наружной

сонной артерии, тянется в каудальном направлении параллельно яремной вене и блуждающему нерву (откуда его другое название — *arteria comes nervi vagi*) и анастомозирует с восходящей шейной артерией. Этот сосуд может отходить и от нижнечелюстной артерии.

Нижнечелюстная артерия (*a.mandibularis, a.mnd.*) идет сначала несколько назад и вентрально, в области челюстного сустава переходит на дно ротовой полости. Чтобы рассмотреть ее ход по дну ротовой полости и отходящие от нее сосуды, необходимо перерезать челюстной сустав с одной стороны, оттянуть на себя дно ротовой полости и снять его выстилку. Такую операцию рекомендуется проводить на фиксированных экземплярах; на свежих она может вызвать сильное кровотечение, поскольку в области челюстного сустава вместе с артериями перерезаются также и крупные венозные сосуды. На свежих экземплярах следует рассмотреть только основания отходящих от нее сосудов. Нижнечелюстная артерия идет вдоль ветви нижней челюсти и, постепенно истончаясь, достигает конца клюва.

Язычная артерия (*a.lingualis, a.ling.*). На уровне заднего конца гортани у голубя нижнечелюстная артерия отдает язычную артерию, которая тянется вдоль соответствующей стороны языка. Этот сосуд, как и все нижеописанные, хорошо прослеживается только на фиксированных экземплярах, поскольку для его обнаружения необходимо снять выстилку дна ротовой полости.

Кроме вышеописанных при удачно прошедшей инъекции можно видеть еще ряд отходящих от язычной артерии мелких сосудов, из которых можно отметить следующие: *подъязычная артерия* (*a.sublingualis*) отходит от язычной на уровне средней части гортани, снабжает кровью гортань и основание языка.

Трахеальная артерия (*a.trachealis*) отходит от основания язычной и тянется в каудальном направлении вдоль латеральной стороны трахеи.

Нёбная артерия (*a.palatina, a.pal.*) отходит вперед от наружной сонной артерии, тянется по нёбу сбоку от хоанной щели и на своем пути к концу надклювья отдает многочисленные мелкие ветви к нёбу и носовой полости.

Внутренняя сонная артерия (*a.carotis interna, a.c.int.*) смотрится как прямое продолжение общей сонной артерии и уходит вглубь от препарирующего к затылочной области черепа, где входит в полость черепной коробки. Предварительно она отдает ряд мелких сосудов, которые даже на инъецированном препарате рассмотреть трудно.

У вороны наблюдаются значительные отличия в строении сосудистой системы, снабжающей кровью голову. Как и у всех воробьиных, у нее полностью сохраняется только левая общая сонная артерия, получающая в этом случае название первичной левой сонной артерии (*a.carotis primaria sinistra*). В затылочной области она делится на правую и левую общие сонные артерии. Ветвление каждой из этих артерий в точности не повторяет такового у голубя, но общий план строения очень близок, поэтому

при рассмотрении отдельных ветвей можно пользоваться схемой, приведенной для голубя.

От правой сонной артерии остается также ее основание с отходящими сосудами. Кроме того, очень тонкая пищеводная артерия левой стороны у вороны отходит вместе с бронхиальной и первоначально идет рядом с восходящей шейной артерией.

После изучения сосудов, несущих кровь к голове, следует рассмотреть артерии, снабжающие кровью переднюю конечность и грудные мышцы.

Подключичная артерия (*a.subclavia, a.sub.*) выглядит как прямое продолжение безымянной артерии. Протяженность этого сосуда очень небольшая — от основания безымянной артерии до отхождения подмышечной артерии.

Подмышечная артерия (*a.axillaris, a.ax.*) отходит от подключичной на уровне латерального края сердца и на некотором расстоянии идет в краниальном направлении параллельно с общей сонной, а затем круто поворачивает в сторону. В месте поворота от нее отходит *лопаточная артерия*. Дальнейший ход подмышечной артерии проследить трудно, поскольку она направляется дорсально и скрывается под грудными мышцами. На фиксированном материале можно перерезать грудные мышцы поперек, примерно по средней линии, и проследить весь ход подмышечной артерии. На свежем материале этого делать не следует.

В области плечевого сустава подмышечная артерия переходит на вентральную сторону плеча и именуется здесь плечевой артерией.

Плечевая артерия (*a.brachialis, a.br.*) идет по вентральной стороне плеча. Чтобы ее рассмотреть, достаточно снять кожу с крыла в этой области. Непосредственно под кожей лежат два сосуда. Плечевая артерия лежит ближе к переднему краю плеча, а позади нее располагается плечевая вена. Сняв кожу с вентральной стороны дистальной части плеча и предплечья, можно проследить дальнейший ход сосуда. Примерно на уровне средней части плеча плечевая артерия распадается на два сосуда: локтевую и лучевую артерии.

Локтевая артерия (*a.ulnaris, a.ul.*) тянется по средней линии крыла и лежит довольно поверхностно так, что хорошо видна после удаления кожи.

Лучевая артерия (*a.radialis, a.rad.*) после отхождения от плечевой артерии поворачивает вперед и тянется вдоль лучевой кости, закрытая от препарирующего мышцами. На свежем препарате трудно проследить ход сосудов, не повреждая мускулатуры.

Локтевая и лучевая артерии доходят до запястья. От этих сосудов отходят многочисленные ветви к мускулатуре и коже крыла.

Лопаточная артерия (*a.scapularis, a.scap.*) отходит от подмышечной в месте ее изгиба, идет вперед и очень скоро распадается на ряд мелких сосудов, несущих кровь к мышцам плечевого пояса.

После отхождения подмышечной артерии подключичная артерия

распадается на серию грудных артерий, несущих кровь к грудным мышцам. Из этих многочисленных сосудов можно отметить следующие:

Внутренняя грудная артерия (*a.thoracica interna, a.t.i.*) отходит от подключичной на уровне отхождения подмышечной. Она тянется назад, проходя по средней части внутренней стенки грудной полости, и отдает мелкие сосуды к мускулатуре.

Грудинно-ключичная артерия (*a.sternoclavicularis, a.st.c.*) отходит на том же уровне, что и внутренняя грудная, но от вентральной стороны подключичной артерии, и идет в вентральном направлении к мышцам, крепящимся на нижнем конце коракоида и на ключице.

Наружная грудная артерия (*a.thoracica externa, a.t.ex.*) выглядит как прямое продолжение подключичной артерии. Этот крупный сосуд распадается на ряд ветвей, снабжающих кровью грудные мышцы.

Правая дуга аорты (*arcus aortae dexter, a.a.o.d.*) после отхождения правой безымянной артерии круто поворачивает в дорсальном направлении и скрывается под сердцем. Чтобы рассмотреть ход сосуда, необходимо отвернуть сердце, при этом легко повредить крупные артериальные и венозные сосуды, поэтому эту операцию следует отложить до окончания изучения кровеносной системы.

Спинная аорта (*aorta dorsalis, см. рис. 4, 6, 8, 15, a.o.d.*). Перемещаясь на дорсальную сторону, правая дуга аорты переходит в спинную аорту, которая тянется под позвоночником вплоть до хвостового отдела. Чтобы ее рассмотреть, следует сильно оттянуть в сторону желудок и кишечник, так чтобы обнаружилась дорсальная стенка тела, вдоль ее средней линии тянется крупный толстостенный сосуд – спинная аорта. На своем пути спинная аорта отдает целый ряд парных и непарных сосудов к внутренним органам и стенкам тела.

Внутренностная, или чревная, артерия (*a.coeliaca, см. рис. 6, 8, a.coel.*) отходит от спинной аорты на уровне апикального конца желудочка. Чтобы рассмотреть ее начало, следует сильно оттянуть влево от препарирующего сердце и желудок. Чревная артерия распадается на целый ряд ветвей.

Возвратная пищеводная артерия (*a.oesophagea recurrens*) – небольшой тонкостенный сосуд, отходящий от основания чречной артерии и несущий кровь к каудальному отделу пищевода.

Очень скоро внутренностная артерия делится на два сосуда: желудочную и желудочно-двенадцатиперстную артерии. До места распада чревная артерия может отдавать небольшой сосуд к железистому желудку.

Желудочная артерия (*a.gastrica, см. рис. 6, 8, a.gast.*) отдает сначала небольшой сосуд – *возвратную артерию железистого желудка* (*a.recurrens proventriculi, см. рис. 6, 8, a.r.prov.*), пройдя по границе между железистым и мускульным желудком, перемещается на правую сторону железистого желудка, где распадается на ряд мелких ветвей, снабжающих кровью стенки железистого желудка.

Желудочно-двенадцатиперстная артерия (*a.gastroduodenalis*, см. рис. 6, 8, *a.gd.*) проходит по левой стороне железистого желудка мимо селезенки, к которой отдает короткую *селезеночную артерию* (*a.lienalis*, см. рис. 6, 8, *a.lien.*) (у врановых к длинной селезенке подходит несколько сосудов), затем подходит к левой стороне мускульного желудка, отдает к ней целый веер мелких сосудов и поворачивает в каудальном направлении. На уровне переднего края дорсальной части поджелудочной железы сосуд распадается на два.

Поджелудочно-двенадцатиперстная артерия (*a.pancreaticoduodenalis*, см. рис. 6, 8, *a.pd.*) проходит в петле двенадцатиперстной кишки, между долями поджелудочной железы и отдает мелкие сосуды как к железе, так и к стенкам двенадцатиперстной кишки. Сосуд легко обнаружить, раздвинув доли поджелудочной железы.

Кишечная артерия (*a.intestinalis*, см. рис. 6, 8, *a.int.*) выглядит как продолжение желудочно-двенадцатиперстной артерии. Сосуд идет в каудальном направлении, переходит на конечный отдел тонкого кишечника, к которому и отдает многочисленные ветви.

Передняя брыжеечная артерия (*a.mesenterica anterior*, см. рис. 4, 6, 8, *a.mes.a.*) – следующий непарный сосуд, отходящий от спинной аорты чуть позади чревной артерии, тянется вдоль изгиба тонкого кишечника, к которому отдает многочисленные ветви.

Межреберные артерии (*a.intercostalis*, *a.inc.*) – несколько пар очень тонких сосудов, которые отходят от спинной аорты и снабжают кровью межреберные мышцы. Обычно эти сосуды плохо видны даже при удачной инъекции.

Позади от передней брыжеечной артерии спинная аорта вплотную подходит к задней полой вене, которая лежит вентральнее аорты и прикрывает ее от препарирования. Дальнейшую препаровку ветвей спинной аорты следует вести очень аккуратно, особенно на свежем материале, чтобы не повредить заднюю полую вену.

Передние почечные артерии (*a.renalis anterior*, *a.rep.a.*) – парные сосуды, отходящие от спинной аорты на уровне передних долей почек. После отхождения от спинной аорты каждый сосуд распадается на несколько ветвей. Наиболее крупная артерия – почечная, идущая в переднюю долю почки.

Надпочечная артерия (*a.suprarenalis*, *a.spr.*) – тонкий сосуд, отходящий в краниальном направлении от почечной артерии и снабжающий кровью надпочечник.

Семенниковая артерия (*a.spermatICA*, *a.sp.*) самца отходит от почечной артерии в каудальном направлении и снабжает кровью семенники.

Яичниковая артерия (*a.ovarica*) самок отходит так же, как семенниковая у самцов, но только от левой почечной артерии, и идет к единственному сохраняющемуся у птиц левому яичнику.

Кроме этих сосудов от почечной артерии отходит тонкий сосуд к боковой стенке полости тела.

Аккуратно отпрепарировав и оттянув влево заднюю полую вену, можно рассмотреть парные артерии, отходящие от спинной аорты на уровне почек.

Бедренные, или наружные, подвздошные артерии (*a.femoralis s. iliaca externa*, см. рис. 4, 8, 15, *a.fem.*) – парные сосуды, отходящие от спинной аорты на уровне средней части передних долей почек. Сосуды эти имеют незначительную толщину, поэтому рассмотреть их на неинъецированном препарате довольно трудно. Каждый сосуд проходит под задним краем передней доли почки и сопровождается мощной бедренной веной. Чтобы рассмотреть весь ход сосуда, необходимо частично удалить вещество почки и оттянуть назад бедренную вену. Работу рекомендуется сделать только на фиксированном материале. На уровне средней линии почки бедренная артерия отдает тонкий сосуд к ее средней доле (рис. 8, *a.gen.*). Выйдя из-под латерального края почки, сосуд сразу же распадается на два. Собственно бедренная артерия продолжается в латеральном направлении, переходит на внутреннюю поверхность бедра и здесь распадается на мелкие сосуды, которые несут кровь к мускулатуре бедра. Второй сосуд – внутренняя тазовая артерия.

Внутренняя тазовая артерия (*a.pelvica interna, a.p.i.*) отходит от бедренной на уровне латерального края почки и идет каудально по внутренней поверхности подвздошной кости, снабжая кровью брюшные мышцы. У самок от левой тазовой артерии отходит тонкий сосуд к яйцеводу.

Седалищные артерии (*a.ischiadica*, см. рис. 4, 8, 15, *a.isch.*) – парные сосуды, отходящие от спинной аорты на уровне средней части центральной доли почки. Каждый сосуд идет сначала в каудальном направлении, а затем поворачивает латерально, проходя между средней и задней долями почки. Около медиального края почки седалищная артерия отдает два сосуда: *среднюю почечную артерию* (*a.renalis media, a.r.m.*), идущую в краниальном направлении, и *заднюю почечную артерию* (*a.renalis caudalis, a.r.c.*). Оба сосуда тонкие, но проходят достаточно поверхностно по вентральной стороне почки, поэтому их можно видеть даже без дополнительной препаровки.

Выйдя из-под латерального края почки, седалищная артерия проходит через подвздошно-седалищное отверстие. Для того чтобы рассмотреть ход сосуда по выходе из почки, следует двумя аккуратными разрезами вычленив из седалищной и лобковой костей небольшой участок, лежащий на уровне сосуда. Выходя из подвздошно-седалищного отверстия, седалищная артерия отдает идущую в каудальном направлении *ягодичную артерию* (*a.glutea, a.glt.*), а сама уходит в глубь мускулатуры бедра. Сняв мускулатуру с медиальной части бедра, можно проследить дальнейший ход сосуда. В области бедра сосуд отдает в обе стороны мелкие артерии к мускулатуре бедра. В области коленного сустава артерия делится на два сосуда: *переднюю и заднюю большеберцовые артерии* (*a.tibialis anterior s. dorsalis et tibialis posterior s. plantaris*), которые снабжают

кровью мышцы голени, а передняя большеберцовая артерия опускается до дистального конца конечности и снабжает кровью пальцы. После отхождения седалищных артерий спинная аорта сильно истончается.

Если раздвинуть почки, то можно видеть серию сегментарных поясничных сосудов, отходящих от спинной аорты.

Подчревная, или внутренняя, подвздошная артерия (a.hypogastrica s. iliaca interna, см. рис. 8, 15, a.hyp.), называемая также *общей срамной артерией* (a.pudenda communis), — это парные сосуды, отходящие от спинной аорты на уровне задних концов почек. Место отхождения этих сосудов закрыто от препарирующего мощной брыжеечно-хвостовой веной. Главнейшие разветвления этих сосудов сопровождаются венами, поэтому препаровку в этой области нужно вести очень осторожно. Каждая из подчревных артерий идет в сторону и назад и скоро распадается на два сосуда: *прямокишечную артерию* (a.haemorrhoidalis caudalis, a.h.c.), разветвляющуюся в боковых стенках клоаки и фабрициевой сумке, и *крестцовую боковую артерию* (a.sacralis lateralis, a.s.l.), идущую к мускулатуре крестца и таза. У самок левая тазовая артерия дает ветви к каудальному отделу яйцевода.

Задняя брыжеечная артерия (a.mesenterica posterior, см. рис. 8, 15, a.mes.p.) отходит от вентральной стороны спинной аорты на уровне подчревных артерий и снабжает кровью вентральную стенку клоаки и задний отдел кишечника.

Средняя крестцовая артерия (a.sacralis media, см. рис. 8, 15, a.s.m.) является прямым продолжением спинной аорты назад, после отхождения подчревной и брыжеечных артерий. Для того чтобы рассмотреть этот сосуд, необходимо заднюю брыжеечную артерию оттянуть на себя и в сторону. Крестцовая артерия тянется назад по средней линии вдоль крестцовых и хвостовых позвонков, разветвляясь в мышцах хвоста и копчиковой железы.

Легочные артерии (a.pulmonalis, a.pul.) отходят общим стволом от правого желудочка. Для того чтобы рассмотреть общий ствол, следует оттянуть на себя левую безымянную артерию. Общий ствол круто поворачивает под сердце и очень скоро распадается на правую и левую легочные артерии (см. рис. 10), которые проходят вдоль бронхов и входят в легкие.

Венозная система (рис. 9)

Венозная система птиц характеризуется следующими чертами. В отличие от рептилий, брюшная вена у птиц не связана с венами, идущими от хвоста и конечностей, а начинается самостоятельно в жировом теле. Функционально этот сосуд замещается копчиково-брыжеечной веной, которая в виде тонкого сосуда имеется и у рептилий. Воротная система почек претерпевает редукцию в первую очередь за счет того, что в ее образовании участвуют только венозные сосуды, несущие кровь от

хвоста и тазовой области, тогда как крупные сосуды, несущие кровь от задних конечностей, впадают в выносящие вены почек. Кроме того, между приносящими и выносящими венами почек имеются анастомозы. Передние полые вены, как и у рептилий, собирают кровь от головы и передних конечностей, однако наиболее сильного развития у птиц достигают сосуды, несущие кровь от крупных грудных мышц. Венозный синус редуцируется, и все три полые вены впадают самостоятельными отверстиями в правое предсердие.

Изучение венозной системы птиц лучше всего начинать с сосудов, образующих передние полые вены. При изучении артериальной системы часть венозных сосудов с левой стороны может быть повреждена. В этом случае изучение венозной системы следует вести на противоположной (правой) стороне, тем более что состав левой и правой передних полых вен одинаков: они сливаются из яремных, позвоночных и подключичных вен.

Правая передняя полая вена (*v.cava anterior dextra, v.c.a.d.*). Этот сосуд хорошо виден сбоку от правого предсердия, непосредственно каудальнее правой безымянной артерии.

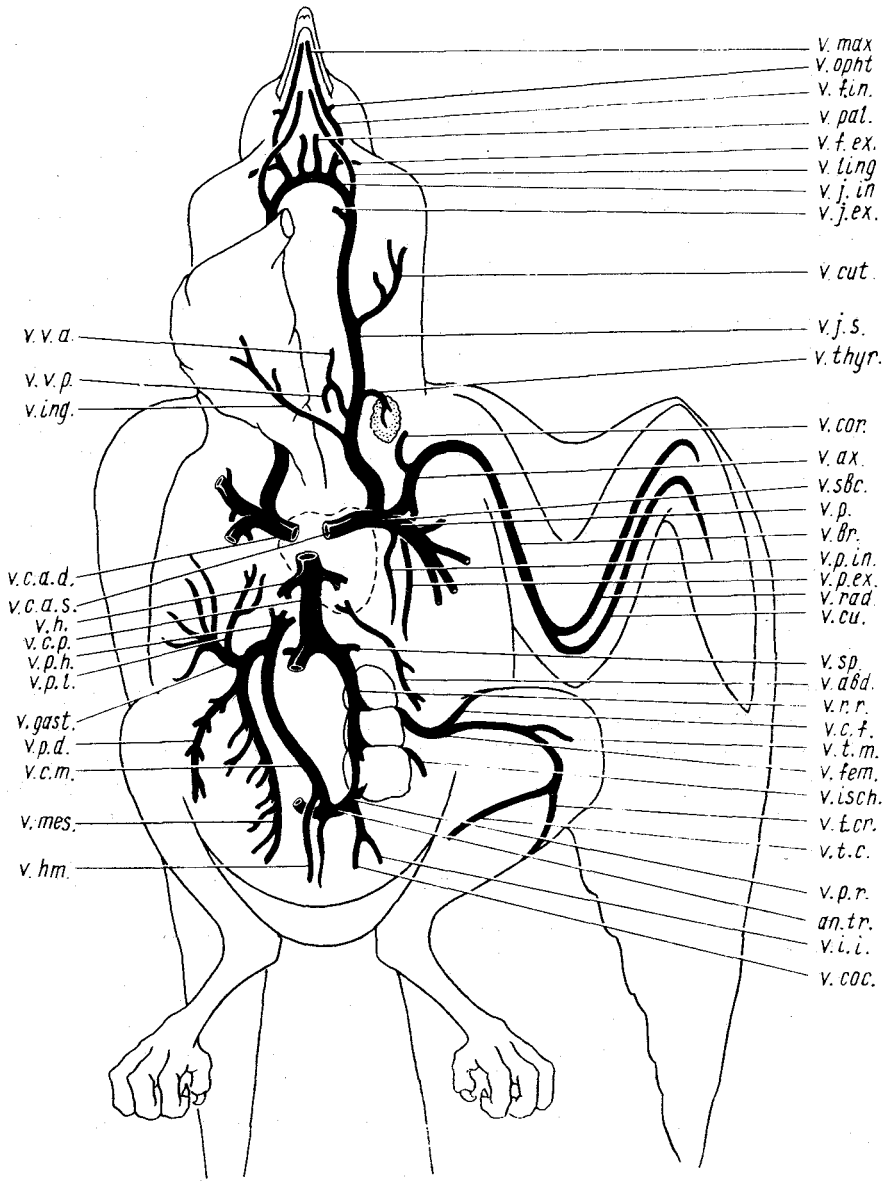
Левая передняя полая вена (*v.cava anterior sinistra, v.c.a.s.*). Оттянув сердце влево от препарирующего, а левую безымянную артерию вперед, можно видеть короткий широкий тонкостенный, уходящий под сердце сосуд — левую переднюю полую вену.

Рассмотрим теперь сосуды, составляющие левую переднюю полую вену.

Левая яремная вена (*v.jugularis sinistra s. v.cephalica communis sinistra, v.j.s.*) впадает в переднюю полую вену на уровне латерального края правого предсердия. Сосуд образуется на уровне затылка слиянием вен, несущих кровь от головы. Чтобы рассмотреть начало яремной вены и составляющие ее сосуды, следует аккуратно, чтобы не повредить вену,

Рис. 9. Схема венозной системы голубя *Columba livia*. Ветви парных сосудов даны только для левой стороны;

an.tr. — поперечный анастомоз; *v.abd.* — брюшная вена; *v.ax.* — подкрыльцовая вена; *v.br.* — плечевая вена; *v.c.a.d.* — правая передняя полая вена; *v.c.a.s.* — левая передняя полая вена; *v.c.f.* — окружная вена бедра; *v.c.t.* — копчиково-брыжеечная вена; *v.cos.* — копчиковая вена; *v.cor.* — кораконидная вена; *v.c.p.* — задняя полая вена; *v.cu.* — кожно-локтевая вена; *v.cuf.* — кожная вена; *v.f.ex.* — наружная лицевая вена; *v.f.in.* — внутренняя лицевая вена; *v.fem.* — бедренная вена; *v.gast.* — желудочная вена; *v.h.* — печеночная вена; *v.hm.* — вена прямой кишки; *v.i.i.* — внутренняя подвздошная вена; *v.ing.* — зубная вена; *v.isch.* — седалищная вена; *v.j.ex.* — наружная яремная вена; *v.j.int.* — внутренняя яремная вена; *v.j.s.* — левая яремная вена; *v.ling.* — язычная вена; *v.max.* — верхнечелюстная вена; *v.mes.* — брыжеечная вена; *v.opht.* — глазничная вена; *v.p.* — грудная вена; *v.pal.* — небная вена; *v.p.d.* — вена двенадцатиперстной кишки; *v.p.ex.* — наружная грудная вена; *v.p.h.* — воротная вена печени; *v.p.in.* — внутренняя грудная вена; *v.p.l.* — поджелудочно-селезеночная вена; *v.p.r.* — воротная (приносящая) вена почки; *v.rad.* — лучевая вена; *v.r.g.* — выносящая вена почки; *v.sbc.* — подключичная вена; *v.sp.* — семенниковая вена; *v.t.s.* — задняя большеберцовая вена; *v.t.cr.* — передняя большеберцовая вена; *v.thyr.* — вена щитовидной железы; *v.t.m.* — средняя большеберцовая вена; *v.v.a.* — передняя позвоночная вена; *v.v.p.* — задняя позвоночная вена.



v.v.a.
 v.v.p.
 v.ing.

v.c.a.d.
 v.c.a.s.
 v.h.
 v.c.p.
 v.p.h.
 v.p.t.

v.gast.
 v.p.d.
 v.c.m.

v.mes.
 v.hm.

v. max
 v. opt
 v. fac.
 v. pal.
 v. f. ex.
 v. ling
 v. j. in
 v. j. ex.

v. cut.
 v. j. s.
 v. thy.

v. cor.
 v. ax.
 v. sbc.
 v. p.
 v. br.
 v. p. in.
 v. p. ex.
 v. rad.
 v. cu.

v. sp.
 v. abd.
 v. r. r.
 v. c. f.
 v. t. m.
 v. fem.
 v. isch.
 v. t. cr.
 v. t. c.

v. p. r.
 an. tr.
 v. i. i.
 v. coc.

отпрепарировать пищевод вместе с трахеей и отвернуть их вправо от препарирующего. Затем следует перерезать пищевод и трахею позади гортани и отвернуть их назад. После этого следует разрезать (если вскрытие идет на хорошо профикированном материале и такой разрез еще не был проведен при изучении артериальной системы) левую боковую стенку ротовой полости, проведя разрез через челюстной сустав и начало пищевода. При дальнейшей препаровке следует отделить и отвернуть вперед выстилку крыши и дна ротовой полости, под которой довольно поверхностно располагаются многие венозные сосуды.

На своем пути к сердцу яремная вена принимает большое количество мелких сосудов, несущих кровь от кожи, пищевода, трахеи, мускулатуры шеи и зубной железы. Наиболее крупные сосуды идут от зоба. Весной, особенно у самцов, очень сильно увеличиваются сосуды, несущие кровь от кожи.

На уровне затылка яремная вена сливается из трех сосудов: наружной и внутренней яремной вен и язычной вены.

Язычная вена (*v. lingualis*, *v. ling.*) расположена поверхностно, проходит рядом с язычной артерией, несет кровь от языка и в нее впадают мелкие вены гортани. Для рассмотрения сосуда достаточно, если этого не сделано при изучении артериальной системы, снять выстилку дна ротовой полости.

Наружная яремная, или задняя головная, вена (*v. jugularis externa* s. *v. cephalica posterior*, *v. j. ex.*) получила свое название по местоположению, хотя соуд несет кровь от внутренних частей головы, в частности от мозга; он лежит более латерально и каудально, чем внутренняя яремная вена. Вена собирает кровь от ряда расположенных в твердой мозговой оболочке (*dura mater*) венозных синусов, в нее впадает сосуд, несущий кровь от перепончатого лабиринта и гипофиза, а также от затылочной области мозга. Сосуды, образующие наружную яремную вену, рассмотреть трудно из-за сложной препаровки. Чтобы рассмотреть наружную яремную вену, необходимо отпрепарировать от окружающей ткани общую яремную вену в области впадения в нее язычной вены и оттянуть ее на себя и в сторону. Тогда откроется сосуд, впадающий в общую яремную вену с дорсальной стороны. Отпрепарировав этот сосуд по направлению вперед, можно видеть, что он идет от внутренней полости черепной коробки и сбоку в него впадает *ушная вена* (*v. auris*).

Внутренняя яремная, или передняя головная, вена (*v. jugularis interna* s. *v. cephalica anterior*, *v. j. int.*) выглядит как прямое продолжение общей яремной вены. Правая и левая внутренние яремные вены в области каудального конца хоан соединяются между собой анастомозом (*anastomosis transversus*). Внутренняя яремная вена приблизительно в области заднего края хоан сливается из трех крупных сосудов.

Нёбная вена (*v. palatina*, *v. pal.*) тянется параллельно нёбной артерии и несет кровь от верхней челюсти и крыши ротовой полости, впадая в конец наружной яремной вены, а практически уже в анастомоз.

Дальнейший ход внутренней яремной вены можно проследить отпрепарировав и оттянув на себя нёбную вену, под ней будет виден короткий сосуд — начальный отдел внутренней яремной вены и составляющие ее сосуды: наружная и внутренняя лицевые вены.

Наружная лицевая вена (v.facialis externa, v.f.ex.) — короткий конечный участок этого сосуда, несущий кровь от ушной области; виден без дополнительной препаровки.

Внутренняя лицевая вена (v.facialis interna, v.f.in.) впадает в наружную лицевую вену спереди. Чтобы проследить дальнейший ход этого сосуда, следует снять выстилку крыши ротовой полости; сосуд идет сбоку от хоан и составлен двумя сосудами: верхнечелюстной и глазничной венами.

Верхнечелюстная вена (v.maxillaris, v.max.) выглядит как продолжение вперед внутренней лицевой вены; тянется до переднего конца надклювья. В области переднего края глазницы с ней сливается *глазничная вена (v.opthalmica, v.opht.)*, несущая кровь из области глазницы. Слившись, эти сосуды образуют внутреннюю лицевую вену.

На своем пути к сердцу общая яремная вена принимает целый ряд сосудов.

Кожная вена (v.cutanea, v.cut.) впадает в общую яремную вену примерно на уровне середины шеи. Этот сосуд особенно сильно развит у голубей в весенний период.

Зобная вена (v.ingluvialis, v.ing.) — мощный сосуд, несущий кровь от зоба и впадающий в общую яремную вену на уровне задней части шеи.

Оба вышеназванных сосуда достаточно хорошо видны без специальной препаровки.

Перед самым впадением в переднюю полую вену общая яремная вена принимает два сосуда.

Вена щитовидной железы (v.thyreoidea, v.thyr.) — короткий сосуд, идущий параллельно артерии щитовидной железы и впадающий в яремную вену на уровне каудального конца железы. Чтобы его рассмотреть, необходимо отвернуть железу в сторону.

Общая позвоночная вена (v.vertebralis communis) — короткий сосуд, впадающий в дорсальную стенку общей яремной вены чуть каудальнее щитовидной железы. Чтобы ее рассмотреть, необходимо отпрепарировать яремную вену вместе с общей сонной артерией от стенки пищевода и оттянуть их в сторону. В глубине препарата виден короткий сосуд общей позвоночной вены, сливающийся из двух сосудов.

Передняя позвоночная вена (v.vertebralis anterior, v.v.a.) выглядит как прямое продолжение общей позвоночной вены и выходит из шейных мышц. Сосуд проходит в боковых каналах позвонков вместе с позвоночной артерией и стволом n. sympathicus. Сосуд собирает кровь от мозга, позвонков и шейных мускулов.

Задняя позвоночная вена (v.vertebralis posterior, v.v.p.) — небольшой сосуд, несущий кровь от задних частей шеи.

Рассмотрев вены, несущие кровь от головы, следует перейти к сосудам, собирающим кровь от груди и передних конечностей.

Подключичная вена (*v.subclavia, v.sbc.*) – очень короткий сосуд, впадающий в переднюю полую вену с латеральной стороны и составляющий основную ее массу. Сосуд сливается из многочисленных крупных и мелких сосудов.

Грудная вена (*v.pectoralis, v.p.*) – наиболее крупный сосуд из составляющих подключичную вену. Сосуд лежит наиболее вентрально (ближе всего к препарирующему) и закрывает другие венозные сосуды. Он сливается из многочисленных веерообразно сходящихся к нему сосудов, несущих кровь от крупных грудных мышц и идущих параллельно грудным артериям. Для их препаровки достаточно раздвинуть мышечные волокна. Из многочисленных сосудов, составляющих грудную вену, следует отметить наиболее крупные.

Внутренняя грудная вена (*v.pectoralis interna, v.p.in.*) впадает в самое основание грудной вены. Сосуд идет параллельно внутренней грудной артерии по внутренней стороне грудной клетки, собирая кровь от ее стенки. Для того чтобы его отпрепарировать, достаточно оттянуть к середине печень, легкие и передние отделы кишечника. Сосуд лежит под тонким слоем мышц, прикрывающих изнутри ребра. Препаровка других сосудов, лежащих в глубине, требует перерезки грудной вены. Эту операцию можно безбоязненно провести на фиксированном материале. На свежем материале место разреза следует ограничить двумя лигатурами. Рассмотрите сосуды, лежащие более дорсально. Отвернув в стороны обе части разрезанной грудной вены, можно видеть лежащий под ней дистальный отрезок подключичной вены (на рис. 9 изображен несколько впереди от грудной вены), в который впадают несколько венозных сосудов. Следует отметить три наиболее крупных сосуда, конечные участки которых видны и без дополнительной препаровки.

Наружная грудная вена (*v.pectoralis externa, v.p.ex.*) – довольно крупный сосуд, впадающий в подключичную вену с дорсальной стороны. Чтобы проследить сосуд, необходимо отпрепарировать и отвернуть в сторону от грудной клетки грудные мышцы. Вена идет вдоль наружной стенки грудной полости и собирает кровь от мускулатуры, прилегающей к ее наружным стенкам.

Подмышечная вена (*v.axillaris, v.ax.*) является прямым продолжением подключичной вены. Для того чтобы проследить весь ход сосуда, необходимо сильно отвернуть вперед грудную и надкоракоидную мышцы, а затем провести поперечный разрез кожи на уровне сосуда. Развернув края разреза, можно видеть, что сосуд тянется рядом с одноименной артерией и переходит на вентральную сторону плеча, где он получает название плечевой вены.

Коракоидная вена (*v.coracoidea, v.cor.*) впадает в переднюю часть подмышечной вены несколько латеральнее наружной грудной вены; сосуд несет кровь от мышц коракоидной области плечевого пояса.

Плечевая вена (*v.brachialis, v.br.*) идет вдоль плеча параллельно одноименной артерии, являясь прямым продолжением подмышечной артерии. Для препаровки следует только снять кожу с вентральной стороны плеча. Плечевая вена принимает ряд венозных сосудов, несущих кровь от мускулатуры плеча и мускулатуры, лежащей в области локтевого сустава. Она сливается из двух сосудов: кожно-локтевой и лучевой вен.

Кожно-локтевая вена (*v.cutanea ulnaris, v.cu.*) – крупный венозный сосуд, идущий вдоль заднего края предплечья. Чтобы отпрепарировать этот сосуд, достаточно снять кожу в этой области предплечья. Дистально в сосуд впадает вена, которая на препарате выглядит как прямое его продолжение, она несет кровь от кисти.

Лучевая вена (*v.radialis, v.rad.*) собирает кровь от предплечья и тянется вдоль средней линии его вентральной стороны. Для ее рассмотрения следует раздвинуть мышцы, между которыми она проходит. Лучевая вена начинается в области проксимальной части запястья тонким сосудом, несущим кровь от кисти.

Окончив рассмотрение сосудов, составляющих переднюю полую вену, следует перейти к изучению венозных сосудов, несущих кровь от задних частей тела. В первую очередь следует обратить внимание на брюшную вену.

Брюшная вена (*v.abdominalis, v.abd.*), именуемая у птиц также *надкисечной веной* (*v.epigastrica*), – тонкий сосуд, который в отличие от одноименного сосуда у амфибий и рептилий не связан с тазовыми венами, а идет от крупного жирового тела, лежащего в вентральной части брюшной полости. Если жировое тело не было случайно удалено при вскрытии, то на его поверхности видно начало сосуда, который идет вперед, проходит между двумя долями печени и впадает в печеночную перемычку, принимая участие в образовании воротной системы печени.

Рассмотрение каудальных сосудов лучше всего начать с вен, образующих воротную систему почек.

Оттянув конечный отдел кишечника вправо (от препарирующего), а стенку брюшной полости влево, следует найти задний конец почки и налегающий на его медиальную часть венозный сосуд – воротную вену почки. Проследив ее ход в каудальном направлении, можно видеть, что он сливается из нескольких сосудов, из которых следует отметить два наиболее крупных.

Копчиковая вена (*v.coccygea, v.coc.*) несет кровь от клоаки и основания хвоста. Сосуд хорошо виден без дополнительной препаровки.

Подкисечная, или внутренняя подвздошная, вена (*v.hypogastrica s. iliasa inferior, v.i.i.*) – венозный сосуд, несущий кровь от вентральных частей стенок брюшной полости.

Рассмотрев начало воротной вены почки, следует проследить ее продолжение в краниальном направлении.

Воротные, или приносящие, вены почек (*v.portae renalis s. v.renalis*

advehens, см. рис. 9, 15, *v.p.g.*) – относительно короткие сосуды, впадающие в задние доли почек и частично распадающиеся там на сеть капилляров, образующих воротную систему почек. Перед впадением в почки правая и левая приносящие вены почек образуют анастомоз, от которого отходит копчиково-брыжеечная вена, описанная ниже при воротной системе печени.

Если вскрытие ведется на фиксированном материале, можно с помощью пинцета частично удалить вещество задней доли почки и убедиться в том, что приносящая вена почек не полностью распадается на сеть мелких сосудов, а довольно крупным сосудом связана с выносящей веной почки. Распадение приносящей вены только в задней доле почки также следует считать свидетельством редукции воротной системы почек птиц.

Выносящие вены почек (*v.renalis revehens*, см. рис. 9, 15, *v.g.g.*) – парные сосуды, каждый из которых тянется вдоль медиального края почки. Сосуд начинается от задней доли почки вышеописанным анастомозом с приносящей веной и, проходя вперед вдоль двух остальных долей, принимает от них мелкие венозные сосуды. На уровне передних концов почек правая и левая выносящие вены сливаются в нижнюю полую вену. На своем пути выносящие вены почек принимают два крупных сосуда: седалищную и бедренную вены.

Седалищная вена (*v.ischiadica*, см. рис. 9, 15, *v.isch.*) не очень толстый сосуд, впадающий в выносящую вену почки между средней и задней ее долями. Выщипав пинцетом вещество почек, можно проследить ход сосуда между почечными долями. Сосуд выходит из подвздошно-седалищного отверстия. Чтобы проследить его начало, необходимо, вставив одну браншу ножниц в подвздошно-седалищное отверстие, перерезать кости таза. Сосуд начинается мелкими венами, несущими кровь от задней конечности.

Бедренная, или наружная, подвздошная вена (*v.femoralis s. v.iliaca externa*, см. рис. 9, 15, *v.fet.*) – крупный сосуд, несущий кровь от задней конечности и тазовой области, впадает в выносящую вену почки между передней и средней долями почки. На фиксированном материале можно проследить ход сосуда, для чего следует раздвинуть доли почки, а затем мускулатуру внутренней поверхности бедра, при этом можно также удалить часть мускулов.

Окружная вена бедра (*v.circumflexa femoris*, *v.c.f.*) – сосуд, впадающий в бедренную вену на уровне бедренного сустава и собирающий кровь от передних частей латеральной и медиальной поверхности бедра. Сосуд хорошо заметен после удаления кожи.

Проследив бедренную вену вплоть до коленного сустава, можно видеть, что здесь она сливается из нескольких сосудов. Отметим наиболее крупные.

Задняя большеберцовая вена (*v.tibialis caudalis*, *v.t.c.*). Чтобы рассмотреть этот сосуд, несущий кровь от голени, следует снять кожу с внутрен-

ней поверхности бедра. Между мышцами под одевающими их фасциями просвечивает сосуд. Удалив фасции и раздвинув мускулатуру, можно полностью проследить ход сосуда, который тянется вдоль задней поверхности большой берцовой кости. В области коленного сустава он вливается в бедренную вену.

Передняя большеберцовая вена (*v.tibialis cranialis, v.t.cr.*). Отвернув вперед мышцы, лежащие на передней поверхности голени, легко обнаружить сосуд, идущий вдоль большой берцовой кости. Проследив его ход в проксимальном направлении, можно видеть, что он впадает в бедренную вену.

Средняя большеберцовая вена (*v.tibialis medialis, v.t.m.*) – небольшой сосуд, впадающий в бедренную вену несколько выше коленного сустава и несущий кровь от его области.

После рассмотрения сосудов, несущих кровь от задних конечностей, следует найти передние концы выносящих вен почек и начало образующейся из них задней полой вены.

Задняя полая вена (*v.cava posterior, см. рис. 9, 15, v.c.p.*). Для рассмотрения начала этого сосуда необходимо оттянуть кишечник, желудок и левую долю печени влево от препарирующего. Задняя полая вена начинается слиянием выносящих вен почек. Впереди от места образования вены виден только короткий отрезок сосуда, поскольку практически сразу он входит в печень. Пройдя (не распадаясь на капилляры) по печени, сосуд выходит из ее переднего конца и впадает в правое предсердие. Чтобы увидеть передний отдел сосуда, необходимо вершину сердца оттянуть на себя и вперед, а печень – назад, тогда открывается расположенная между ними широкая тонкостенная трубка задней полой вены.

Кроме вышеперечисленных крупных сосудов, составляющих в конечном итоге заднюю полую вену, удастся рассмотреть и более мелкие. Из них следует отметить вены, идущие от половых желез.

Семенниковые вены (*v.spermatica, v.sp.*) – короткие парные сосуды, несущие у самцов кровь от семенников и впадающие в выносящие вены почек близ места их слияния в нижнюю полую вену.

Яичниковая вена (*v.ovarica*). В связи с развитием только левого яичника этот сосуд непарный и несет кровь от половой железы, впадая в краниальный участок левой выносящей вены почки. Кроме того, у самок можно видеть небольшие венозные сосуды, несущие кровь от яйцевода и хорошо заметные в период размножения.

Окончив изучение сосудов, составляющих заднюю полую вену, следует рассмотреть сосуды, образующие воротную систему печени. Один из этих сосудов – брюшная вена – был рассмотрен выше.

Копчиково-брыжеечная вена (*v.coccygeomesenterica, рис. 9, v.c.m.*). Чуть позади каудальных концов почек приносящие вены почек образуют *поперечный анастомоз* (рис. 9, *an.tr.*). Для его рассмотрения достаточно отвернуть в сторону задний отдел кишечника. По средней линии тела от анастомоза отходит крупный венозный сосуд – копчиково-брыжеечная

вена, идущая вперед вдоль дорсальной стенки кишки. Это один из сосудов, образующих воротную вену печени.

Вена прямой кишки (v.haemorrhoidalis, см. рис. 9, 15, v.hm.) – непарный сосуд, собирающий кровь от прямой кишки, клоаки и фабрициевой сумки. Сосуд проходит по дорсальной части прямой кишки и впадает в копчиково-брыжеечную вену на уровне ее отхождения от анастомоза. Несколько впереди нее в копчиково-брыжеечную вену впадает короткий сосуд, несущий кровь от слепых кишок. Кроме того, на всем протяжении копчиково-брыжеечная вена принимает короткие венозные сосуды от кишки, вдоль которой она тянется.

Брыжеечная вена (v.mesenterica, v.mes.) – крупный сосуд, собирающий кровь от кишечника. Чтобы его рассмотреть, необходимо осторожно, стараясь не повредить брыжейки, расправить петли кишечника. Мелкие венозные сосуды, несущие кровь от пищеварительной трубки и проходящие по брыжейкам, в области краниального конца двенадцатиперстной кишки сливаются в короткую, но довольно толстую брыжеечную вену.

Вена двенадцатиперстной кишки (v.pancreaticoduodenalis, v.p.d.) – относительно небольшой сосуд, несущий кровь от поджелудочной железы и двенадцатиперстной кишки. Сосуд тянется между восходящей и нисходящей ветвями двенадцатиперстной кишки и собирает кровь от ее стенок и поджелудочной железы. Чтобы проследить его, достаточно сильно оттянуть в сторону дорсальную или вентральную долю поджелудочной железы. На уровне переднего конца поджелудочной железы сосуд сливается с брыжеечной веной.

Желудочные вены (v.gastrica, v.gast.). Оттянув желудок вперед и влево, можно видеть серию веерообразно расположенных на дорсальной стенке мускульного желудка венозных сосудов – желудочных вен; в области малой кривизны сосуды сливаются в крупный короткий сосуд, который впадает в переднюю стенку воротной вены печени рядом с брыжеечной веной и веной двенадцатиперстной кишки.

Преджелудочно-селезеночная вена (v.proventriculolienalis, v.p.l.) – непарный венозный сосуд, впадающий в желудочную вену слева. Проследив ход сосуда вперед, легко убедиться, что он собирает кровь от стенок железистого желудка и вентральной стенки мускульного. Кроме того, на уровне селезенки в него впадает тонкая селезеночная вена.

Все вышеназванные сосуды примерно на одном уровне сливаются, образуя воротную вену печени.

Воротная вена печени (v.portae hepatis, v.p.h.) – короткий толстый сосуд, тянущийся в поперечном направлении вдоль заднего края средней части печени. Он принимает в себя копчиково-брыжеечную вену и входит в печень, где разбивается на сеть капилляров, образуя воротную систему печени.

Печеночные вены (v.hepatica, v.h.) – крупные парные сосуды, выносящие кровь из правой и левой долей печени после прохождения ею воротной системы печени. Оттянув желудочки сердца вперед и вверх, а печень

назад, можно видеть лежащий между правым предсердием и печенью крупный венозный сосуд. Центральная его часть образована нижней полую веной, а боковые – печеночными венами. На фиксированном материале можно проследить ход печеночных вен на небольшом отрезке, если выщипать вещество передней части печени в области выхода печеночных вен. На свежем материале этого делать не рекомендуется во избежание сильного кровотечения.

Легочные вены (v.pulmonalis). Оттянув сердце вперед так, чтобы обнажились начала бронхов, можно видеть идущие вдоль них от легких крупные вены. Пройдя вперед, правая и левая легочные вены самостоятельно впадают в левое предсердие.

Сердце (рис. 10)

Закончив рассмотрение артериальной и венозной систем, следует ознакомиться со строением сердца. Для этого необходимо вычленив его из грудной полости. Эта операция бескровно проходит на фиксированном материале. На свежих птицах требуется наложение многочисленных лигатур на крупные артериальные и венозные стволы, но и в этом случае вычленение сердца может вызвать сильное кровотечение и запустение кровеносных сосудов, что приводит к затруднению при препаровке кровеносной системы и других органов. Поэтому, несмотря на то что описание сердца дается в разд. "Кровеносная система", его изучение можно отложить до окончательного рассмотрения внутреннего строения птиц.

Оттянув сердце вперед, находят нижнюю полую вену и перерезают ее, а затем и левую переднюю полую вену. Продолжая оттягивать сердце дальше вперед, следует найти и перерезать легочные вены. Затем, несколько оттянув сердце назад, следует перерезать правую и левую безымянные артерии, правую дугу аорты и правую переднюю полую вену. После этого, еще сильнее оттягивая сердце на себя, можно перерезать легочные артерии и, наконец, отпрепарировав от окружающих тканей, вычленив сердце полностью.

Сняв перикардий и очистив от пленок основания крупных сосудов, следует познакомиться с внешним видом сердца и его отделами. При рассмотрении сердца с вентральной стороны видна дополнительно подчеркнутая прослойкой жировой ткани граница между предсердиями и желудочками.

Правое предсердие (atrium dextrum, A, at.d.), занимающее правую переднюю часть сердца, четко отграничено примерно по средней линии от *левого предсердия (atrium sinistrum, A, at.s.).* Четкую границу между двумя желудочками при внешнем осмотре провести трудно.

Правый желудочек (ventriculus dexter, A, vent.d.) занимает правую вентральную половину задней части сердца, *левый желудочек (ventriculus sinister, A, B, vent.s.)* располагается в левой и дорсальной части. Гра-

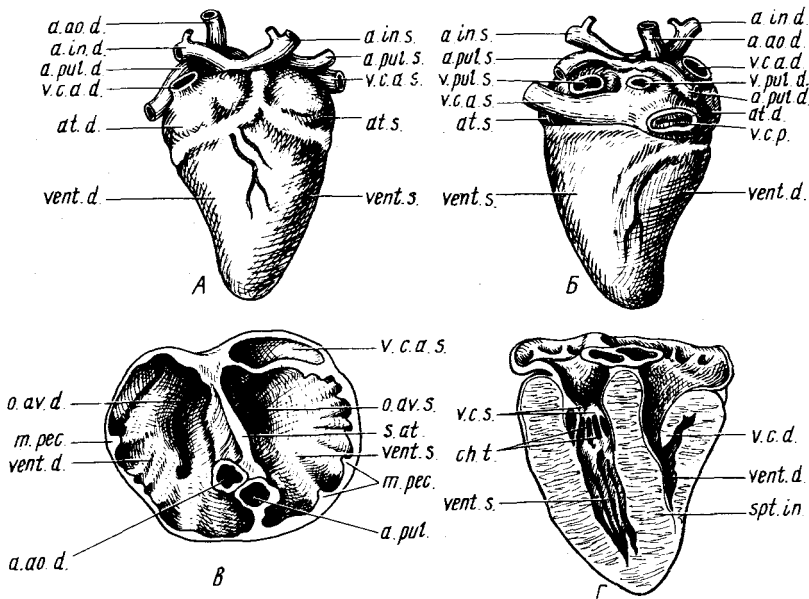
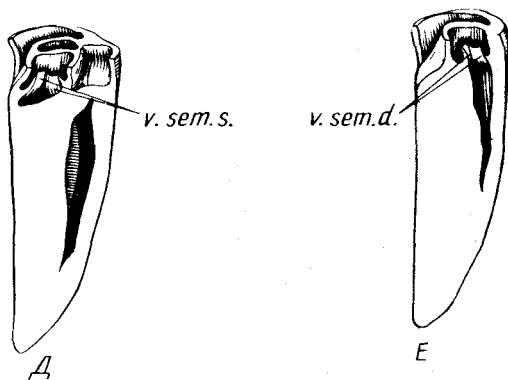


Рис. 10. Сердце голубя *Columba livia*. А — вид с вентральной стороны; Б — вид с дорсальной стороны; В — поперечный разрез предсердий; Г, Д, Е — продольные разрезы желудочков:

a.ao.d. — правая дуга аорты; *a.in.d.* — правая безымянная артерия; *a.in.s.* — левая безымянная артерия; *a.pul.d.* — правая легочная артерия; *a.pul.s.* — левая легочная артерия; *at.d.* — правое предсердие; *at.s.* — левое предсердие; *ch.t.* — сухожильные тяжи предсердно-желудочковых клапанов; *m.pec.* — мускульные волокна предсердий; *o.av.d.* — правое предсердно-желудочковое отверстие; *o.av.s.* — левое предсердно-желудочковое отверстие; *s.at.* — межпредсердная перегородка; *spt.in.* — межжелудочковая перегородка; *v.c.a.d.* — правая передняя полая вена; *v.c.a.s.* — левая передняя полая вена; *v.c.d.* — правый атриовентрикулярный мускульный клапан; *v.c.p.* — задняя полая вена; *v.c.s.* — левые атриовентрикулярные клапаны; *vent.d.* — правый желудочек; *vent.s.* — левый желудочек; *v.pul.d.* — правая легочная вена; *v.pul.s.* — левая легочная вена; *v.sem.d.* — полулунные клапаны правого желудочка; *v.sem.s.* — полулунные клапаны левого желудочка



ницей между ними может служить коронарный сосуд, проходящий вдоль вентральной стенки сердца. Рассматривая сердце с вентральной стороны, можно отметить короткие участки крупных венозных и артериальных сосудов. На переднем плане, примерно в области границы двух предсердий, видны основания *правой (A, a.in.d.) и левой (A, a.in.s.) безымянных артерий*. Позади правой безымянной артерии виден направляющийся к дорсальной стороне сердца ствол *правой дуги аорты (A, a.a.o.d.)*. За ним и соответственно за левой безымянной артерией располагаются *правая (A, a.pul.d.) и левая (A, a.pul.s.) легочные артерии*. Сбоку от правой дуги аорты заметно крупное отверстие впадающего в правое предсердие сосуда – *правой передней полой вены (A, v.s.a.d.)*.

Перевернув сердце дорсальной стороной вверх, можно отметить следующие особенности его строения. Предсердия довольно четко отделяются от желудочков. Границу между двумя предсердиями различить трудно, поскольку она прикрыта проходящей по дорсальной стенке желудочка *левой передней полой веной (B, v.s.a.s.)*. Граница между желудочками также не четкая и может быть проведена по проходящему здесь коронарному сосуду. На дорсальной стенке правого предсердия заметно большое отверстие – место впадения *задней полой вены (B, v.s.p.)*. Если очистить это отверстие от сгустков крови, то можно видеть два полулунных клапана, отделяющих заднюю полую вену от полости правого предсердия. Над продольной трубкой левой передней полой вены видны два отверстия *правой и левой легочных вен (B, v.pul.d. et v.pul.s.)*. Кроме того, заметно место впадения правой передней полой вены, а также видны артериальные стволы, описанные при рассмотрении сердца с вентральной стороны.

Лезвием безопасной бритвы или острым скальпелем следует на половину высоты срезать поперек оба предсердия. Освободив ту часть предсердий, которая осталась при желудочках, от сгустков крови, рассмотреть их строение. Если положить разрез сердца вентральной стороной вниз, то можно наблюдать картину, изображенную на рис. 10, В.

В нижней части разреза видны отверстия двух перерезанных поперек крупных артериальных сосудов, лежащих в утолщенном участке межпредсердной перегородки. Справа от препарирующего находится отверстие *легочной артерии (B, a.pul.)*, а слева – отверстие *правой дуги аорты (B, a.a.o.d.)*.

Межпредсердная перегородка (septum atriorum, B, s.at.) на большем протяжении тонкая, расположена несколько косо и разделяет два предсердия: *правое (B, vent.d.) и левое (B, vent.s.)*. Наружные стенки предсердий местами утолщены за счет располагающихся здесь мускулов (*m.pectinialis s. m.papillaris, B, m.pec.*).

На дне правого предсердия видна крупная щель правого предсердно-желудочкового отверстия (*ostium atrioventriculare, B, o.av.d.*). На дне левого предсердия – небольшое, прикрытое клапанами левое предсердно-желудочковое отверстие (*ostium atrioventriculare sinistrum, B, o.av.s.*). В

верхней части среза видна перерезанная вдоль трубка *левой передней поллой вены* (*B, v.c.a.s.*), которая прободает межпредсердную перегородку и впадает в правое предсердие.

Места впадения задней поллой вены и правой передней поллой вены, а также легочных вен легко обнаруживаются на срезанной верхней части предсердий.

Острым скальпелем проводят продольный разрез предсердий и желудочков сердца так, чтобы он прошел по средней части атриовентрикулярных отверстий. Очищают вентральную часть сердца от сгустков крови и рассматривают ее строение. Слева от препарирующего видна относительно большая полость *левого желудочка* (*G, vent.s.*), отделенная от левого предсердия двумя *атриовентрикулярными клапанами* (*valvula cardiaca sinistra, G, v.c.s.*), каждый из которых своим свободным концом соединяется со стенкой желудочка *сухожильными тяжами* (*chordae tendinae, G, ch.t.*). Справа видна узкая щель – *полость правого желудочка* (*G, vent.d.*), отделенная от левого желудочка толстой мускулистой *межжелудочковой перегородкой* (*septum interventriculare, G, spt.in.*). В полости правого желудочка свешивается мощный мускулистый клапан (*valvula cardiaca dextra, G, v.c.d.*). Введя иголку в правый верхний угол левого желудочка, можно убедиться, что здесь расположено отверстие, которым начинается правая дуга аорты.

Проведя продольный разрез сердца так, чтобы он прошел через основание правой дуги аорты, можно видеть, что левый желудочек отделен от дуги аорты тремя *полулунными клапанами* (*valvula semilunaris sinistra, D, v.sem.s.*). На этом срезе хорошо видна также полость правого желудочка. Введя иголку в его верхнюю часть, убеждаются, что именно отсюда отходит легочная артерия. Проведя еще один продольный разрез так, чтобы он прошел через основание легочной артерии, следует убедиться, что в ее основании также имеется три *полулунных клапана* (*valvula semilunaris dextra, E, v.sem.d.*).

ДЫХАТЕЛЬНАЯ СИСТЕМА

Дыхательная система птиц отличается рядом специфических черт, связанных, с одной стороны, с постоянной высокой температурой тела, с другой стороны, с интенсификацией обмена во время полета. Так, в переднем отделе дыхательной системы (в носовой полости) в значительно большей степени, чем у рептилий, развиваются специфические раковины, связанные с фильтрацией, обогревом и увлажнением воздуха, а также несущие специализированный обонятельный эпителий, образующий периферический отдел обонятельного анализатора. Трахея в значительной мере удлиняется в соответствии с увеличением длины шеи, а в месте ее распада на два бронха лежит певчая гортань – орган, с помощью которого птица издает звуки. Компактные слабо растяжимые легкие лежат в дорсальной части грудной полости и от них отходят

тонкостенные воздушные мешки, располагающиеся не только между внутренними органами, но и заходящие в некоторые кости.

Подробное знакомство со всеми особенностями дыхательной системы птиц требует изготовления ряда специальных препаратов и не может быть проведено на простом вскрытии. Исходя из этого мы в данном руководстве все же постарались дать последовательное описание дыхательной системы, хотя при изучении ее в ходе вскрытия следует принять несколько другой порядок. Как уже указывалось выше, перед изучением внутренних органов следует ознакомиться с расположением основных воздушных мешков. Затем после изучения пищеварительной и кровеносной систем – рассмотреть строение верхней и нижней гортани, а также трахеи и бронхов. После этого удобно ознакомиться со строением легких, а затем, проведя декальцинацию головы и разрезав ее вдоль, изучить начальный отдел дыхательных путей – носовую полость.

Положение и форма ноздрей у разных видов были описаны выше. Отделив голову целиком, но так, чтобы нижняя челюсть, верхняя гортань и трахея остались при туловище, освобождают ее от кожи и помещают в декальцинацию (7,5 г HNO_3 на 100 cm^3 H_2O). После промывки голову разрезают вдоль, строго по средней линии. Удалив остатки перепелки, следует рассмотреть внутреннее строение носовой полости.

Из рассматриваемых видов наиболее полно все образования, лежащие в носовой полости, выражены у куриных, поэтому ее описание мы проведем по перепелу.

У перепела носовая полость четко подразделяется на два отдела – *преддверие* (vestibulum) и *собственно носовую полость* (cavum nasi s. meatus olfactorius), отделенные друг от друга выступающим со дна носовой полости *порогом преддверия* (рис. 11, А, п.п.). В полости преддверия располагается *раковина преддверия* (praeconcha, рис. 11, А, ргс.).

Удалив поперечным разрезом, проходящим на уровне середины раковины, переднюю часть клюва и рассматривая носовую полость спереди, следует убедиться, что раковина состоит из двух спирально закрученных хрящевых пластинок, отходящих от верхнего и нижнего краев ноздри (рис. 11, Г, ргс.). Поверхности раковины, как и стенки преддверия, покрыта многослойным ороговевающим эпителием. Пройдя между завитками, воздух попадает в нижнюю часть носовой полости. Собственно носовая полость несет две раковины.

Вентральная, или средняя, носовая раковина (concha nasalis ventralis, рис. 11, А, с.п.в.) занимает переднюю и нижнюю части собственно носовой полости и передним краем соприкасается с порогом преддверия. Раковина имеет вытянутую форму и тянется косо сверху вниз и назад. Вдоль нижнего края раковины проходит основной ток воздуха, идущий из преддверия в хоаны (рис. 11, А, ch.). Проведя поперечный разрез раковины в средней ее части, видим, что она состоит из спирально закрученной пластинки, отходящей от боковой стенки полости (рис. 11, Д, с.п.в.). Сбоку от носовой полости на поперечном разрезе видна полость *пред-*

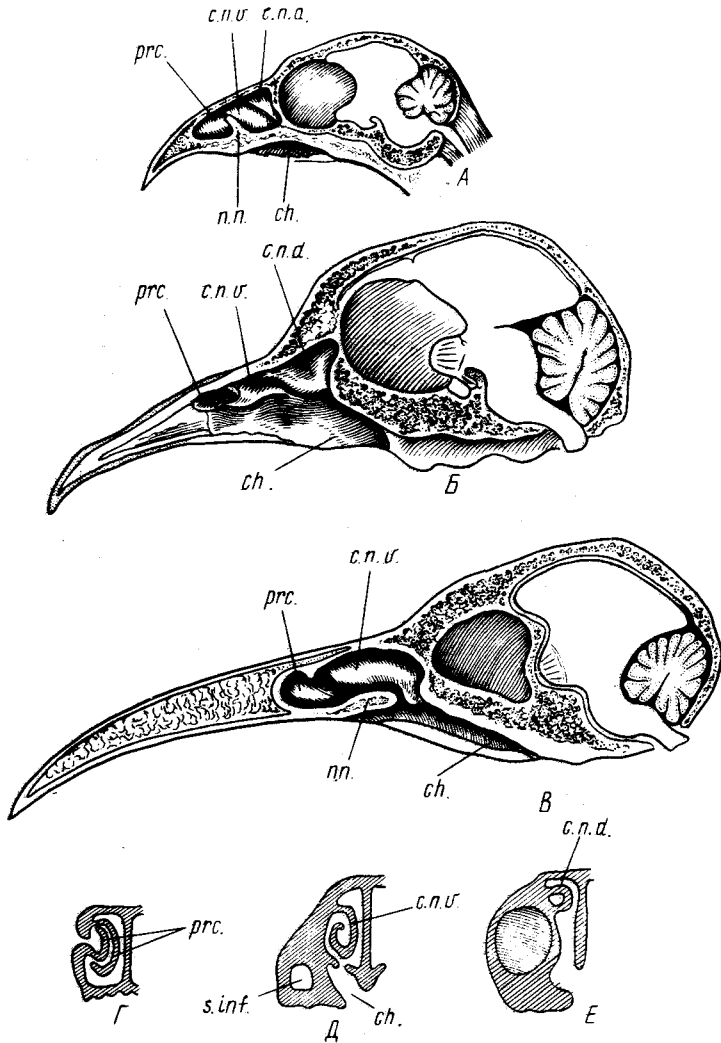


Рис. 11. Носовая полость птиц. А — перепела *Coturnix japonica*; Б — голубя *Columba livia*; В — вороны *Corvus corone*; Г, Д, Е — поперечные разрезы правой половины носовой полости перепела:

п.п. — порог преддверия; ch. — хоаны; с.п.д. — дорсальная носовая раковина; с.п.в. — вентральная носовая раковина; prc. — раковина преддверья; s.inf. — подглазничный синус

глазничного синуса (sinus infraorbitalis, рис. 11, Д, s.inf.). Вентральную раковину гомологизируют с челюстной раковинной млекопитающих, и поэтому в некоторых работах она обозначается как maxilloturbinale.

Дорсальная, или верхняя, носовая раковина (concha nasalis dorsalis s. superior, рис. 11, А, с.п.д.), называемая также обонятельным бугорком (или nasoturbinale), лежит в верхнем заднем углу обонятельной полости и имеет форму треугольника, вершина которого направлена вниз. Проведя поперечный разрез, можно убедиться, что раковина имеет форму полого внутри выроста боковой стенки носовой полости. Задняя верхняя часть раковины покрыта обонятельным эпителием, тогда как остальная, бо́льшая, часть собственно носовой полости занята респираторным дыхательным эпителием. Точные границы распространения обонятельно-го эпителия можно установить только гистологическим путем.

У голубя носовая полость значительно отличается от таковой перепела. Форма ее более вытянутая в связи с удлинненным клювом.

Раковина преддверия (рис. 11, Б, ргс.) представлена небольшим валиком, лежащим вдоль широко открытого в носовую полость отверстия ноздри. Позади отверстия лежит невысокое плоское возвышение *вентральной носовой раковины* (рис. 11, В, с.п.в.), которая заканчивается тонкой складкой, прикрывающей вход в подглазничный синус. Для того чтобы в этом убедиться, следует приподнять нижний край раковины кончиком препаровальной иглы. *Дорсальная носовая раковина* (рис. 11, Б, с.п.д.) отличается значительной величиной и треугольной формой. Верхний и задний края ее срастаются со стенками носовой полости, тогда как нижний — свободно свешивается в ее просвет.

У вороны носовая полость относительно невелика и имеет вытянутую форму. *Раковина преддверия* (рис. 11, В, ргс.) довольно крупная, расположена позади отверстия ноздри и имеет вытянутую форму с расширенным передним концом. *Вентральная носовая раковина* (рис. 11, В, с.п.в.) очень крупная. Ее вытянутый в длину валик занимает заднюю часть носовой полости. *Дорсальная носовая раковина* имеет очень небольшие размеры и связана с латеральной стенкой носовой полости. На продольном разрезе она прикрыта вентральной носовой раковиной. Для того чтобы ее рассмотреть, следует оттянуть вниз задний конец вентральной носовой раковины и тогда в глубине под ней откроется небольшой выступ дорсальной носовой раковины.

Пройдя через носовую полость, отверстия хоан и ротовую полость, воздух попадает в гортань — начальный отдел трахеи. Для того чтобы ознакомиться со строением гортани голубя, следует, если этого не сделано раньше, перерезать трахею на 1–2 см каудальнее гортани. Оттягивая задний конец отрезка на себя, следует отпрепарировать трахею от окружающей ткани, затем ножницами вырезать дно ротовой полости, проведя разрез вдоль ветвей нижней челюсти так, чтобы на препарате остались трахея, гортань и подъязычный аппарат. С помощью пинцета и препаровальной иглы отделяют подъязычный аппарат и сохраняют его в растворе формалина до изучения скелета. Для изучения хрящей верхней гортани птиц достаточно очистить их от мускулатуры и соединительной ткани с помощью пинцета и препаровальных игл, однако работа значительно

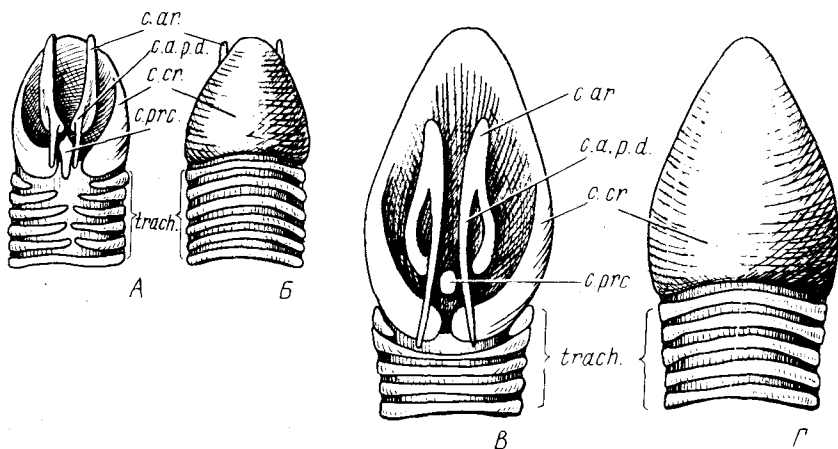


Рис. 12. Верхняя гортань птиц. А, В — голубя *Columba livia*; В, Г — вороны *Corvus corone*; А, В — с дорсальной, В, Г — с вентральной стороны:

c.a.p.d. — дорсальная часть черпаловидного хряща; *c.ar.* — черпаловидный хрящ; *c.cr.* — перстневидный хрящ; *c.prc.* — предперстневидный хрящ; *trach.* — трахея

ускоряется и хрящи видны более четко, если их окрасить метиленовым синим. Методы окраски описаны в первой книге руководства. Гортань птиц, как и у всех настоящих наземных позвоночных, поддерживается непарным перстневидным и парными черпаловидными хрящами.

Перстневидный хрящ (*cartilago cricoidea*, рис. 12, А, Б, *c.cr.*) кольцеобразно охватывает верхнюю гортань. С вентральной стороны это широкая треугольная пластинка, которая, заворачивая на латеральную сторону, постепенно сужается и с дорсальной стороны имеет вид двух полуколец, поддерживающих заднюю часть гортани и отделенных друг от друга по средней линии значительным промежутком.

Черпаловидный хрящ (*cartilago arytenoidea*, рис. 12, А, Б, *c.ar.*) — парные образования, поддерживающие дорсальную часть гортани. У голубя они имеют вид двух небольших плоских хрящей, от дорсальной стороны которых отходит тонкий, направленный назад отросток, который носит название *дорсальной части* (*pars dorsalis*, рис. 12, *c.a.p.d.*) и поддерживает края гортанной щели.

Предперстневидный хрящ (*cartilago procricoidea*, рис. 12, А, *c.prc.*) у голубя небольшой, вытянутый в длину, расположенный на дорсальной стороне гортани. Хрящ вклинивается между дорсальными отделами перстневидного хряща и каудальными концами черпаловидных.

Рассматривая передний участок трахеи (рис. 12, А), следует убедиться, что несколько первых ее колец у голубя не замкнуты на дорсальной стороне.

Строение верхней гортани вороны и перепела сходны с таковым

голубя, хотя имеются некоторые отличия. У обоих видов черпаловидные хрящи тонкие и дорсальная часть каждого из них, поддерживающая края гортанной щели, имеет вид длинного, тянущегося в каудальном направлении отростка (рис. 12, В, с.а.р.д.). Предперстневидный хрящ небольшой и располагается между черпаловидными хрящами (рис. 12, В, с.р.с.). У перепела в отличие от того, что наблюдается у вороны, перстневидный хрящ замкнут и на дорсальной стороне.

Трахея (trachea, см. рис. 4, 12, *trach.*) – поддерживаемая хрящевыми кольцами дыхательная трубка, проходит по вентральной стороне шеи.

Бронхи (bronchus, рис. 13, *br.*). В области сердца трахея распадается на два бронха, каждый из которых входит в легкие своей стороны.

Каудальная часть трахеи и передние части бронхов образуют нижнюю, или певчую, гортань – основной орган, производящий звуки у подавляющего большинства птиц. Со строением этого типичного только для птиц органа следует познакомиться подробнее. Собственно звукопроизводящий аппарат образуют мембраны, натянутые между полукольцами бронхов. Натяжение мембран регулируется мускулами (*m.tracheobronchialis*) бронхов (с. 107), идущими от внутрикольцевой мембраны вперед и закрепленными на кольцах трахеи (рис. 13, *m.tr.*).

Перерезав бронхи у самого впадения их в легкие, а трахею чуть выше места прикрепления вышеназванных мускулов, аккуратно вычлениют нижнюю гортань, очищают ее от соединительно-тканых пленок и рассматривают ее внешнее строение.

Барабан (tympanum, рис. 13, *tym.*) – два последних кольца трахеи, значительно удаленные друг от друга и соединенные по средней линии на дорсальной и вентральной стороне.

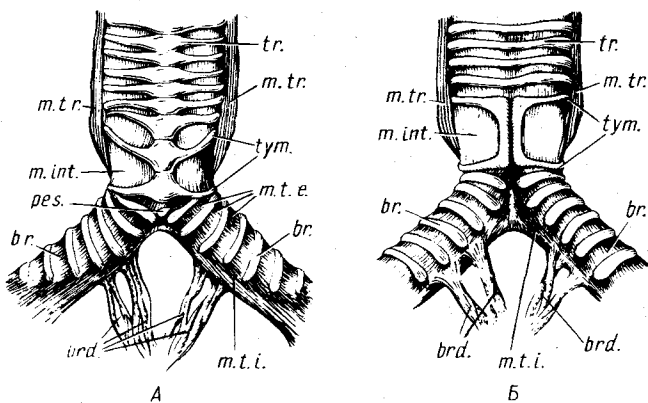


Рис. 13. Нижняя (певчая) гортань голубя *Columba livia*. А – с вентральной; Б – с дорсальной стороны:

br. – бронх; *brd.* – бронхидесмус; *m.int.* – межкольцевая мембрана; *m.t.e.* – наружная барабанная мембрана; *m.t.i.* – внутренняя барабанная мембрана; *m.tr.* – *m.tracheobronchialis*; *pes.* – козелок; *tr.* – трахея; *tym.* – барабан

Межкольцевая мембрана (membrana interannularis, рис. 13, *m.int.*) – тонкая перепонка, натянутая с двух сторон гортани между двумя последними полукольцами трахеи.

Внутренняя барабанная мембрана (membrana tympaniformis interna, рис. 13, *m.t.i.*). До вхождения бронха в легкие бронхиальные кольца у голубя не замкнуты и по медиальной линии к их концам крепится внутренняя барабанная мембрана.

Наружная барабанная мембрана (membrana tympaniformis externa, рис. 13, *m.t.e.*). Оттянув назад бронх, можно видеть, что его первые два полукольца несколько удалены друг от друга. Первое бронхиальное полукольцо также удалено от последнего трахеального. Натянутая между ними перепонка и является наружной барабанной мембраной.

Бронхидесмус (bronchidesmus, рис. 13, *brd.*) у голубя – тонкая соединительно-тканная перепонка, соединяющая две внутренних барабанных мембраны. Перепонка прикрепляется к пищеводу. Бронхидесмус играет существенную роль в натяжении внутренних барабанных мембран. При вычленении нижней гортани его средняя часть остается обычно при пищеводе и на препарате удается видеть только небольшие боковые участки. Полностью бронхидесмус можно рассмотреть только при аккуратном вскрытии свежего препарата.

Козелок (pessulus, рис. 13, *pes.*). Перерезав трахею на уровне средней части межкольцевой мембраны и рассматривают препарат спереди. Заглянув в трубку трахеи, можно видеть, что общая для двух бронхов стенка в месте их отхождения от трахеи несет довольно высокую складку. Аккуратно отпрепарировав мягкие ткани, следует убедиться, что складка поддерживается небольшим палочковидным хрящом – козелком. На вентральной стороне козелок небольшим участком выходит на поверхность гортани. Здесь хорошо видно, что он связан с тонкими первыми полукольцами правого и левого бронхов.

Одной из особенностей дыхательной системы птиц является наличие *воздушных мешков* (saccus pneumaticus). Различают систему воздушных мешков, связанных с носоглоточной полостью (saccus pharyngonasalis) и с легкими (saccus pulmonalis). В данном руководстве будут рассматриваться только последние. Воздушные мешки – тонкостенные образования, располагающиеся не только между органами грудной и брюшной полости, но частично даже заходящие в кости. Для общего ознакомления с расположением воздушных мешков достаточно принудительного заполнения их воздухом. Для этого в отверстие гортани вставляется тонкий конец пипетки и ртом поддувается воздух. Требуется небольшое давление, чтобы заполнить воздушные мешки. Следует учесть, что отростки межключичного мешка заходят в грудину и коракоидные кости, поэтому желательно для ознакомления с общим расположением дыхательных мешков несколько по-иному провести вскрытие: не следует удалять переднюю часть грудины. Подрезают стенку брюшной полости вдоль задних краев грудины только на $\frac{1}{3}$, затем поперечным разрезом удаля-

ют заднюю часть грудины и после этого поддувают воздушные мешки. После поддува можно аккуратно очистить отдельные мешки, но нужно учесть, что они легко повреждаются. Если необходимо более подробное знакомство с воздушными мешками, следует провести их инъекцию. Для этого на свежезабитой птице разрезают кожу на шее, ближе к голове, находят трахею и перерезают ее. Затем следует отрезать крыло, проведя разрез в средней части плечевой кости. В полость плечевой кости заходит отросток межключичного воздушного мешка, поэтому при заполнении воздушных мешков инъекционной массой через него довольно хорошо выходит воздух. Чтобы создать достаточное давление, следует заткнуть отверстие в плечевой кости ватным тампоном. Тушка птицы подвешивается за голову и шприцем (можно без иглы) в трахею вводится теплый 5–10%-ный раствор желатины, подкрашенной гуашью. При этом заполняются практически все воздушные мешки, кроме верхних шейных. После этого тушку следует ненадолго поместить в холодное место или в холодную воду, а затем, вскрыв брюшную полость и срезав заднюю часть грудины, – в слабый раствор формалина на одни сутки. После того как желатина зафиксирована, можно приступить к изучению расположения воздушных мешков. Расположение мешков между внутренними органами и значительная хрупкость фиксированной желатины затрудняют препаровку. Поэтому следует в первую очередь ознакомиться, ориентируясь по рис. 14, с участками мешков, выходящими на поверхность, а затем, отворачивая в стороны внутренние органы и пользуясь приведенной на том же рисунке схемой, рассматривают полностью строение мешков начиная с задних.

Брюшные воздушные мешки (*saccus abdominalis*) – очень крупные парные образования, лежащие в задней части полости тела. Правый брюшной воздушный мешок (рис. 14, *s.abd.d.*) прилегает к стенкам брюшной полости в двух местах – к боковой и вентральной стенкам чуть позади печени, вдаваясь лопастью в петлю двенадцатиперстной кишки, и к брюшной стенке тела чуть впереди клоакального отверстия, располагаясь между петлями тонкого кишечника. Левый брюшной мешок (рис. 14, *s.abd.s.*) выходит на боковую поверхность полости тела только небольшим участком на уровне медиальной поверхности бедра. Аккуратно отвернув вперед петли тонкого кишечника, лопасти печени и отчасти желудок, можно рассмотреть полностью оба брюшных мешка, которые занимают всю заднюю дорсальную часть брюшной полости и отходят от каудальных частей легких.

Задние грудные воздушные мешки (*sacculus postthoracalis*) – парные, относительно крупные мешки, лежащие в средней части полости тела. Левый воздушный мешок (рис. 14, *s.ptt.s.*) выходит на боковую поверхность тела на уровне желудка. Его можно рассмотреть подробнее, если оттянуть бедро в сторону и аккуратно удалить боковую стенку. Вперед мешок тянется до уровня заднего конца сердца. Правый мешок (рис. 14, *s.ptt.d.*) выходит на боковую поверхность ближе к дорсальной стороне на

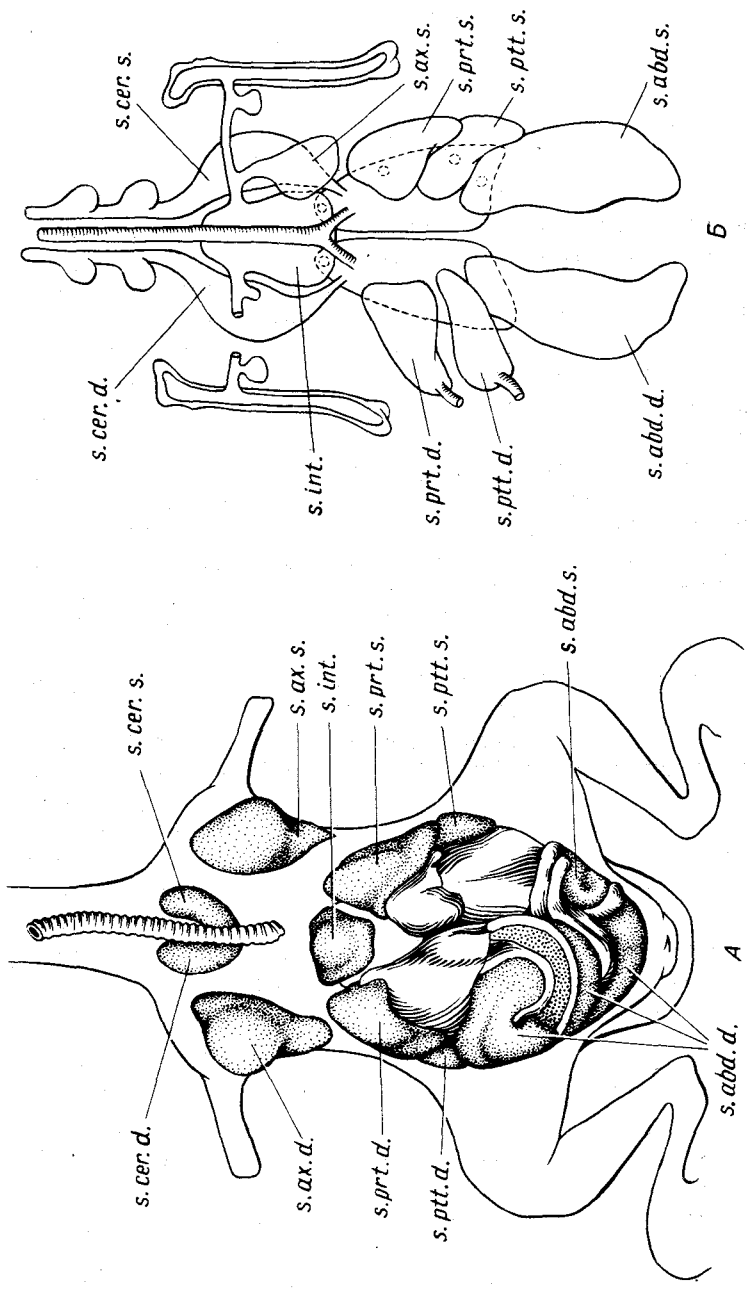


Рис. 14. Воздушные мешки голубя *Columba livia* (А) и схема воздушных мешков птицы (Б):

s. abd. d. — правый брюшной мешок; s. abd. s. — левый брюшной мешок; s. ax. d. — правый подмышечный мешок; s. ax. s. — левый подмышечный мешок; s. cer. d. — правый шейный мешок; s. cer. s. — левый шейный мешок; s. int. — межключичный мешок; s. prt. d. — правый передний грудной мешок; s. prt. s. — левый передний грудной мешок; s. ppt. d. — правый задний грудной мешок; s. ppt. s. — левый задний грудной мешок

уровне середины бедра и продолжается вперед до уровня вершины желудка сердца. Если мешки были инъецированы, то инъекционную массу можно аккуратно выщипать и найти соединение воздушных мешков с легкими. Оно лежит на заднем крае последних, несколько краниолатеральной мест соединения брюшных воздушных мешков.

Передние грудные воздушные мешки (saccus prothoracalis) – парные мешки, занимающие боковые части переднего отдела грудной полости. Правый (рис. 14, *s.prt.d.*) и левый (рис. 14, *s.prt.s.*) передние грудные мешки симметрично выходят на брюшную поверхность грудной полости.

Межключичный мешок (saccus interclavicularis, рис. 14, *s.int.*), как правило, непарный мешок, выходящий на вентральную поверхность между двумя передними грудными. Мешок сливается из парных зачатков и дает ответвления к крылу, килю грудины, ключице. Наиболее крупные ответвления этого мешка – *правый и левый подмышечные мешки* (saccus axillaris, рис. 14, *s.ax.d.*; *s.ax.x.*), продолжения которых входят в плечевую кость.

Шейные мешки (saccus cervicalis). Симметрично расположенные небольшие участки правого (рис. 14, *s.cer.d.*) и левого (рис. 14, *s.cer.s.*) шейных мешков видны впереди межключичного. Эти относительно крупные мешки располагаются в дорсальной части грудной полости. Их длинные отростки тянутся вперед вдоль шеи, проникая ответвлениями в позвонки шейного отдела. Закончив изучение воздушных мешков, следует рассмотреть строение легких.

Легкие (pulmones, см. рис. 4, *pul*). Оттянув сердце влево, если оно не было удалено раньше, а стенку грудной клетки вправо и сняв покрывающие стенки грудной полости пленки париетального листка брюшины, можно видеть лежащее в ее глубине левое легкое. У свежезабитых птиц оно светло-красного цвета, у фиксированных – буро-коричневого. Легкие у птиц – довольно компактные образования, занимающие небольшую дорсокраниальную часть грудной полости. Каждое легкое имеет примерно форму треугольника, вершина которого направлена вперед. Недалеко от вершины каждого легкого в его вентральную стенку впадает бронх. У голубей левый бронх заметно короче правого. Перед местом впадения бронхов лежат легочные артерии, а позади бронхов видны места выхода легочных вен.

МОЧЕПОЛОВАЯ СИСТЕМА

Приступая к рассмотрению половой и выделительной систем птиц, следует сильно оттянуть в стороны (лучше влево) желудок и кишечник, при этом легко повреждаются брыжейки, а вместе с ними и кровеносные сосуды. Чтобы оставить неповрежденными места отхождения от спинной аорты крупных артериальных сосудов, следует, если это необходимо, особенно при вскрытии фиксированных экземпляров, перерезать брыжейки ближе к кишечнику.

Почки (геп, рис. 15, 16, г.) располагаются на дорсальной стороне брюшной полости тела. Они плотно прилегают к вентральной стороне тазового пояса, глубоко вдаваясь между отростками крестцовых позвонков, и, поскольку лежат вне полости тела, прикрыты париетальным листком брюшины. На свежем препарате почки темно-красного цвета, на фиксированном – бурого. Каждая почка у голубя состоит из трех долей, причем наиболее крупной является задняя доля. По средней линии вентральной стороны задней доли проходит приносящая вена почки, а вдоль медиального края двух передних долей тянется выносящая вена. Между долями почек проходят бедренная и седалищная вены и одноименные артерии.

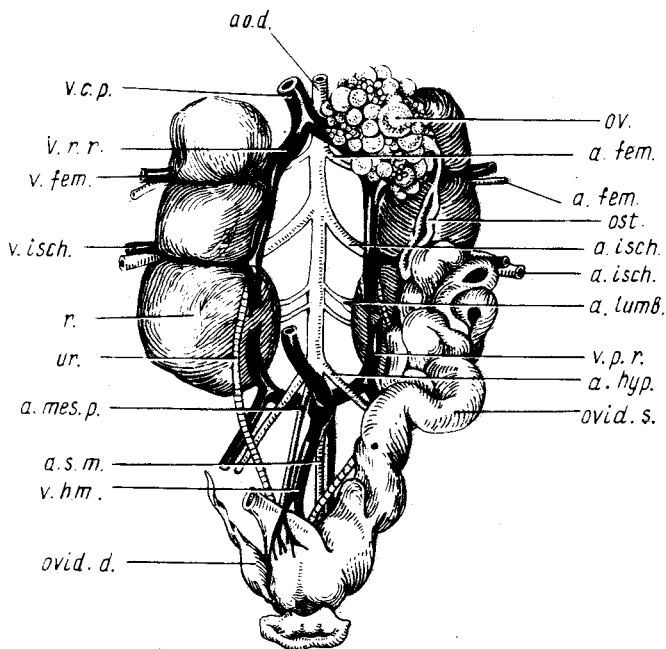


Рис. 15. Мочеполовая система самки голубя *Columba livia*:

a.fem. — бедренная артерия; *a.hyp.* — подчревная артерия; *a.isch.* — седалищная артерия; *a.lumb.* — поясничные артерии; *a.mes.p.* — задняя брыжеечная артерия; *a.o.d.* — спинная ворта; *a.s.m.* — средняя крестцовая артерия; *ost.* — воронка яйцевода; *ov.* — яичник; *ovid.d.* — рудимент правого яйцевода; *ovid.s.* — левый яйцевод; *г.* — почка; *ur.* — мочеточник; *v.c.p.* — задняя полая вена; *v.fem.* — бедренная вена; *v.h.m.* — вена прямой кишки; *v.isch.* — седалищная вена; *v.p.r.* — воротная (приносящая) вена почек; *v.r.r.* — выносящая вена почки

Мочеточники (ureter, рис. 15, 16, *ur.*). Как у всех амниот, у птиц это вторичные мочеточники, а не вольфовы каналы. На препарате они имеют вид очень тонкостенных трубок. На фиксированном материале они обычно плохо видны. На свежем материале их отличить легче, поскольку сквозь их тонкие стенки обычно просвечивают белые сгустки мочевой кислоты. С вентральной стороны обычно виден задний участок мочеточника, который выходит из-под выносящей вены почки на уровне ее второй доли. Пройдя по вентральной стороне почки рядом с выносящей и приносящей венами почек, мочеточник поворачивает в каудомедиальном направлении и открывается в уrogenитальный отдел клоаки (рис. 7, *ur.*).

Надпочечники (glandula suprarenalis, см. рис. 16, *glspr.*) – небольшие округлые светлые тельца, прилегающие к передним концам почек. У самок они связаны с яичником, у самцов – лежат рядом с семенниками.

Половая система самки

Половая система самок птиц отличается от таковой остальных классов наземных позвоночных наличием только левого функционирующего яичника. В связи с этим редуцирует также и правый яйцевод.

Яичник (ovarium, рис. 15, *ov.*) располагается вентральнее левой почки на уровне ее переднего конца. В зависимости от сезона года богатые желтком яйцеклетки могут сильно отличаться по размерам, что изменяет и форму самого яичника. Отвернув яичник в сторону, следует убедиться, что он прикрепляется к стенке тела *складкой брюшины* (mesovarium), по которой проходят кровеносные сосуды.

Яйцевод (oviductus, рис. 15, *ovid.s.*) вне периода размножения имеет вид тонкостенной, почти прямой трубки, лежащей на вентральной стороне левой почки. Задний конец яйцевода самостоятельным отверстием открывается в клоаку (см. рис. 7, *ov.*). В период размножения яйцевод сильно увеличивается в длину, образуя петли. Утолщенные стенки яйцевода выделяют третичные оболочки яйца. Расширенный задний отдел его, в котором сформировавшееся яйцо задерживается перед откладкой, в литературе часто называют "маткой".

С наружной стороны клоаки можно видеть рудимент правого яйцевода (рис. 15, *ovid.d.*), а на вскрытой клоаке его – выводное отверстие (см. рис. 7, *ov.*), отличающееся небольшими размерами, даже у размножающихся птиц.

Воронка яйцевода (ostium, рис. 15, *ost.*). Передний отдел яйцевода открывается в полость тела тонкостенной воронкой. Ее отверстие, обращенное в медиальном направлении, лежит на уровне средней части яичника и средней части передней доли почки. Из-за тонкости воронки рассмотреть ее не всегда удается даже под бинокулярным микроскопом.

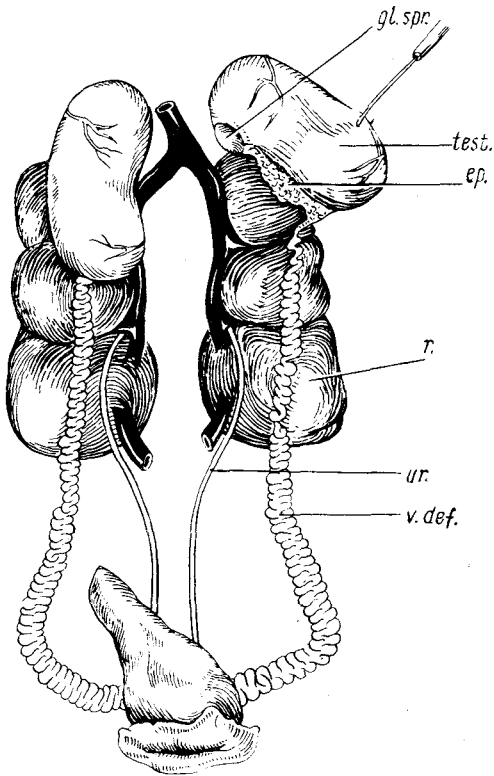


Рис. 16. Мочеполовая система самца голубя *Columba livia*:

ep. — придаток семенника; *gl.spr.* — надпочечник; *r.* — почка; *test.* — семенник; *v.def.* — семяпровод; *ur.* — мочеточник

Половая система самца

Семенники (*testis*, рис. 16, *test.*) парные, расположены на уровне передних концов почек. В зависимости от сезона они могут сильно варьировать в размерах. В период размножения это крупные бобовидные образования. Оттянув семенник в сторону, можно видеть, что он, как и яичник, подвешен к дорсальной стенке тела брюшке (*mesorchium*).

Семяпровод (*vas deferens*, рис. 16, *v.def.*) идет от семенников к клоаке и представляет собой белую извилистую трубку. Семяпровод лежит на вентральной стороне почки, и средняя его часть проходит рядом с мочеточни-

ком. Каждый семяпровод самостоятельным отверстием открывается в клоаку (см. рис. 7, *v.def.*).

Придаток семенника (*epididymis*, рис. 16, *ep.*). Оттянув семенник в сторону, можно видеть придаток семенника, расположенный у его дорсо-медиальной стороны. Последний у птиц развит слабо, имеет продолговатую форму и представляет собой ближайший к семеннику извилистый участок семяпровода, покрытый общей с семенником оболочкой. При таком положении семенника также хорошо виден прилегающий к его передней части надпочечник (рис. 16, *gl.spr.*).

СКЕЛЕТ

В строении скелета, как и во всей организации птиц, обнаруживается определенное сходство с пресмыкающимися, свидетельствующее о близком родстве этих классов позвоночных.

Череп птиц, как и череп рептилий, снабжен единственным затылочным мышцелком, для него характерны диапсидная принципиальная конструкция и подвижность первичной и вторичной верхней челюсти совместно с частью костей крыши относительно черепной коробки — кинетизм, или кинетичность, черепа.

Ребра птиц, подобно ребрам гаттерии и крокодилов, снабжены крючковидными отростками. В конечностях птиц развиты интеркарпальные и интертарзальные сочленения, число фаланг в пальцах задних конечностей соответствует таковому у диапсидных рептилий. Подобен рептильному и состав плечевого пояса птиц, если не учитывать отсутствия у них надгрудинника.

Адаптация к полету повлекла за собой повышенную прочность скелета у птиц, достигаемую за счет слияния костей черепной коробки, более мощной конструкции многих костей, которая, как правило, не сопряжена с утяжелением благодаря пневматизации различных частей скелета у большинства птиц (кроме ныряющих).

Адаптация к интенсивным формам локомоции, таким, как полет и двуногий бег или прыжки, потребовала концентрации массы тела, с которой сопряжены жесткость грудного отдела позвоночника и формирование сложного крестца. Превращение передних конечностей в крылья, утрата ими опорной функции и способности к участию в захвате пищи компенсированы длиной и высокой подвижностью шейного отдела позвоночника.

В связи с крупными размерами мозга и расположенных впереди от него (как это характерно для обладателей тропибазального черепа) глаз черепная коробка разрослась, приобрела монолитную жесткость и вместе с прочной межглазничной перегородкой, образованной срединной обонятельной костью, приняла на себя роль главной конструктивной основы черепа в целом. Это повлекло за собой редукцию части окостенений крыши черепа, включая верхнюю скуловую дугу. Слуховые капсулы у птиц располагаются не по бокам от мозга, а под ним. Челюсти вытянуты в тонкий беззубый клюв — пинцет, причем верхняя челюсть сформирована преимущественно предчелюстной костью.

В скелете собственно летательного аппарата важная роль принадлежит особенно крупной грудине, снабженной у летающих птиц килем. Ключицы объединились и образовали вилочку. Саблевидная лопатка подвижно соединена с коракоеидом. Последний снабжен выступающим впереди от плечевого сустава акрокоракоеидным отростком, который достигает ключицы, замыкая трехкостный канал.

Главная особенность скелета крыла — частичная редукция кисти, сохранившей только три пальца с уменьшенным, как правило, числом фаланг. Основная масса костей запястья и пясти срослась в единый блок — прыжку.

В связи с откладкой относительно крупных яиц таз птиц лишен симфиза — открыт; длинные палочковидные лобковые кости вытянуты в

каудальном направлении. Чрезвычайно мощные и длинные подвздошные кости прирастают ко многим позвонкам сложного крестца.

Большая берцовая кость образует единый комплекс с проксимальным рядом костей предплюсны. Относительно тонкая малая берцовая кость сохранилась лишь в проксимальной половине голени, где она подвижно связана с большой берцовой, а также принимает существенное участие в формировании коленного сустава. Большая часть костей стопы слита в узкую цевку, несущую на конце четыре пальца – с I по IV. Первый палец противопоставлен, причленяясь к подвижно связанной с цевкой маленькой I плюсневой косточке; V палец исчез.

Для изучения костной системы птиц необходим смонтированный скелет, а также раздаточный материал по доступному виду птиц. В настоящем руководстве роль главного объекта выполняет серая ворона *Corvus corone*, но предусмотрено использование в этой роли также домашней курицы *Gallus gallus forma domestica* и сизого голубя *Columba livia*, особенности скелета которых отмечены в тексте специальными замечаниями и несколькими иллюстрациями.

Раздаточный материал по скелету целесообразно разделить на следующие части. Череп и отделенная от него нижняя челюсть, скелет туловища (truncus, включающий грудную клетку вместе с двумя последними шейными позвонками, пояса конечностей и хвост), наклеенные на обтянутые черной бумагой прямоугольники картона подъязычный аппарат, скелет крыла и задней конечности, нанизанные на леску шейные позвонки. Кроме того, полезно иметь отдельный препарат таза.

Для приготовления скелета птиц пригодна методика, описанная в первой книге настоящего пособия, которую можно дополнить еще некоторыми указаниями. Черновую обработку скелетов с удалением кожи, внутренностей, глаз, мозга и большинства мышц удобно проводить на свежем материале, после чего до окончательной очистки и монтирования скелет может неограниченно долго храниться в сухом виде. Голову и конечности целесообразно отделить и перед высушиванием полученного полуфабриката вложить внутрь грудной клетки, что защитит ее от сминания. Перед окончательной обработкой сухую грудную клетку удастся легко освободить от высохших межреберных мышц, вырезав их глазным скальпелем. Окончательную очистку размоченного скелета можно проводить путем осторожной мацерации или короткого кипячения в 1%-ном растворе питьевой соды. Осторожности требуют подвижные сочленения первичной верхней челюсти и сустава ребер. Поэтому череп и скелет туловища следует погружать в кипящий раствор на 1–2 мин; например, опускать на нитке, после чего повторять очистку пинцетом, зубной щеткой. Обезжиривание и отбелка скелетов описаны в 1-й книге настоящего пособия. Для изучения скелета головы очень полезно приготовить дополнительные влажные препараты черепа птенцов, окрашенные ализарином. Оптимальный возраст для выводковых птиц – на стадии вылупления, для птенцовых – на 7–10 сут позже.

Ализарин лучше окрашивает кость после формалиновой фиксации (раствор 1:9–1:19). После промывки головок их обработку следует вести от руки, под бинокулярным микроскопом (МБС), главным образом при помощи глазного пинцета и иглы. Наилучшую для ручной обработки студенистую консистенцию объект приобретает как раз после формалиновой фиксации, поэтому с переводом его в спирт для окраски спешить не следует. Тем не менее ручная обработка черепа птенца очень трудоемка, требует осторожности и навыка. Можно дать лишь два общих совета. При отрывании мышц их нужно предварительно расщепить на тонкие пряди. Связки и сухожилия (в том числе апоневрозы) от хряща отрывать не следует, а нужно отрезать под корень (например, обломком лезвия безопасной бритвы), иначе хрящ будет поврежден. После того как череп освобожден от мышц и мозга, его переводят в 70°-ный спирт и окрашивают ализарином, как это описано в первой книге настоящего пособия, а затем дочистируют, удаляя, где возможно, надкостницу и остатки других мягких тканей.

В качестве дополнительного материала очень полезно иметь части скелета какого-либо страуса (череп, шейные позвонки, плечевой пояс с грудиной) и пингуина (скелет крыла и стопы).

ОСЕВОЙ СКЕЛЕТ

Осевой скелет включает позвоночник, ребра и грудину. Однако последняя столь тесно связана в функциональном отношении с плечевым поясом, что будет рассмотрена совместно с ним.

Позвоночный столб

Позвоночнику птиц присуща более сложная дифференцировка, чем это можно наблюдать в других классах позвоночных. Для птиц характерны чрезвычайно длинная и подвижная шея, но практически неподвижный туловищный отдел позвоночника, в котором особой жесткостью обладает сложный крестец, включающий позвонки четырех разных отделов, в том числе несколько хвостовых. За этими позвонками следуют несколько свободных, обеспечивающих движения хвоста, и, наконец, пигостиль, продукт слияния последних позвонков, обеспечивающий опору для рулевых перьев.

Позвонки птиц, как и других представителей амниот, по происхождению тел относятся к гастроцентральному типу. Тело их образовано плевроцентром, получающим у амниот название просто центра. Кроме того, в двух передних позвонках сохраняются гипоцентры, или интерцентры, по используемой для амниот номенклатуре. Позвонки высоко подвижной шеи птиц своеобразны формой суставных поверхностей для сочленения тел, на основании которой их относят к *гетероцельному* типу, в буквальном переводе – разновогнутому. Седловидные суставные

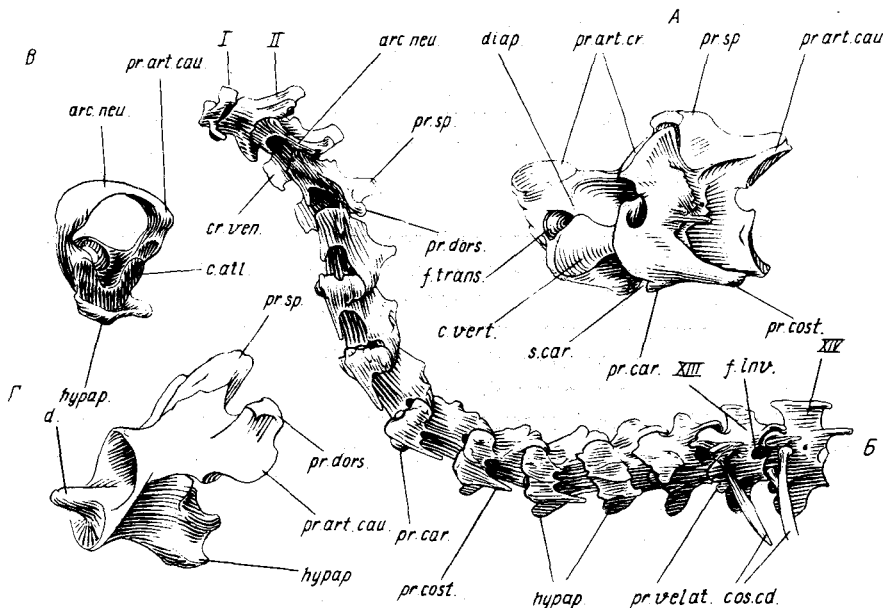


Рис. 17. Шейный отдел позвоночника. А — позвонок из среднего отдела шеи африканского страуса *Struthio camelus*; Б — шейные позвонки вороны *Corvus corone* в сочлененном состоянии; В, Г — атлант и эпистрофей вороны; Б — вид сбоку, А, В и Г — вид вполоборота:

arc. neu. — невральная дуга; *c. atl.* — тело атланта; *c. vert.* — тело позвонка; *cos. cd.* — шейно-спинное ребро; *cr. ven.* — ventральный гребень; *d.* — зуб эпистрофея; *diap.* — поперечный отросток; *f. inv.* — межпозвоночное отверстие; *f. trans.* — поперечное отверстие; *hypap.* — ventральный отросток; *pr. art. cau.*, *pr. art. cr.* — соответственно задний и передний сочленовные отростки; *pr. car.* — сонный отросток; *pr. cost.* — реберный отросток; *pr. dors.* — дорсальный отросток; *pr. sp.* — остистый отросток; *pr. velat.* — вентролатеральный отросток; *s. car.* — сонный желобок; I, II, XIII, XIV — номера позвонков

поверхности делают их передневогнутыми при рассматривании снизу (это остатки процельности) и задневогнутыми, если смотреть сбоку, что позволяет совместить важную для птиц гибкость шеи в сагиттальной плоскости с унаследованной от предков ориентацией сочленовных отростков позвонков.

Шейный отдел позвоночника (*vertebrae cervicales*) широко варьирует у птиц по длине, включая от 13 (у части попугаев, козодоев, стрижей) до 25 (у лебедей) позвонков, у вороны и голубя — 14, у курицы — 15. Два передних позвонка, атлант и эпистрофей высоко адаптированы к вращательной взаимной подвижности.

Большинство шейных позвонков имеет редуцированные и полностью приросшие ребра, и только два задних шейных позвонка (у вороны — XIII и XIV) — так называемые шейно-спинные (*vertebrae cervicodorsales*) — снабжены свободными ребрами (рис. 17, Б, 18, *cos. cd.*), которые представ-

лены лишь дорсальными отделами и не связаны с грудиной (у гусеобразных и некоторых других птиц рудименты ребер имеются и на первых двух позвонках). Шея в целом имеет S-образный изгиб, позволяющий перемещать голову в широких пределах, прежде всего в сагиттальной плоскости. При этом разные участки шеи различаются направлением и степенью взаимной подвижности позвонков, чем обусловлено определенное разнообразие их формы.

Для рассмотрения *типичного шейного позвонка* (рис. 17, А) удобны крупные позвонки страусов. Главные его составные части: *тело позвонка* (corpus vertebrae, рис. 17, с. *vert.*), которое кажется относительно небольшим на фоне общего силуэта позвонка, *невральная дуга* (arcus neuralis, рис. 17, *arc. neu.*) и *присосшие шейные ребра*. Тело позвонка из среднего участка шеи несет на вентральной стороне пару *сонных отростков* (proc. caroticus, рис. 17, *pr. car.*), ограничивающих с боков *сонный желобок* (sulcus caroticus) для общих сонных артерий. Тела других шейных позвонков несут непарные *вентральные отростки* (proc. ventralis, s. hyapophysis, *hyap.*), которые в переднем участке шеи могут выглядеть, как продольные *вентральные гребни* (crista ventralis, *cr. ven.*). На нескольких задних шейных позвонках вороны по бокам от вентральных отростков видны плоские *вентролатеральные отростки* (proc. ventrolateralis, *pr. velat.*).

Невральная дуга несет непарный *остистый отросток* (proc. spinosus, *pr. sp.*), который может быть рудиментарным, но в переднем и заднем отделах шеи обычно хорошо развит. На его краниальной и каудальной сторонах в задней половине шеи обычно различимы поверхности для крепления выйной связки, особенно толстой у страусов. Эта эластичная связка, натянутая при нормальном положении шеи, снижает мускульные нагрузки, необходимые для ее поддержания. На переднем краю невральной дуги от нее в стороны выдаются *поперечные отростки* (proc. transversus, s. diapophysis, *diap.*), в значительной мере объединенные с *передними сочленовными отростками* (proc. articularis cranialis, s. praezygapophysis, *pr. art. cr.*), суставные поверхности которых обращены дорсомедиально. От заднего края дуги в стороны и каудально выступают *задние сочленовные отростки* (proc. articularis caudalis, s. postzygapophysis, *pr. art. cau.*) с вентролатерально повернутыми суставными поверхностями. Сверху на задних сочленовных отростках или впереди от них на дуге могут располагаться небольшие *дорсальные отростки* (proc. dorsalis, *pr. dors.*).

Для выхода спинно-мозговых нервов в промежутках соседних позвонков имеются *межпозвоночные отверстия* (for. intervertebrale, рис. 17, Б, *f. inv.*), которые образованы глубокими вырезками на передних и задних краях невральных дуг ниже сочленовных отростков.

Редуцированное шейное ребро, образующее торчащий назад заостренный *реберный отросток* (proc. costalis, *pr. cost.*), прирастает к позвонку в двух типичных точках крепления ребра – к поперечному отростку и к телу, ограничивая расположенное между этими пунктами *поперечное отверстие* (foramen transversarium, *f. trans.*). Эти отверстия образуют в шее

вместе с реберными отростками пару хорошо защищенных каналов для позвоночных артерий.

Атлант (atlas, рис. 17, В) образован широкой тонкой невралью дугой, лишенной остистого отростка, и телом (corpus atlantis, *s.atl.*), которое гомологично интерцентру (гипоцентру). Латерально дуга снабжена рудиментарными у вороны задними сочленовными отростками; тело имеет суставные поверхности для сочленения с затылочным мыщелком и эпистрофеем, вырезку для его зубовидного отростка (у вороны она замкнута в отверстие), а также поперечно расширенный вентральный отросток.

Эпистрофей (epistropheus, *s. axis*, рис. 17, Г) – второй позвонок, значительно крупнее первого по размерам. Главную его специфическую особенность составляет зуб или зубовидный отросток (dens, *s. proc.odon-toideus, d.*), образующий ось, около которой поворачивается атлант. Этот зуб представляет собой отделившийся центр (плевроцентр) первого позвонка. Кроме того, в состав тела эпистрофея входят остаток его собственного гипоцентра и крупный плевроцентр. Невральная дуга эпистрофея несет три крупных отростка – остистый и пару дорсальных отростков на хорошо развитых задних сочленовных; передние сочленовные отростки эпистрофея у вороны не развиты.

XII и XIII позвонки своеобразны тем, что их ребра (на XII – приросшее, а на XIII – свободное) не имеют связи с телом, зато эти позвонки, как и XIV, имеют на переднем конце тела по паре плоских вентролатеральных отростков (*proc. ventrolateralis, pr. velat.*).

Грудной отдел позвоночника (vertebrae thoracales, рис. 18, А, *v.thor.*) включает позвонки, снабженные истинными ребрами (достигающими грудины). Количество грудных позвонков варьирует: у вороны – шесть, у курицы и голубя – по пять. Задний позвонок жестко прирастает к переднему поясничному и к подвздошным костям, а потому одновременно относится к следующему отделу позвоночника – сложному крестцу. Таким образом, собственно грудной отдел позвоночника включает у вороны пять позвонков. По форме грудные позвонки значительно проще шейных. Они снабжены относительно высокими остистыми отростками в виде плоских продольных гребней, вытянутых на всю длину позвонка. Сильно уплощенные сочленовные поверхности тел позвонков сохраняют признаки седловидной формы, но связаны между собой не суставами, а малоподвижными синдесмозами. У некоторых птиц, в частности у курицы и голубя, три передних грудных позвонка полностью сливаются между собой (у курицы также с последним шейным позвонком) в абсолютно жесткий комплекс – так называемую *спинную кость* (notarium, *s. os dorsale*), снабженную мощным вентральным гребнем, продуктом слияния вентральных отростков позвонков.

Сложный крестец (synsacrum, см. рис. 27, *syns.*) представляет собой длинный комплекс позвонков, включающий задний грудной позвонок, шесть *поясничных позвонков* (vertebrae lumbales, рис. 18, А, 27, *v.lum.*),

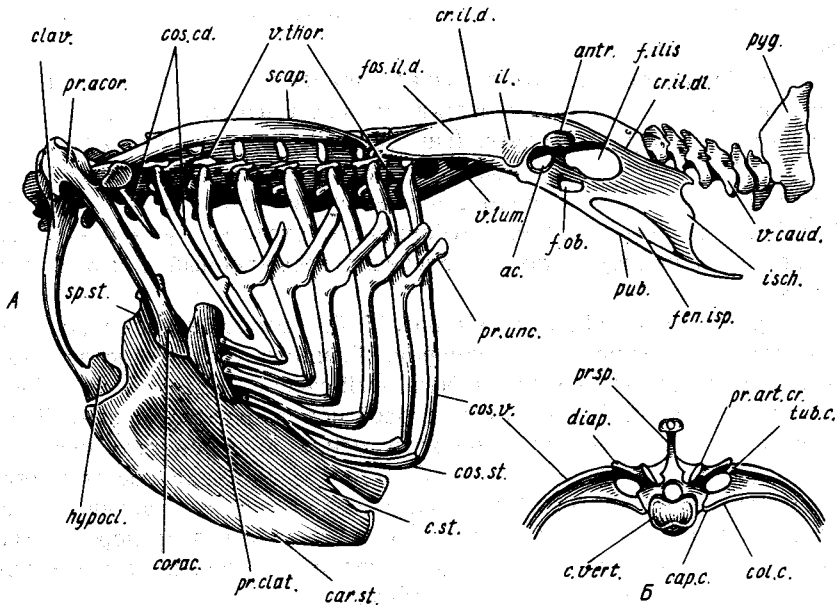


Рис. 18. Скелет туловища вороны *Corvus corone*. А — в сочленении с задним отделом шеи и хвостом (вид сбоку); Б — грудной позвонок с дорсальными концами ребер (вид спереди):

ac. — вертлужная впадина; antr. — противовертел; c.st. — тело грудины; c.vert. — тело позвонка; car.c. — головка ребра; car.st. — киль грудины; clav. — ключица; col.c. — шейка ребра; corac. — коракоид; cos.cd. — шейно-спинное ребро; cos.st., cos.v. — соответственно грудничная и позвоночная части ребра; cr.il.d., cr.il.di. — соответственно дорсальный и дорсолатеральный подвздошные гребни; diap. — поперечный отросток; f.ob. — запирательное отверстие; f.filis. — подвздошно-седалищное отверстие; fen.isp. — седалищно-лобковое окно; fos.il.d. — дорсальная подвздошная яма; hypocl. — гипоклейдиум; il., isch. — соответственно подвздошная и седалищная кости; pr.acor. — акрокоракоидный отросток; pr.art.cr. — передний сочленовный отросток; pr.clat. — передне-боковой отросток; pr.sp. — остистый отросток; pr.unc. — крючковидный отросток; pub. — лобковая кость; pyg. — пигостиль; scap. — лопатка; sp.st. — ось грудины; tub.c. — бугорок ребра; v.caud., v.lum., v.thor. — соответственно хвостовые, поясничные и грудные позвонки

лишенных видимых остатков ребер, два истинных крестцовых позвонка (vertebrae sacrales, см. рис. 27, v.sacr.), характерных хорошо заметными остатками ребер (proc.costalis, см. рис. 27, pr.cost.; фактически это шейка ребра в типичной позиции — см. рис. 18, Б), и, наконец, шесть передних хвостовых позвонков. Жесткость сложного крестца обеспечена слиянием его позвонков не только между собой, но и с сильно вытянутыми подвздошными костями.

Хвостовой отдел позвоночника (vertebrae caudales) включает позвонки трех категорий. Это, во-первых, сросшиеся передние позвонки, вошедшие в состав рассмотренного выше сложного крестца (см. рис. 27, v.caud.). Во-вторых, 5–6 свободных позвонков, обеспечивающих движения

хвоста (рис. 18, А, *v. caud.*), и, наконец, *пигостиль* (*pygostylus*, рис. 18, А, *pyg.*) – продукт слияния нескольких последних хвостовых позвонков, обеспечивающий опору для веера рулевых перьев. Свободные хвостовые позвонки снабжены остистыми отростками, вытянутыми поперечными, а последние три также вентральными отростками.

Ребра

Наибольший интерес представляют пять истинных ребер (у курицы и голубя – по четыре), сочлененные с грудиной. Последнее, так называемое ложное ребро, отходящее от первого позвонка сложного крестца, связано с грудиной через посредство заднего истинного ребра. Грудное ребро состоит из двух частей – позвоночной и грудинной.

Позвоночная часть ребра (*costa vertebralis*, рис. 18, *cos.v.*) резко преобладает размерами над грудинной частью. Она причленена к позвонку в двух местах: *головкой* (*capitulum costae*, рис. 18, Б, *cap.c.*) к телу позвонка и *бугорком* (*tuberculum costae*, *tub.c.*) к поперечному отростку. Отрезок ребра между головкой и бугорком называется *шейкой ребра* (*collum costae*, рис. 18, Б, *col.c.*).

Истинные грудные ребра, а также второе шейно-спинное ребро снабжены *крючковидными отростками* (*proc. uncinatus*, рис. 18, А, *pr.unc.*), плоскими костными кронштейнами, примыкающими к ребрам сзади. Эти отростки предоставляют выгодное место крепления и потому сообщают повышенную эффективность наружным межреберным мышцам – важному компоненту дыхательной мускулатуры.

Короткая грудинная часть ребра (*costa sternalis*, рис. 18, А, *cos.st.*) соединяет его позвоночную часть с реберным краем грудины, где причленяется поперечно вытянутым суставом. Последний ограничивает подвижность этой части ребра поворотами в плоскости стенки тела.

СКЕЛЕТ ГОЛОВЫ

Приступая к рассмотрению черепа птиц, нужно напомнить о его определенном морфологическом сходстве с черепом рептилий, в чем отражается достаточно близкая историческая преемственность этих классов. Как и у пресмыкающихся, череп птиц сочленяется с позвоночником при помощи единственного затылочного мыщелка, а строение дерматокраниума позволяет считать череп птиц первично диапсидным. Как и у рептилий, глаза тесно сближены, располагаясь впереди от мозга, в связи с чем череп птиц относят к тропибазальному типу. Наконец, как и у многих диапсидных рептилий, череп птиц стрептостилен: квадратная кость подвижно сочленена с чешуйчатой. На этой основе он, как и у указанных рептилий, обладает подвижностью верхней челюсти вместе с некоторыми костями дерматокраниума относительно черепной коробки – череп птиц кинетичен.

Главные прогрессивные особенности головы птиц, существенно отразившиеся на конструкции черепа, — это высокий уровень церебрализации и замена озубленных челюстей легким тонким клювом. В соответствии с большим относительным размером мозга для них характерна крупная, прочная, монолитная черепная коробка, в значительной мере позволяющая судить о размерах и общей конфигурации мозга по внешней форме черепа. Монолитность черепа достигается за счет слияния большинства окостенений в конце онтогенеза с полным исчезновением швов и богатой пневматизацией, при которой кость приобретает губчатое, ажурное внутреннее строение, обеспечивающее высокую прочность без дополнительного утяжеления. Вследствие этого черепная коробка прекрасно обеспечивает прочность черепа в целом, чем допускается дальнейшая редукция дерматокраниума, выполняющего эту функцию у рептилий при малой черепной коробке. По этой причине у птиц исчезли верхняя скуловая дуга и заглазничная стойка, а чешуйчатая кость развита мощно; она, как и у рептилий, сочленена с квадратной костью и не только дает ей опору, но также играет важную роль в образовании мозговой капсулы. В связи с крупными размерами последней слуховые капсулы размещены не по бокам от нее, как у рептилий, а сдвинуты вентрально, располагаясь позади квадратных костей. Плоскость основания черепа приближена к уровню челюстного сустава, что создало предпосылки для механической связи нижней челюсти с основанием черепа вплоть до образования у некоторых птиц дополнительного, вторичного, сустава.

Упрощение дерматокраниума, по-видимому, способствовавшее важному для летающих существ облегчению черепа, выразилось в утрате слезной, заднелобной, заглазничной и надвисочной костей. В то же время покровная кость основания черепа — парасфеноид — мощно развита у птиц (специфическая особенность класса), прикрывая снизу значительную часть (до половины) площади основания черепа.

Челюсти птиц утратили зубы и превратились в покрытый роговой рафлотеккой клюв. Для верхней челюсти используется название *надклювь*, для нижней челюсти — соответственно *подклювь*. Приобретение птицами тонкого клюва — пинцета — позволило им достигнуть более высокой ловкости, необходимой для эффективных манипуляционных действий (при сборе корма, чистке оперения, постройке гнезда), из которых у птиц полностью выключены передние конечности.

В беззубом надклювье птиц предчелюстная кость резко преобладает по размерам над верхнечелюстной костью в противоположность тому, что характерно для других классов тетрапод. Формированию клюва в определенной степени способствовала отличающая птиц слабость органа обоняния, который не ограничивал свободы адаптивных перестроек верхней челюсти своими пространственными требованиями. Прочная опора на черепную коробку выдвинутого вперед клюва и одновременно надежность глазниц в качестве вместилища для крупных глаз обеспече-

ны у птиц крупным мезэтноидом, почти целиком образующим межглазничную перегородку. Это единственный среди современных зауропсид случай окостенения обонятельного отдела неурокраниума, благодаря которому межглазничная часть черепной коробки приобрела конструкцию тавровой балки.

Первичная верхняя челюсть птиц значительно упрощена, поскольку утратила поперечную и верхнекрыловидную кости, но зато она сдублирована нижней скуловой дугой, проходящей параллельно костному небу от надклювья к квадратной кости.

Птичий клюв в полной мере обладает свойствами ловкого пинцета благодаря подвижности верхней челюсти относительно черепной коробки – так называемой *кинетичности черепа* или *кинетизму*. Кинетический череп с конструктивной точки зрения принято подразделять на два отдела. Один из них, включающий первичную и вторичную верхние челюсти и еще некоторые части дерматокраниума, называется *челюстным "сегментом"*. Другой, состоящий из неурокраниума и большей части дерматокраниума, именуется *затылочным "сегментом"*. Следует иметь в виду, что эти сегменты не имеют ничего общего с продуктами первичной сегментации тела позвоночных (мио- или брахиомерами). Вследствие крупных размеров мозга и глаз, определивших, как указано выше, образование прочной черепной коробки и межглазничной перегородки, затылочный сегмент у птиц включает значительно большую часть черепа, чем у рептилий. Пересекающая крышу черепа граница сегментов смещена у птиц вперед, в связи с чем наиболее характерный для них тип кинетизма обозначается как *прокинетизм* (т.е. передний кинетизм), а сама граница, проходящая по телу носовой кости, именуется *прокинетической гибкой зоной*.

Носовая и межглазничная перегородки, которые закладываются вначале как единое целое, затем, еще в раннем онтогенезе, разделяются так называемой *черепно-лицевой щелью* (*fissura craniofacialis*), расположенной как раз под прокинетической гибкой зоной.

Важную роль для выполнения движений верхней челюсти играет унаследованная от пресмыкающихся *стрептостилия* (подвижность сочленения квадратной кости с чешуйчатой костью). Благодаря ей квадратная кость может выполнять маятникообразные движения, которые двумя костными мостиками передаются с нее на основание надклювья, управляя его положением. С квадратной костью эти мостики сочленяются при помощи суставов, а с надклювьем связаны своей уплощенной и потому гибкой частью. Наружный мостик образован палочковидной нижней скуловой дугой, а внутренний, двучленный, – костным небом, которое разделено на два звена небно-крыловидным сочленением. Подъем надклювья сопровождается перемещением этих мостиков и квадратной кости вперед (движением протракции), а его опускание – обратным движением (ретракцией). Внутренний мостик получает при своем движении скользящую опору на роstrum, которым окантован нижний край

межглазничной перегородки. У многих птиц (в частности, у голубя) сохранилась и другая, более древняя опора на затылочный сегмент, которую крыловидная кость получает от так называемого базиптеригиоидного отростка основной клиновидной кости.

Как и у рептилий, скелет головы у птиц состоит из собственно черепа, нижней челюсти и подъязычного аппарата. Как и другие части скелета, он обнаруживает лишь ограниченное разнообразие конструкции в пределах класса птиц. В связи с этим, чтобы получить достаточно полное представление о специфике этой конструкции, можно ограничиться рассмотрением лишь двух вариантов. Один из них характерен для большинства птиц. К нему относится и приведенная выше характеристика функциональных свойств черепа. Другой вариант отличает немногие виды бескилевых птиц (страусов, киви), а также представителей отряда тианаму.

В то же время изучение конструкции черепа на сухом препарате, изготовленном из взрослой особи, будет неполным. Для знакомства с подвижностью черепа нужен влажный препарат — будь то предварительно размоченный сухой или отпрепарированный от руки из свежей или фиксированной головы и сохраняемый в спирту (формалин в этом случае неудобен, ибо он декальцинирует, размягчает кость). Для изучения состава и формы окостенений необходим влажный препарат черепа птенца или эмбриона (см. с. 64). Поэтому в настоящем руководстве рассмотрены параллельно черепа взрослой серой вороны и птенца. Описание сопровождается краткими замечаниями об особенностях черепа домашней курицы и сизого голубя. Эти два дополнительных объекта иллюстрированы рисунками черепов эмбриона (для курицы) и птенца; приводятся также рисунки мозговой капсулы взрослого голубя для показа пронизывающих ее стенки отверстий. Скелет головы страуса (нанду) рассматривается более кратко — в основном для демонстрации и обсуждения специфических особенностей данного типа черепа. Другие типы черепа, прежде весьма популярные, ныне признаны главным образом формальными. Поэтому они не представляют особого интереса с принципиальных позиций и обсуждаются лишь вскользь.

Мозговой череп (*neurocranium*) довольно прост по форме. Он представляет собой неглубокую чашу, вмещающую мозг, а спереди к ней примыкает межглазничная перегородка, отделенная от продолжающей ее вперед носовой перегородки черепно-лицевой щелью. Позади нее от переднего края межглазничной перегородки вбок отходит тонкая предглазничная пластинка, прилегающая спереди к глазу.

Затылочный отдел нейрокраниума занимает значительную часть его поверхности вокруг *большого затылочного отверстия* (*foramen occipitale magnum*, рис. 19, Б, *f.o.m.*), которое у большинства птиц обращено вниз и назад. Такая ориентация затылочного отверстия связана с положением переднего участка шеи, которое обусловлено резким изгибом последней в сагиттальной плоскости.

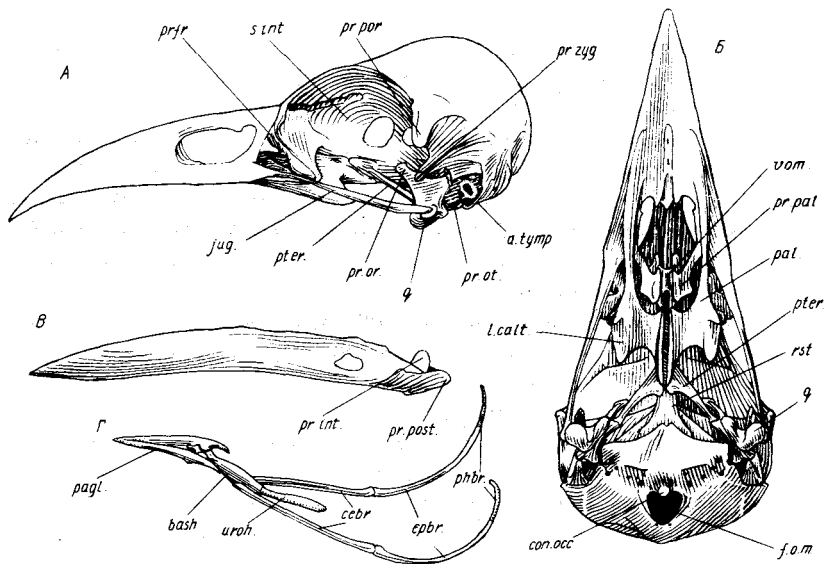


Рис. 19. Череп вороны *Corvus corone*. А — вид сбоку, Б — вид снизу, В — нижняя челюсть сбоку, Г — подъязычный скелет влоборота:

a.tymp. — затылочное крыло; *bash.* — базигиале; *con.occ.* — затылочный мыщелок; *cebr.* — ceratobranchiale; *epbr.* — epibranchiale; *f.o.m.* — большое затылочное отверстие; *jug.* — скуловая дуга; *l.calt.* — каудолатеральная пластинка небной кости; *pagl.* — paraglossum; *pal.* — небная кость; *phbr.* — pharyngobranchiale; *prjr.* — предлобная кость; *pr.int.* — внутренний отросток нижней челюсти; *pr.or.*, *pr.ot.* — соответственно глазничный и ушной отростки квадратной кости; *pr.pal.* — небный отросток верхнечелюстной кости; *pr.por.* — заглазничный отросток; *pr.post.* — задний отросток нижней челюсти; *pr.zyg.* — скуловой отросток; *pter.* — крыловидная кость; *q.* — квадратная кость; *rst.* — рострум парасфеноида; *s.int.* — межглазничная перегородка; *uroh.* — урогиале; *vom.* — сошник

Верхняя затылочная кость (supraoccipitale, см. рис. 20–22, *socc.*), обрамляющая значительную часть периметра большого затылочного отверстия, своей средней частью прикрывает мозжечок, а ее боковые участки распространяются на задние края слуховых капсул, занимая место верхнеушных костей.

Боковая затылочная кость (exoccipitale, см. рис. 20–22, *exocc.*) образует остальную часть контура затылочного отверстия, участвуя также в образовании **затылочного мыщелка** (condylus occipitalis, рис. 19, Б, 22, А, *con.occ.*). Латеральная часть кости образует **затылочное крыло**, иначе **барabanое** (ala tympanica, рис. 19, А, 22, Б, *a.tymp.*), которое в виде тонкой пластинки прикрывает сзади и снизу барабанную полость.

Основная затылочная кость (basioccipitale, см. рис. 20–22, *basocc.*), меньшая из трех, расположена типичным образом вентрально и образует большую часть затылочного мыщелка.

Окостенения слуховой капсулы у птиц плохо доступны рассмотре-

нию, поскольку прикрыты квадратной и боковой затылочной костями, а также парасфеноидом. При необходимости для изучения ушных костей можно осторожно отчленить от черепа квадратную кость, как это показано на черепе куриного эмбриона (см. рис. 21, Б).

Переднеушная кость (prooticum, см. рис. 21, *prot.*) видна в глубине барабанной полости. Она образует выступ для причленения ушного отростка квадратной кости и обрамляет спереди *овальное окно* (fenestra ovalis, см. рис. 21, *fen.ov.*), ведущее в полость внутреннего уха. Впереди переднеушная кость граничит с боковой клиновидной, а ее верхний край прикрыт снаружи чешуйчатой костью.

Заднеушная кость (opisthoticum, см. рис. 21, Б, *opof.*) видна у эмбриона в промежутке между овальным окном и *круглым окном* (fenestra rotunda, см. рис. 21, *fen.rot.*). Она рано сливается с боковой затылочной костью. У врановых конфигурация барабанной полости такова, что рассмотреть заднеушную кость не удастся. Верхнеушная кость у птиц не отмечена; как предполагают, она поглощена верхнезатылочной костью, занимающей соответствующий участок слуховой капсулы.

Клиновидный отдел включает три кости — непарную основную клиновидную и пару боковых клиновидных костей.

Основная клиновидная кость (basisphenoideum, см. рис. 20–22, *bassp.*) образует переднюю часть основания черепной коробки, непосредственно примыкая к основной затылочной кости, а также заднюю часть основания межглазничной перегородки. Однако снизу эта кость прикрыта производными парасфеноида и потому обычно не видна. Рассмотреть ее удастся сбоку. Многие птицы сохранили унаследованные от рептильных предков *базиптеригойдные отростки* (proc. basipterygoideus, см. рис. 22, Б, 23, Б, *pr.bapt.*) эмбрионально (например, чайки) или пожизненно (страусы, голуби, кулики, совы и др.). Эти отростки выступают вбок от передней части кости и соприкасаются с подвижными крыловидными костями, давая им опору и тем самым укрепляя первичную верхнюю челюсть.

Боковая клиновидная кость (laterosphenoideum s. pleurosphenoideum, см. рис. 20–22, *pleosp.*) занимает переднюю, обращенную в глазницу стенку чаши неурокраниума, примыкая сверху к предыдущей кости. Латеральный край этой стенки довольно высок и посылает вниз поздно окостеневающий *заглазничный отросток* (proc. postorbitalis, см. рис. 19, 20, 22, 23, *pr.pog.*), хорошо выраженный у большинства птиц; он важен для крепления мощной одноименной связки и аддукторных мышц.

В обонятельном отделе черепа птиц развивается мощная непарная *срединная обонятельная кость* (mesethomoideum, рис. 20–22, *meset.*), занимающая практически всю *межглазничную перегородку* (septum interorbitale, рис. 19, А, 23, *s.int.*). Передний край ее расширен кверху, по направлению к прокинетической гибкой зоне, при помощи которой подвешена к черепной коробке верхняя челюсть. Отходящая здесь вбок исходно хрящевая предглазничная пластинка может окостеневать за счет распространения срединной обонятельной кости и образовывать прочную

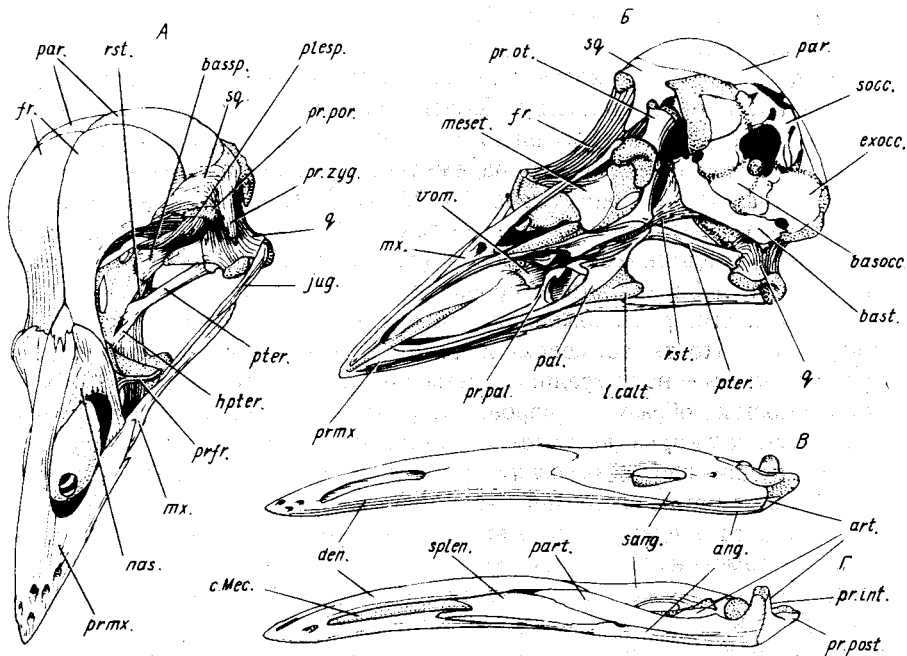


Рис. 20. Череп птенца вороны *Corvus corone*. А, Б — вид черепа вполоборота соответственно сверху и снизу; В, Г — нижняя челюсть соответственно снаружи и изнутри:

ang. — угловая кость; *art.* — сочленовная; *basocc.* — основная затылочная; *bassp.* — основная клиновидная; *basf.* — основная височная; *c.Mec.* — меккелев хрящ; *den.* — зубная кость; *exocc.* — боковая затылочная; *fr.* — лобная; *hpter.* — гемиптеригонд; *jug.* — продукт срастания скуловой и квадратно-скуловой костей; *l.calt.* — каудолатеральная пластинка небной кости; *meset.* — срединная обонятельная; *mx.* — верхнечелюстная; *nas.* — носовая; *pal.* — небная; *part.* — теменная; *part.* — предсочленовная; *plesp.* — боковая клиновидная; *pr.int.* — внутренний отросток нижней челюсти; *pr.ot.* — ушной отросток квадратной кости; *pr.pal.* — небный отросток верхнечелюстной кости; *pr.por.* — заглазничный отросток; *pr.post.* — задний отросток нижней челюсти; *pr.zyg.* — скуловой отросток; *pr.fr.* — предлобная; *prmx.* — предчелюстная; *pter.* — крыловидная; *q.* — квадратная; *rst.* — рострум парасфеноида; *sang.* — надугловая; *socc.* — верхняя затылочная; *splen.* — пластинчатая; *sq.* — чешуйчатая кость; *vrom.* — соснуик

переднюю стенку глазницы — так называемое крыло мезэптоида (например, у воробьиных, голубей, дятлов). Существование обособленных боковых обонятельных костей у птиц не доказано.

Переходя к дерматокраниуму, прежде всего рассмотрим парные окостенения, которые слагают свод и боковые стенки черепа, достраивая чашу неурокраниума.

Теменная кость (*parietale*, рис. 20–22, *par.*) представляет собой тонкую пластинку простой формы, образующую заднюю часть свода черепа. Она примыкает сверху к верхней и боковой затылочным костям.

Лобная кость (frontale, рис. 20–22, fr.) – самая крупная среди костей черепной коробки. Она образует большую поверхность свода черепа впереди от теменной кости и переднюю стенку мозговой капсулы над боковой клиновидной костью. Лобная кость обрамляет глазницу сзади и сверху, прирастая к дорсальному краю межглазничной перегородки, вместе с которой она образует надежную опору для надклювья.

Носовая кость (nasale, рис. 20–22, nas.) птиц довольно велика и выполняет ответственную роль соединительного звена между черепной коробкой и надклювьем. Ее лобная пластинка налегает сверху на передний конец лобной кости и прочно прирастает к ней. Передняя часть носовой кости, расположенная в пределах верхней челюсти, глубоко вырезана и охватывает сверху и сзади костную ноздрю. Промежуточный участок кости – над передним краем срединной обонятельной – обладает гибкостью, образуя у вороны, курицы и большинства других птиц основную часть *прокинетиической гибкой зоны*, за счет которой осуществляется подвижная связь между надклювьем и черепной коробкой.

У голубя вырез передней части носовой кости так глубок, что выходит назад за пределы надклювья. Общая гибкая зона у основания надклювья заменена благодаря паре таких вырезов на три участка, что существенно отражается на характере движений верхней челюсти (см. ниже).

Чешуйчатая кость (squamosum, рис. 20–22, sq.) образует боковую стенку мозговой капсулы. Она налегает сбоку своей вентральной частью на неурокраниум, впереди примыкает к боковой клиновидной кости, передневерхней лопастью и задним краем налегает на боковые части соответственно лобной и теменной костей. В промежутке между этими костями она у многих птиц (в частности, у вороны и курицы, но не у голубя) вторично проникла на внутреннюю поверхность черепа. Такая позиция и роль кости резко отличаются от ее положения у примитивных диапсидных рептилий, где она едва связана с наружной поверхностью собственно черепной коробки. Это обстоятельство важно для оценки глубины преобразований, происшедших в эволюции черепа птиц под влиянием таких факторов, как увеличение размеров головного мозга и прогрессивная эволюция аддукторной мускулатуры (значительная часть ее начинается у птиц на чешуйчатой кости). Вентральный край чешуйчатой кости предоставляет опору квадратной кости, он снабжен ямкой для приращения ее ушного отростка. У многих птиц чешуйчатая кость образует впереди от этого сустава *скуловой отросток* (рос. zygomaticus, рис. 20, 23, pr. zyg.) для прикрепления челюстных мышц, иногда очень крупный (например, у вороны).

Предлобная кость (praefrontale, см. рис. 19–23, prfr.), расположенная перед глазницей, иногда по старинке неправильно именуется слезной костью. Хорошим подтверждением более нового представления о ее гомологии служит отсутствие связи этой кости со слезно-носовым каналом, который у птиц проходит совершенно независимо латеральнее ее. В

типичном случае эта кость имеет две характерные части – лобную пластинку, которая образует дополнительную крышу в передней части глазницы, защищая глаз, и нисходящий отросток, у многих птиц достигающий скуловой дуги и образующий с нею скользящий сустав. У вороны предлобная кость представлена одним лишь нисходящим отростком, который примыкает спереди к мощному крылу мезетмоида, а внизу образует расширение, соприкасающееся со скуловой дугой. У курицы, наоборот, развита лобная пластинка кости, а нисходящий отросток редуцирован. У голубя предлобная кость развита более типично. Впереди от нисходящего отростка у птиц располагается общее с большинством архозавров предглазничное окно, ограниченное спереди носовой и снизу верхнечелюстной костями.

Две кости дерматокраниума, образующие тонкую палочковидную нижнюю скуловую дугу, фактически утратили связь с черепной коробкой и функционально вошли в состав челюстного аппарата.

Скуловая кость (*jugale*, рис. 21, 22, *jug.*) участвует в формировании средней части скуловой дуги. Она налегает сверху на скуловую отросток верхнечелюстной кости, образующий передний конец дуги. У вороны и многих других птиц скуловая кость вступает в контакт с концом нисходящего отростка предлобной кости.

Квадратно-скуловая кость (*quadratojugale*, рис. 21, 22, *qujug.*) образует большую часть скуловой дуги. На черепе птенца она, как правило, соединяется впереди косыми швами со скуловой и верхнечелюстной костями, хотя нередко с самого начала объединена со скуловой костью (в том числе у вороны). Задним концом квадратно-скуловая кость сочленяется с квадратной костью, образуя у вороны и большинства птиц резко отогнутый медиально шип, погруженный в специальную глубокую ямку на квадратной кости. У куриных квадратно-скуловое сочленение устроено проще: конец скуловой дуги просто прилегает к квадратной кости, огибая ее сбоку, где имеется неглубокая ямка.

Из двух дермальных окостенений основания черепа *парасфеноид* у птиц отличается крупными размерами и сложной формой. Он фактически подразделен на несколько частей, происхождение которых легко устанавливается на ранних стадиях развития, позволяющих уверенно отличить покровную кость от замещающей. *Рострум* парасфеноида (*rostrum*, см. рис. 19–23, *rst.*), сходный с единственным остатком парасфеноида у ящериц, узкой длинной полоской прилегает снизу к основной клиновидной кости и вентральному краю межглазничной перегородки, иногда выступая острием впереди, под черепно-лицевой щелью. *Основная височная кость* (*basitemporale*, см. рис. 20–22, *bast.*), иначе базипарасфеноид (*basiparaspheoideum*), прикрывает снизу основание черепа обширной поперечно вытянутой пластинкой, латеральные концы которой слегка выступают вбок, ограничивая вентрально нишу наружного слухового прохода и барабанной полости. Передний край кости нависает снизу над краем основания нейрокраниума и образует козырек, под прикрытием

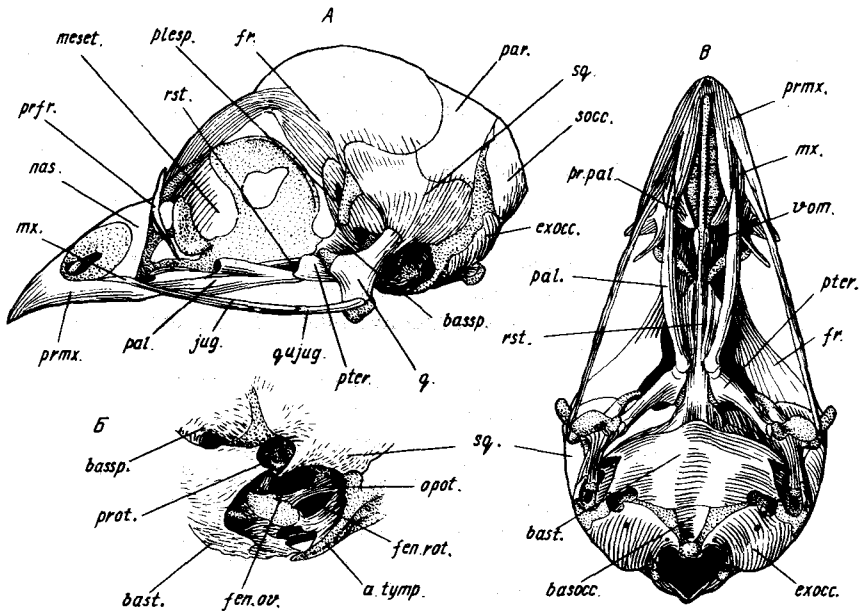


Рис. 21. Череп эмбриона курицы *Gallus gallus*. А — вид сбоку; Б — фрагмент в более крупном масштабе — ушная область сбоку, после удаления квадратной кости; В — вид черепа снизу:

a. tymp. — затылочное крыло; *basocc.* — основная затылочная кость; *bassp.* — основная клиновидная; *bast.* — основная височная; *exocc.* — боковая затылочная; *fen. ov.* — овальное окно; *fen. rot.* — круглое окно; *fr.* — лобная кость; *jug.* — скуловая; *meset.* — срединная обонятельная; *mx.* — верхнечелюстная; *nas.* — носовая; *opot.* — заднеушная; *pal.* — небная; *par.* — теменная; *plesp.* — боковая клиновидная; *pr.pal.* — небный отросток верхнечелюстной кости; *prfr.* — предлобная; *prm.* — предчелюстная; *prot.* — переднеушная; *pter.* — крыловидная; *q.* — квадратная; *q, jug.* — квадратно-скуловая; *rst.* — рострум парасфеноида; *socc.* — верхняя затылочная; *sq.* — чешуйчатая кость; *vom.* — сошник

которого проходят медиальные отрезки евстахиевых труб. Дополнительные пластинки парасфеноида прикрывают латеральные части евстахиевых труб спереди.

Сошник (*vomer*, см. рис. 19–21, 23, *vom.*) у птиц стал вторично непарным. Как и у ящериц, он функционально входит в состав челюстного аппарата, будучи связан с небными костями, в частности у вороны, где он хорошо развит. Здесь он имеет расширенное тело (частично прикрытое снизу небными отростками верхнечелюстных костей), дополненное впереди отростками за счет окостенения смежных хрящевых участков обонятельных капсул, и два длинных каудальных отростка (ножки сошника), которые срастаются с небными костями. У курицы и голубя сошник сильно редуцирован, у курицы даже утратил связь половинок между собой и с небными костями.

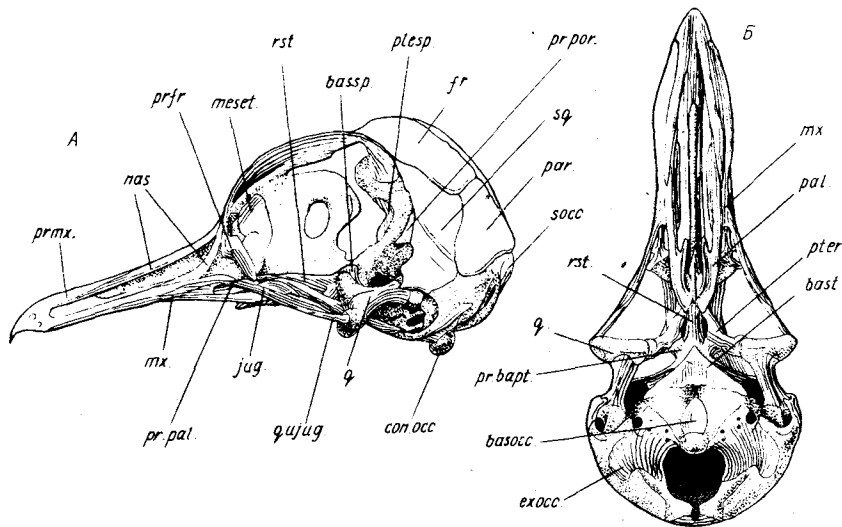


Рис. 22. Череп сизого голубя *Columba livia*. Скелет головы птенца (А, Б) и черепная коробка взрослой птицы (В, Г). А — вид сбоку, Б, В — вид снизу, Г — вид влоботорота сбоку и спереди: *basocc.* — основная затылочная кость; *bassp.* — основная клиновидная; *bast.* — основная височная; *can.car.* — вход в *canalis caroticus*; *can.ophth.ext.* — вход в *canalis ophthalmicus externus*; *con.occ.* — затылочный мыщелок; *exocc.* — боковая затылочная кость; *f.m.tymp.* — отверстие для сухожилия мышцы среднего уха; *f.n.III-f.n.XII* — отверстия для выхода соответствующих нервов; *f.o.t.* — большое затылочное отверстие; *f.opt.* — зрительное отверстие; *f.r.aur et ch.t.VII* — отверстие для входа в барабанную полость двух ветвей лицевого нерва — ушной ветви и барабанной струны (общим стволом); *f.r.mx. et md.V* — отверстие для верхнечелюстной и нижнечелюстной ветвей тройничного нерва; *f.r.pal.VII* — отверстие для выхода небной ветви лицевого нерва; *f.v.occ.ext.* — отверстие для *v. occipitalis externa*; *fos.jug.* — яремная (или парабазальная) ямка; *fr.* — лобная кость; *jug.* — скуловая; *meset.* — срединная обонятельная; *mx.* — верхнечелюстная; *nas.* — носовая; *pal.* — небная; *par.* — теменная; *plesp.* — боковая клиновидная; *pr.bapt.* — базиптеригиоидный отросток; *pr.pal.* — небный отросток верхнечелюстной кости; *pr.por.* — заглазничный отросток; *pr.fr.* — предлобная кость; *pr.mx.* — предчелюстная; *pter.* — крыловидная; *q.* — квадратная; *q.jug.* — квадратно-скуловая; *rst.* — роstrum парасфеноида; *socc.* — верхняя затылочная; *sq.* — чешуйчатая кость

Надклювье образовано костями вторичной верхней челюсти — предчелюстной и верхнечелюстной — и передними частями носовой и небной костей.

Предчелюстная кость (praemaxillare, см. рис. 20–23, *prmx.*), самая крупная в надклювье птиц, на ранних стадиях своего формирования в онтогенезе сливается с контрлатеральной и становится вторично непарной. Она образует три направленных назад отростка: расщепленный на конце лобный, проходящий по “коньку” надклювья над костными ноздрями, максиллярный (образующий край челюсти) и небный, который

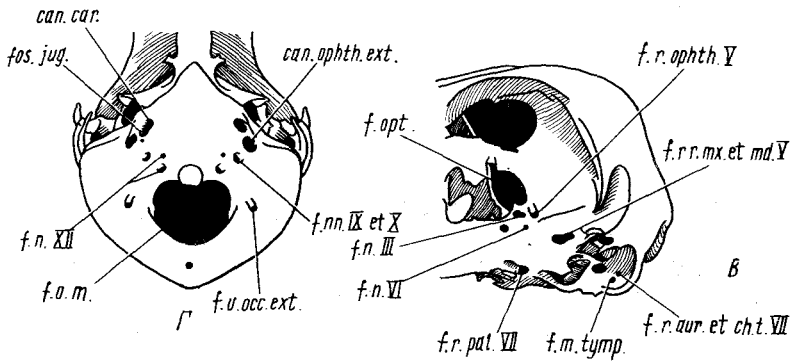


Рис. 22. Продолжение

сочленяется с одноименной костью, формируя ventральную поверхность надклювья.

Верхнечелюстная кость (maxillare, см. рис. 20–23, *mx.*) занимает основание надклювья, будучи прикрытой снаружи максиллярным отростком предчелюстной кости. Своим скуловым отростком она принимает важное участие в формировании скуловой дуги и, кроме того, образует *нёбный отросток* (*proc. palatinus*, см. рис. 19–22, *pr. pal.*), который тянется в каудомедиальном направлении, проходя над нёбной костью. У вороны эти отростки, расширенные на конце, сближаются под сошником, но остаются свободными, так же как у курицы и голубя.

Важное участие в формировании надклювья принимает рассмотренная выше носовая кость. Своим предчелюстным отростком она обрамляет костную ноздрию сверху и входит в состав "конька" надклювья, а верхнечелюстным отростком, спускающимся к одноименной кости, огибает ноздрию сзади. Округлый вырез, разделяющий эти отростки у вороны и курицы, определяет соответствующую форму заднего контура костной ноздри. Такое надклювье, называемое *голоринальным*, движется как единое целое, что характерно для *прокинетического* черепа. В другом варианте, например у куликов, чаек, глубокий вырез, разделяющий отростки носовой кости, превращает задний конец ноздри в длинную щель. В таком *схизоринальном* (менее удачно – *шизоринальном*) надклювье гибкие зоны верхнечелюстных отростков носовых костей и "конька" разделены, причем последняя располагается впереди от первых, над ноздрями, что приводит к деформации надклювья при подъеме и опускании. В этом случае говорят о *ринхокинетизме*. Он характерен и для голубя, но своеобразен по сравнению с типичным схизоринальным состоянием в том отношении, что в его субтильном надклювье щель ноздри расширена.

Первичная верхняя челюсть включает три окостенения – нёбную, квадратную и крыловидную кости.

Небная кость (palatinum, см. рис. 19–23, *pal.*) сильно вытянута в длину, образуя большую часть костного неба; у вороны отличается сложной формой. Ее передний конец тонкой пластинкой входит в дно надклювья довольно близко к его латеральному краю. У воробьиных птиц небная кость сильно расширена в задней части и образует так называемую *каудолатеральную пластинку* (см. рис. 19, 20, *l.calt.*); у птенцов она включает треугольный хрящ, окостеневающий довольно поздно. Таким образом, для воробьиных птиц характерна небная кость смешанного происхождения. У курицы, голубя и других неворобьиных птиц она всегда остается чисто покровной. Задняя часть небной кости изогнута в медиальном направлении; обогнув сзади и сверху хоану, она вступает в соприкосновение с рострумом, образуя скользящий сустав. Обрамляющая хоану сверху часть кости расширена в тонкую выгнутую сводом пластинку.

Крыловидная кость (pterygoideum, см. рис. 19–23, *pter.*) чисто покровной природы причленяется к задней части небной кости вблизи средней линии, откуда тянется назад и вбок к квадратной кости. Она имеет вид относительно короткого стержня, прямого или изогнутого (как у голубя), часто несколько утолщенного по концам. У вороны передний конец крыловидной кости обнимает рострум снизу и сбоку, образуя расширенную вертикальную лопасть, которая на протяжении значительного отрезка связана с небной костью подвижным синдесмозом. Причем, как видно на рис. 20, А, это сочленение формируется у птенца каудальнее истинной небо-крыловидной границы, фактически внутри крыловидной кости. При этом фрагмент переднего конца крыловидной кости, так называемый *гемиптеригойд* (hemipterygoideum, см. рис. 20, *hpter.*), прирастает к небной кости. Этот процесс отделения гемиптеригойда характерен для большинства птиц, но у курицы небо-крыловидное сочленение формируется иначе — по истинной границе между этими костями.

Квадратная кость (quadratum, см. рис. 19–23, *q.*), относящаяся к числу замещающих окостенений, у птиц имеет очень сложную форму. От ее нижней расширенной части (тела) вверх поднимается *ушной отросток* (proc. oticus, см. рис. 19, А, 20, Б, *pr.ot.*), который при помощи двух суставных головок причленяется к черепной коробке: медиальной головкой к переднеушной кости, латеральной головкой к чешуйчатой. Вперед и медиально от тела и ушного отростка отходит треугольный *глазничный отросток* (proc. orbitalis, см. рис. 19, А, *pr.or.*), сплюснутый в вертикальной плоскости. Расширенная нижняя поверхность квадратной кости образует у вороны, голубя и большинства других птиц три взаимосвязанных суставных мыщелка для причленения нижней челюсти. Вентральное основания глазничного отростка расположена маленькая полусферическая суставная головка для причленения крыловидной кости. Латеральная сторона нижней части квадратной кости снабжена узкой глубокой ямкой, куда входит отогнутый внутрь конец квадратно-скуловой кости. Таким образом, квадратная кость участвует в четырех сочленениях —

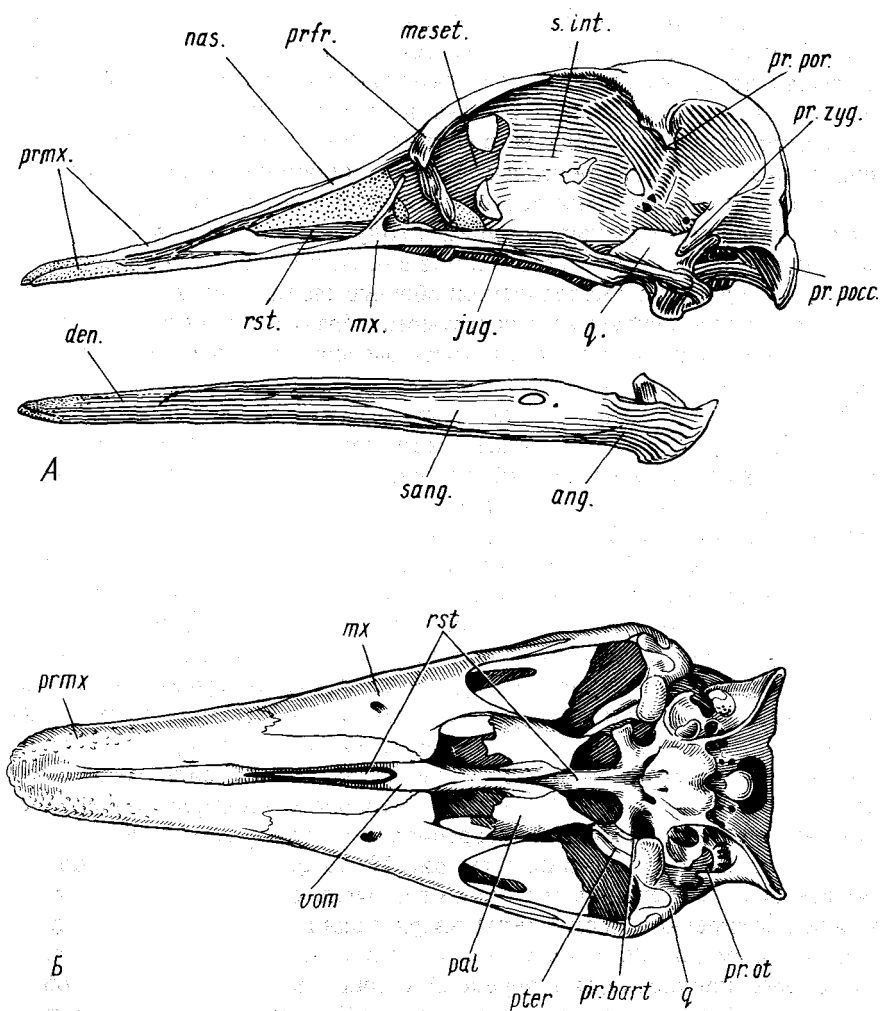


Рис. 23. Череп нанду *Rhea americana*. А — вид сбоку (нижняя челюсть отделена); Б — вид снизу: *ang.* — угловая кость; *den.* — зубная; *jug.* — продукт сращения скуловой и квадратно-скуловой костей; *meset.* — срединная обонятельная кость; *mx.* — верхнечелюстная; *nas.* — носовая; *pal.* — нёбная; *pr.bart.* — базиптеригоидный отросток; *pr.ot.* — ушной отросток квадратной кости; *pr.poc.* — околозатылочный отросток; *pr.por.* — заглазничный отросток; *pr.zyg.* — скуловой отросток; *prfr.* — предлобная кость; *prm.* — предчелюстная кость; *pter.* — крыловидная кость; *q.* — квадратная кость; *rst.* — рострум парасфеноида; *s.int.* — межглазничная перегородка; *sang.* — надугловая кость; *vom.* — сошник

квадратно-скуловом, квадратно-черепном, квадратно-крыловидном и челюстном суставах.

У курицы квадратная кость образует лишь два мышелка для причленения нижней челюсти, слабую ямку для скуловой дуги, а двухголовчатость ее ушного отростка выражена нерезко.

Нижняя челюсть у птиц и ящериц устроена сходно: состоит из замещающей сочленовной кости и пяти покровных костей – зубной, пластинчатой, угловой, надугловой и предсочленовной. Отличия состоят в отсутствии венечной кости и в значительной сложности заднего конца челюсти у птиц.

Сочленовная кость (articulare, см. рис. 20, В, art.) замещает заднюю часть меккелева хряща, тонкая передняя часть которого обычно не окостеневает. Сочленовная кость образует обширную поверхность с ямкой сложного рельефа для причленения квадратной кости. Она снабжена крупным *внутренним отростком* нижней челюсти (proc. internus mandibulae, см. рис. 19, В, 20, Г, pr.int.), выступающим в медиальном направлении в виде трехгранной пирамиды. Небольшой *задний отросток* нижней челюсти (proc. posterior mandibulae, pr.post.) выступает назад от сочленовной поверхности.

Зубная кость (dentale, см. рис. 20, В, Г, den.) формирует переднюю половину нижней челюсти, располагаясь в целом латеральнее меккелева хряща. В конце онтогенеза она срастается передним концом с контрлатеральной, образуя симфиз подклювья. Косыми швами, которые могут сохраняться пожизненно (например, у курицы), зубная кость соединена с тремя покровными костями, образующими задний отдел нижней челюсти.

Пластинчатая кость (spleniale, см. рис. 20, Г, splen.) – самая маленькая в подклювье. Прилегая изнутри к зубной, эта вытянутая кость прикрывает срединную часть меккелева хряща.

Угловая кость (angulare, см. рис. 20, В, Г, ang.) образует нижний край подклювья в каудальной его части, а дальше вперед тянется по его медиальной стороне – до переднего конца пластинчатой кости. Задний конец угловой кости налегает снизу на сочленовную кость.

Надугловая кость (supraangulare, см. рис. 20, В, Г, sang.) образует верхний край и латеральную сторону заднего отдела нижней челюсти, прилегая снаружи к сочленовной кости и меккелеву хрящу. Передний конец соединен с зубной костью, вклиниваясь тонкой пластинкой в ее вертикальный расщеп.

Предсочленовная кость (praearticulare, см. рис. 20, Г, part.), иначе покровная сочленовная, вытянута узким языком вдоль медиальной стороны заднего отдела подклювья, прикрывая сочленовную кость.

Слуховой столбик (columella auris, на рисунке не изображен), иначе стремечко (stapes), гомолог дорсального элемента подъязычной дуги (pharyngohyale), обычно сохраняется на сухих препаратах черепа в нише барабанной полости, входя своим основанием в овальное окно внутрен-

него уха. Стремечко соединено с барабанной перепонкой при помощи хрящевой экстраколумеллы (*extracolumella*), гомолога *epihyale*.

Подъязычный аппарат (*apparatus hyobranchialis*, см. рис. 19, Г) состоит из копулы, пары длинных рожков и скелета собственно языка, подвижно сочлененных с копулой. Копула состоит из двух члеников, у взрослой птицы они обычно сливаются воедино. Передний членик, *базигуале* (*basihyale*, см. рис. 19, *bash.*), образует впереди поверхность для причленения скелета собственно языка, а по бокам близ каудального конца — поверхности для причленения рожков. Задний членик, *урогуале* (*urohyale*, см. рис. 19, *uroh.*), вытянут от рожков назад, образуя тонкий хрящевой конец. В естественном состоянии он прилегает снизу к гортани. Парный рожок (*cornu branchiale*) — дериват первой жаберной дуги. Его проксимальный членик гомологичен *ceratobranchiale* (*cebr.*), крупный средний — *epibranchiale* (*epbr.*), рудиментарный дистальный — *pharyngobranchiale* (*phbr.*). У большинства птиц рожки отогнуты вверх, огибая по бокам затылок. Скелет собственно языка состоит из парного остатка подъязычной дуги — *paraglossum* (*pagl.*) и новообразования, чаще всего остающегося хрящевым, совместно они образуют стреловидную скелетную основу собственно языка — *entoglossum*.

Череп бескилевых птиц

У бескилевых птиц и тинаму строение черепа существенно отличается от рассмотренного выше более распространенного у птиц, причем эти отличия ныне уверенно интерпретируются как показатели архаичности страусов и тинаму, позволяющие понять сущность и биологическое значение преобразований конструкции черепа в эволюции птиц.

Наиболее удачным объектом для изучения характерных для этой группы особенностей черепа следует признать американского страуса нанду *Rhea americana* (рис. 23). Черепа австралийского страуса эму и казуара не обнаруживают серьезных отличий, но черепа африканского страуса и тинаму заслуживают некоторых сравнительных замечаний.

Большая часть швов, разделяющих окостенения черепа, у нанду сохраняется пожизненно.

Чешуйчатая кость располагается относительно низко и не играет той важной роли в формировании черепной коробки, какая отмечена выше для вороны и курицы. Предлобная кость построена мощно, в ней прекрасно представлены как лобная пластинка, прикрывающая спереди и сверху глаз, так и нисходящий отросток, дающий опору скуловой дуге.

Конструкция надклювья специфична тем, что максиллярный отросток носовой кости отсутствует. Черепно-лицевая щель не выражена, межглазничная перегородка простирается вперед до середины клюва, образуя носовую перегородку, окантованную снизу далеко вытянутым вперед рострумом.

На вентральной поверхности надклювья обращают на себя внимание

очень крупные размеры сошника и верхнечелюстных костей, которые надежно соединяются позади с небольшими нёбными костями, а медиально — с сошником (последнее соединение частично прикрыто нёбным отростком предчелюстной кости).

Скользкая опора неба на роstrum осуществляется дальше вперед по сравнению с рассмотренными выше случаями и притом не нёбными и не крыловидными костями, а крупным сошником, через посредство которого эту опору получает также и основание надклювья.

Наконец, что самое главное, у нанду очень своеобразны связи крыловидной кости, которая соединена с нёбной костью неподвижно при помощи шва. Довольно прочно она связана и с глазничным отростком квадратной кости. Длинные и толстые базиптеригоидные отростки сочленяются с крыловидными костями вблизи их задних концов, а не в середине, как у голубя.

Таким образом, нёбо и скуловые дуги нанду совместно образуют жесткую ажурную пластинку. Она может совершать лишь незначительные перемещения при про- и ретракции. Квадратно-черепное сочленение сравнительно малоподвижно; ушной отросток квадратной кости (рис. 23, Б, *pr.ot*) снабжен единой суставной головкой и плотно охвачен чешуйчатой костью и латеральным краем основной височной кости.

Ограниченный размах кинетичности черепа не дает нанду предпосылок к ловкой манипуляции добычей в клюве, но достаточен для встречного напряжения ажурно построенного надклювья по отношению к нагрузке при сжимании добычи, что позволяет совместить его прочность с легкостью. Небольшие движения надклювья сопровождаются его деформацией в передней части, где прерывается костная носовая перегородка, т.е. осуществляются по типу ринхокинетизма.

Череп африканского страуса *Struthio camelus* специфичен тем, что в нем нёбные кости превращены в длинные прямые перекладины, широко раздвинутые и проходящие продольно от края широкого надклювья назад, где они соединяются с серединами крыловидных костей как раз против базиптеригоидных сочленений. Отсутствуют нёбные отростки предчелюстной кости. Верхнечелюстная кость сужена, оставляя широкое окно в дне надклювья, и посылает небольшой, но прочный нёбный отросток к сошнику, через который получает опору на роstrum. Сильно укороченный сошник позади далеко не достигает крыловидных костей.

Типы черепа птиц

Прежде была популярна формальная типология строения нёба птиц, выдвинутая Т. Гексли (Huxley). Он различал: схизогнатные черепа (как у курицы, голубя), в которых правая и левая половины надклювья разделены длинной вентральной срединной щелью; десмогнатные (у дневных хищников, голенастых птиц, гусеобразных), обладающие коробчатым надклювьем благодаря медиальному соединению его половинок в крыше

ротовой полости; эгигогнатные (как у вороны), специфичные для воробьиных и обнаруживающие определенную форму нёбной кости, сошника и соотношения последнего с нёбными отростками верхнечелюстных костей; к последнему типу – дромзогнатному – отнесен череп тинаму. Среди перечисленных типов три первых остаются чисто формальными, лишенными глубокого сравнительно-анатомического и филогенетического содержания, а потому не представляющими особого интереса, если не считать роли десмогнатии в увеличении прочности надклювья. Дромзогнатный же тип действительно глубоко отличается от остальных, что было отражено позже в типологии, предложенной Пайкрафтом (Puscraft). Он отнес черепа бескилевых и тинаму к палеогнатному ("древненёбному"), т.е. отличающемуся архаичным строением челюстного аппарата, противопоставив его неогнатному ("новонёбному") типу, объединяющему черепа остальных современных птиц. С позиций эволюционной морфологии естественность деления ныне живущих птиц на палеогнат (*Palaeognathae*) и неогнат (*Neognathae*) не вызывает сомнения, причем эволюционные достижения последних особенно четко выразились в приобретении ими подвижного нёбно-крыловидного сочленения, которое и позволило неогнатам расширить размах кинетизма. Однако Уэтмор (Wetmore), автор общепринятой ныне системы птиц, не придал должного значения этому обстоятельству и использовал термин "неогнаты" в ином смысле, введя в состав этой группы истинных палеогнат, но оставив за ее пределами пингвинов. В связи с этим, используя или встречая в литературе упомянутые термины, следует различать два смысла, в котором употребляется один из них.

СКЕЛЕТ ПЛЕЧЕВОГО ПОЯСА И КРЫЛА

На конструкцию рассматриваемых отделов скелета птиц адаптация к полету наложила наиболее жесткий отпечаток, сквозь который, однако, вполне просматриваются общие черты его организации, указывающие на генетическую связь птиц с пресмыкающимися. Птицы подобны рептилиям по составу плечевого пояса (если не учитывать того, что они лишены надгрудинника) и по присутствию в кисти интеркарпального сочленения. Глубокая адаптация птиц к полету способствовала укреплению взаимной связи половинок пояса – срастание ключиц в вилочку и укрепление связи коракоидов с грудиной, также испытывавшей существенную перестройку. Поэтому грудину, которая фактически представляет собой часть осевого скелета, целесообразно рассматривать вместе с плечевым поясом.

Связанные с полетом преобразования скелета крыла проявились в двух главных направлениях. Во-первых, за счет мощного связочного аппарата сузилась подвижность внутренних суставов крыла, которое обладает значительной упругостью в направлении сил рабочей нагрузки, но свободно совершает движения складывания и разворачивания.

Во-вторых, за счет редукции кисти, сопровождавшейся повышением жесткости благодаря слиянию дистальных косточек запястья и пястных костей в единый комплекс – пряжку.

Плечевой пояс

Для плечевого пояса птиц специфичны следующие конструктивные особенности: крупные размеры и сложная форма грудины, обеспечивающие размещение и надежное крепление главной летательной мускулатуры, а также необходимое для высокоэффективного дыхания управление изменениями объема полости тела; формирование вилочки за счет объединения ключиц; саблевидная форма лопатки и ее подвижная связь с коракоидом, характерные для летающих птиц. Наконец, это присущий большинству птиц контакт коракоида с ключицей, возникший вследствие формирования акрокоракоидного отростка коракоида, что привело к образованию характерного трехкостного канала.

Грудина (sternum) представляет собой обширную и прочную выпуклую вентрально и вогнутую дорсально пластинку – *тело грудины* (corpus sterni, см. рис. 18, 24, *c.st.*), – наружная поверхность которой несет высокий продольный гребень – *киль грудины* (carina sterni, см. рис. 18, 24, *A, car. st.*), соответствующий по длине телу или более короткий (например, у курицы). Утолщенный боковой край передней части тела грудины вступает в сочленение с истинными ребрами и называется *реберным краем*. Впереди от него углом выдается в сторону *переднебоковой отросток* (proc. craniolateralis, см. рис. 18, 24, *pr.clat.*), медиальнее и ниже которого по переднему краю тела, также сильно утолщенному, проходит суставная канавка для причленения коракоида. Посередине переднего края тела расположена широко раздвоенная, как у вороны, или единая *ость грудины* (spina sterni, см. рис. 18, 24, *A, sp.st.*). Задняя тонкая часть пластинки тела облегчена за счет окон и вырезок, затянутых тонкой фасцией, в связи с чем она очень разнообразна у птиц по конфигурации.

Коракоид (coracoideum, см. рис. 18, 24, *corac.*) у птиц имеет значительную длину и направлен не столько вбок, сколько вперед и вверх, вынося плечевой сустав на уровень позвоночника. Эта кость образует прямой и прочный стержень, расширенный прочный задний конец которого вступает в сочленение с телом грудины. Как и у других летающих птиц, у вороны коракоид сочленен с лопаткой подвижно и образует с ней острый угол. Он формирует переднюю часть сочленовной поверхности плечевого сустава. Стержень кости у птиц уникальным образом продолжается вперед от плечевого сустава *акрокоракоидным отростком* (proc. acoracoideus, см. рис. 18, 24, *A, pr.acor.*), благодаря чему сухожилие одного из вентральных мускулов, а именно надкоракоидного, подходит к головке плечевой кости с дорсальной стороны, обуславливая при сокращении мускула отведение крыла (взмах вверх). Вступая в контакт с латеральной частью ключицы, акрокоракоидный отросток замыкает *трехкостный*

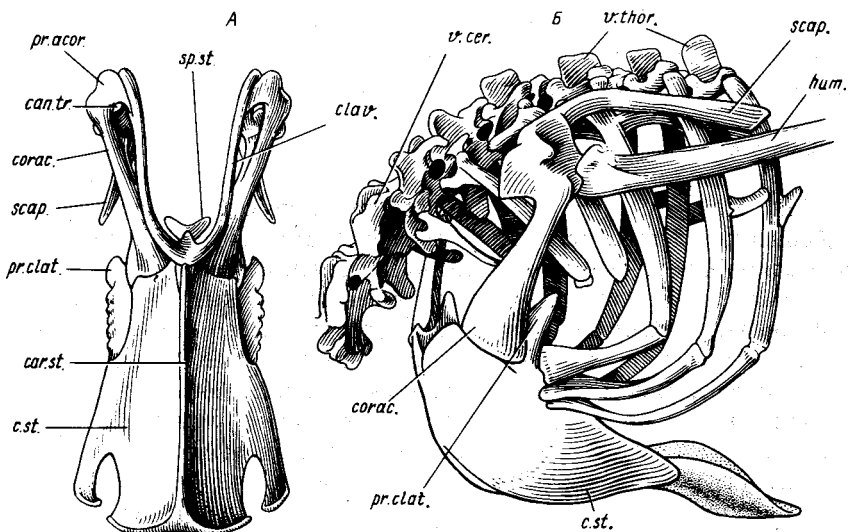


Рис. 24. Плечевой пояс с грудиной: А — вороны *Corvus corone* (вид снизу), Б — нанду *Rhea americana* (вполоборота сбоку и спереди):

c.st. — тело грудины; *can.tr.* — трехростный канал; *car.st.* — киль грудины; *clav.* — ключица; *corac.* — коракоид; *hum.* — плечевая кость; *pr.acor.* — акрокоракоидный отросток; *pr.clat.* — переднебоковой отросток; *scap.* — лопатка; *sp.st.* — ось грудины; *v.cer.* — шейные позвонки; *v.thor.* — грудные позвонки

канал (*canalis triosseus*, рис. 24, А, *can.tr.*), по которому проходит упомянутое сухожилие.

Лопатка (*scapula*, см. рис. 18, 24, *scap.*) птиц имеет специфичную саблевидную форму. Вследствие характерной для этого класса дорсальной позиции плечевого сустава она располагается позади него параллельно позвоночнику, довольно тесно прилегая к дорсальным участкам ребер, и могла бы ограничивать дыхательные движения, если бы не ее подвижность относительно коракоида (как и последнего относительно грудины). Форма лопатки позволяет подразделить ее на плоское тело, округлую в сечении шейку и утолщенную головку, сочлененную с коракоидом и образующую заднюю часть поверхности плечевого сустава. Впереди головка переходит в заостренный *акромиальный отросток* (*acromion*), вступающий в соединение с ключицей.

Ключицы (*clavicula*, см. рис. 18, 24, А, *clav.*), представленные тонкими дужками, медиально слиты и образуют цельную *вилочку* (*furcula*). Место слияния ее половинок обычно соединено связками с грудиной, у вороны, как и у курицы, здесь сформирована дополнительная пластинка, лежащая в сагитальной плоскости, — *гипоклейдиум* (*hypocleidium*, см. рис. 18, *hypocl.*). Слияние ключиц в вилочку эффективно укрепляет каждую из них против вращения вокруг своей продольной оси и позволяет

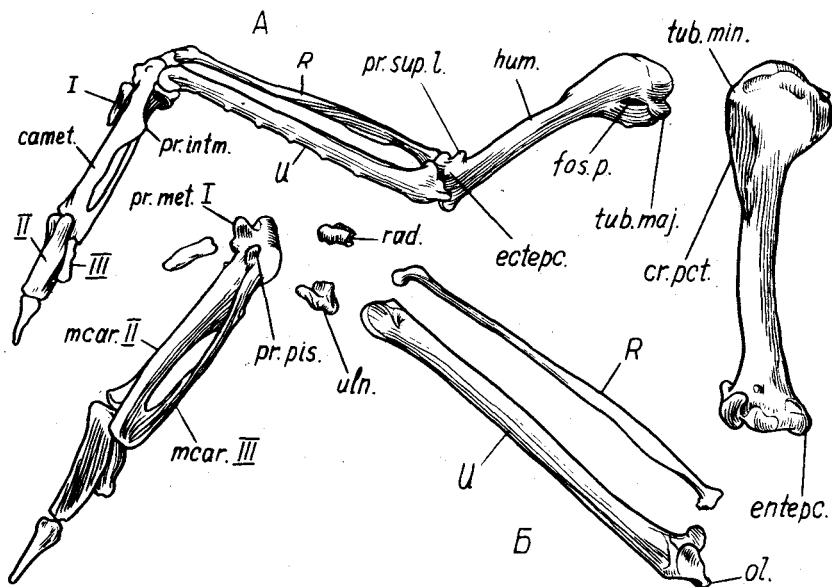


Рис. 25. Скелет крыла вороны *Corvus corone*. А — левое крыло с дорсальной стороны, Б — правое крыло с вентральной стороны:

camet. — пряжка; cr.pct. — пекторальный гребень; ectepc. — латеральный надмыщелок; entepc. — медиальный надмыщелок; fos.p. — пневматическая впадина; hum. — плечевая кость; mcar. II, mcar. III — соответственно II и III пястные кости; ol. — локтевой отросток; pr.intm. — межпальцевый отросток; pr.met. I — передний пястный отросток пряжки; pr.pis. — гороховидный отросток; pr.sup.l. — латеральный надмыщелковый отросток; R. — лучевая кость; rad. — лучевая кость запястья; tub.maj. — большой бугорок; tub.min. — малый бугорок; U. — локтевая кость; uln. — локтевая кость запястья; I, II, III — номера пальцев

ключице служить надежной опорой для крепящейся на ней передней части грудного мускула, а также весьма прочной перепонки (*membrana sternocoracoacromioclavicularis*), соединяющей ее с коракоидом (главным образом с его акрокоракоидным отростком) и грудиной (особенно с ее остью).

Скелет крыла (рис. 25)

Плечевая кость (*humerus*, *hum.*) у вороны и большинства других птиц трубчатая, пневматизирована, ее проксимальный конец расширен и имеет сложную форму в связи с креплением на ней сложной мускулатуры. Он образует яйцевидно вытянутую суставную головку для сочленения с плечевым поясом, ограниченную с каудальной стороны глубокой вырезкой, которая отделяет от головки большой бугорок, иначе медиальный (*tuberculum majus*, *s. mediale*, *tub. maj.*). Впереди от головки на проксимальном конце плечевой кости выступает слабый у вороны (но очень резко выраженный у голубя) малый бугорок, называемый также латеральным

(*tuberculum minus, s. laterale, tub.min.*), от которого в дистальном направлении тянется высокий и мощный *пекторальный гребень*, иначе дельтовидный (*crista pectoralis, s. deltoidea, cr.pct.*). На первично разгибательной стороне проксимальной части кости рядом с медиальным бугорком располагается *пневматическая впадина* (*fossa pneumatica, fos.p.*), в глубине которой находится ведущее во внутреннюю полость кости пневматическое отверстие.

Дистальный конец плечевой кости снабжен двумя мыщелками для приращения костей предплечья, причем латеральный из них участвует в сочленении с обеими, а медиальный – только с локтевой костью. На латеральной стороне дистального конца плечевой кости (при распрямленных крыльях – на дорсальной стороне) располагается небольшой бугорок – *латеральный надмыщелок* (*epicondylus lateralis, s. ectepicondylus, ecterc.*), проксимальнее его – *латеральный надмыщелковый отросток* (*proc. supracondylaris lateralis, pr.sup.l.*). На внутренней стороне дистальный конец кости несет *медиальный надмыщелок* (*epicondylus medialis, s. entepicondylus, enterc.*).

Лучевая кость (*radius, R*) имеет форму прямого, слегка сплюснутого в сечении стержня. Торцевую сторону ее расширенного проксимального конца занимает вогнутая суставная поверхность для сочленения с плечевой костью, а на его задней стороне имеется небольшая поверхность для сочленения с локтевой костью. Дистальный конец лучевой кости несет поверхность для сочленения с передней проксимальной косточкой запястья.

Локтевая кость (*ulna, U*) значительно толще лучевой, слегка изогнута и округло-треугольна в сечении. Ее проксимальный конец снабжен *локтевым отростком* (*olecranon, ol.*) и двумя суставными ямками для приращения к мыщелкам плечевой кости. Меньшая, латеральная, ямка четко сопрягается с ямкой лучевой кости, совместно образуя сочленовную поверхность для латерального мыщелка. Дорсальная поверхность кости имеет небольшие бугорки, от которых отходят связки к очинам второстепенных маховых перьев. Дистальный конец имеет сложную форму, снабжен двумя сочленовными мыщелками с единой блоковидной суставной поверхностью, имеет крупный вентральный (медиальный) запястный бугорок для крепления связок и канавку для мускульного сухожилия.

Скелет кисти испытал у птиц редукцию и приобрел повышенную жесткость вследствие сращения элементов. Сохранились три пальца. Их нумерация вызывает разногласия, но более предпочтительна точка зрения, которая рассматривает их как I, II и III. Запястье образует две самостоятельные косточки, подвижно связанные с предплечьем, но основная подвижность кистевого сгиба осуществляется дистальнее этих косточек, в *интеркарпальном суставе*. Дистальные косточки запястья и сохранившиеся элементы пясти (I, II, III) образуют единый комплекс – *пряжку*, к которой и приращены пальцы.

Передняя проксимальная косточка, так называемая *лучевая запястья* (*os carpi radiale, rad.*), считается результатом сращения *radiale* и *intermedium* рептильных предков, весьма проста по форме и причленяется к дистальным концам обеих костей предплечья.

Задняя проксимальная косточка — *локтевая запястья* (*os carpi ulnare, uln.*) — образована, как полагают, слиянием двух первичных элементов: *ulnare* и *pisiforme* (остаток VI луча кисти). Она значительно крупнее предыдущей и сложна по форме благодаря глубокой вырезке на проксимальной стороне. Причленяется к локтевой кости.

Пряжка (*carpometacarpus, carmet.*) представляет собой результат сращения центральных и дистальных косточек запястья и по крайней мере трех костей пясти: I, II, и III. На ее проксимальном конце развита четко оформленная блоковидная поверхность для причленения к проксимальным косточкам запястья (интеркарпальный сустав), а впереди от нее — прочный выступ, *передний пястный отросток* (*proc. metacarpalis pollicis, pr. met.I*), продукт прирастания первой пястной кости. На вентральной стороне основания пряжки выступает небольшой *гороховидный отросток* (*proc. pisiformis, pr. pis.*). Длинные II и III *пястные кости* (*metacarpalia II et III, mcar.II, mcar.III*), образующие большую часть пряжки, сращены дистально, образуя довольно обширный межкостный промежуток. В проксимальной части он у вороны перекрыт (во многих других случаях — сужен) *межпястным отростком* (*proc. intermetacarpalis, pr. intm.*), иначе мускульной бугристостью (*tuberositas muscularis*), вдающейся в него от основания второй пястной кости.

I *палец* (*pollex, I*), образованный у рассматриваемых видов одной *фалангой* (*phalanx*; у некоторых птиц, например у гусеобразных, имеется еще и когтевая фаланга), причленяется к переднему пястному отростку. II *палец* (*digitus II, II*), причленяющийся на дистальном конце пряжки, образован двумя фалангами (у многих гусеобразных — тремя). Наконец, III *палец* (*digitus III, III*), представленный единственной фалангой, примыкает сзади к предыдущему.

Грудина и плечевой пояс нанду

На примере американского страуса нанду предлагается ознакомиться с особенностями строения плечевого пояса и грудины бескилевых птиц, которые, несомненно, произошли от летающих предков, но давно утратили способность к полету.

Грудина у нанду (рис. 24, Б, с.ст.) полностью утратила киль и представлена обширным выпуклым телом грудины. *Коракоеид* (*corac.*) присоединен к нему суставом, но неподвижно слит с *лопаткой* (*scap.*). Ключица отсутствует, а плоский треугольный отросток, выступающий медиально от переднелатерального конца коракоеида, не может рассматриваться в качестве ее рудимента, поскольку не обнаруживает признаков покровного окостенения (ключицами обладает австралийский страус эму).

Скелет крыла пингвина (рис. 26)

В отличие от бескилевых птиц пингвины весьма близки по конструкции плечевого пояса к летающим птицам, поскольку взамен воздушного полета они в совершенстве адаптированы к "полету" подводному. Однако обширное крыло преобразовалось в процессе адаптации в относительно небольшой, но более жесткий ласт, что сильно повлияло на строение скелета. Прежде всего произошло дальнейшее ограничение подвижности внутренних сочленений крыла, а кроме того, существенное уплощение и расширение скелета. В качестве объекта для изучения скелета крыла пригоден любой вид пингвина.

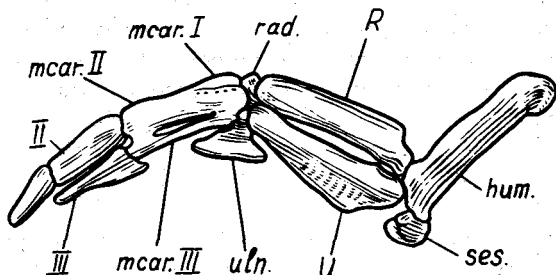


Рис. 26. Скелет крыла хохлатого пингвина *Eudyptes crestatus* с дорсальной стороны:

hum. — плечевая кость; *mcar. I*, *mcar. II*, *mcar. III* — соответственно I, II и III пястные кости; *R.* — лучевая кость; *rad.* — лучевая кость запястья; *ses.* — сесамовидные косточки; *U.* — локтевая кость; *uln.* — локтевая кость запястья; II, III — номера пальцев

Плечевая кость (*hum.*) уплощена и апневматична, как и у других ныряющих птиц. В локтевом суставе имеется пара плоских сесамовидных косточек (*ses.*), расширяющих плоскость крыла. Плоские кости предплечья — лучевая (*R.*) и локтевая (*U.*) — теснее обычного сдвинуты между собой. Задняя проксимальная косточка запястья (*uln.*) сильно расширена и заполняет угол между задними кромками предплечья и кисти. Сильно уплощена пряжка (*mcar. I*, *mcar. II*, *mcar. III*), ее межкостный промежуток сужен. I палец, обычно несущий у птиц особый плоский пучок перьев — крылышко, важное для воздушного полета, — у пингвинов утратил свое значение и исчез. Неглубокий желобок и ряд мелких отверстий маркируют границу приросшей первой пястной кости на переднем краю пряжки (*mcar. I*). III палец (III) относительно крупнее, чем у летающих птиц, и принимает существенное участие в формировании кистевой части лапы.

Как видим, в ходе преобразований скелета крыла пингвинов отчетливо проявилась тенденция формирования дополнительных расширений — обтекателей — на заднем краю лапы, принимающих на себя ту роль, которую у летающих птиц выполняют маховые перья. Это сесамовидные косточки локтевого сустава, задняя проксимальная косточка запястья и, наконец, единственная фаланга III пальца.

ТАЗОВЫЙ ПОЯС И СКЕЛЕТ ЗАДНЕЙ КОНЕЧНОСТИ

Адаптация птиц к двуногой локомоции по твердому субстрату имеет более длительную историю, чем приспособление к полету, и определяет не менее глубокое своеобразие соответствующих отделов скелета по сравнению с характерным для современных рептилий. Открытость таза, связанная с откладкой крупных яиц, лишила вентральной взаимной опоры его половинки и сделала их связь с позвоночником в типичных случаях единственной предпосылкой прочности таза как целого. Эта связь поддерживается между необычно длинными подвздошными костями, резко превалирующими по своим размерам над другими костями таза, и большим количеством позвонков сложного крестца. Специфична для птиц форма лобковой кости, вытянутой назад и виде тонкой уплощенной палочки.

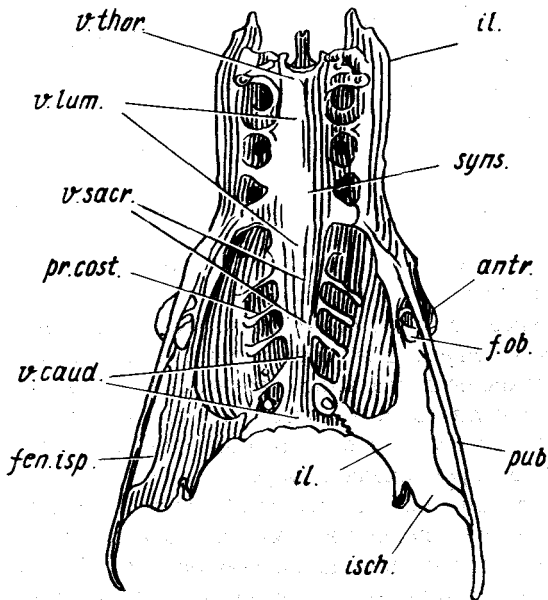


Рис. 27. Таз и сложный крестец ворона *Corvus corone* (вид снизу):

antr. — противовертел; *f.ob.* — запирающее отверстие; *fen.isp.* — седалищно-лобковое окно; *il.* — подвздошная кость; *isch.* — седалищная кость; *pr.cost.* — остатки ребер; *pub.* — лобковая кость; *syns.* — сложный крестец; *v.caud.* — хвостовые позвонки; *v.lum.* — поясничные позвонки; *v.sacr.* — истинные крестцовые позвонки; *v.thor.* — грудной позвонок

Для скелета свободной конечности характерны участие обеих берцовых костей в формировании коленного сустава, редукция дистальной части малой берцовой кости, прирастание проксимальных косточек предплюсны к большой берцовой кости, образование из остатков предплюсны и трех плюсневых костей жесткого комплекса — цевки — и редукция пятого пальца.

Итак, главные особенности *таза* (pelvis, os coxae, см. рис. 18, 27) птиц – отсутствие в нем вентрального симфиза, своеобразные форма и положение лобковой кости и чрезвычайно обширное, прочное срастание с позвоночником.

В глубине *вертлужной впадины* (acetabulum, см. рис. 18, А, ac.), образованной всеми тремя костями таза, сохраняется типичное для архозавров сквозное *вертлужное отверстие* (foramen acetabuli). Сверху над вертлужной впадиной нависает отросток, несущий суставную поверхность. Это так называемый *противовертел* (antitrochanter, см. рис. 18, 27, antr.), вступающий при отведении бедра в контакт с проксимальным торцом кости. Позади вертлужной впадины лежит широкое окно, обрамленное сверху подвздошной, а снизу – седалищной костями, – *подвздошно-седалищное отверстие* (foramen ilioischadicum, см. рис. 18, А, f. ilis.). Между лобковой и седалищной костями тянется длинный узкий промежуток – *седалищно-лобковое окно* (fenestra ischiopubica, см. рис. 18, 27, fen. isp.), передняя часть которого обособлена и называется *запирательным отверстием* (foramen obturatorium, рис. 18, 27, f. ob.).

Подвздошная кость (ilium, см. рис. 18, 27, il.) необычно сильно вытянута вдоль позвоночника. В ней различают две части (или крыла): *предвертлужную* (преацетабулярную) и *завертлужную* (постацетабулярную). Предвертлужная часть имеет значительную высоту и наиболее прочно связана со сложным крестцом, особенно с двумя средними поясничными позвонками. Она проста по форме, вогнута снаружи, образуя так называемую *дорсальную подвздошную яму* (см. рис. 18, А, f. il. d.). Верхний край этой части представляет собой *дорсальный подвздошный гребень* (crista iliaca dorsalis, cr. il. d.), медиальнее которого проходит *подвздошно-крестцовый желобок*, или канал. Каудальнее, в области завертлужного крыла подвздошной кости, продолжение ее дорсального гребня смещено вбок, переходя в *дорсолатеральный подвздошный гребень* (crista iliaca dorso-lateralis, cr. il. dl.). Медиальнее завертлужная часть подвздошной кости выпукла вверх, а вентрально образует *почечную яму*.

Седалищная кость (ischium, см. рис. 18, 27, isch.) своим передним концом участвует в образовании вертлужной впадины и противовертела. Каудальнее она сужена под подвздошно-седалищным окном, а затем тянется назад, расширяясь в парасагиттальной плоскости, и заканчивается заостренным *концевым отростком*, примыкающим сверху к лобковой кости.

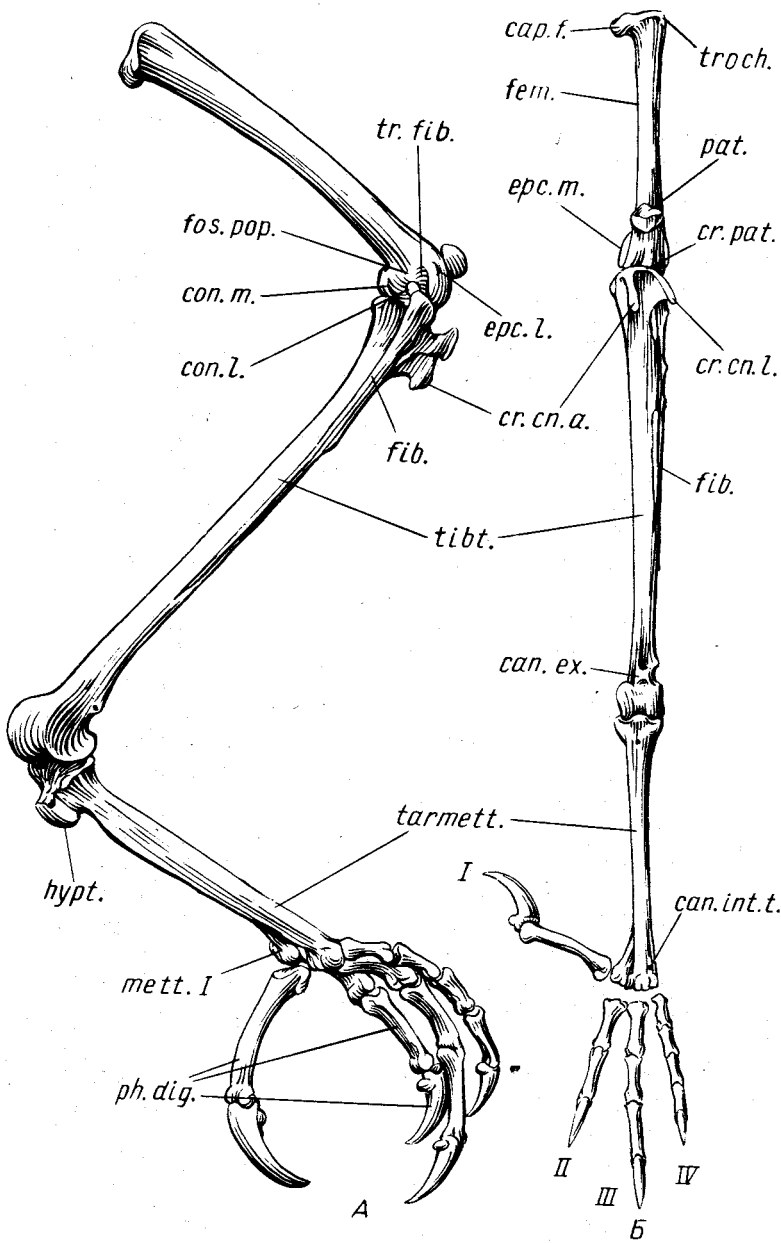
Лобковая кость (pubis, см. рис. 18, 27, pub.) образует большую часть вентрального края таза. Чуть впереди от вертлужной впадины она вместе с подвздошной костью может формировать выступающий вперед и вниз *предвертлужный бугорок* (у вороны и голубя он не развит), а каудальнее впадины обрамляет снизу седалищно-лобковое окно и, миновав концевой отросток седалищной кости, свободно выступает назад.

Бедренная кость (femur, *fem.*) снабжена сферической *головкой* (*cap.f.*) для приращения к тазу, которая направлена медиально, круто по отношению к продольной оси кости. Головка имеет посередине ямку – след крепления характерной для тазобедренного сустава укрепляющей его связки. На короткой *шейке бедра* сверху, фактически на проксимальном торце кости, располагается суставная поверхность для сочленения с противопертелом. Латеральнее у многих птиц резко выступает в проксимальном направлении и вбок отросток для крепления мышц – *вертел бедра* (trochanter femoris, *tr.och.*; у вороны он слаб). Дистальный конец бедренной кости снабжен двумя крупными *мышцелками* для сочленения с костями голени – *медиальным и латеральным* (condylus medialis et cond. lateralis, *con.m.*, *con.l.*). На латеральном мышцелке сбоку располагается глубокий желобок – *малоберцовый блок* (trochlea fibularis, *tr.fib.*) для приращения головки малой берцовой кости. На вентральной стороне бедра тотчас проксимальнее мышцелков расположена *подколенная ямка* (fossa poplitea, *fos.pop.*), а на внутренней и наружной сторонах дистального конца кости – *медиальный и латеральный надмышцелки* (epicondylus medialis et epic. lateralis, *erc.m.* и *erc.l.*). На дорсальной стороне дистального конца бедра между мышцелками расположена *пателлярная канавка*, по которой скользит обычная для коленного сустава амниот крупная сесамовидная кость – *коленная чашечка* (patella, *pat.*).

Большая берцовая кость у птиц слита с проксимальными косточками предплюсны и образует *тибиотарзус* (tibiotarsus, *tibt.*). Несколько утолщенный проксимальный конец кости, который обычно называют ее *головкой*, снабжен выступающим проксимально поперечным *пателлярным гребнем* (*cr.pat.*) и двумя продольными *кнемиальными гребнями* – *передним* (crista cnemialis anterior, *cr.cn.a.*) и *латеральным* (crista cnemialis lateralis, *cr.cn.l.*). Дистальный конец кости образует суставную поверхность интертарзального сочленения, представленную двумя *мышцелками* – *латеральным и медиальным*, которые на передней (первично дорсальной, разгибательной) стороне четко разделены, а на задней (плантарной) объединяются, совместно формируя широкий желобок для большеберцового хряща – своеобразного функционального аналога коленной чашечки.

Рис. 28. Скелет задней конечности вороны *Corvus corone*. А – правая конечность вполоборота плантарно и сбоку; Б – левая конечность с дорсальной стороны:

can.int.l. – межкостный сухожильный канал; *can.ex.* – канал для сухожилия длинного разгибателя пальцев; *cap.f.* – головка бедра; *con.l.* – латеральный мышцелок; *con.m.* – медиальный мышцелок; *cr.cn.a.*, *cr.cn.l.* – соответственно передний и латеральный кнемиальные гребни; *cr.pat.* – пателлярный гребень; *erc.l.* – латеральный надмышцелок; *erc.m.* – медиальный надмышцелок; *fem.* – бедренная кость; *fib.* – малая берцовая кость; *fos.pop.* – подколенная ямка; *hupr.* – гипотарзальный выступ; *mett.I* – I плюсовая кость; *pat.* – коленная чашечка; *ph.dig.* – фаланги пальцев; *tarmett.* – цевка; *tibt.* – тибитарсус; *tr.fib.* – малоберцовый блок; *tr.och.* – вертел; I, II, III, IV – номера пальцев



ки. На передней стороне непосредственно проксимальнее латерального мышелка видны два отверстия, соединенные каналом для сухожилия длинного разгибателя пальцев (*B, can. ex.*).

Малая берцовая кость (*fibula, fib.*) почти на треть короче большой берцовой. В виде тонкой, особенно в дистальной половине, "палочки" она подвижно соединена с латеральной поверхностью большой берцовой кости узким синдесмозом. Ее утолщенный проксимальный конец – *головка* – несколько выступает за уровень проксимальной суставной поверхности большой берцовой кости. Причленяясь сбоку к специальному блоку латерального мышелка бедренной кости, малая берцовая кость слегка изгибается при различных движениях, особенно при ротации (супинации и пронации) в коленном суставе.

Цевка (*tarsometatarsus, tarmett.*) – прямая и крепкая граненая кость. На сгибательной стороне ее проксимального конца расположен крупный выступ, связанный в своем происхождении с дистальными косточками предплюсны. Это *гипотарзус* (*hypotarsus, hyp. t.*), пронизанный у вороны каналами (у многих птиц – имеющий желобки) для сухожилий мышц – сгибателей пальцев. Основная часть цевки образована тремя сросшимися костями плюсны, формирующими дистально обособленные блоки для причленения II–IV пальцев. Чуть проксимальнее сохранилось отверстие между III и IV плюсневыми костями – *межкостный сухожильный канал* (*canalis interosseus tendineus, can. int. t.*), пропускающий сухожилие разгибателя IV пальца. *Первая плюсовая кость* (*metatarsale primum, mett. I*) очень коротка. Она подвижно соединена прочным узким, продольно вытянутым синдесмозом с медиальной стороной дистальной части цевки и несет блоковидный мышелок для причленения противопоставленного остальным I пальца, который благодаря самостоятельности своей плюсовой косточки может поворачиваться вместе с ней около продольной оси цевки.

Фаланги пальцев (*phalanges digitorum, ph. dig.*) имеются во всех четырех пальцах ноги у птиц в разном числе, причем фаланговая формула такая же, как и у диапсидных рептилий: 2–3–4–5; формула надежно подтверждает, что исчез именно V палец.

Скелет стопы пингвина (рис. 29)

Для пингвинов характерна уникальная по форме цевка (*tarmett.*), расширенная и короткая, со следами желобков, указывающих на ее образование из трех плюсовых костей. I палец настолько сильно редуцирован, что обычно не сохраняется при скелете, как и I плюсовая кость. Наблюдаемая у пингвинов форма цевки не представляет собой архаичной, примитивной особенности. Она возникла вторично вследствие адаптации к передвижению по твердому субстрату шагом с вертикальным положением туловища, на сильно смещенных каудально ногах. При такой позе цевка оказалась функционально "лишним" рычагом конеч-

ности и сильно укоротилась, утратив сужение в средней части. Крепкие и довольно короткие II–IV пальцы пингвинов, при постановке на грунт направленные вперед почти параллельно друг другу, устроены типично для птиц.

МУСКУЛАТУРА

Мускульная система птиц как неотъемлемая часть их опорно-двигательного аппарата в полной мере отражает характерную для класса специфику организации, причем в силу жесткости требований этой специфики устроена в различных отрядах довольно однообразно, если не считать редукции немногих мышц (прежде всего в задней конечности), характерной для высших отрядов. Вследствие этого мускульная система птиц может быть почти исчерпывающим образом изложена на примере одного представителя. В настоящем руководстве предлагается использовать для этого сизого голубя *Columba livia*, как доступный и при том довольно примитивный объект, которого почти не коснулась упомянутая редукция мышц.

Мускулатура птиц подверглась глубокой перестройке вместе со скелетом и связками в ходе адаптивных преобразований в эволюции класса. Весьма далеко зашла дифференцировка осевой мускулатуры, в которой резко различаются шейный, туловищный и хвостовой отделы. Своеобразна мускулатура передних конечностей, преобразованных в крылья, и задних – в связи с высокой адаптацией к двуногости. Предковые черты строения, общие с другими зауропсидами, в наибольшей мере сохранились в мускулатуре головы, хотя и она претерпела значительные изменения.

В силу чрезвычайной глубины совершившихся в эволюции птиц преобразований представления о гомологии их мышц мышцам рептилий весьма не полны. К тому же терминологический разнобой, характерный для миологии птиц, нередко затуманивает гомологию мышц даже у представителей разных отрядов. Как основу номенклатуры мышц разные авторы использовали то топографические особенности, то предполагаемые функциональные свойства, то представления (часто ложные) о гомологии мускулов. На выбор терминов несомненно влияет и традиция.

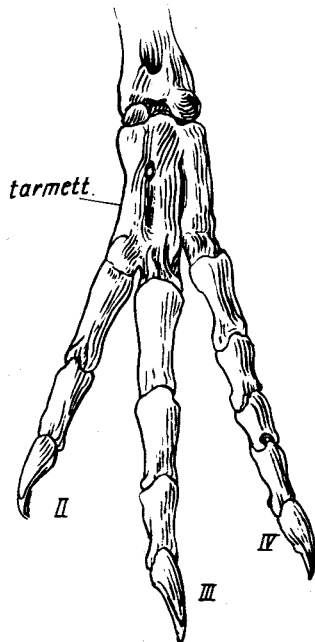


Рис. 29. Стопа хохлатого пингвина *Eudyptes crestatus* (вид с дорсальной стороны):

tarmett. — цевка; II, III, IV — номера пальцев

В настоящее время целесообразно следовать руководству по миологии птиц (George, Berger, 1966), что и сделано в настоящем пособии (за единичными исключениями). В качестве синонимов приведены главным образом термины, рекомендованные более новым справочником (NAA – Nomina Anatomica Avium, 1979), но пока не нашедшие достаточно широкого признания. В указаниях о гомологии мышц имеется в виду их соответствие мышцам хвостатых амфибий (см. вторую книгу настоящего пособия: "Земноводные, пресмыкающиеся", 1978. С. 106–126).

Для удобства описания условно различают место начала или отхождения мышцы и окончания или прикрепления. Началом называют относительно малоподвижные и более близкие к продольной оси тела (проксимальные) или к центру тяжести пункты фиксации мышц, а окончанием, наоборот, более удаленные (дистальные) и подвижные.

Приведенные в последующем тексте сведения о функциях мышц касаются прежде всего тех механических свойств, которые определяются особенностью расположения мышцы и пунктов ее крепления по отношению к суставам и могут быть проверены на свежем препарате. Лишь для немногих мышц выяснена их роль в выполнении целостных биологически важных двигательных актов в условиях взаимодействия с другими мышцами. Такие исследования требуют наблюдений и экспериментов над живыми птицами с применением сложного оборудования.

Для изучения мускулатуры птицы должны быть предварительно зафиксированы 5%-ным формалином (1/19) или 70%-ным спиртом. Перед фиксацией усыпленных эфиром или хлороформом голубей полезно осторожно размять руками для растяжки мышц после трупного окоченения. Затем желательно закрепить птицу в определенной позе, как минимум – развернуть и привязать к лучинке одно крыло.

Формалиновый материал должен быть промыт перед анатомированием в течение 3–5 сут. В качестве подготовительной операции необходимо снять кожу. Эта довольно трудоемкая процедура требует аккуратности, особенно если задача работы включает изучение кожных мышц. В этом случае особого внимания заслуживают передняя часть шеи и кожные складки крыла. Но в любом случае работать с фиксированной птицей следует без значительных усилий, вызывающих резкое изменение ее позы. Особо опасна, например, попытка стягивать кожу "чулком" с шеи или конечностей – при этом в мускулатуре, хрупкой от фиксации, возникнут многочисленные разрывы (особенно в шее).

После снятия кожи необходимо иглой или тонким пинцетом осторожно удалить из промежутков между мышцами жир и рыхлую соединительную ткань, подрезать и вытащить нервно-сосудистые пучки. Для рассмотрения более глубоких мышц приходится снимать поверхностный слой. В наиболее общих случаях это делается путем поперечной перерезки поверхностных мускулов в средней части с последующим отворачиванием половинок. В более сложных ситуациях будут даны дополнительные указания по препаровке. Надо избегать повреждения поверхностей

мышц, гладкость которых должна служить критерием реальности выявленных на препарате поверхностей раздела.

ОСЕВАЯ МУСКУЛАТУРА

Несмотря на исчезновение у птиц, как и у других амниот, горизонтальной септы, соединяющей у рыб боковые отростки позвонков с кожей, для пернатых сохраняет силу подразделение осевой мускулатуры на эпаксиальную (надосевую) и гипаксиальную (подосевую).

Конструктивные преобразования разных отделов осевого скелета, связанные со спецификой их подвижности у птиц, сопровождались глубокой перестройкой осевой мускулатуры. Неподвижность туловищных позвонков, особенно полная в области сложного крестца, привела к редукции эпаксиальных мышц. Сокращение площади брюшной стенки, сильно потесненной крупной грудиной, и негибкость туловища способствовали ослаблению мышц брюшного пресса. Но за ним сохранилась важная роль в дыхательных движениях, а именно в выполнении выдоха. Вдох совершается при помощи нескольких отлично развитых гипаксиальных мышц в области грудной клетки.

Сложно дифференцированы мышцы длинной и подвижной шеи, причем переход от нее к туловищу в мускулатуре, как и в скелете, выражен нерезко.

Подвижность хвоста в целом и взаимное движение рулевых перьев управляются несколькими четко обособленными мышцами, некоторые из них довольно сильны.

Мускулатура туловища

Несмотря на обычную последовательность описания частей мускульной системы, практическую отработку настоящего раздела целесообразнее проводить после изучения мышц плечевого пояса, поскольку они, как и скелет, очень плотно закрывают грудную клетку и должны быть предварительно удалены (рис. 30). Для этого необходимо снять грудную и надкоракоидную мышцы (с. 110 и 112), подрезать вплотную к позвонкам и ребрам вторичные мышцы плечевого пояса – ромбовидные и зубчатые, перекусить в середине вилочку, перерезать грудинно-коракоидно-ключичную перепонку, грудинно-коракоидную мышцу, связки одноименного сустава и, наконец, нервы плечевого сплетения. После этого половинка плечевого пояса вместе с крылом свободно отделяется.

Эпаксиальная мускулатура туловища представлена сплошной мускульной массой, практически не дифференцированной на отдельные мышцы.

Остистая мышца спины (*m. spinalis thoracis*, рис. 30, Б, 32, *sp.t.*) имеет также другое, менее удачное, но более принятое название – *длиннейшая мышца спины* (*m. longissimus dorsi*), налегает сверху на шейно-спинные и

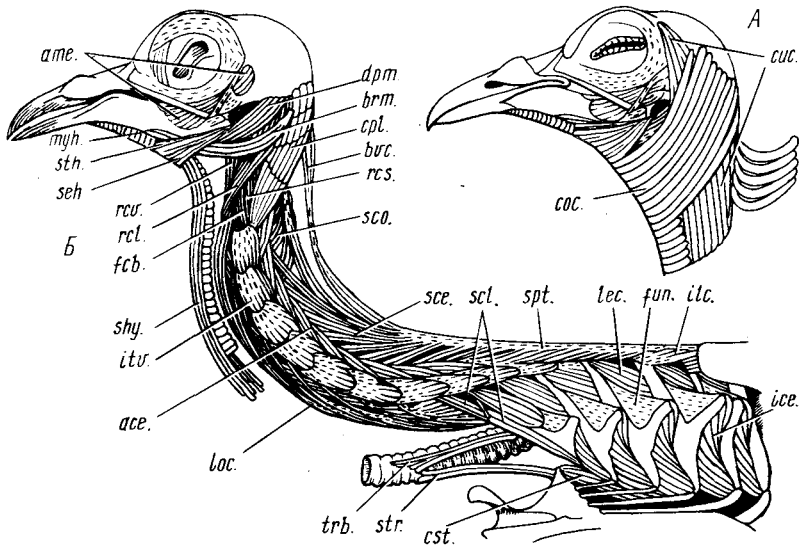


Рис. 30. Мышцы головы, шеи и грудной клетки сизого голубя *Columba livia* (вид сбоку). А — голова с наиболее поверхностными мышцами; Б — более глубокая мускулатура:

ace. — восходящая мышца; *ame.* — наружный аддуктор нижней челюсти; *brm.* — жаберно-челюстная мышца; *bvc.* — двубрюшная мышца; *sos.* — сжиматель шеи; *cpl.* — комплексная мышца; *cst.* — реберно-грудинная мышца; *cuc.* — кашпошная мышца; *dpm.* — опускаватель нижней челюсти; *fcf.* — короткий сгибатель шеи; *fun.* — фасция, подвешивающая крючковидный отросток к ребру; *ice.* — наружная межреберная мышца; *ilc.* — подвздошно-реберная мышца; *itr.* — межпоперечная мышца; *lec.* — подниматель ребра; *loc.* — длинная мышца шеи; *myh.* — подъязычно-челюстная мышца; *rcl.*, *rcs.*, *rcv.* — соответственно латеральная, верхняя и ventральная прямые мышцы головы; *sce.* — остистая мышца шеи; *scl.* — лестничная мышца; *sco.* — пластыревидная мышца шеи; *seh.* — серповидно-подъязычная мышца; *shy.* — грудинно-подъязычная мышца; *spt.* — остистая мышца спины; *sth.* — шиловидно-подъязычная мышца; *str.* — грудинно-трахеальная мышца; *trb.* — трахеобронхиальная мышца

грудные позвонки, а также заполняет узкую полость между подвздошной костью и сложным крестцом. Она обладает сложноперистой внутренней структурой на основе нескольких крупных апоневрозов. Мышца контролирует слабую подвижность, которой обладают у голубя XIII и XIV позвонки относительно спинной кости (комплекс XV–XVII позвонков), а также последней — относительно сложного крестца. На заднюю часть мышцы сбоку налегает скопление коротких мускульных волокон, которое считают рудиментарной *подвздошно-реберной мышцей* (*m. iliocostalis*, см. рис. 30, Б, *ilc.*). Она соединяет основания III и IV истинных ребер с подвздошной костью. Отклоняя ребра назад, мышца способствует выдоху.

Мускульная стенка брюшной полости, образованная гипаксиальными мышцами, у птиц резко ограничена по площади. Она типичным образом

многослойна, но значительную долю каждого слоя образуют прозрачные апоневротические перепонки.

Наружная косая мышца (*m. obliquus abdominis externus*, см. рис. 35, *oex.*) своей передней частью налегает сбоку на грудную клетку, проходя довольно толстым пластом от обоих шейно-спинных и от дорсальных отделов истинных грудных ребер вниз и назад к латеральному краю грудины. Каудальнее мышца более тонка, начинается при помощи перепонки от подвздошной и передней части лобковой костей, а также от последнего ребра. Медиально задняя часть мышцы переходит в пленку, затягивающую центральную часть брюха. Мышца участвует в поддержании внутренностей и играет важную роль при выдохе.

Прямая мышца живота (*m. rectus abdominis*, см. рис. 35, *rab.*) образует второй слой и латерально прикрыта предыдущей мышцей. Начинаясь от заднелатерального края грудины, она тянется назад, перекрывая лишь переднюю половину брюшной стенки, позади продолжена перепонкой, которая крепится к лобковой кости. Натягивая стенку тела, мышца участвует в поддержании внутренностей, а также способствует выдоху.

Внутренняя косая мышца (*m. obliquus abdominis internus*) располагается еще глубже, в латеральной части брюшной стенки, почти не перекрываясь предыдущей. Внутренняя косая мышца заполняет угол между тазом и грудной клеткой, проходя от передней половины лобковой кости вперед и вниз к заднему ребру. Мышца способствует выдоху.

Поперечная мышца (*m. transversus abdominis*, см. рис. 35, *trv.*) лежит в задней части брюшной стенки. Ее волокна, начинаясь от лобковой кости почти на всем ее протяжении, направлены вентромедиально и переходят на конце в перепонку, затягивающую центральную часть брюха. Мышца поддерживает внутренности и способствует выдоху.

В области грудной клетки гипаксиальная мускулатура у птиц резко преобразована по сравнению с обычной для других амниот. У голубя практически не выражена многослойность межреберных мышц, они распались на отдельные пучки, действующие с повышенной эффективностью. Этим компенсируется характерная для птиц слабость лестничной мышцы, обусловленная, по-видимому, как и редукция некоторых вторичных мышц плечевого пояса (тралещиевидной, поднимателя лопатки), необходимостью освобождения длинной шеи от нагрузки со стороны туловища.

Наружные межреберные мышцы (*mm. intercostales externi*, рис. 30, *Б, ice.*) занимают промежутки между нижними частями дорсальных отделов соседних ребер. Они идут от заднего края ребра косо назад и вниз к переднему краю следующего ребра. Для отхождения этих мышц используются также задние края крючковидных отростков, каждый из которых дополнительно укреплен на своем ребре треугольной фасцией (рис. 30, *Б, fun.*). Волокна, идущие от этих отростков, ориентированы вертикально. При сокращении мышца тянет каждое ребро вверх относительно предыдущего, заставляя их отклоняться вперед и вызывая вдох.

Мышцы подниматели ребер (mm. levatores costarum, рис. 30, Б, *lec.*), производные наружных межреберных мышц, видны в верхней части межреберных промежутков. Каждая из них тянется от основания ребра, включая ребра шейно-спинных позвонков, а также от поперечного отростка соответствующего позвонка вниз и назад к переднему краю следующего ребра. Отводя ребра вперед, эти мышцы увеличивают глубину грудной клетки и тем самым способствуют вдоху.

Лестничная мышца (m. scalenus, рис. 30, Б, *scl.*) – дериват самых передних поднимателя ребра и типичной наружной межреберной мышцы, слившихся воедино вследствие редукции первого шейно-спинного ребра. Функционально эта мышца представляет собой добавочный подниматель второго шейно-спинного ребра, эффективно способствующий вдоху.

Реберно-грудинная мышца (m. costosternalis, рис. 30, Б, *cost.*) прилегает к стенке грудной клетки изнутри. Она тянется от вершины переднебокового отростка грудины к вентральным отделам II и III ребер. Приводя их в более крутое положение, мышца увеличивает объем грудной клетки и тем самым способствует вдоху. Мышца возникла путем объединения вентральных участков нескольких внутренних межреберных мышц, принадлежащих последовательным сегментам. Дорсальнее эти мышцы редуцированы, у голубя – практически бесследно.

Мускулатура шеи

В связи с широкой подвижностью шеи птиц ее мускульная система сложно дифференцирована на основе первичной метамерии. Эта сегментация сохранена на боковой поверхности шеи, где соседние позвонки связаны короткими пучками межпоперечных мышц, управляющих боковыми изгибами шеи. Но наиболее частые и энергичные движения шеи совершаются в сагитальной плоскости, и в этой же плоскости действуют основные усилия, в том числе сила тяжести. Поэтому отклонения от исходной сегментации в наибольшей степени выражены в вентральных и дорсальных мышцах, управляющих движениями шеи в сагитальной плоскости. Эти мышцы представлены обособленными мускульными пучками различной длины (например, восходящие мышцы, дву-брюшная мышца) или же сложными комплексами таких тяжей, целиком мускульных (например, остистая мышца шеи) или частично сухожильных (как длинная мышца шеи). Системы вентральных и дорсальных мышц притянуты к позвонкам тонкой фасцией, проходя внутри образованных ею соединительно-тканых чехлов.

Силовые нагрузки, связанные с весом и движениями головы, особенно существенны в основании шеи, поэтому здесь мышцы достигают наибольшей мощности и максимально выражены отклонения от их исходной метамерии. В передней части шеи развита особая система мышц, которые связывают голову с несколькими передними позвонками и управляют ее поворотами.

Приступая к изучению шейной мускулатуры, необходимо осторожно вскрыть иглой или крючком дорсальную и вентральную поверхностные фасции; после этого дорсальные мышцы легко расщепляются на отдельные пучки.

Остистая мышца шеи (m. spinalis cervicis, рис. 30, Б, sce.), иначе каудальная часть дорсальной длинной мышцы шеи (m. longus colli dorsalis, pars caudalis), представляет собой переднее продолжение остистой мышцы спины. Она начинается мощным поверхностным апоневрозом от остистых отростков обоих шейно-спинных и первого грудного позвонка. Мясистая часть мышцы представлена девятью отдельными пучками. Самый длинный из них оканчивается сухожилием на дорсальном отростке II позвонка, а остальные крепятся к невральным дугам IV–XI позвонков. Мышца эффективно поднимает шею, дифференцированно сгибая различные ее участки в дорсальном направлении.

Двубрюшная мышца (m. biventer cervicis, рис. 30, Б, bvc.) тянется вдоль шеи дорсальнее остистой мышцы, начинаясь от общего с ней апоневроза. Мышца прерывается в середине длинным сухожилием, разделяющим ее на два брюшка. Оканчивается мышца на затылке, будучи прикрыта комплексной мышцей. Двубрюшная мышца поднимает голову, способствует также поднятию и дорсальному сгибанию шеи.

Пластыревидная мышца шеи (m. splenius colli, см. рис. 30, Б, 37, sco.), иначе передняя часть дорсальной длинной мышцы шеи (m. longus colli dorsalis, pars cranialis), образует систему дорсальных пучков, лежащую медиальнее остистой мышцы и гораздо более скромную по размерам и значению. Прежде всего три таких пучка начинаются близ средней линии от дорсальной поверхности невральных дуг IV–VI шейных позвонков и тянутся вперед, к конечному сухожилию самого длинного пучка остистой мышцы шеи, которое, как указано, крепится к эпистрофею. Кроме того, аналогичный пучок, называемый *передней пластыревидной мышцей* (m. splenius anticus, см. рис. 37, san.), отходит от остистого отростка III позвонка и крепится к боковой части невральной дуги атланта. Все эти мышцы разгибают передний участок шеи. В каудальном направлении систему пластыревидных мышц шеи продолжают *малые дорсальные мышцы* (mm. dorsales rugmaei), иначе глубокая часть дорсальной длинной мышцы шеи (m. longus colli dorsalis, pars profunda), лежащие в глубине медиальнее остистой мышцы шеи. Это 6–7 тонких пучков, идущих от середины невральных дуг VII–XII позвонков вперед на протяжении 2–4 сегментов, оканчиваясь на невральных дугах латерально. Способствуют дорсальному сгибанию шеи.

Восходящие мышцы шеи (mm. ascendentes cervicis, рис. 30, Б, ace.) образуют сложную систему, лежащую латеральнее остистой мышцы. Каждая восходящая мышца отходит несколькими пучками от поперечных отростков позвонков, проходит в краниомедиальном направлении и оканчивается сверху на дорсальных и задних сочленовных отростках лежащих впереди позвонков – следующего, через один и даже через два.

Таким образом, эти мышцы восходят вперед по шее вплоть до III позвонка. Каждый пучок разгибает занимаемый им участок шеи (для значительной части шеи это дорсальное сгибание).

Межпоперечные мышцы (m. intertransversarii, рис. 30, Б, *итв.*) занимают наиболее латеральное положение в шее. Они соединяют между собой поперечные отростки соседних позвонков шеи начиная со второго, а также обоих шейно-спинных и двух грудных. Мышцы обслуживают боковые движения шеи, при одностороннем сокращении изгибая межпозвоночные суставы в соответствующую сторону.

Комплексная мышца (m. complexus, рис. 30, Б, *спл.*), занимающая дорсолатеральную поверхность передней части шеи, сохраняет следы метамерии в виде сухожильных промежутков, подразделяющих ее на четыре сегмента. Начинаясь от поперечных отростков IV и V позвонков, она идет к верхней части затылка. При двустороннем сокращении мышца поднимает голову и разгибает самый передний участок шеи, а при одностороннем сокращении вызывает боковой наклон головы.

Латеральная прямая мышца головы (m. rectus capitis lateralis, рис. 30, Б, *рсл.*) видна на переднем конце шеи вентральнее комплексной мышцы. Она начинается на вентральной стороне тел II–IV позвонков и проходит вперед, наружу и вверх, крепясь на боковой затылочной кости. Мышца наклоняет голову и изгибает передний отдел шеи вбок.

Пластыревидная мышца головы (m. splenius capitis, см. рис. 37, *ска.*) видна в области затылка после удаления комплексной, двубрюшной мышц и латеральной прямой мышцы головы. Это мощная короткая мышца, волокна главной части которой идут к затылочной поверхности черепа от остистого отростка II позвонка, а узкий дополнительный пучок – от невральнй дуги атланта. Мышца обеспечивает боковые повороты головы относительно переднего отрезка шеи, а при симметричном сокращении поднимает голову вверх.

Верхняя прямая мышца головы (m. rectus capitis superior, см. рис. 30, Б, 37, *гс.*), иначе дорсальная прямая (m. rectus capitis dorsalis), выходит на боковую поверхность шеи в узком промежутке латеральной прямой и комплексной мышц, которые ее частично прикрывают. Начинается на участке боковой поверхности I–V позвонков, откуда ее пучки сходятся воедино. Крепится мышца при участии узкого апоневроза сбоку на основании черепа. При двустороннем сокращении наклоняет голову вперед, а при одностороннем – поворачивает ее соответствующей стороной вниз.

Гипаксиальная мускулатура, занимающая вентральную сторону шеи, состоит из многочисленных тяжей, сгруппированных в четыре мышцы.

Длинная мышца шеи (m. longus colli, рис. 30, Б, *лос.*), иначе длинная вентральная (m. longus colli ventralis), представляет собой у голубя комплекс из десяти порций, заключенных в общий перепончатый чехол. Каждая порция образована несколькими (как правило, четырьмя или пятью) пучками мускульных волокон, которые начинаются на разных

позвонках и сходятся в общее конечное сухожилие. Самая передняя порция тянется от V–VIII позвонков к третьему, следующая – от VI–IX к четвертому и т.д., таким образом, длина порции у голубя обычно не больше пяти сегментов. Начало мышцы занимают каротидные отростки тел V–IX позвонков и вентральные отростки X–XV, а ее конечные сухожилия крепятся к реберным отросткам III–XII позвонков. При сокращении мышца выбрасывает голову вперед, распрямляя шею, и одновременно способствует ее опусканию. В переднем участке шеи длинная мышца замещена двумя другими, построенными аналогично отдельным ее порциям. *Короткий сгибатель шеи* (m. flexor colli brevis, см. рис. 37, *fcб.*), иначе латеральный (m. flexor colli lateralis), почти полностью прикрыт латеральной и верхней прямыми мышцами головы. Он образован пучками волокон, которые собираются от участков вентролатеральной поверхности II–V позвонков на прочный апоневроз и оканчиваются с его помощью на вентральном отростке атланта. Расположенный медиальнее *глубокий сгибатель шеи* (m. flexor colli profundus, см. рис. 37, *фсп.*), иначе медиальный (m. flexor colli medialis), виден на вентральной поверхности мускулатуры впереди и медиальнее длинной мышцы шеи. Мускул состоит из пяти пучков различной длины, которые берут начало на вентральной стороне III–VII позвонков, а оканчиваются при участии общего апоневроза на эпистрофее. Оба мускула сгибают вентрально передний участок шеи.

Вентральная прямая мышца головы (m. rectus capitis ventralis, рис. 30, *Б, гсв.*), самая передняя из четырех, занимает поверхность переднего конца шеи вентральной латеральной прямой, начинаясь снизу на I–V позвонках и оканчиваясь на площадке основания черепа (на основной височной кости). Мышца действует аналогично двум предыдущим, а также наклоняет голову вниз.

В шее расположены также мускулы, производные от грудинно-подъязычной мышцы. Передние из них, связанные с гортанью и подъязычным аппаратом, будут разобраны среди мышц головы. Здесь же уместно рассмотреть две трахейные мышцы.

Грудинно-трахейная мышца (m. sternotrachealis, рис. 30, *Б, стр.*), соединяющая тонким тяжем переднебоковой отросток грудины с вентролатеральной стороной трахеи, способна оттягивать ее каудально. *Трахейно-бронхиальная мышца* (m. tracheobronchialis, рис. 30, *Б, трб.*), столь же тонкая, тянется от заднего отдела трахеи назад вдоль латеральной стороны бронха, на котором и оканчивается. Укорачивая передний участок бронха, эта мышца вместе с грудинно-трахейной вызывает деформации перепонки нижней гортани, существенные при вокализации.

Мускулатура хвоста

В связи со значительной подвижностью хвоста и его важной ролью в полете мышцы этого отдела обычно хорошо развиты и четко дифференцированы. Из них особенно легко доступны рассмотрению дорсальные.

Подниматель копчика (m. levator coccygis, см. рис. 34, А, lcc.), иначе подниматель хвоста (m. levator caudae), занимает центральную часть дорсальной стороны хвоста. Мускул соединяет верхнюю поверхность задней части сложного крестца и каудомедиальный угол подвздошной кости с остистыми отростками свободных хвостовых позвонков и пигостилем, а также поперечные отростки трех свободных хвостовых позвонков с основаниями четырех медиальных рулевых перьев. Функция мускула соответствует названию. Его латеральную часть, хотя она не вполне обособлена, иногда рассматривают как особый мускул – собственно подниматель хвоста.

Латеральная мышца хвоста (m. lateralis caudae, рис. 34, lac.) частично прикрыта прудыдущей, проходя от заднего края сложного крестца, каудального конца подвздошной кости и поперечных отростков передних свободных хвостовых позвонков к дорсальной стороне оснований рулевых перьев. Мышца способна поднимать хвост, а при одностороннем сокращении – отводить его в сторону.

Расширитель хвоста (m. dilatator caudae, рис. 34, dic.), иначе мышца луковицы рулевых перьев (m. bulbi reticulum), видна вентральнее предыдущей мышцы и, возможно, является ее производной. Она охватывает пластом группу очинов шести рулевых перьев, соединяя очин самого латерального пера с пигостилем. Вентральная часть мышцы наискось пересекает стопку очинов, проходя от дистального края медиальных к проксимальным концам латеральных. При сокращении расправляет веер хвоста.

Вентральная мускулатура хвоста пересекается сбоку *поперечно-клоачной мышцей* (m. transversoanalisis, s. transversus cloacae, рис. 34, А, tra.), которая начинается от поперечных отростков трех передних свободных хвостовых позвонков апоневрозом, общим с полусухожильной мышцей (см. ниже), а на конце вплетается в кольцевую мускулатуру клоаки.

Лобково-копчиковая мышца (m. pubococcygeus, рис. 34, pcc.), иначе лобково-хвостовая (m. pubocaudalis), хорошо видна сбоку позади бедренной мускулатуры. Она отходит широким тонким пластом вверх и назад от заднего участка лобковой кости, сужается к концу и крепится на хвосте сбоку при основании крайнего рулевого пера поверх окончания латеральной мышцы хвоста. Мышца эффективно опускает хвост, а при одностороннем сокращении – наклоняет его.

Седалищно-копчиковая мышца (m. ischiococcygeus, рис. 34, isc.), прикрытая предыдущей, идет от верхнего края задних концов седалищной и лобковой костей к медиальной части вентрального соединительнотканного пласта при основании рулевых перьев. Волокна мышцы прерваны в середине длины сухожильной перемышкой, которая связана с клоакой. Мышца опускает хвост и управляет положением клоаки.

Медиальнее предыдущей лежит копчиково-бедренная часть грушевидной мышцы (см. ниже), которая тянется от вентрального края пигостила.

Опускатель хвоста (*m. depressor caudae*) расположен еще глубже, прилегая вентрально к хвостовому отделу позвоночника, и доступен рассмотрению после перерезки поперечно-клоачной, лобково-копчиковой, седалищно-копчиковой и грушевидной мышц. В пределах опускавателя хвоста выделяются два брюшка. Одно, более переднее и вентральное, начинается снизу на заднем участке сложного крестца и на краю подвздошной кости, посылая мощный конечный апоневроз, пересекающий среднюю линию, к основаниям контралатеральных рулевых перьев. Другое брюшко (см. рис. 34, *dec.*), начинаясь снизу на свободных хвостовых позвонках и пигостиле, оканчивается коротким апоневрозом на основаниях рулевых перьев своей стороны (гомолатерально).

МУСКУЛАТУРА КОНЕЧНОСТЕЙ

Прежде чем приступить к описанию мускульной системы конечностей птиц, нужно сделать некоторые оговорки о необходимых для этого вспомогательных терминах и понятиях.

Как и у других челюстноротых, мускулатура конечностей у птиц делится на первично дорсальную и вентральную. Первично дорсальные мышцы – это разгибатели (экстензоры) и отводящие (абдукторы). При обсуждении конечности соответствующую ее сторону называют разгибательной или дорсальной. Противоположная сторона именуется сгибательной или волярной (пальмарной) в передней конечности и плантарной – в задней конечности. Она занята мышцами сгибателями (флексорами) и приводящими (аддукторами). Вентрально (волярно, плантарно) направленный поворот в суставах называется приведением для всей конечности в целом и сгибанием для ее дистальных отделов. Противоположные движения – отведение и разгибание. Передний (или внутренний) край конечности (несущий I палец) называется преаксиальным, а задний – постаксиальным. Движение в суставе преаксиальным краем вперед (или внутрь) называется протракцией для конечности в целом и приведением для ее дистальных отделов. Противоположные движения – ретракция и отведение. Вращение конечности или ее отдела около продольной оси (ротация) преаксиальным краем дорсально называется супинацией, противоположное движение – пронацией.

Мышцы конечностей могут соединять смежные костные элементы, пересекая лишь одно подвижное сочленение. В этом случае их называют односуставными или короткими в отличие от длинных – двух- или даже трехсуставных мышц, перекинутых, например, через три сустава – от таза до стопы.

Первичная мускулатура передней конечности

К этой категории относятся мышцы крыла, развивающиеся эмбрионально из специальных мускульных почек миотомов и потому исходно принадлежащие передней конечности.

Своеобразная специализация передней конечности, сопровождавшая превращение ее в крыло, существенно отразилась на строении мускулатуры. Чрезвычайная мощность основных летательных мышц, осуществляющих взмах крыла в целом, сочетается с относительной слабостью и упрощенностью мускулатуры дистальных отделов вследствие ограничения их подвижности и под влиянием требований облегчения. Усиленно развиты в крыле специальные мышцы различного происхождения, контролирующие положение кожных складок и перьев, участвующих в образовании поверхности крыла.

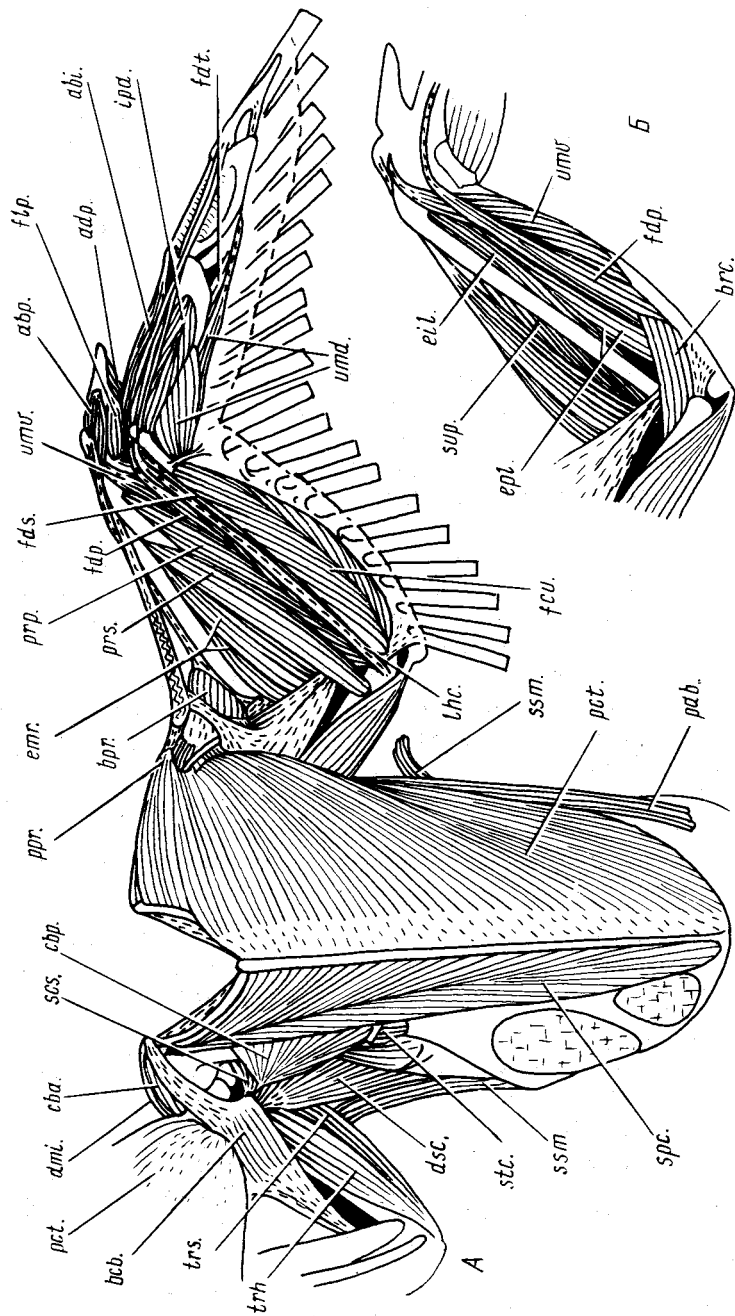
Мускулатура плечевого пояса и плеча

В обслуживании движений крыла в целом участвуют четыре первично-вентральные мышцы: грудная, надкоракоидная, передняя коракоидно-плечевая и малая дельтовидная.

Грудная мышца (m. pectoralis, рис. 31, А, *рct.*) — самая крупная в теле голубя и других летающих птиц. Она образует значительную часть вентральной поверхности туловища и скрывает остальные вентральные мышцы, управляющие движениями плечевого сустава. Грудная мышца начинается от вентральной поверхности каудолатеральных отростков тела грудины, перепонки, затягивающих ее окна, и от краевой зоны кила, а также от боковой стороны ключицы и ближайших к ней частей грудинно-коракоидно-ключичной перепонки (membrana sternocoracoclavicularis, см. рис. 33, *msc.*). Оканчивается она при участии мощных апоневрозов на вентральной стороне пекторального гребня плечевой кости и образует менее прочную связь с ее большим бугорком. Мышца осуществляет взмах крыла вниз, включающий приведение и пронацию плеча, и при этом ретрагирует его. Небольшой пучок передних поверхностных волокон совместно с передними волокнами пропатагиальной порции большой

Рис. 31. Мускулатура крыла и плечевого пояса сизого голубя *Columba livia*. А — вид с вентральной стороны (правая грудная мышца отвернута); Б — глубокие вентральные мышцы левого предплечья:

abi. — абдуктор II пальца; *abr.* — абдуктор I пальца; *adr.* — аддуктор I пальца; *bcv.* — двуглавая мышца плеча; *brg.* — ее пропатагиальная порция; *brc.* — плечевая мышца; *cbv.*, *cbp.* — соответственно передняя и задняя коракоидно-плечевые мышцы; *dmi.* — малая дельтовидная мышца; *dsc.* — дорсальная мышца лопатки; *eil.* — длинный разгибатель II пальца; *emr.* — лучевой разгибатель пясти; *epi.* — длинный разгибатель I пальца; *fci.* — локтевой сгибатель запястья; *fdp.* — глубокий сгибатель пальцев; *fds.* — поверхностный сгибатель пальцев; *fdt.* — сгибатель III пальца; *flp.* — сгибатель I пальца; *ipa.* — ладонная межкостная мышца; *lhc.* — плечезапястная связка; *rab.* — брюшная порция грудной мышцы; *pct.* — грудная мышца; *ppr.* — ее пропатагиальная порция; *prg.* — глубокий пронатор; *prz.* — поверхностный пронатор; *scs.* — подкоракоидно-лопаточная мышца; *src.* — надкоракоидная мышца; *sst.* — метапатагиальная порция поверхностной зубчатой мышцы; *stc.* — грудинно-коракоидная мышца; *sup.* — супинатор; *trh.*, *trs.* — соответственно плечевая и лопаточная головки трехглавой мышцы; *umd.*, *umv.* — соответственно дорсальная и вентральная предплечно-пястные мышцы



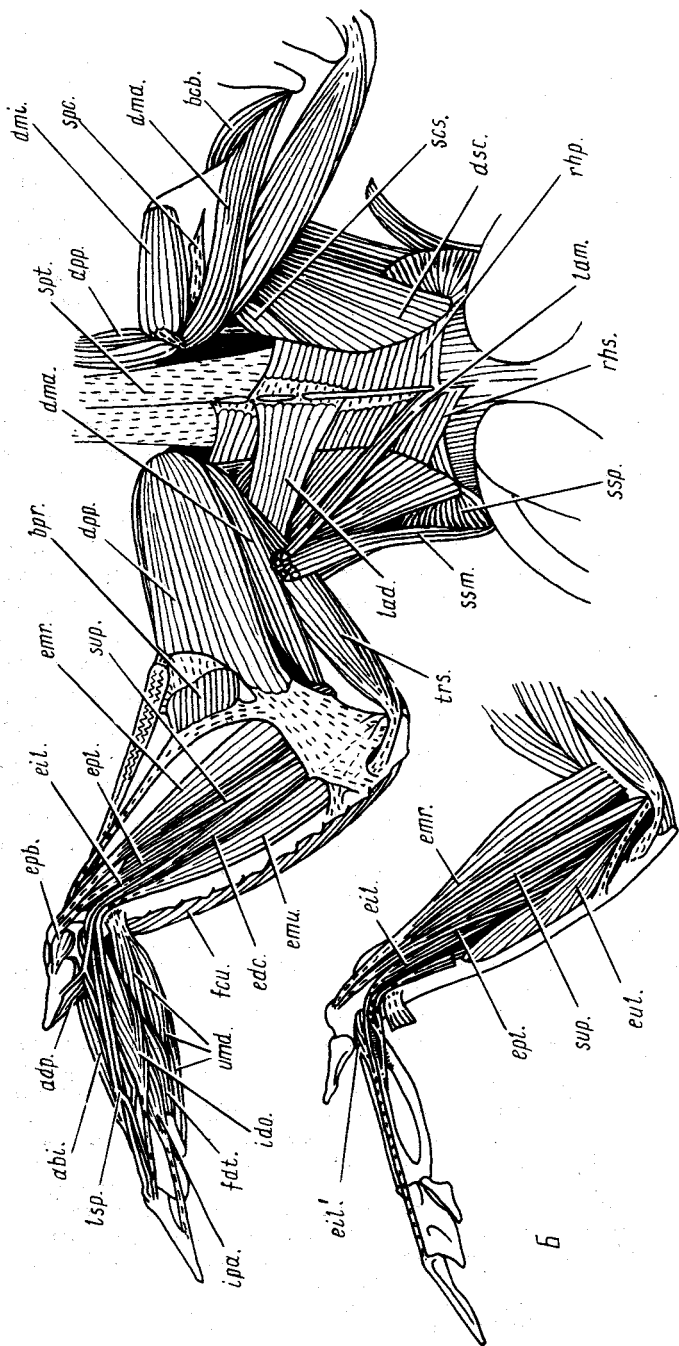
дельтовидной мышцы образует длинное сухожилие, включающее значительный эластичный участок и идущее по краю передней кожной складки крыла (пропатагиума) к кистевому сгибу, где сухожилие крепится на дистальном конце лучевой кости и на передней проксимальной косточке запястья. Этот маленький пучок волокон представляет собой *пропатагиальную порцию* грудной мышцы, иначе длинную порцию напрягателя пропатагиума (*m. pectoralis proapatagialis, s. m. tensor proapatagialis, pars longa*, рис. 31, А, *ppr.*). Он поддерживает натяжение пропатагиальной складки. Кроме того, от дистального края конечной части грудной мышцы отходит сухожилие, которое вливается с вентральной стороны в сухожилие пропатагиальной порции дельтовидной мышцы. Грудная мышца имеет также слабую лентовидную *брюшную порцию* (*pars abdominalis, s. cutanea abdominalis*, рис. 31, А, 35, *rab.*), которая тесно связана с кожей, крепясь позади к поверхностной брюшной фасции близ лобковой кости, а впереди — к большому бугорку плечевой кости в глубине под основной массой мышцы.

Для изучения других вентральных мышц плечевого пояса грудную мышцу необходимо отделить при помощи скальпеля от ключицы и от киля грудины (разрезом спереди назад). Затем, оттянув мышцу вбок, а позади подрезав по периметру тела грудины, ее нетрудно полностью отделить от этой кости. После этого мышцу можно отвернуть вентрально и вперед, разрушив связь ее конечного апоневроза с большим бугорком плечевой кости, или удалить вовсе, перерезав вблизи окончания. После удаления грудной мышцы открываются еще три вентральных мускула.

Надкоракоидная мышца (*m. supracoracoideus*, рис. 31, А, *src.*), также крупная, хотя и уступающая по размерам грудной, заполняет желоб между телом грудины и ее килем, начинаясь от поверхности грудины, а также, немногими волокнами, от коракоида и грудинно-коракоидно-ключичной перепонки. Мощное конечное сухожилие мышцы проходит

Рис. 32. Мускулатура крыла и плечевого пояса сизого голубя *Columba livia*. А — вид с дорсальной стороны (справа некоторые поверхностные мышцы удалены); Б — некоторые глубокие дорсальные мышцы левого предплечья и кисти:

abi. — абдуктор II пальца; *adr.* — абдуктор I пальца; *acb.* — двуглавая мышца плеча; *bpr.* — ее пропатагиальная порция; *dta., dmi.* — соответственно большая и малая дельтовидные мышцы; *dpp.* — пропатагиальная часть большой дельтовидной мышцы; *dsc.* — дорсальная мышца лопатки; *edc.* — общий разгибатель пальцев; *eil.* — длинный разгибатель II пальца; *eil.* — дополнительное брюшко этой мышцы; *emr.* — лучевой разгибатель пясти; *epi.* — локтевой разгибатель пясти; *erp.* — короткий разгибатель I пальца; *epi.* — длинный разгибатель I пальца; *eul.* — наружная надмыщелково-локтевая мышца; *fci.* — локтевой сгибатель запястья; *fdt.* — сгибатель III пальца; *ido., ipa.* — соответственно дорсальная и ладонная межкостные мышцы; *lad.* — широчайшая мышца спины; *lat.* — ее метапатагиальная порция; *lsp.* — спиральная связка; *thp., ths.* — соответственно глубокая и поверхностная ромбовидные мышцы; *scs.* — подкоракоидно-лопаточная мышца; *src.* — крепление конечного сухожилия надкоракоидной мышцы; *spt.* — остистая мышца спины; *sst., ssp.* — соответственно метапатагиальная и задняя порции поверхностной зубчатой мышцы; *sup.* — супинатор; *trs.* — лопаточная головка трехглавой мышцы; *umd.* — дорсальная предплечно-пястная мышца



сквозь трехкостный канал (с. 89) на дорсальную сторону плечевого сустава, огибая играющий роль блока акрокоракоеидный отросток, и крепится сверху к малому бугорку плечевой кости (см. рис. 32, *A, spc.*). Это антагонист грудной мышцы, осуществляющий взмах крыла вверх.

Небольшая *передняя коракоидно-плечевая мышца* (*m. coracobrachialis anterior, s. cranialis*, см. рис. 33, *sba.*) проходит под прикрытием начального апоневроза двуглавой мышцы плеча (см. ниже) от переднего конца коракоида (acroкоракоеидного отростка) к вентральной стороне головки плечевой кости. С небольшим эффектом протрагирует плечо.

Малая дельтовидная мышца (*m. deltoideus minor*, см. рис. 32, *A, dmi.*), несмотря на свое происхождение из передневерхнего участка надкоракоидной мышцы, занимает дорсальное положение и видна на головке плечевой кости сверху после удаления большой дельтовидной мышцы (см. ниже). Начинаясь на обрамлении трехкостного канала (у многих птиц – в значительной степени занимая его), она кончается на пекторальном гребне плечевой кости. Действует аналогично надкоракоидной мышце.

На следующем этапе рассмотрим пять первично дорсальных мышц, обслуживающих движения крыла в целом: широчайшая мышца спины, большая дельтовидная, дорсальная мышца лопатки, задняя коракоидно-плечевая и подкоракоидно-лопаточная.

Широчайшая мышца спины (*m. latissimus dorsi*, рис. 32, *A, lad.*) у птиц подразделена на две части, из которых у голубя имеется лишь *передняя порция* (*pars cranialis*). Она тянется в поперечном направлении от остистых отростков XIII–XV позвонков и, пройдя между двумя головками трехглавой мышцы плеча, оканчивается на разгибательной стороне плечевой кости, которую и ретрагирует при сокращении. У голубя имеется также очень слабая *метапатагиальная порция* широчайшей мышцы (*pars metapatagialis*, рис. 32, *A, lam.*), которая тянется тонкой прядью от остистого отростка заднего грудного позвонка к коже в области плечевой птерилии, где оканчивается вместе с соответствующей порцией зубчатой мышцы (см. ниже), при сокращении смещает плечевые перья медиально.

Большая дельтовидная мышца (*m. deltoideus major*) образует большую часть дорсальной поверхности плеча и довольно сложно дифференцирована. Основная часть (рис. 32, *A, dma.*) мышцы идет от переднего конца лопатки к передневерхней стороне средней части плечевой кости. Передняя порция обособлена в виде широкого мускульного пласта. Эта так называемая *пропатагиальная часть мышцы* (*pars proapatagialis*, рис. 32, *A, dpp.*, иначе короткий напрягатель патагиума – *m. tensor proapatagialis, pars brevis*) начинается на медиальных поверхностях лопатки и ключицы над плечевым суставом и тянется к дорсальной поверхности основания предплечья, образуя надежный каркас для проксимальной части пропатагиальной складки. Крепится эта порция сухожильным листком к начальным апоневрозам лучевого разгибателя пясти и общего разгибателя пальцев, а также к связке на наружной стороне локтевого сустава.

Кроме того, передние волокна порции оканчиваются на небольшой фасции в пропатагиальной складке близ ее переднего края, а также вместе с пучком волокон грудной мышцы принимают участие в образовании так называемого длинного напрягателя патагиума (см. рис. 31, А, *ppr.*). Большая дельтовидная мышца участвует в поднимании крыла при взмахе вверх, а главная порция к тому же способствует его ретракции.

Дорсальная мышца лопатки (*m. dorsalis scapulae*, рис. 32, А, *dsc.*), иначе *задняя лопаточно-плечевая* (*m. scapulohumeralis caudalis*), частично прикрыта широчайшей мышцей спины. Она использует для своего начала большую часть наружной поверхности лопатки, от которой тянется к головке плечевой кости и крепится при помощи короткого мощного сухожилия близ ее большого бугорка, на краю пневматической впадины. При сокращении ретрагирует крыло.

Впереди от описанной мышцы у многих птиц имеется небольшая лентовидная мышца, отсутствующая у голубя, — *передняя лопаточно-плечевая* (*m. scapulohumeralis cranialis*). Ее начало занимает на наружной стороне лопатки небольшой участок позади плечевого сустава, откуда мышца тянется к пневматической впадине плечевой кости.

Задняя коракоидно-плечевая мышца (*m. coracobrachialis posterior, s. caudalis*, см. рис. 31, А, *свр.*), несмотря на свое происхождение из первично дорсальной подкоракоидно-лопаточной мышцы, доступна рассмотрению с вентральной стороны. Она примыкает латерально к надкоракоидной мышце в виде пирамиды, основание которой крепится к коракоиду, а вершина посылает короткое конечное сухожилие к большому бугорку головки плечевой кости. При сокращении мышца ретрагирует и супинирует крыло.

Последняя мышца этой группы расположена на внутренней стороне плечевого пояса, а потому для ее рассмотрения нужно удалить не только грудную мышцу, как это предлагалось выше, но и надкоракоидную. Для этого достаточно, продвигаясь спереди назад, отделить каким-нибудь тупым инструментом ее волокна от коракоида, грудинно-коракоидно-ключичной перепонки и грудины, после чего мышцу легко отвернуть вперед.

Подкоракоидно-лопаточная мышца (*m. subcoracoscapularis*, см. рис. 31, А, 33, *scs.*) фактически состоит из трех частей, которые сходятся с трех сторон к общему месту окончания на большом бугорке головки плечевой кости. Большая часть мышцы идет от ости грудины (с. 88) и дорсальной части грудинно-коракоидно-ключичной перепонки, не соединяясь с коракоидом. Другой крупный пучок мускульных волокон собирается от обеих сторон передней части лопатки. Третий веер (меньший из трех) начинается от медиальной стороны ключицы в области плечевого сустава. Подкоракоидно-лопаточная мышца способствует ретракции плеча.

В плечевом отделе расположены две мышцы, контролирующие движения в локтевом суставе.

Двуглавая мышца плеча (*m. biceps brachii*, см. рис. 31, А, *всб.*) приле-

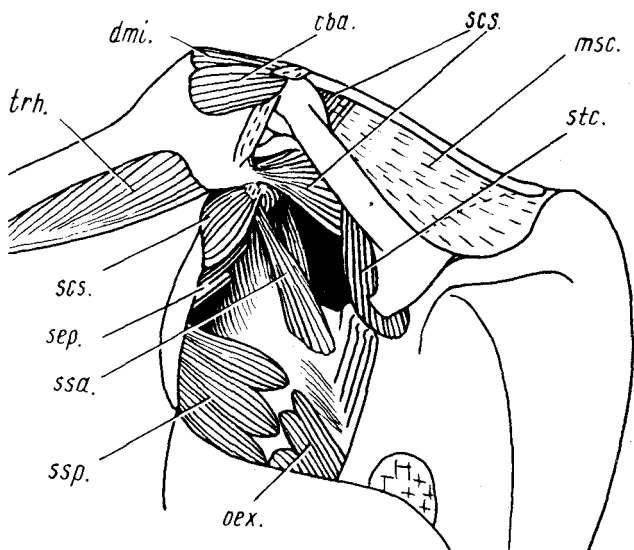


Рис. 33. Мускулатура правой подмышечной области сизого голубя *Columba livia*:

cba. — передняя коракоидно-плечевая мышца; *dmi.* — малая дельтовидная мышца; *msc.* — грудинно-коракоидно-ключичная перепонка; *oex.* — наружная косая мышца; *scs.* — подкоракоидно-лопаточная мышца; *sep.* — глубокая зубчатая мышца; *ssa.*, *ssp.* — соответственно передняя и задняя порции поверхностной зубчатой мышцы; *stc.* — грудинно-коракоидная мышца; *trh.* — плечевая головка трехглавой мышцы

гает спереди к плечевой кости, начинаясь при помощи апоневрозов в двух местах — на переднем конце коракоида и на большом бугорке головки плечевой кости. Оканчивается мышца на вентральной стороне основания предплечья двумя параллельными сухожилиями, одно из которых крепится к лучевой кости, а другое — к локтевой. Мышца сгибает локтевой сустав, складывая крыло.

Небольшой плоский пучок волокон этой мышцы вынесен в пределы передней кожной складки крыла. Это *пропатагиальная порция* двуглавой мышцы плеча (*m. biceps brachii, pars proptagialis*, см. рис. 31, А, *bpr.*). Она оканчивается на длинном тонком сухожилии, соединяющем конечный апоневроз пропатагиальной части большой дельтовидной мышцы с передним пястным отростком пряжки и с вентральным выступом основания фаланги I пальца. Натягивая это сухожилие, мышца участвует в укреплении пропатагиума.

Трехглавая мышца плеча (*m. triceps brachii*) прилегает к плечевой кости сзади. У птиц в ней развиты лишь две обособленные порции, между которыми вклинена конечная часть широчайшей мышцы спины. *Лопаточная головка* мышцы (*caput scapulare, s. m. scapulotriceps*, см. рис. 32, А, *trs.*) начинается на наружной стороне лопатки непосредственно позади

плечевого сустава, а также связана тонким апоневрозом с плечевой костью в месте окончания широчайшей мышцы спины. На конце лопаточная головка переходит в узкое сухожилие, которое по желобку огибает сзади латеральный надмыщелок плечевой кости и оканчивается на дорсальной стороне локтевой кости против сустава. Немного более крупная *плечевая головка* мышцы (*caput humerale, s. m. humerotriceps*, рис. 31, А, 33, *trh.*) берет начало на задней поверхности плечевой кости по всей ее длине и образует широкое смешанное окончание на проксимальном конце локтевой кости. Трехглавая мышца важна как единственный разгибатель локтевого сустава, причем лопаточная порция оказывает влияние и на плечевой сустав, способствуя ретракции крыла.

В плечевом отделе расположена еще одна небольшая *мышца, развивающая второстепенные маховые* (*m. expansor secundariorum*). Она образована пластом гладких мускульных волокон, которые идут к основаниям нескольких проксимальных второстепенных маховых перьев. Начинается мышца от тонкой сухожильной растяжки, соединяющей переднюю часть лопатки и конечное сухожилие дорсальной мышцы лопатки с медиальным надмыщелком плечевой кости.

Мускулатура предплечья

Расположенная в предплечье мускулатура в основном обслуживает движения кисти, но несколько мышц связаны с движениями костей предплечья. На дорсальной поверхности последнего видны пять мышц, частично закрытые прочной фасцией (на рисунке не изображена), которая тянется от проксимального конца локтевой кости к дистальному концу лучевой, но связана также с сухожилием пропатагиальной порции дельтовидной мышцы и латеральным надмыщелком плечевой кости.

Лучевой разгибатель пясти (*m. extensor metacarpi radialis*, см. рис. 32, *ext.*), самый передний из мускулов предплечья, состоит из двух порций. Он начинается от латерального надмыщелкового отростка плечевой кости, а меньшая порция связана также с конечным сухожилием пропатагиальной порции дельтовидной мышцы. Оканчивается мускул сухожилием на переднем пястном отростке пряжки. Разгибает интеркарпальный сустав, дополнительно натягиваясь при разгибании локтевого сустава и благодаря этому синхронизируя оба движения.

Супинатор, или наружная надмыщелково-лучевая мышца (*m. supinator, s. ectepicondyloradialis*, см. рис. 32, *sup.*), гомолог лучевого разгибателя предплечья, лежит позади предыдущего. Он начинается от латерального надмыщелка плечевой кости и тянется вдоль передневерхней стороны лучевой кости, где и крепятся его волокна. Мускул отклоняет дорсально лучевую кость, тем самым способствуя супинации предплечья.

Длинный разгибатель I пальца (*m. extensor pollicis longus*, см. рис. 32, *ep1.*), предположительно возникший из отводящей мышцы I пальца, примыкает сзади к супинатору, в дистальной половине предплечья виден

с поверхности: он начинается двумя головками в глубине проксимальной части предплечья от задней стороны лучевой кости и передней стороны проксимального конца локтевой. Конечное сухожилие мускула вопреки его названию крепится рядом с сухожилием лучевого разгибателя пясти к переднему пястному отростку пряжки. Подобно лучевому разгибателю пясти, мускул разгибает интеркарпальный сустав, но вне зависимости от движений в локтевом суставе.

Общий разгибатель пальцев (*m. extensor digitorum communis*, см. рис. 32, А, *edc.*) лежит на дорсальной поверхности предплечья позади только что описанного мускула, частично прикрывая его сверху. Начинается мускул совместно с супинатором от латерального надмыщелка плечевой кости, вступая при этом в прочный контакт с конечным сухожилием пропатагиальной порции большой дельтовидной мышцы, а оканчивается длинным сухожилием, которое огибает по специальному желобку дистальный конец локтевой кости, переходит на дорсальную поверхность кисти и здесь раздваивается. Его короткая ветвь крепится на I пальце, а длинная — на переднедорсальном выступе основания базальной фаланги II пальца. Конечный участок этой ветви проходит наискось, огибая костный выступ пряжки, и потому при сокращении мускула супинирует II палец. Короткая ветвь сухожилия оттягивает назад и приподнимает I палец. Кроме того, мускул супинирует кисть в целом.

Локтевой разгибатель пясти (*m. extensor metacarpi ulnaris*, см. рис. 32, А, *eti.*), иногда неудачно называемый сгибателем, — самый задний мускул на дорсальной поверхности предплечья. Он начинается на латеральном надмыщелке плечевой кости мощным сухожилием, соединенным с локтевой костью. Конечное сухожилие мускула огибает по желобку дистальный конец последней, получает подкрепление в виде связки от ее дистального конца и оканчивается на верхней стороне пряжки по переднему краю ее окна (на втором элементе пясти). Мышца поддерживает дорсальное отгибание кисти, препятствуя ее отвисанию при активном взмахе крыла вверх.

Еще две дорсальные мышцы предплечья расположены в глубине и видны после снятия поверхностных мышц.

Длинный разгибатель II пальца (*m. extensor indicis longus*, см. рис. 31, Б, 32, Б, *eil.*), передняя из этих двух глубоких мышц, начинается на задней поверхности лучевой кости в ее средней части. Длинное конечное сухожилие мускула тянется по дорсальной стороне кисти, где принимает тонкое сухожилие от дополнительного мускульного брюшка (см. рис. 32, Б, *eil.*). Эта маленькая мышца, вторично примкнувшая к длинному разгибателю II пальца и называемая его дистальной порцией (*pars distalis*), а также коротким сгибателем пясти (*m. flexor metacarpi brevis*), лежит сверху на основании пряжки, начинаясь от сумки интеркарпального сустава. Обе мышцы производны от коротких разгибателей пальцев. Их общее конечное сухожилие проходит по передней стороне II пальца, связано с основанием его проксимальной фаланги и крепится к передне-

му краю основания дистальной фаланги. При сокращении этот комплекс отгибает палец вперед вверх и слегка супинирует его. Аналогичные усилия к пальцу прилагает также длинная связка, характерная только для представителей семейства голубиных. Это так называемая спиральная связка (*lig. spirale*, см. рис. 32, А, *isp.*), которая начинается на дистальном конце локтевой кости, а оканчивается двумя ветвями на обеих фалангах второго пальца.

Наружная надмыщелково-локтевая мышца (*m. ectepicondyloulnaris*, *s. ansopeus*, см. рис. 32, Б, *eul.*), гомолог локтевого разгибателя предплечья, видна после удаления локтевого разгибателя пясти. Мышца начинается на латеральном надмыщелке плечевой кости сухожилием, общим с локтевым разгибателем пясти, а оканчивается на переднедорсальной поверхности локтевой кости. При сокращении мышца слегка отводит кость вверх, тем самым препятствуя пассивному провисанию предплечья при взмахе вверх.

Вентральная мускулатура предплечья, как и дорсальная, частично закрыта прочной поверхностной фасцией, которая простирается от лучевой кости до скопления соединительной ткани, окружающего очины второстепенных маховых перьев. Кроме того, фасция прикреплена к заднему краю лежащей глубже ее *плечезапястной связки* (*ligamentum humerocarpace*, см. рис. 31, А, *lhc.*), соединяющей медиальный надмыщелок плечевой кости с задней проксимальной косточкой запястья.

На переднем краю сгибательной стороны предплечья расположены два пронатора, предположительно гомологичные лучевому сгибателю предплечья.

Поверхностный пронатор (*m. pronator superficialis*, см. рис. 31, А, *prs.*) лежит впереди и вентральнее поверхностной фасции и позади уже рассмотренного выше лучевого разгибателя пясти. Пронатор начинается на медиальной стороне плечевой кости проксимальнее надмыщелка, а оканчивается на нижней поверхности лучевой. Приводит лучевую кость вентрально, тем самым прогибая предплечье.

Для рассмотрения остальных вентральных мышц предплечья закрывающая их поверхностная фасция должна быть частично снята пинцетом, а частично отвернута в сторону заднего края предплечья.

Глубокий пронатор (*m. pronator profundus*, см. рис. 31, А, *prp.*) проходит позади (и в целом глубже) поверхностного пронатора медиального надмыщелка плечевой кости к задней поверхности дистальной половины лучевой кости. Функция этого мускула, как и предыдущего, соответствует названию.

Поверхностный сгибатель пальцев (*m. flexor digitorum superficialis*, см. рис. 31, А, *fds.*) прикрыт уже упомянутой плечезапястной связкой (см. рис. 31, *lhc.*), начинаясь от проксимальной части ее внутренней поверхности и при ее помощи от внутреннего надмыщелка плечевой кости. Как полагают, связка и этот мускул – все, что осталось у птиц от первичного общего сгибателя. Длинное конечное сухожилие мускула проходит

позади связки по желобку в задней проксимальной косточке запястья, огибает ее дистальный выступ и проходит по вентральной стороне кисти, оканчиваясь на передневентральных углах проксимальных концов обеих фаланг II пальца. Сокращаясь, мускул сгибает II палец в вентральном направлении и отводит его вперед.

Локтевой сгибатель запястья (*m. flexor carpi ulnaris*, см. рис. 31, А, *fcu.*) расположен вдоль заднего края предплечья. Этот относительно мощный мускул начинается круглым сухожилием на медиальном надмыщелке плечевой кости, а оканчивается на задней проксимальной косточке запястья и, кроме того, связан задним краем с очинами маховых перьев. Мускул сгибает (точнее, отводит) кисть, а также способствует укреплению предплечья, кисти и второстепенных маховых против пассивного отгибания вверх.

После рассмотрения описанных мышц их можно отвернуть, перерезав последнюю из них в середине, а плечезапястную связку и пронаторы — чуть отступя от плечевой кости. После этого открываются еще три вентральных мускула.

Плечевая мышца (*m. brachialis*, см. рис. 31, Б, *brc.*), часто называемая у птиц нижней плечевой, сильно редуцирована и полностью скрыта в проксимальной части предплечья. Это плоский лентовидный пучок параллельных мускульных волокон, которые тянутся от сгибательной стороны дистальной части плечевой кости к вентральной поверхности локтевой кости, крепясь в четверти ее длины от проксимального конца. При сокращении сгибает локтевой сустав.

Глубокий сгибатель пальцев (*m. flexor digitorum profundus*, см. рис. 31, *fdp.*) считают гомологом латерального добавочного сгибателя. Он начинается на волярной и передней поверхностях локтевой кости, а его конечное сухожилие пересекает интеркарпальный сустав впереди от плечезапястной связки, огибает спереди гороховидный отросток пряжки и тянется по ее волярной стороне, занимая специальный желобок в абдукторе II пальца (см. ниже). Крепится это сухожилие снизу к основанию дистальной фаланги II пальца. При сокращении мускул сгибает II палец вентрально.

Вентральная предплечно-пястная мышца (*m. ulnometacarpalis ventralis*, см. рис. 31, *итв.*), лежащая глубже предыдущей, производная глубокого пронатора низших тетрапод, тянется от волярной поверхности дистальной половины локтевой кости косо в переднедистальном направлении. Ее конечное сухожилие огибает переднюю проксимальную косточку запястья, выходя на верхнюю сторону крыла, и крепится к переднедорсальному краю проксимальной части пряжки. Как полагают, мышца используется для фиксации крыла в сложенном состоянии, эффективно прогибая кисть.

Мускулатура кисти

В связи с редукцией кисти и резким уменьшением ее подвижности мускулатура отдела чрезвычайно упрощена. Дорсальная поверхность кисти в значительной мере прикрыта очинами первостепенных маховых. Их необходимо аккуратно снять, сохранив соединительно-тканные тяжи, подходящие к ним на заднем краю кисти. Вентральная поверхность основания последней затянута прочной фасцией, которая отходит от дистального конца лучевой кости и проксимальных косточек запястья (особенно задней), а также переходит с предплечья как продолжение его вентральной фасции. Для рассмотрения мышц эту фасцию необходимо аккуратно снять.

Дорсальная предплечно-пястная мышца (*m. ulnometacarpalis dorsalis*, см. рис. 31, А, 32, *umd.*) расположена позади кистевого сгиба, проходя от дорсальной стороны дистального конца локтевой кости к заднему краю пряжки, начальному апоневрозу дорсальной межкостной мышцы, очинам многих первостепенных маховых перьев и концу III пальца. Мышца производит сгибание кисти (точнее, абдукцию), способствуя складыванию крыла.

Движениями I пальца управляют четыре маленькые мышцы, подходящие к его основанию от проксимальной части пряжки и некоторых оканчивающихся здесь сухожилий.

Короткий разгибатель I пальца (*m. extensor pollicis brevis*, см. рис. 32, А, *erb.*) лежит дорсально и оттягивает палец вверх; затем следует расположенный впереди и вентрально двойной *абдуктор I пальца* (*m. abductor pollicis*, см. рис. 31, А, *abr.*). Сзади к нему примыкает *сгибатель I пальца* (*m. flexor pollicis*, рис. 31, А, *flp.*), оттягивающий палец вниз. Наконец, дистальнее последнего расположен *аддуктор I пальца* (*m. adductor pollicis*, рис. 31, А, *adr.*), прижимающий его к передней стороне пясти.

Три мышцы связаны с II пальцем. Необычно крупный у голубя *абдуктор II пальца* (*m. abductor indicis*, см. рис. 31, А, 32, А, *abi.*) начинается на пряжке и тянется по ее переднему краю к основанию II пальца, где крепится коротким сухожилием. При сокращении отводит палец вперед. Две межкостные мышцы занимают окно пряжки, начинаясь от его костного обрамления, а также проксимальнее и оканчиваясь тонкими дорсально расположенными сухожилиями на концевой фаланге II пальца. *Дорсальная межкостная мышца* (*m. interosseus dorsalis*, см. рис. 32, А, *ido.*) оканчивается на верхнем краю основания этой фаланги и при сокращении отгибает палец вверх. *Ладонная межкостная мышца* (*m. interosseus palmaris*, рис. 31, А, 32, А, *ipa.*), начинаясь на пряжке и на задней проксимальной косточке запястья, оканчивается на самом конце той же фаланги и эффективно сгибает II палец назад.

Последний мускул кисти – *сгибатель III пальца* (*m. flexor digiti III*, рис. 31, А, 32, А, *fdt.*), идет от заднего края пряжки; отводит III палец назад вместе со II пальцем.

Вторичная мускулатура передней конечности

Как и у других позвоночных, плечевой пояс птиц соединен с осевым скелетом подвижно, с участием нескольких мышц, производных мускулатуры туловища. Но в результате значительного удлинения шеи прервалась мускульная связь плечевого пояса с ее передней частью и головой. Поэтому птицы лишены характерного для низших тетрапод поднимателя лопатки, а их трапециевидная мышца не играет существенной роли в подвеске плечевого пояса.

Две ромбовидные мышцы соединяют лопатку с остистыми отростками позвонков.

Поверхностная ромбовидная мышца (m. rhomboideus superficialis, см. рис. 32, А, rhs.), частично прикрытая сверху широчайшей мышцей спины, тянется от остистых отростков XII–XVIII позвонков, а также от переднего края подвздошной кости наружу и немного вперед, оканчиваясь почти на всем дорсомедиальном краю лопатки, за исключением небольшого каудального участка. Сокращаясь, мышца тянет лопатку медиально и немного назад.

Глубокая ромбовидная мышца (m. rhomboideus profundus, см. рис. 32, А, rhp.) почти целиком прикрыта предыдущей. С поверхности виден лишь небольшой ее участок, оканчивающийся на каудальном конце лопатки. Чтобы открыть мышцу полностью, можно в этом месте ввести тупой инструмент (например, браншу пинцета) в промежуток между обеими ромбовидными мышцами, затем, продвигаясь вперед, отрезать поверхностную мышцу от позвонков и отогнуть ее латерально. Глубокая ромбовидная мышца начинается от остистых отростков XIII–XVIII позвонков, т.е. от двух шейно-спинных и четырех грудных, проходит вбок с небольшим наклоном назад и оканчивается на дорсомедиальном краю задней половины лопатки, вплоть до самого ее конца. Мышца тянет лопатку к позвоночнику и отчасти вперед.

Группа зубчатых мышц соединяет лопатку с ребрами.

Поверхностная зубчатая мышца (m. serratus superficialis), видимая на боковой поверхности грудной клетки после снятия кожи, состоит из трех порций. *Задняя порция* (pars posterior, s. caudalis, см. рис. 32, А, 33, ssp.) начинается на поверхности II–IV истинных ребер и тянется пластом вверх к вентральному краю задней части лопатки. *Передняя порция* (pars anterior, s. cranialis, рис. 33, ssa.) начинается от второго шейно-спинного и первого истинного ребер, направляясь вперед и вверх к медиальной стороне передней части лопатки, где крепится сухожилием, пронизывающим подкоракоидно-лопаточную мышцу. Наконец, *метапатagiaльная порция* (pars metapatagialis, см. рис. 31, А, 32, А, ssm.) отходит от ребер вентральнее задней порции, частично прикрывая ее, а затем идет внутри задней кожной складки крыла к плечевой птерилии. Управляет положением плечевых перьев и упомянутой складки.

Глубокая зубчатая мышца (m. serratus profundus, рис. 33, ser.) распола-

гается в узком промежутке между лопаткой и стенкой грудной клетки. Чтобы рассмотреть ее, полезно дорсальную мышцу лопатки отделить от этой кости, подрезав спереди назад, и отвернуть, а лопатку оттянуть в дорсальном направлении.

Мышца представлена двумя-тремя короткими пучками волокон, которые тянутся от одного или обоих шейно-спинных и I грудного ребра назад и вверх, к внутренней поверхности лопатки в средней ее части. Мышца тянет лопатку вперед относительно грудной клетки.

Грудинно-коракоидная мышца (*m. sternocoracoideus*, см. рис. 31, Б, 33, *stc.*) видна уже после удаления грудной мышцы, но лишь частично, так как прикрыта коракоидом. Она идет к его внутренней поверхности от переднелатерального отростка тела грудины и при сокращении отклоняет коракоид вбок, увеличивая расстояние между плечевыми суставами.

МУСКУЛАТУРА ЗАДНЕЙ КОНЕЧНОСТИ

Характерная для птиц адаптация к двуногой локомоции по твердому субстрату, по данным палеонтологии, значительно "старше" приспособления к полету; она очень сильно отразилась на строении мускульной системы задней конечности. В связи с этим миологические отличия птиц от рептилий выражены в задней конечности не менее резко, чем в передней, а гомологии здесь прослеживаются менее надежно.

В силу специфичного для птиц положения задней конечности, близкого к парасагитальной плоскости, ее первично дорсальная (разгибательная) сторона становится передней, а преаксиальный край — внутренним. Это обстоятельство отражено в терминологии приводимых ниже описаний.

Строение мускулатуры ног в определенной степени варьирует у птиц, в чем отражается присущее им разнообразие адаптаций к различным субстратам и способам передвижения по ним. Эти варианты касаются даже набора мышц, который у многих групп неполон. Сто лет назад Гаррод (*Garrod*) создал для краткой характеристики этого набора мускульную формулу задней конечности, которой он придавал важное таксономическое значение, но впоследствии значение ее не подтвердилось. Тем не менее мускульная формула, усовершенствованная и расширенная несколькими авторами, как правило, более или менее специфична для естественных групп птиц и потому сохраняет определенное значение для их характеристики.

Мускульная формула составлена буквенными индексами, которые присвоены следующим непостоянным компонентам мышечной системы задней конечности: копчиково-бедренной части грушевидной мышцы (А), ее подвздошно-бедренной части (В), средней подвздошно-вертельной мышце (С), так называемой средней и малой ягодичной мышце (D), подвздошной (Е), подошвенной (F), подколенной (G), длинной малоберцовой (M), короткой малоберцовой (N), полусухожильной (X) и добавоч-

ной полусухожильной мышцам (Y), охватывающей мышце (Am) и, наконец, перемычке, соединяющей между собой сухожилия двух сгибателей III пальца (V). Мускулатура задней конечности сизого голубя характеризуется полной формулой – ABCFEGMNX $YAmV$, отсутствуют только средняя и малая ягодичная мышцы.

Мышцы тазового пояса и бедра

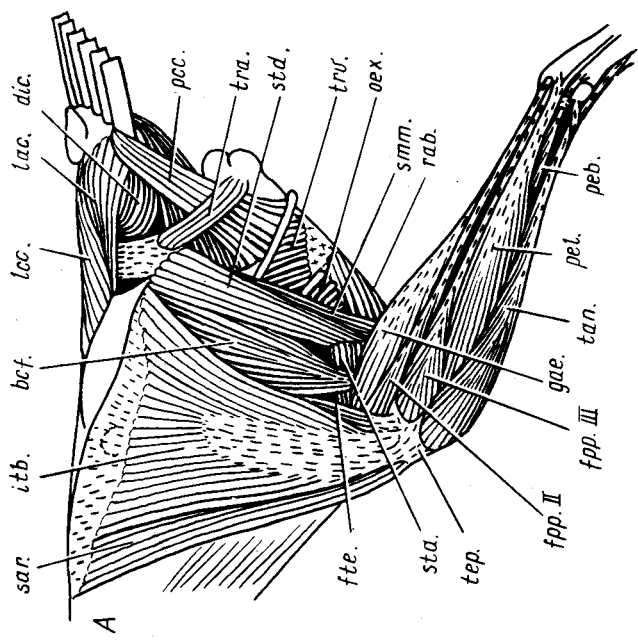
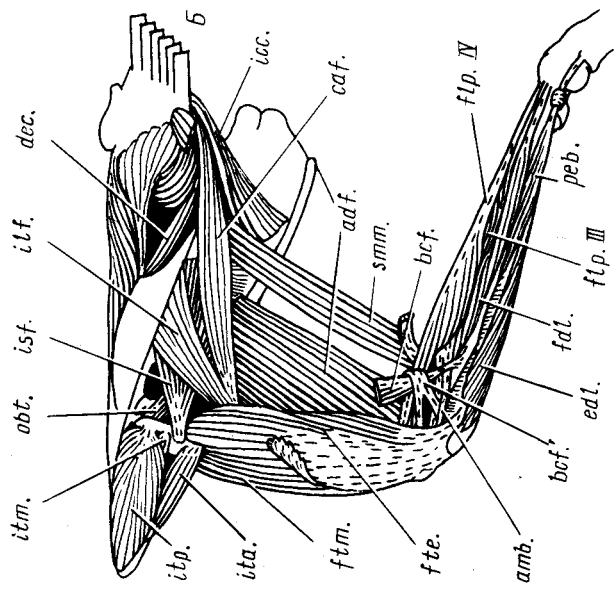
Первично дорсальная, разгибательная мускулатура бедра включает у птиц три длинных двухсуставных компонента.

Подвздошно-большеберцовая мышца (m. iliobtibialis, рис. 34, А, *itb.*) – самая поверхностная мышца на латеральной стороне бедра, широкая, но тонкая, которая начинается апоневрозом от дорсального и дорсолатерального подвздошных гребней таза. Волокна этой двухсуставной мышцы собираются на конечный апоневроз, связанный с лежащими глубже бедренно-большеберцовыми мышцами. Дистально этот апоневроз переходит в мощное пателлярное сухожилие (tendo patellaris, s. ligamentum patellare, рис. 34, А, *ter.*), которое включает сесамовидное окостенение – коленную чашечку (patella) – и оканчивается на пателлярном гребне tibiotarsus. Мышца разгибает коленный сустав, отводит бедро в сторону, в случае преимущественного сокращения передней или задней частей может соответственно про- или ретрагировать его.

Портняжная мышца (m. sartorius, рис. 34, А, 35, *sar.*) примыкает спереди к предыдущей. Она идет от переднего конца подвздошной кости к переднемедиальной стороне пателлярного сухожилия, при помощи которого оканчивается на переднем крае головки tibiotarsus. Эта двух-

Рис. 34. Мускулатура задней конечности и хвоста сизого голубя *Columba livia* (вид сбоку). А – поверхностные мышцы; Б – более глубокие мышцы:

adf. – аддуктор бедра; *amb.* – конечное сухожилие охватывающей мышцы; *bcf.* – двуглавая мышца бедра; *bcf.* – ее сухожильная петля; *caf.* – копчиково-бедренная часть грушевидной мышцы; *dec.* – опускатель хвоста; *dic.* – расширитель хвоста; *edl.* – длинный разгибатель пальцев; *fdl.* – длинный сгибатель пальцев; *flp.III, flp.IV* – прободенные сгибатели соответственно III и VI пальцев; *fpp.II, fpp.III* – прободающие и прободенные сгибатели соответственно II и III пальцев; *fte., ftm.* – соответственно наружная и средняя бедренно-большеберцовые мышцы; *gae.* – наружная икроножная мышца; *icc.* – седлачно-копчиковая мышца; *ilf.* – подвздошно-бедренная часть грушевидной мышцы; *isf.* – седлачно-бедренная мышца; *ita.* – передняя подвздошно-вертельная мышца; *itb.* – подвздошно-большеберцовая мышца; *itm., itr.* – соответственно средняя и задняя подвздошно-вертельные мышцы; *lac.* – латеральная мышца хвоста; *lcc.* – подниматель копчика; *obt.* – наружная запирающая мышца и конечное сухожилие внутренней запирающей; *oex.* – наружная косая мышца; *pcc.* – лобково-копчиковая мышца; *peb., pel.* – соответственно короткая и длинная малоберцовые мышцы; *rab.* – прямая мышца живота; *sar.* – портняжная мышца; *stm.* – полуперепончатая мышца; *sta.* – добавочная полусухожильная мышца; *std.* – полусухожильная мышца; *tan.* – передняя большеберцовая мышца; *ter.* – пателлярное сухожилие; *tra.* – поперечно-клоачная мышца; *trv.* – поперечная мышца живота



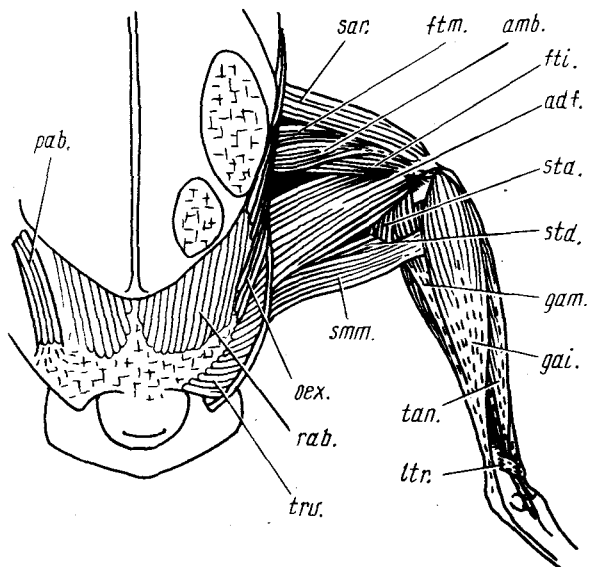


Рис. 35. Медиальные поверхностные мышцы задней конечности и вентральная туловищная мускулатура тизого голубя *Columba livia*:

adf. — аддуктор бедра; amb. — охватывающая мышца; fti., ftm. — соответственно внутренняя и средняя бедренно-большеберцовые мышцы; gai., gam. — соответственно внутренняя и средняя икроножные мышцы; ltr. — поперечная связка; oex. — наружная косая мышца; rab. — конечный участок брюшной порции грудной мышцы; rab. — прямая мышца живота; sar. — портняжная мышца; smm. — полуперепончатая мышца; sta. — добавочная

полусухожильная мышца; std. — полусухожильная мышца; tan. — передняя большеберцовая мышца; trv. — поперечная мышца

суставная мышца важна как протрактор конечности в целом, а также она принимает участие в разгибании коленного сустава.

Охватывающая мышца (m. ambiens, рис. 35, amb.) проходит по медиальной поверхности бедра позади от портняжной мышцы. Начинается мышца коротким апоневрозом на вентральном крае передней части лобковой кости против вертлужной впадины, а ее тонкое конечное сухожилие огибает спереди коленный сустав, переходя на его латеральную сторону по специальному каналу внутри патellarного сухожилия, и вливается в общий начальный апоневроз прободенных сгибателей пальцев. Мышца пронирует голень, а также с небольшой эффективностью разгибает коленный сустав и приводит бедро. Предполагавшееся прежде участие этой мышцы в сгибании пальцев вряд ли существенно, поскольку она связана с начальным, а не с конечным апоневрозом сгибателей.

Для дальнейшей работы после рассмотрения подвздошно-большеберцовой и портняжной мышц их можно отвернуть, предварительно осторожно перерезав в средней части. Операция позволяет рассмотреть более глубокие мышцы.

Бедренно-большеберцовые мышцы — короткие разгибатели голени, окружающие со всех сторон бедренную кость. *Наружная бедренно-большеберцовая мышца* (m. femorotibialis externus, см. рис. 34, fte.), частично

видимая с поверхности позади подвздошно-большеберцовой, начинается от латеральной стороны дистальной части бедренной кости. Конечный апоневроз мышцы сливается латерально в пателлярное сухожилие. *Средняя бедренно-большеберцовая мышца* (m. femorotibialis medius, рис. 34, Б, 35, *ftm.*) занимает центральное место в обсуждаемом комплексе, значительно превосходя другие его компоненты по величине. Начало мышцы занимает переднюю сторону бедренной кости от самого ее вертела, а в проксимальной половине распространяется также на латеральную и медиальную поверхности. Два конечных апоневроза — латеральный (общий с подвздошно-большеберцовой мышцей) и медиальный — дистально объединяются, образуя пателлярное сухожилие, а между ними передние волокна мышцы оканчиваются на коленной чашечке. Наконец, *внутренняя бедренно-большеберцовая мышца* (m. femorotibialis internus, рис. 35, 36, Б, *fti.*) выходит на медиальную поверхность мускулатуры бедра позади охватывающей мышцы. Начинаясь на внутренней стороне бедренной кости, названная мышца оканчивается независимым двуслойным сухожилием на проксимальной кромке переднего кнемиального гребня tibiotarsus. Средняя бедренно-большеберцовая мышца — важнейший разгибатель коленного сустава, наружная сочетает эту функцию с ротацией (супинацией) голени, а внутренняя служит ее пронатором.

Группа коротких первично дорсальных мышц, управляющих движениями бедра, у голубя включает четыре отдельных мышцы.

Задняя подвздошно-вертельная мышца (m. ilirotrochantericus posterior, s. caudalis, см. рис. 34, Б, *itp.*) налегает массивным брюшком сверху и снаружи на таз впереди от тазобедренного сустава. Она тянется под прикрытием начального апоневроза (уже отвернутого на препарате) портняжной и подвздошно-большеберцовой мышц от стенок дорсальной подвздошной впадины к латеральной стороне вертела бедренной кости, где крепится плоским сухожилием. При сокращении мышца пронирует бедро. Медиовентрально к ней примыкает значительно меньшая по размерам *передняя подвздошно-вертельная мышца* (m. ilirotrochantericus anterior, s. cranialis, см. рис. 34, Б, *ita.*), идущая от вентрального края подвздошной кости к латеральной поверхности стержня бедра; оканчивается сухожилием дистальнее предыдущей. В глубине под задним краем задней подвздошно-вертельной мышцы располагается третья — очень маленькая *средняя подвздошно-вертельная мышца* (m. ilirotrochantericus medius, рис. 34, Б, *itm.*), которая крепится сухожилием к бедренной кости между окончаниями предыдущих. По функции передняя и средняя подвздошно-вертельные мышцы аналогичны задней.

Подвздошная мышца (m. iliacus), иначе внутренняя подвздошно-бедренная (m. iliofemoralis internus), расположена на медиальной стороне основания бедра в виде тонкого пучка параллельных волокон. Она начинается от вентрального края подвздошной кости перед тазобедренным суставом и крепится на медиальной поверхности проксимального конца бедренной кости. При сокращении мышца способствует протрак-

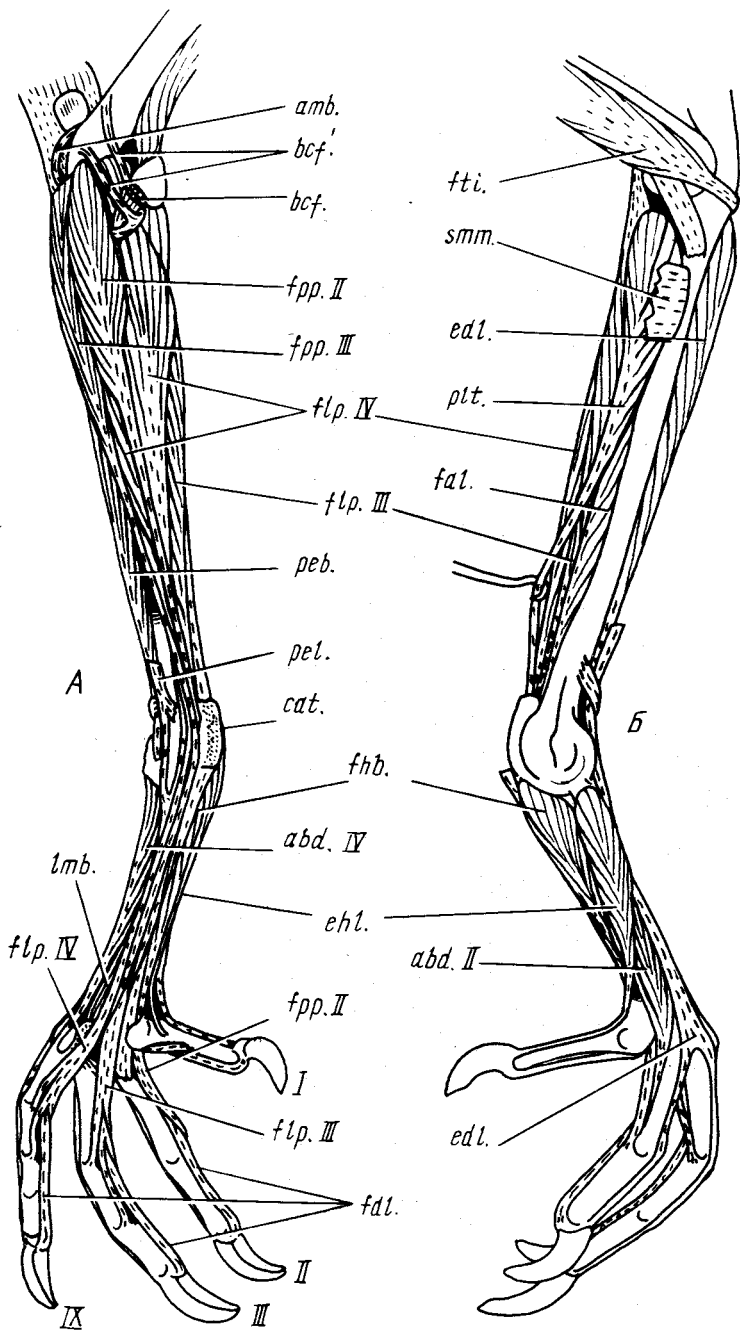
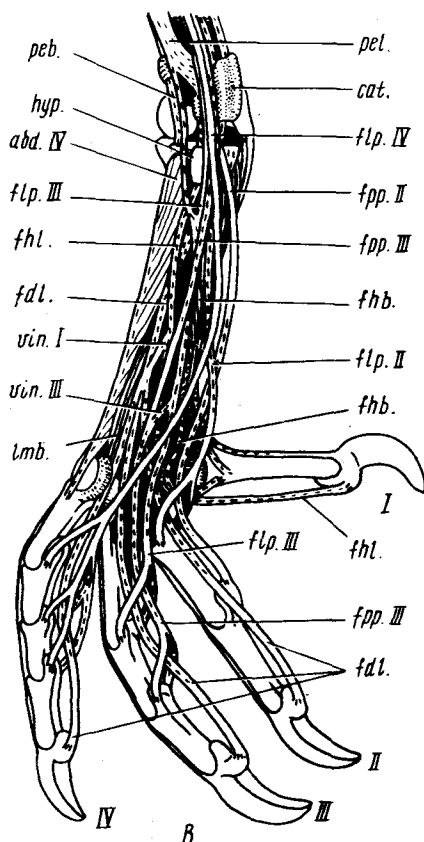


Рис. 36. Мускулатура голени и стопы сизого голубя *Columba livia*. А — вид влоборота снаружи и плантарно; Б — вид с медиальной стороны; В — схема расположения сгибательных сухожилий в стопе:

abd.II — абдуктор II пальца; *abd.IV* — абдуктор IV пальца; *antb.* — конечное сухожилие охватывающей мышцы; *bcf.*, *fcf.* — соответственно конечное сухожилие и сухожильная петля двуглавой мышцы бедра; *cat.* — большеберцовый хрящ; *edl.* — длинный разгибатель пальцев; *ehl.* — длинный разгибатель I пальца; *fdl.* — длинный сгибатель пальцев; *fhb.*, *fhl.* — соответственно короткий и длинный сгибатели I пальца; *flp.II*, *flp.III*, *flp.IV* — прободенные сгибатели соответственно II, III и IV пальцев; *fpp.II*, *fpp.III* — прободающие и прободенные сгибатели соответственно II и III пальцев; *fti.* — внутренняя бедренно-большеберцовая мышца; *hyp.* — гипотарзальный выступ; *lmb.* — червеобразная мышца; *peb.*, *pel.* — соответственно короткая и длинная малоберцовые мышцы; *plt.* — подошвенная мышца; *stt.* — конечное сухожилие полуперепончатой мышцы; *vin.I*, *vin.III* — сухожильные перемычки; I, II, III, IV — номера пальцев



ции и супинации бедра, но в силу своих малых размеров едва ли дает существенный эффект.

У птиц встречается еще одна короткая дорсальная мышца, отсутствующая у голубя. Это средняя и малая ягодичная мышца (*m. gluteus medius et minimus*), иначе наружная подвздошно-бедренная (*m. iliofemoralis externus*), характерная, например, для куриных и гусеобразных. Она нисходит вертикально от надвертлужной области подвздошной кости к вертелу бедренной кости и при сокращении отводит конечность.

Первично ventральные тазобедренные мышцы — сгибатели голени, аддукторы и ретракторы бедра — у птиц, как и у рептилий, расположены позади бедренной кости. Эта группа включает четыре длинные мышцы.

Двуглавая мышца бедра (*m. biceps femoris*, см. рис. 34, А, 36, А, *bcf.*), иначе подвздошно-малоберцовая (*m. iliofibularis*), видна снаружи в дистальной части бедра позади подвздошно-большеберцовой мышцы, а проксимально прикрыта ее задним краем. Эта треугольная мышца отхо-

дит от дорсолатерального подвздошного гребня и оканчивается на малой берцовой кости круглым сухожилием. Последнее охвачено прочной сухожильной петлей (рис. 34, Б, 36, А, *bcf.*), которая приходит с дистального конца бедра и связана также с малой берцовой костью. Двуглавая мышца эффективно ретрагирует конечность в целом, способствует сгибанию коленного сустава, а также супинации голени.

Полусухожильная мышца (*m. semitendinosus*, см. рис. 34, А, 35, *std.*), иначе латеральный сгибатель голени (*m. flexor cruris lateralis*), проходит в виде ленты позади двуглавой мышцы, начинаясь от задней части дорсолатерального подвздошного гребня, а также апоневрозом от поперечных отростков трех первых свободных хвостовых позвонков. Поперечной сухожильной перемышкой мышца подразделена на две части — проксимальную и дистальную. Сухожильная перемышка прочно связана с конечными апоневрозами полуперепончатой и средней икроножной мышц. Дистальная часть, которую считают производной от икроножной мышцы, под названием *добавочной полусухожильной мышцы* (*m. semitendinosus accessorius*, рис. 34, А, 35, *sta.*), иначе добавочной порции латерального сгибателя голени (*pars accessoria*), тянется от сухожильной перемышки к стенке подколенной ямки бедренной кости. Подобно двуглавой, эта мышца ретрагирует конечность в целом, одновременно сгибая коленный сустав, но сверх того способствует пронации голени и выпрямлению ноги в интертарзальном суставе.

Полуперепончатая мышца (*m. semimembranosus*, см. рис. 34, А, 35, *stm.*), иначе медиальный сгибатель голени (*m. flexor cruris medialis*), расположена медиальнее полусухожильной мышцы, образуя задний край внутренней поверхности бедра. Начинаясь на латеральной стороне задней части седалищной кости, мышца тянется тонкой лентой к медиальной стороне проксимального отдела *tibiotarsus* и оканчивается здесь ленто-видным сухожилием под прикрытием медиальной икроножной мышцы. Сухожилие связано с конечным апоневрозом средней икроножной мышцы и с сухожильной перемышкой полусухожильной мышцы, которой обсуждаемая мышца аналогична по функции.

Грушевидная мышца (*m. piriformis*), иначе хвостово-подвздошно-бедренная (*m. caudoiliofemoralis*), доступная рассмотрению после снятия двуглавой и полусухожильной мышц, состоит из двух частей. Длинная *копчиково-бедренная часть* (*pars caudofemoralis*, см. рис. 34, Б, *caf.*) начинается на вентральном крае пигостиля, а короткая *подвздошно-бедренная часть* (*pars iliofemoralis*, см. рис. 34, Б, *ilf.*) — от вентральной стороны дорсолатерального подвздошного гребня. Оканчиваются обе порции совместно на задней стороне стержня бедренной кости. Вся мышца ретрагирует бедро, а копчиково-бедренная часть способна опускать хвост и отводить его в сторону.

Седалищно-бедренная мышца (*m. ischiofemoralis*, см. рис. 34, Б, *isf.*) видна сбоку в глубине под подвздошно-бедренной частью грушевидной. Эта широкая мышца начинается на латеральной стороне седалищной

кости и на перепонке, затягивающей каудальную часть подвздошно-седалищного окна, откуда тянется вперед, к проксимальному отделу бедренной кости, и оканчивается на ее латеральной стороне коротким широким сухожилием. При сокращении мышца эффективно супинирует бедро.

Аддуктор бедра (*m. adductor femoris*, см. рис. 34, Б, 35, *adf.*), иначе лобково-седалищно-бедренная мышца (*m. puboischiofemoralis*), представляет собой широкий пласт, полностью выходящий на медиальную поверхность соответствующего отдела конечности. Аддуктор начинается снаружи таза от костного обрамления и перепонки седалищно-лобкового окна, тянется к заднемедиальной поверхности дистальной половины бедренной кости. Самые дистальные волокна мускула крепятся к начальному апоневрозу средней икроножной мышцы. Аддуктор у многих птиц более или менее полно разделен на две части, в связи с чем его обычно рассматривают как комплекс из двух мышц (например, *m. adductor longus et brevis*, *s. pars lateralis et p. medialis*). Рассматриваемый мускул — эффективный ретрактор бедра.

Внутренняя запирательная мышца (*m. obturator internus*, см. рис. 34, Б, *obt.*), иначе медиальная (*m. obt. medialis*), располагается внутри таза, начинаясь от медиальной поверхности седалищной и лобковой костей по краям седалищно-лобкового окна, а также от затягивающей его перепонки. Волокна мышцы перисто сходятся на мощное сухожилие, которое выходит через запирательное отверстие на внешнюю сторону таза и крепится на вертеле бедренной кости. Совместно с внутренней запирательной оканчивается дополнительный мускульный пучок, берущий начало на латеральной поверхности таза по вентральному краю запирательного отверстия и трактуемый в качестве *наружной*, или латеральной, *запирательной мышцы* (*m. obturator externus*, *s. lateralis*). Запирательные мышцы способны супинировать бедро.

Мускулатура голени

Группа первично дорсальных мышц-разгибателей представлена в голени всего четырьмя мышцами.

Длинная малоберцовая мышца (*m. peroneus longus*, см. рис. 34, А, *pel.*), занимающая латеральную поверхность голени, начинается на латеральном кнемииальном гребне *tibiotarsus* общим апоневрозом с прободящим и прободенным сгибателем III пальца, а также на малой берцовой кости. Конечное сухожилие мышцы делится чуть выше интертарзального сустава на две ветви. Круглая в сечении передняя ветвь, миновав сбоку интертарзальный сустав, сливается с сухожилием прободенного сгибателя III пальца. Широкая и тонкая задняя ветвь крепится к латеральному краю особого образования, прилегающего к сгибательной стороне интертарзального сустава птиц, так называемого большеберцового хряща (*cartilago tibialis*, рис. 36, А, *cat.*). Этот хрящ, пронизанный каналами, в которых скользят сухожилия сгибателей пальцев, увеличивает расстоя-

ние между огибающим его сухожилием икроножных мышц и центром вращения сустава, действуя аналогично коленной чашечке. Большеберцовый хрящ считают производным конечного сухожилия длинной малоберцовой мышцы. При сокращении эта мышца распрямляет (вентрально разгибает) интертарзальный сустав за счет связи большеберцового хряща с гипотарзальным выступом цевки, а когда сустав распрямлен, способна эффективно участвовать в сгибании плюсно-фалангового сустава III пальца.

Короткая малоберцовая мышца (*m. peroneus brevis*, см. рис. 34, А, 36, А, *реб.*) в значительной мере прикрыта предыдущей. Она прилегает спереди к малой берцовой кости, начинаясь от нее и от латеральной стороны большой берцовой. Конечное сухожилие пересекает сбоку интертарзальный сустав и крепится к переднелатеральному выступу проксимального конца цевки. Сокращение мышцы ведет к некоторой пронации стопы, способствуя натяжению связок интертарзального сустава и тем самым повышая строгость его движений.

Передняя большеберцовая мышца (*m. tibialis anterior, s. cranialis*, см. рис. 34, А, 35, *tan.*), занимающая переднюю поверхность голени медиальнее двух предыдущих мышц, начинается двумя обособленными головками. Медиальная головка отходит от латерального и переднего кнемиальных гребней, а латеральная начинается круглым сухожилием на передней (разгибательной) поверхности латерального мыщелка бедренной кости. Конечное сухожилие мышцы тянется вдоль разгибательной поверхности *tibiotarsus*, чуть выше интертарзального сустава проходит под мощной поперечной связкой (*ligamentum transversum*, см. рис. 35, *ltr.*) и оканчивается спереди на проксимальной части цевки. Мышца – разгибатель (дорсальный сгибатель) стопы.

Длинный разгибатель пальцев (*m. extensor digitorum longus*, рис. 36, Б, *edl.*), целиком скрытый в глубине под предыдущей мышцей, начинается от передней поверхности проксимальной половины *tibiotarsus* между латеральным и передним кнемиальными гребнями. Конечное сухожилие примыкает медиально к сухожилию передней большеберцовой мышцы, также проходя под поперечной связкой, но затем входит в специальный костный канал проксимальнее латерального мыщелка *tibiotarsus* и благодаря этому отклоняется назад (точнее в плантарном направлении), пересекая интертарзальный сустав вблизи оси его вращения. Проходя по передней (дорсальной) стороне цевки, сухожилие постепенно расширяется в дистальном направлении и дважды дихотомически делится, давая по одной ветви для II и IV пальцев и две для III пальца. Эти ветви крепятся к когтевым фалангам, но связаны также и с другими. Функция мышцы соответствует названию.

Чрезвычайно сложная вентральная мускулатура голени почти целиком состоит из производных первичного общего сгибателя.

В икрономном комплексе птиц принято различать три отдельные мышцы, образующие единое конечное сухожилие. *Внутренняя икронож-*

ная мышца (*m. gastrocnemius internus*, см. рис. 35, *gai.*), начинающаяся на медиальной поверхности переднего кнемиального гребня *tibiotarsus*, и средняя икроножная мышца (*m. gastrocnemius medius*, *s. intermedius*, см. рис. 35, *gat.*), идущая из подколенной ямки бедренной кости и от мениска коленного сустава, суть производные внутренней икроножной мышцы рептилий. Наружная икроножная мышца (*m. gastrocnemius externus*, см. рис. 34, *A, gae.*), производная одноименного рептильного мускула, берет начало коротким сухожилием от латероventральной поверхности бедренной кости проксимальнее основания ее латерального мыщелка. Общее конечное сухожилие огибает сзади интертарзальный сустав поверх большеберцового хряща и крепится к гипотарзальному выступу цевки, а также дистальнее на большом протяжении к ее плантарному гребню, окружая чехлом сухожилия сгибателей пальцев. При сокращении икроножные мышцы сгибают (вентрально разгибают) интертарзальный сустав, выпрямляя конечность.

Расположенные в голени сгибатели пальцев видимы лишь на ее боковой поверхности, в основном же прикрыты икроножными мышцами. Номенклатура сгибателей пальцев основана на характере крепления их конечных сухожилий к фалангам. Сгибатели проксимальных фаланг называются прободенными, поскольку их сухожилия образуют на концах развилки, между ветвями которых, как бы прорывая сухожилие, проходят к когтевым фалангам сухожилия длинного сгибателя. Во II и III пальцах имеются еще сухожилия, проходящие сквозь упомянутые развилки вместе с сухожилиями длинного сгибателя, а затем прободенные последними. Они принадлежат так называемым прободающим и прободенным сгибателям. Все сгибатели пальцев, помимо функции, отраженной в их названии, вызывают эффект, аналогичный действию икроножного комплекса.

Прободающий и прободенный сгибатель II пальца (*m. flexor perforans et perforatus digiti II*, см. рис. 34, *A, 36, A, fpp.II*), заметный узкой полосой на латеральной поверхности голени непосредственно впереди от наружной икроножной мышцы, начинается апоневрозом от латерального надмыщелка бедренной кости. Конечное сухожилие проходит по костному каналу гипотарзального выступа цевки, сквозь развилку конечного сухожилия прободенного сгибателя II пальца и оканчивается на второй фаланге без образования развилки — лишь на ее медиальной стороне. *Прободающий и прободенный сгибатель III пальца* (*m. flexor perforans et perforatus digiti III*, рис. 34, *A, 36, A, fpp.III*) лежит на поверхности впереди от предыдущего, отделяя его от разгибателей стопы. Мускул отходит от латерального надмыщелка бедренной кости, латерального кнемиального гребня *tibiotarsus* и от малой берцовой кости, а его конечное сухожилие огибает поверхностно большеберцовый хрящ и интертарзальный сустав, располагаясь внутри свернутого желобом конечного сухожилия прободенного сгибателя III пальца. Дистальнее оно принимает перемычку (*vinculum tendinum flexorum*, рис. 36, *B, vin.III*) от этого сухожилия, на

уровне первой фаланги проходит сквозь его развилку и оканчивается двумя ветвями на третьей фаланге III пальца.

Прободенные сгибатели пальцев расположены в глубине под икроножным комплексом и видны после снятия его частей. Они начинаются совместно от двух участков бедренной кости: медиально – от стенок ее подколенной ямки, латерально – от латерального надмыщелка довольно длинным апоневрозом, который в сантиметре ниже коленного сустава принимает в свой состав конечное сухожилие охватывающей мышцы. Все три обсуждаемые мышцы тесно слиты в проксимальной части, поскольку их волокна начинаются от пограничных апоневрозов. *Прободенный сгибатель IV пальца* (m. flexor perforatus digiti IV, рис. 36, *flp.IV*) расположен ближе других к поверхности. Его конечное сухожилие вместе с таковым прободающего и прободенного сгибателя III пальца огибает интертарзальный сустав в желобке сухожилия прободенного сгибателя III пальца и оканчивается вилочками или единичными ветвями на второй–четвертой фалангах IV пальца. *Прободенный сгибатель III пальца* (m. flexor perforatus digiti III, рис. 36, *flp.III*) разделен предыдущим на две обособленные головки – крупную медиальную и маленькую латеральную. Их конечные сухожилия объединяются уже вблизи интертарзального сустава, образуя упомянутый выше желобок. Несколько дистальнее сустава в это сухожилие вливается передняя ветвь сухожилия длинной малоберцовой мышцы, а не доходя до конца цевки, оно делится на две ветви. Одна из них объединяется с сухожилием прободающего и прободенного сгибателя III пальца в качестве упомянутой выше *перемычки* (рис. 36, *B, vin.III*), другая оканчивается вилочкой на основании второй фаланги III пальца. *Прободенный сгибатель II пальца* (m. flexor perforatus digiti II, рис. 36, *B, flp.II*), расположенный глубже других, посылает конечное сухожилие, проходящее сквозь костный канал гипотарзального выступа цевки, к первой фаланге пальца, где оно крепится вилочкой.

Глубже других сгибателей лежат производные длинного сгибателя пальцев, который вследствие противопоставления I пальца расщеплен с выделением его длинного сгибателя.

Длинный сгибатель I пальца (m. flexor hallucis longus, рис. 36, *B, fhl.*) примыкает изнутри к прободенным сгибателям и частично срастается с ними, начинаясь от стенок подколенной ямки и от латерального мыщелка бедренной кости. Конечное сухожилие мускула разветвляется, давая *перемычку* (рис. 36, *B, vin.I*) к сухожилию длинного пальцевого сгибателя; оканчивается на когтевой фаланге I пальца.

Длинный сгибатель пальцев (m. flexor digitorum longus, рис. 36, *B, B, fdl.*), самый глубокий из сгибателей, начинается на задней поверхности tibiotarsus и небольшом смежном участке малой берцовой кости. Конечное сухожилие принимает *перемычку* от сухожилия длинного сгибателя I пальца и затем делится на три ветви, которые оканчиваются на когтевых фалангах II–IV пальцев.

Помимо дериватов первичного общего сгибателя вентральная муску-

латура голени включает две мышцы, производные от глубокого пронатора.

Подшвенная мышца (*m. plantaris*, рис. 36, Б, *plt.*) лежит непосредственно под внутренней икроножной, примыкая медиально к прободенным сгибателям. Начинается мышца от проксимальной трети заднемедиальной поверхности *tibiotarsus*, а оканчивается длинным тонким сухожилием на медиальной стороне проксимального края большеберцового хряща. Она способствует удержанию последнего в оптимальном положении, что немаловажно, учитывая подвижность хряща, не зависящую от скользящих по нему сухожилий, а также действует аналогично икроножным мышцам.

Подколенная мышца (*m. popliteus*) лежит в глубине под прободенными сгибателями и длинным сгибателем I пальца. Соединяя проксимальные концы берцовых костей, эта маленькая мышца осуществляет при сокращении ротацию *tibiotarsus* относительно головки малой берцовой кости, фиксированной на латеральном мыщелке бедра, и тем самым пронирует голень.

Мышцы стопы

В этом отделе располагаются восемь мышц, которые крепятся к базальным фалангам и управляют движениями того или иного пальца в целом. Большинство из этих мышц считают производными коротких разгибателей пальцев.

Так называемый *длинный разгибатель I пальца* (*m. extensor hallucis longus*, рис. 36, *ehl.*) представлен двумя головками — проксимальной и дистальной, — занимающими медиальную поверхность цевки. Более крупная и поверхностная тянется от самого интертарзального сустава, а ее конечное сухожилие идет сверху вдоль первого пальца, крепясь к его когтевой фаланге. Другая головка значительно меньше и частично прикрыта первой. Ее более тонкое конечное сухожилие проходит позади упомянутого и крепится к латеральной (первично преаксиальной) поверхности первой фаланги пальца.

Абдуктор II пальца (*m. abductor digiti II*, рис. 36, Б, *abd.II*) начинается на медиальной поверхности цевки впереди предыдущей мышцы, а его прочное конечное сухожилие крепится на медиальной поверхности первой фаланги. Действует согласно названию.

Собственный разгибатель III пальца (*m. extensor proprius digiti III*) примыкает латерально к предыдущему, занимая переднюю (дорсальную) поверхность цевки. Мышца тянется под прикрытием сухожилия длинного разгибателя пальцев и оканчивается сухожилием на верхнем крае первой фаланги.

Короткий разгибатель IV пальца (*m. extensor brevis digiti IV*) начинается на передней стороне цевки латеральнее предыдущего, а его конечное сухожилие переходит по костному каналу между средним и латеральным

дистальными блоками цевки на её плантарную сторону и затем тянется изнутри от латерального блока к месту своего крепления на верхнем крае проксимального конца базальной фаланги. Мышца мало эффективна в качестве разгибателя, но приводит палец медиально.

Абдуктор IV пальца (*m. abductor digiti IV*, рис. 36, А, Б, *abd.IV*) занимает заднелатеральную поверхность цевки, оканчиваясь снаружи на основной фаланге пальца. При сокращении отводит его вбок.

Абдуктор II пальца (*m. adductor digiti II*) иннервируется двояко – как сгибатель и как разгибатель, в связи с чем предполагается его комплексное происхождение. Он лежит в глубине, начинаясь на задней (плантарной) поверхности цевки. Конечное сухожилие проходит снаружи от медиального блока цевки кости и оканчивается на латеральной стороне основания первой фаланги II пальца. При сокращении тянет его латерально, приближая к III пальцу.

Короткий сгибатель I пальца (*m. flexor hallucis brevis*, рис. 36, Б, *fhb.*) расположен рядом с предыдущим на заднемедиальной стороне цевки, начинаясь от ее гипотарзального выступа и от стержня кости вплоть до основания первой плюсневой кости. Конечное сухожилие огибает последнюю снизу и крепится на проксимальном конце первой фаланги пальца.

Червеобразная мышца (*m. lumbricalis*, рис. 36, А, Б, *lmb.*) лежит в глубине на вентральной стороне цевки. Она начинается от сухожилия длинного сгибателя пальцев перед его распадом на три ветви, а оканчивается снизу на базальных фалангах III и IV пальцев. При сокращении передает на эти фаланги часть усилия длинного сгибателя пальцев.

МУСКУЛАТУРА ГОЛОВЫ

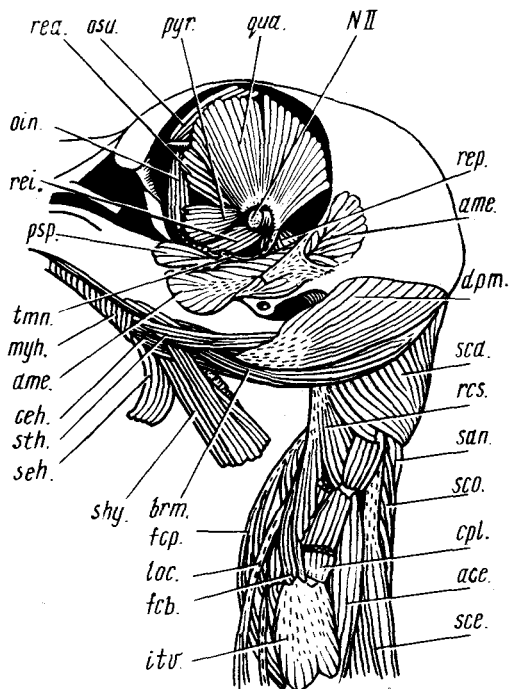
Висцеральная мускулатура

Эта часть мускулатуры головы включает мышцы, которые принадлежат преимущественно челюстной и подъязычной дугам и соответственно иннервируются тройничным (V) и лицевым (VII) нервами. В челюстной мускулатуре доминируют абдукторы – мускулы, приводящие нижнюю челюсть. Они дифференцированы приблизительно так же, как у рептилий, и гомологизируются на основании того же критерия – расположения относительно ветвей тройничного нерва. Однако мускулатура птиц отличается и некоторыми специфическими особенностями. Ложновисочная мышца у них полностью подразделена на две, одна из которых начинается на черепной коробке, а другая – на квадратной кости. Из трех производных дорсального констриктора челюстной дуги, характерных для ящериц, подниматель крыловидной кости у птиц отсутствует, но каждая из остальных мышц подразделена на две.

Наружный абдуктор нижней челюсти (*m. adductor mandibulae externus*, см. рис. 30, 37, *ate.*) виден после снятия кожи на боковой стороне головы позади и вентральнее глаза и впереди от наружного слухового прохода,

Рис. 37. Глубокие мышцы головы и передней части шеи сизого голубя *Columba livia* (вид сбоку):

ase. — восходящая мышца; *ame.* — наружный аддуктор нижней челюсти; *brm.* — жаберно-челюстная мышца; *ceh.* — рожково-подъязычная мышца; *cpl.* — обрзок комплексной мышцы; *dpm.* — опускатель нижней челюсти; *fcб.*, *fcр.* — соответственно короткий и глубокий сгибатели шеи; *itr.* — межпоперечная мышца; *loc.* — конечные сухожилия длинной мышцы шеи; *myh.* — подъязычно-челюстная мышца; *NII* — зрительный нерв; *oin.*, *osu.* — соответственно нижняя и верхняя косые мышцы; *psp.* — глубокая ложновисочная мышца; *pyr.* — пирамидная мышца; *qua.* — квадратная мышца; *rcs.* — верхняя прямая мышца головы; *rea.*, *rei.*, *rep.* — прямые мышцы глаза — соответственно передняя, нижняя и задняя; *zap.* — передняя пластывевидная мышца; *scд.* — пластывевидная мышца головы; *scе.* — остистая мышца шеи; *scо.* — пластывевидная мышца шеи; *seh.* — серповидно-подъязычная мышца; *shy.* — грудино-подъязычная мышца; *sth.* — шиловидно-подъязычная мышца; *tmn.* — сухожилие мигательной перепонки



но частично прикрыт скуловой дугой и некоторыми соединительно-тканевыми образованиями. Этот сложноперистый мускул начинается от височной поверхности черепа и верхней части квадратной кости, тянется вниз и вперед латеральнее верхнечелюстной и нижнечелюстной ветвей тройничного нерва к верхнему краю и наружной поверхности нижней челюсти. Наружный аддуктор соответственно своему названию приводит нижнюю челюсть, но, кроме того, создает направленное назад усилие, которое, передаваясь на небо и надклювье, способствует опусканию верхней челюсти. Таким образом, этот мускул сжимает объект встречными усилиями челюстей.

Для изучения других мышц необходимо удалить глаз и наружный аддуктор. Глазное яблоко можно более или менее грубо вытащить пинцетом, а затем аккуратно убрать из глазницы железы и обрывки глазных мышц. Точно так же выщипывается пинцетом и наружный аддуктор. После этого открываются более глубокие аддукторные мышцы, которые противопоставлены наружному аддуктору в качестве внутренних аддукторов и заднего аддуктора.

Задний аддуктор нижней челюсти (*m. adductor mandibulae posterior, s. caudalis*, рис. 38, *атр.*) у голубя мал и слабо ограничен от соседних

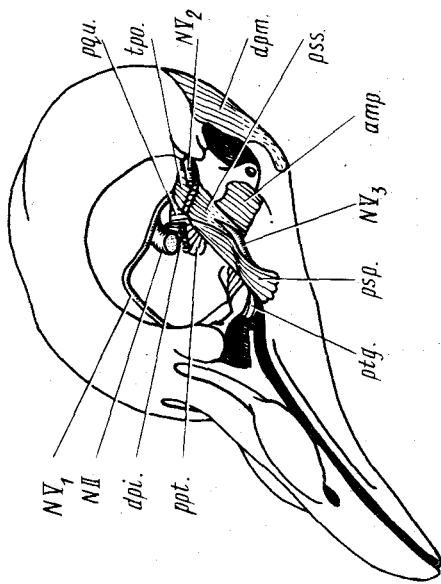


Рис. 38. Наиболее глубокие челюстные мышцы сызого голубя *Columba livia*:

apr. — задний аддуктор; *apri.* — опускатель нижней челюсти; *NII, NV₁, NV₂, NV₃* — соответствующие головные нервы; *prq.*, *rqi.* — протракторы соответственно крыловидной и квадратной костей; *psr.*, *pss.* — соответственно глубокая и поверхностная ложновисочные мышцы; *pqt.* — крыловидная мышца; *tpo.* — навязыватель перфорбиты

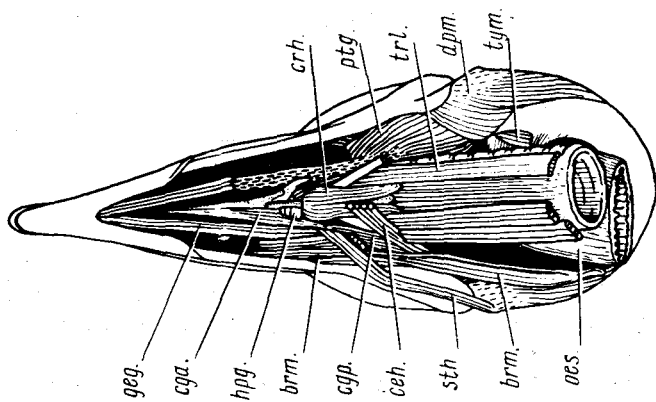


Рис. 39. Вентральная глубокая мускулатура головы сызого голубя *Columba livia*. На левой стороне головы подъязычный аппарат частично удален:

brm. — жаберно-челюстная мышца; *cel.* — рожково-подъязычная мышца; *cga.*, *cgr.* — соответственно передняя и задняя рожково-подъязычные мышцы; *crh.* — перстневидно-подъязычная мышца; *dpm.* — опускатель нижней челюсти; *geg.* — подбородочно-язычная мышца; *hpg.* — подъязычная мышца; *ocs.* — плечевоподбородочно-язычная мышца; *sth.* — шиловидно-подъязычная мышца; *trl.* — латеральная мышца трахеи; *tgm.* — мышца среднего уха

мышц. Хорошо развит и обособлен он у куриных и гусеобразных. Мускул соединяет основание глазничного отростка квадратной кости с нижней челюстью непосредственно перед челюстным суставом, проходя позади нижнечелюстной ветви тройничного нерва. Мускул тянет навстречу друг другу обе челюсти, хотя и с малым эффектом, особенно для нижней челюсти.

В составе внутреннего аддуктора различают две ложновисочных и крыловидную мышцы.

Поверхностная ложновисочная мышца (*m. pseudotemporalis superficialis*, рис. 38, *pss.*), у голубя примыкающая изнутри к наружному аддуктору, отделена от него идущим в глазницу сосудистым сплетением и верхней челюстной ветвью тройничного нерва (*NV₂*). Мышца имеет вид перевернутой трехгранной пирамиды, передней гранью обращенной к глазу. Она начинается на задней стенке глазницы, а раздвоенное у голубя конечное сухожилие тянется от вершины пирамиды к нижней челюсти. По функции эта мышца у голубя (а также у куриных и гусеобразных) аналогична наружному аддуктору, но у других птиц ориентирована круче и потому приводит лишь нижнюю челюсть.

Глубокая ложновисочная мышца (*m. pseudotemporalis profundus*, рис. 37, 38, *psp.*) примыкает изнутри к предыдущей, выходя впереди от наружного аддуктора на боковую поверхность нижней челюсти. Она также напоминает по форме пирамиду, вершина которой располагается у конца глазничного отростка квадратной кости, где начинается мышца. Она тянется вниз, наружу и вперед к нижней челюсти. Сжимая челюсти, мышца с большим эффектом опускает верхнюю челюсть, нежели поднимает нижнюю.

Крыловидная мышца (*m. pterygoideus*, рис. 38, 39, *ptg.*) лежит под глазом в крыше ротовой полости. Дорсальная сторона мышцы хорошо видна из глазницы, особенно если выщипать ложновисочные мышцы. Вентральную сторону крыловидной мышцы удобнее рассмотреть после того, как проанатомированы производные вентральных констрикторов висцеральных дуг (см. ниже) и органы дна ротовой полости с одной стороны отделены от нижней челюсти (рис. 39). Тогда остается лишь осторожно снять кожу нёба. Описываемая мышца тянется назад и наружу от нёбной и крыловидной костей, оканчиваясь изнутри на заднем отделе нижней челюсти. Мышца приводит нижнюю челюсть, а также способствует опусканию верхней челюсти, передавая на нёбо направленное назад усилие других аддукторных мышц.

Из четырех производных дорсального констриктора челюстной дуги у птиц две мышцы связаны с челюстным аппаратом и две – с глазом.

Протракторы квадратной и крыловидной костей (*m. protractor quadrati*, *m. protractor pterygoidei*, см. рис. 38, *ppt.*, *pqu.*) у некоторых птиц разделены, но чаще, в том числе у голубя, слиты в единую массу. Они начинаются от задненижнего участка межглазничной перегородки под отверстием для зрительного нерва и от передненижней части стенки

мозговой капсулы. Волокна мускулов тянутся вниз и назад и оканчиваются на задней части крыловидной кости и медиальной стороне квадратной. Они смещают эти кости вперед, тем самым поднимая верхнюю челюсть.

Напрягатель периорбиты (*m. tensor periorbitae*, см. рис. 38, *тро.*) – тонкий мускульный пласт, волокна которого начинаются на задней стенке глазницы и тянутся вперед. Он скоро переходит в соединительно-тканную пленку, так называемую периорбиту, которая охватывает снизу глазное яблоко наподобие гамака и оканчивается на предлобной кости. Функция мускула соответствует названию.

Опускатель нижнего века (*m. depressor palpebrae inferioris*, см. рис. 38, *дпи.*) образован более длинными мускульными волокнами, которые, начинаясь от межглазничной перегородки над протрактором, огибают глаз снизу в поперечном направлении вентральнее периорбиты и оканчиваются в нижнем веке.

Подъязычно-челюстная мышца (*m. mylohyoideus*, см. рис. 30, 37, *тух.*), иначе межчелюстная (*m. intermandibularis*), – производная вентрального констриктора челюстной дуги. Она проходит под кожей поперечно позади от симфиза нижней челюсти, начинаясь на внутренней стороне ее ветви близ верхнего края и соединяясь на средней линии через узкую сухожильную перемышку с контрлатеральной мышцей. Межчелюстная мышца образует подвижное дно ротовой полости, поднимающееся при ее сокращении.

Производные вентрального констриктора подъязычной дуги у птиц дифференцированы сложнее, чем у ящериц.

Сжиматель шеи (*m. constrictor colli*, см. рис. 30, А, *сос.*) тонким слоем поперечных мускульных волокон охватывает ее переднюю часть, прирастая к коже. Вентрально половинки этого мускула соединены плавным переходом, а дорсально – истончаются и незаметно сходят на нет.

Серповидно-подъязычная мышца (*m. serpihyoideus*, см. рис. 39, 37, *seh.*) – поверхностный слой отделившейся передней части вентрального констриктора подъязычной дуги. Она примыкает сзади к подъязычно-челюстной мышце и вместе с ней образует мышечное дно ротовой полости. Начинаясь сбоку на заднем отростке нижней челюсти, рассматриваемая мышца огибает ее вентральный край, а затем тянется медиально и вперед, встречаясь с контрлатеральной мышцей на срединной продольной сухожильной перемышке, общей с подъязычно-челюстной мышцей. Сокращение описываемой мышцы натягивает дно ротовой полости и потому способствует его поднятию вместе с языком и гортанью.

Для рассмотрения более глубоких мышц нужно осторожно перерезать сбоку от средней линии и отвернуть латерально поверхностные части вентральных констрикторов.

Шиловидно-подъязычная мышца (*m. stylohyoideus*, см. рис. 30, 37, 39, *sth.*) прилегает изнутри к серповидно-подъязычной и может быть легко повреждена при перерезке последней. Начинаясь на боковой стороне

заднего отростка нижней челюсти под прикрытием серповидно-подъязычной мышцы, шиловидно-подъязычная проходит параллельно ей, слегка выступая из-под ее переднего края, а оканчивается на базигиале сверху, впереди от места крепления рожков. При сокращении ретрагирует (сдвигает назад) подъязычный аппарат.

Рожково-подъязычная мышца (*m. ceratohyoideus*, см. рис. 37, 39, *сн.*), иначе межрожковидно-жаберная (*m. interceratobranchialis*), тянется от цератобранхиального элемента параллельно серповидно-подъязычной мышце и оканчивается вместе с ней на срединной сухожильной перемычке, общей с подъязычно-челюстной мышцей. При сокращении описываемая мышца протрагирует подъязычный аппарат относительно нижней челюсти, с которой она связана упомянутой сухожильной перемычкой, и сближает рожки, нейтрализуя противоположное действие другого протрактора – жаберно-челюстной мышцы (см. ниже).

Опускатель нижней челюсти (*m. depressor mandibulae*, см. рис. 30, Б, 37, *дпт.*), производный дорсального констриктора подъязычной дуги, виден после снятия сжимателя шеи позади слухового прохода. Он нисходит от боковой поверхности затылка к заднему отростку нижней челюсти и задней стороне ее внутреннего отростка. При сокращении мускул открывает клюв, опуская нижнюю челюсть. Одновременно благодаря действию весьма сложного механизма он может у голубя, как и у многих других птиц, поднимать верхнюю челюсть. Маленькая обособленная часть этого мускула, которая носит название *мышцы среднего уха* (*m. tympanicus*, рис. 39, *тпт.*), лежит медиальнее на основании черепа, начинаясь на боковой затылочной кости, и посылает тонкое конечное сухожилие через отверстие в барабанную полость, где оно крепится к хрящевой экстраколумелле.

Жаберно-челюстная мышца (*m. branchiomandibularis*, см. рис. 30, Б, 37, 39, *брт.*) иннервируется IX головным нервом; по происхождению принадлежит первой жаберной дуге. Мышца берет начало от вентрального края и медиальной поверхности нижней челюсти двумя порциями – передней и задней, проходит назад дорсальнее серповидно-подъязычной и шиловидно-подъязычной мышц, огибает снизу и сзади опускатель нижней челюсти, одевая чулком рожок подъязычного аппарата (возникший из первой жаберной дуги), и оканчивается на его заднем конце. При сокращении мышца выталкивает изогнутый рожок из чулка, тем самым вызывая протракцию языка и его прижатие к нёбу, необходимое для манипуляции с кормом.

Капюшонная мышца (*m. cucullaris*, см. рис. 30, А, *сис.*) тянется вдоль шеи от черепа назад, постепенно ослабляясь и теряясь в коже. Начинаясь на височной области черепа дорсальнее наружного аддуктора, она идет сбоку под прикрытием сжимателя шеи. Мышца иннервируется добавочной ветвью блуждающего нерва (X) и гомологична трапецевидной мышце, утратившей связь с плечевым поясом вследствие значительной длины и подвижности шеи.

Подъязычная мускулатура

Собственно подъязычной (или гипобранхиальной) мускулатурой принято называть комплекс соматических мышц, которые образуют переднее продолжение прямой мышцы живота и иннервируются подъязычным нервом (XII). Это производные грудинно-подъязычной и подбородочно-подъязычной мышц.

Грудинно-подъязычная мышца (*m. sternohyoideus*, см. рис. 37, *shy.*) голубя составляет лишь часть соответствующей мышцы предков. Она тянется двумя парными лентами, тесно примыкающими к коже, от ключицы и поверхностной фасции грудной мышцы вперед. Более медиальная из двух лент проходит дорсальнее рожка подъязычного аппарата и крепится к базигиале близ его переднего конца. Латеральная порция мышцы минует рожково-подъязычную мышцу и рожок с вентральной стороны, а затем тянется под покровами дна ротовой полости до уровня угла рта, оканчиваясь на соединительно-тканной оболочке слюнной железы. При сокращении медиальная порция ретрагирует подъязычный аппарат вместе с языком, а латеральная может способствовать опорожнению слюнной железы.

Боковая мышца трахеи (*m. tracheolateralis*, рис. 39, *trl.*) проходит дорсальнее предыдущей, тесно прилегая к нижней стороне трахеи и начинаясь от ее поверхности. Впереди трахеи более латеральные волокна оканчиваются на перстневидном хряще, а более медиальные достигают базигиале. Мышца может ретрагировать гортань и подъязычный аппарат, укорачивая эластичную трахею.

Перстневидно-подъязычная мышца (*m. cricohyoideus*, рис. 39, *crh.*), часто называемая по традиции щитовидно-подъязычной (что неудачно по причине отсутствия щитовидного хряща в гортани зауропсид), полностью прикрывает гортань снизу. Короткие волокна мышцы проходят от перстневидного хряща вперед и оканчиваются на базигиале. При сокращении мышца ретрагирует подъязычный аппарат относительно гортани.

Производными подбородочно-подъязычного мускула считают у птиц мышцы, управляющие движениями собственно языка, — рожково-язычную и подъязычную.

Рожково-язычная мышца (*m. ceratoglossus*) целиком расположена в пределах подъязычного аппарата, проходя латеральнее рожка от цератобранхиального элемента к концу языка. Эта мышца, единая у бескилевых и тинаму, у остальных птиц подразделена на два брюшка сухожилием, получающим самостоятельное крепление к задней части языка, что дает основание рассматривать мышцу в качестве двух обособленных мышц. Более крупное каудальное брюшко представляет собой *заднюю рожково-язычную мышцу* (*m. ceratoglossus posterior*, рис. 39, *cgp.*), иначе просто рожково-язычную, которая начинается под прикрытием жаберночелюстной мышцы от задней трети цератобранхиального элемента, а оканчивается на параглоссуме ниже его сочленения с базигиале. Перед-

нее меньшее брюшко, образующее *переднюю рожково-язычную мышцу* (*m. ceratoglossus anterior*, рис. 39, *сга.*), иначе переднюю подъязычную (*m. hypoglossus rostralis*), начинается двояко: от упомянутого конечного сухожилия и от задней части параглоссума. Оно идет вперед по нижней стороне этого хрящевоего элемента, оканчиваясь сухожилием на его передней половине. Задняя рожково-язычная мышца наклоняет язык в целом вниз относительно базигиале, а передняя выгибает его серединой вверх, концом вниз.

Подъязычная мышца (*m. hypoglossus*, рис. 39, *hpg.*), иначе косая подъязычная (*m. hypoglossus obliquus*), также расположена целиком внутри подъязычного аппарата. Это пучок очень коротких поперечно ориентированных волокон, поднимающийся от вентрального гребня базигиале к заднему концу параглоссума. Мышца поворачивает язык относительно базигиале передним концом вверх, действуя в качестве антагониста задней рожково-язычной мышцы.

Наконец, *подбородочно-язычная мышца* (*m. genioglossus*, рис. 39, *geg.*), отсутствующая у большинства птиц, а у голубя слабая, тянется тонкой ленточкой под покровами дна ротовой полости от симфиза нижней челюсти назад и оканчивается в соединительно-тканной пленке вокруг основания языка и гортани. Способна протрагировать подъязычный аппарат и гортань.

Глазные мышцы

Для птиц характерна та же система глазных мышц, что и для рептилий, значительные отличия касаются лишь ретрактора глазного яблока, который в ходе становления более совершенного механизма закрывания третьего века утратил связь с черепом и подразделился на две мышцы.

Изучение глазной мускулатуры птиц требует аккуратной препаровки. Отжимая глаз тупым инструментом от стенок глазницы последовательно в разных направлениях, удастся увидеть на его поверхности окончания глазных мышц; последнее следует аккуратно отделить от него при помощи иглы или глазного скальпеля, постепенно очищая тыльную поверхность глазного яблока, вплоть до выхода зрительного нерва. После перерезки нерва, удаления глаза, слезных желез и выщипывания рыхлой соединительной ткани открывается картина, представленная ранее на рис. 37.

Две косых мышцы тянутся к главному яблоку от передней части межглазничной перегородки. *Верхняя косая мышца* (*m. obliquus superior*, *osu.*) иннервируется блоковым (IV) нервом, а *нижняя косая мышца* (*m. obliquus inferior*, *oin.*) – глазодвигательным (III). Из четырех прямых мышц глаза, крестовидно расходящихся от места прохождения зрительного нерва через стенку черепа, три иннервируются также глазодвигательным нервом. Это *верхняя прямая мышца* (*m. rectus superior*, на рис. не изображена), *передняя прямая мышца*, иначе внутренняя (*m. rectus*

anterior, s. internus, *rea.*), и нижняя прямая мышца (*m. rectus inferior, rei.*). Задняя прямая мышца, иначе наружная (*m. rectus posterior, s. externus, ger.*), иннервируется отводящим (VI) нервом, так же как две мышцы, производные ретрактора глазного яблока, — пирамидная и квадратная.

Пирамидная мышца (*m. pyramidalis, pyr.*) видна впереди от зрительного нерва, начинаясь на стенке глазного яблока глубже окончания нижней косой мышцы. По направлению назад короткое брюшко мышцы переходит в лишенное здесь связи с черепом сухожилие мигательной перепонки (рис. 37, *тпн.*), огибающее сверху и сзади зрительный нерв, а затем выходящее по задненижней стороне глазного яблока на его нижнелатеральную поверхность, по которой сухожилие идет до нижнего края мигательной перепонки, растягивая ее при сокращении мышцы.

Квадратная мышца (*m. quadratus, qua.*) располагается широким веером над зрительным нервом, начинаясь, подобно предыдущей, от стенки глазного яблока. Оканчиваясь на петлевидно изогнутом участке сухожилия третьего века (точнее, на трубке, в которой оно проходит), квадратная мышца при сокращении увеличивает радиус этой петли, дополнительно протягивая сухожилие. Взаимодействие двух рассмотренных мышц позволяет им протащить сухожилие на значительную амплитуду, достаточную для закрытия глаза мигательной перепонкой.

НЕРВНАЯ СИСТЕМА

Нервная система птиц существенно отличается от таковой рептилий и нижестоящих позвоночных. Эти различия в первую очередь касаются головного мозга, в котором значительных размеров достигает передний мозг с его сильно развитыми полушариями, основную массу которых в отличие от того, что характерно для млекопитающих, составляет не крыша, а лежащие в основании полосатые тела. В связи с мощным развитием органов зрения значительных размеров достигают также зрительные доли среднего мозга. Обонятельные доли переднего мозга у подавляющего большинства птиц невелики, что может быть указанием на незначительную роль обоняния в ориентации птиц. Значительного развития достигает мозжечок. Спинной мозг отличается двумя утолщениями, в конце шейной и в крестцовой областях, что связано с наличием сплетений спинномозговых нервов, иннервирующих передние и задние конечности.

Для изучения нервной системы птиц лучше всего пользоваться фиксированным материалом, используя для этого целые неповрежденные тушки. В случае недостатка материала можно использовать препараты, на которых изучалось внутреннее строение, однако в этом случае нет полной гарантии, что часть ветвей спинномозговых нервов не была повреждена при изучении кровеносной системы. При фиксации материала специально для изучения нервной системы следует у свежезабитых

голубей удалить перьевой покров, по крайней мере с туловища. Это не только обеспечивает хорошую фиксацию, но облегчает дальнейшую препаровку. После окончательной фиксации формалином (1:19) материал основательно промывается в проточной воде (1–2 сут) и помещается для декальцинации в 5%-ный раствор азотной кислоты (7,5 см³ концентрированной азотной кислоты на 100 см³). Предварительно проводят разрез кожи вдоль средней линии спины, шеи и головы, начиная от копчиковой железы и кончая основанием надклювья. Затем аккуратно отделяют края разреза кожи от подлежащих тканей и отворачивают ее в стороны. Эта операция значительно ускоряет процесс декальцинации, который обычно занимает 2–3 сут. Перед началом препаровки следует провести основательную промывку в течение 1–2 сут для освобождения от азотной кислоты.

Изучение нервной системы птиц предлагается вести по следующему плану: рассмотреть строение спинного мозга и отходящие от него спинномозговые нервы, затем изучить ход периферических ветвей черепномозговых нервов и, наконец, ознакомиться с основными отделами головного мозга и местами отхождения от него черепномозговых нервов.

СПИННОЙ МОЗГ И СПИНОМОЗГОВЫЕ НЕРВЫ

На декальцинированной тушке голубя проводят продольный разрез кожи (если он не был проведен заранее) по средней линии дорсальной стороны, начав его от хвостового отдела и закончив у основания клюва. Сильно оттягивают и отворачивают кожу дорсальной стороны вбок и острым скальпелем срезают остистые отростки и невральные дуги позвонков в средней части шейной области, так чтобы вскрыть спинной канал и обнажить спинной мозг. Спинной мозг в этой области имеет вид трубки, несколько уплощенной в дорсовентральном направлении.

Оболочки спинного мозга (meninges). Спинной мозг птиц окружен только двумя оболочками. Сверху располагается *твердая мозговая оболочка (dura mater spinalis)*, плотно прилегающая, но не прирастающая (как в черепной коробке) к стенкам канала, от которых отделена *эпидуральным пространством (cavum peridurale)*. Оболочка обычно разрезается при вскрытии канала. Чтобы ее рассмотреть, необходимо с помощью препаровальной иглы отслоить ее от стенок канала. Непосредственно к спинному мозгу прилегает очень тонкая прозрачная *первичная мягкая оболочка (pia mater primitiva spinalis)*. (Паутинная оболочка у птиц еще не обособлена.) Чтобы обнаружить мягкую оболочку, достаточно чуть-чуть воткнуть кончик иглы в спинной мозг и потянуть его вперед, в этом случае оболочка легко отслаивается от мозга. Между оболочками располагается *субдуральное пространство (cavum subdurale)*. Полости между стенками спинного канала и твердой оболочкой, а также между оболочками заполнены *цереброспинальной жидкостью (liquor cerebrosppinalis)*.

На отвернутых в стороны лоскутах кожи в шейной области хорошо

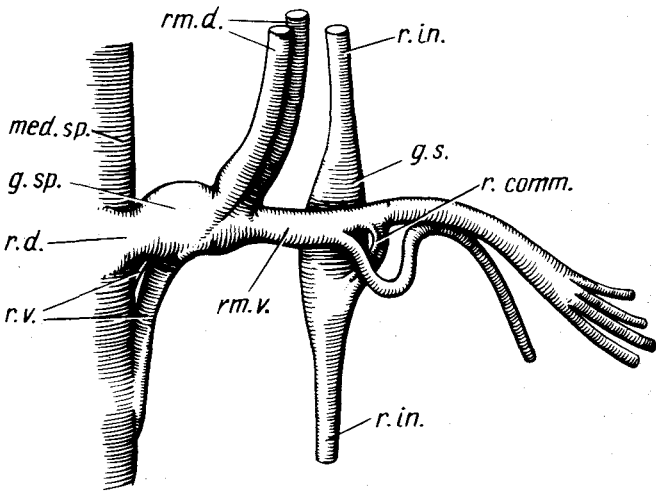


Рис. 40. Схема отхождения спинномозгового нерва от спинного мозга:

g.s. — симпатический ганглий; *g.sp.* — спинной ганглий; *med.sp.* — спинной мозг; *r.comm.* — соединительная ветвь; *r.d.* — спинной корешок; *r.in.* — межганглионарная соединительная ветвь; *rm.d.* — спинная ветвь; *rm.v.* — брюшная ветвь; *r.v.* — брюшной корешок

видны тяжи брюшных ветвей спинномозговых нервов. Прослеживая ход одной из них в проксимальном направлении, легко обнаружить то место, где она выходит из шейной мускулатуры. Спинной мозг против этого места немного оттягивают в медиальном направлении, и тогда легко обнаруживается лежащий на его латеральной стороне спинальный ганглий. Пользуясь схемой, приведенной на рис. 40, выщипывают мускулатуру и костную ткань вокруг ганглия и брюшной ветви, стараясь не повредить нервных стволов. Очищают очень осторожно спинной мозг и основание спинномозгового нерва от оболочек и рассматривают его отхождение от спинного мозга. Как и у других позвоночных, у птиц спинномозговой нерв отходит двумя корешками: спинным и брюшным.

Спинной корешок (*radix dorsalis n. spinalis*, рис. 40, *r.d.*) спинномозгового нерва отходит от спинного мозга одним стволом и хорошо виден на препарате. Сразу после отхождения он дает значительное вздутие — *спинальный ганглий* (*ganglion spinale*, рис. 40, *g.sp.*).

Брюшной корешок (*radix ventralis n. spinalis*, рис. 40, *r.v.*) спинномозгового нерва отходит от боковой поверхности спинного мозга несколькими, как правило тремя, ветвями, из них наиболее сильно развитыми могут быть передние или задние ветви, последние хорошо видны на препарате при рассмотрении спинного мозга сверху. Чтобы рассмотреть все ветви брюшного корешка, следует с помощью иглы отделить спинной корешок у его основания от спинного мозга и отвернуть его в сторону. В

области спинального ганглия спинной и брюшной корешки сливаются вместе и общим стволом выходят из спинного канала через отверстие между позвонками. Сразу по выходе из позвоночника спинномозговой нерв делится на две ветви: спинную и брюшную.

Спинная ветвь (ramus dorsalis n. spinalis, рис. 40, *т.д.*) спинномозгового нерва на препарате остается обычно короткой, поскольку большая ее часть удаляется при вскрытии спинного канала. Сразу после отхождения от ганглия спинная ветвь может распадаться на два нерва. Спинная ветвь иннервирует кожу и мускулатуру верхней части шеи, а в туловищной области — спины.

Брюшная ветвь (ramus ventralis n. spinalis, рис. 40, *т.в.*) сразу после отделения от спинной ветви делится на большое количество веточек и иннервирует боковые и нижние части шеи. Кроме того, она имеет связь с симпатической нервной системой, что можно установить при дальнейшей препаровке.

Симпатический ганглий (ganglion sympathicum s. ganglion paravertebrale, рис. 40, *г.с.*) лежит непосредственно под основанием брюшной ветви спинномозгового нерва; он хорошо виден и без дополнительной препаровки. Ганглий имеет вытянутую форму и спереди и сзади переходит в тонкие соединительные ветви (*r. internodialis s. interganglionaris*, рис. 40, *г.ин.*), связывающие его с соседними ганглиями.

Симпатический ствол (truncus sympathicus, seu nervus sympathicus lateralis, seu n. sympathicus vertebralis). Отдельные симпатические ганглии, связанные друг с другом в цепочку, образуют симпатический ствол, который в шейном отделе проходит через поперечные отверстия позвонков.

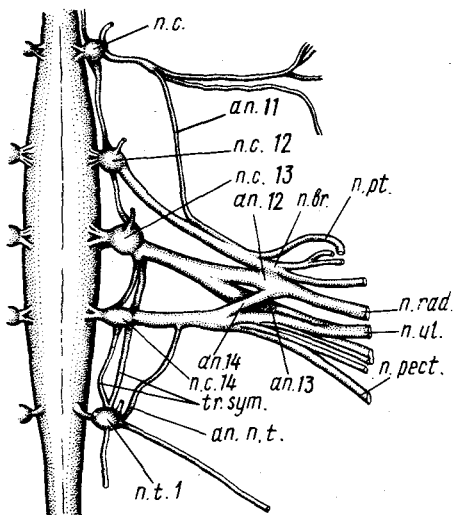


Рис. 41. Плечевое сплетение голубя *Columba livia*:

an.11—an.14 — анастомозы одиннадцатого — четырнадцатого нервов; *an.n.t.* — анастомоз первого грудного нерва; *n.br.* — плечевой нерв; *n.c.—n.c.* — одиннадцатый — четырнадцатый спинномозговые нервы; *n.t.1* — первый грудной нерв; *n.pt.* — передний грудной нерв; *n.pect.* — задний грудной нерв; *n.rad.* — лучевой нерв; *n.ul.* — локтевой нерв; *tr.sym.* — пограничный ствол симпатической нервной системы

Соединительная ветвь (ramus communicans s. ramus visceralis, рис. 40, г, *сонт.*). Оттянув вперед брюшную ветвь спинномозгового нерва, можно видеть отходящую к симпатическому ганглию от ее вентральной стороны и состоящую в одних случаях из одного, в других — из двух стволов соединительную ветвь.

Рассмотрев порядок отхождения спинномозговых нервов в шейном отделе, следует продолжить их изучение; обратив особое внимание на плечевое и поясничное сплетения.

Плечевое сплетение (plexus brachialis, рис. 41). В подавляющем большинстве литературных источников, особенно касающихся анатомии домашних птиц, считается, что плечевое сплетение образовано последними шейными и одним или двумя передними грудными спинномозговыми нервами. Известно, что у всех амниот шейный отдел, как и грудной, несет ребра, которые в большинстве передних шейных позвонков рудиментарны и слиты с поперечными и боковыми отростками (см. разд. "Скелет"). Ребра двух последних шейных позвонков обычно причленяются подвижно и имеют сходное строение с ребрами грудного отдела. Однако во избежание путаницы первым грудным позвонком амниот обычно считается тот, ребро которого достигает грудины. Исходя из этого мы считаем, что в шейном отделе голубя имеется 14 позвонков и, таким образом, тринадцатая и четырнадцатая пары спинномозговых нервов, часто обозначаемых как первые грудные, относятся также к шейному отделу.

Плечевое сплетение, по крайней мере у голубя, образовано брюшными ветвями шейных спинномозговых нервов. Чтобы его рассмотреть, следует положить тушку спиной вверх, оттянуть плечо вместе с лопаткой в сторону и с помощью препаровальной иглы перервать соединительнотканые тяжи рядом с позвоночным столбом, все время оттягивая лопатку вместе с прилегающей к ней мускулатурой вниз и в сторону до тех пор, пока на уровне средней части лопатки не обнажится мощный пучок нервов. При этой операции неизбежно повреждаются спинные ветви спинномозговых нервов. Срезают острым скальпелем верхние части позвонков в плечевой области и открывают спинной мозг, а затем с помощью иглы и пинцета удаляют боковые части позвонков так, чтобы обнажились основания спинно мозговых нервов, участвующих в образовании плечевого сплетения.

Одиннадцатый спинномозговой, или шейный, нерв (n.cervicalis 11, рис. 41, п.с.11). Его довольно тонкая брюшная ветвь иннервирует мускулатуру в области переднего конца лопатки и кожу в задней области шеи. Тонкий идущий назад *анастомоз* (рис. 41, ап.11) соединяет эту ветвь с мощной ветвью двенадцатого нерва.

Двенадцатый спинномозговой, или шейный, нерв (n.cervicalis 12, рис. 41, п.с. 12). Как и у предыдущего нерва, его спинная ветвь довольно тонкая, тогда как брюшная ветвь достигает особого развития. Брюшная ветвь тянется назад, а затем поворачивает в сторону и очень скоро распадается на две ветви: более каудально идет *плечевой нерв* (n. brachi

alis, рис. 41, *n.br.*), который также делится на две ветви, иннервирующие мускулатуру в области плеча. Лежащая более краниально *грудная ветвь* (*n. pectoralis*, рис. 41, *n.pt.*) тянется к грудным мышцам. Коротким, но мощным *анастомозом* (рис. 41, *an. 12*) двенадцатый нерв соединен со следующим нервом.

Тринадцатый спинномозговой, или шейный, нерв (*n. cervicalis 13*, рис. 41, *n.c. 13*). Мощная брюшная ветвь этого нерва тянется в латеральном направлении и недалеко от места своего выхода из ганглия дает анастомоз (рис. 41, *an. 13*) к лежащей позади ветви. Чтобы проследить дальнейший ход этого нерва, носящего название *лучевого* (*n. radialis*, рис. 41, *n.rad.*), следует с помощью ножниц перерезать лежащую над ним мускулатуру вместе с лопаткой, направляя браншу ножниц вдоль нерва. При этом нужно учесть, что на уровне лопатки нерв резко поворачивает вверх, переходя затем на дорсальную сторону плеча, по средней части которого он тянется. Продолжаясь на предплечье, нерв проходит вдоль лучевой кости. На своем пути от отдает многочисленные ветви к мускулатуре крыла.

Четырнадцатый спинномозговой, или шейный, нерв (*n. cervicalis 14*, рис. 41, *n.c. 14*). После своего отхождения брюшная ветвь дает мощную соединительную ветвь (рис. 41, *an. 14*) к лежащему впереди нерву и вскоре распадается на ряд ветвей. Тонкая, наиболее дорсально лежащая ветвь иннервирует мускулатуру на дорсальной стороне лопатки. Ветвь, идущая в каудолатеральном направлении, переходит на вентральную сторону и иннервирует заднюю часть грудной мышцы, поэтому ее можно назвать *грудной* (*n. pectoralis*, рис. 41, *n.pect.*).

Основной ствол, получивший название *локтевого нерва* (*n. ulnaris*, рис. 41, *n.ul.*), тянется сначала параллельно лучевому нерву, но в отличие от последнего переходит на вентральную сторону плеча, вдоль средней части которого и тянется, отдавая многочисленные ветви к мускулатуре. Для того чтобы его рассмотреть, достаточно снять кожу с вентральной поверхности крыла и раздвинуть мускулатуру. Перейдя на предплечье, нерв проходит по вентральной стороне между лучевой и локтевой костями.

Пятнадцатый спинномозговой, или первый грудной, нерв (*n. thoracalis 1*, рис. 41, *n.t.1*). Его тонкая брюшная ветвь дает тонкий анастомоз к четырнадцатому нерву (рис. 41, *an. n.t.*), а сама тянется по стенке грудной полости параллельно соответствующему ребру. При изучении плечевого сплетения следует обратить внимание на то, что между тринадцатым, четырнадцатым и пятнадцатым спинномозговыми нервами ствол симпатической нервной системы двойной (рис. 41, *tr.sym.*).

Пояснично-крестцовое сплетение (*plexus lumbosacralis*, рис. 42) располагается у птиц в области сложного крестца и распадается на три сплетения: поясничное, крестцовое и хвостовое. Детальная препаровка этих сплетений с обнажением спинного мозга и мест отхождения спинномозговых нервов, как это делалось при изучении плечевого сплетения, очень

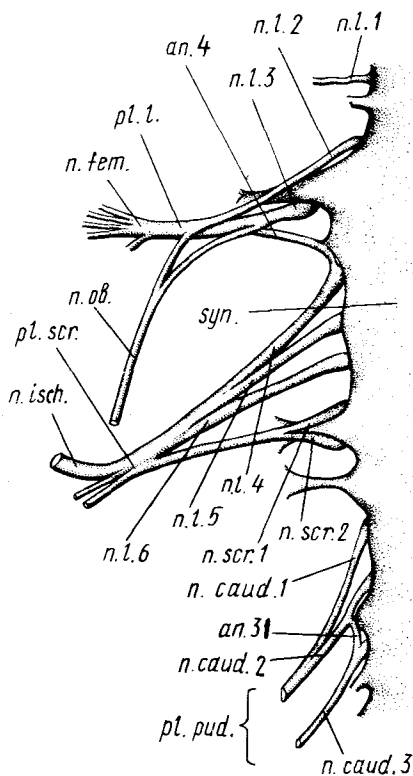


Рис. 42. Крестцово-поясничное сплетение голубя *Columba livia*:

an.4 — анастомоз между третьим и четвертым поясничными нервами; *an.31* — анастомоз между первым и вторым хвостовыми нервами; *n.caud.1.—n.caud.3.* — первый-третий хвостовые нервы; *n.fem.* — бедренный нерв; *n.isch.* — седалищный нерв; *n.l.1—n.l.6.* — первый-шестой поясничные нервы; *n.ob.* — запирающий нерв; *n.scr.1, n.scr.2* — первый и второй крестцовые нервы; *pl.l.* — поясничное сплетение; *pl.pud.* — хвостовое сплетение; *pl.scr.* — крестцовое сплетение; *sup.* — сложный крестец

затруднительна. Даже после хорошей декальцинации обычно не удается удалить тела позвонков без повреждений спинномозговых нервов, поэтому следует рассматривать это сплетение с брюшной стороны. Для этого удаляют все внутренние органы так, чтобы обнажилась вентральная сторона позвоночного столба. По удалении легких становятся хорошо видны брюшные ветви спинномозговых нервов, отходящие в грудной области. Впереди

от легких толстые нервы плечевого сплетения хорошо видны. Аккуратно путем выщипывания удаляют вещество почек и обнажают нервы пояснично-крестцового сплетения. Позади последнего (14) шейного нерва четко видны четыре нерва грудного отдела, соответствующие четырем грудным позвонкам. Выходящий позади следующего, уже входящего в состав сложного крестца, грудного позвонка спинномозговой нерв относится к поясничным, но также идет самостоятельно. Последующие спинномозговые нервы образуют три вышеназванных сплетения.

Поясничное сплетение (*plexus lumbalis*, рис. 42, *pl.l.*) практически составлено вторым и третьим поясничными нервами (20-й и 21-й спинномозговые).

Второй поясничный нерв (*n.lumbalis 2*, рис. 42, *n.l.2*) выходит из костной трубки сложного крестца впереди поперечного отростка второго поясничного позвонка; идет латерально и назад по вентральной стороне поперечного отростка своего позвонка и сливается с третьим поясничным нервом.

Третий поясничный нерв (n. lumbalis 3, рис. 42, *n.l. 3*) идет точно в сторону и сливается с вторым поясничным. К месту слияния этих двух нервов подходит анастомоз от четвертого поясничного нерва (рис. 42, *ап. 4*).

После слияния двух нервов и анастомоза нервный ствол распадается на две неравные ветви: более толстую краниальную и более тонкую каудальную.

Запирательный нерв (n. obturatorius, рис. 42, *n.ob.*) – более тонкая каудальная ветвь поясничного сплетения. Нерв тянется назад вдоль внутренней поверхности лобковой кости и, пройдя через запирательное отверстие на латеральную сторону таза, распадается на ряд мелких ветвей, иннервирующих мышцы бедра.

Бедренный нерв (n. femoralis s. cruralis, рис. 42, *n.fem.*) – более толстая краниальная ветвь. Нерв тянется в латеральном направлении и на уровне латерального края лобковой кости дает серию ветвей, иннервирующих мышцы и кожу бедра. Запирательный и бедренный нервы видны без дополнительной препаровки.

Крестцовое сплетение (plexus sacralis, рис. 42, *pl.scr.*) образовано тремя поясничными и двумя крестцовыми нервами или 23–28-м спинномозговым.

Четвертый, пятый и шестой поясничные нервы (n. lumbalis 4, 5, 6, рис. 42, *n.l.4; n.l.5; n.l.6*), выйдя из костной трубки сложного крестца, тянутся рядом друг с другом в латеральном направлении и скоро сливаются в общий ствол. Четвертый нерв отдает соединительную ветвь к поясничному сплетению.

Первый и второй крестцовые нервы (n. sacralis 1, 2, рис. 42, *n.scr.1,2*) относительно тонкие по сравнению с предыдущими и отходят соответственно первый впереди, второй – позади мощного поперечного отростка первого истинного крестцового позвонка. На вентральной стороне отростка оба нерва сливаются в тонкий ствол, который входит в общее сплетение на уровне медиального края лобковой кости.

Седалищный нерв (n. ischiadicus, рис. 42, *n.isch.*). Пройдя через подвздошно-седалищное отверстие, толстый нерв крестцового сплетения получает название седалищного нерва. Это самый крупный нерв тела птицы. Чтобы проследить его на всем протяжении, следует вырезать небольшой кусочек тазовой кости над подвздошно-седалищным отверстием и снять мускулатуру с медиальной стороны бедра. Нерв представлен серией отдельных пучков разной толщины, которые тянутся параллельно друг другу и, отходя в стороны, иннервируют мускулатуру бедра. Наиболее длинная ветвь переходит на голень, где разделяется на малоберцовую и большеберцовую ветви.

Хвостовое сплетение (plexus pudendus, рис. 42, *pl.pud.*) состоит у голубя из первых трех хвостовых нервов, или 29–31 спинномозговых (n. caudalis, рис. 42, *n.caud.1–3*). Первый и второй нервы, входящие в сплетение, скоро сливаются в общий ствол. Третий нерв идет самостоятельно и

только отдает небольшую *соединительную ветвь* (рис. 42, ап. 31) к предыдущему нерву. Нервы сплетения иннервируют область хвоста и клоаки. Остальные хвостовые нервы отходят по сегментно и могут соединяться друг с другом анастомозами.

У вороны принципиальных отличий в строении поясничного и крестцового сплетений нет.

У перепела поясничное сплетение образовано тремя спинномозговыми нервами, а в состав крестцового входят только четыре спинномозговых нерва.

Ромбовидный синус (sinus rhomboidalis). Срезав дорсальную стенку сложного крестца на уровне выхода нервов пояснично-крестцового сплетения, можно видеть, что в этой области спинной мозг сильно утолщается. Более того, стенки трубки на дорсальной стороне не срастаются, так что остается значительная щель, ведущая в расширенную здесь полость спинномозгового канала — ромбовидный синус.

ГОЛОВНЫЕ НЕРВЫ (рис. 43)

Изучение нервной системы головы птиц трудно рекомендовать в качестве обязательного, поскольку он не имеет высокоспецифических для птиц особенностей по сравнению с системой головных нервов других наземных позвоночных. Раздел включен в руководство преимущественно как справочный, поскольку в отечественной литературе отсутствует достаточно подробное описание головных нервов птиц.

Подобно рептилиям, птицы имеют 11 пар черепномозговых нервов, поскольку добавочный (XI) нерв у них не обособлен от блуждающего и фигурирует в качестве его ветви.

Подготовительные операции к препаровке системы головных нервов птиц включают декальцинацию головы, отрезанной вместе с небольшим участком шеи (около 2 см), 5%-ной азотной кислотой, промывку в проточной воде и, наконец, аккуратное снятие кожи, правда, без обязательного сохранения подкожного мускула сжимателя шеи.

Группа передних головных нервов наилучшим образом доступна рассмотрению в глубине глазницы. Осторожно оттягивая глазное яблоко от краев орбиты, удастся перерезать глазные мышцы у мест их крепления к глазу. После этого остается перерезать зрительный нерв и вынуть яблоко из глазницы, ориентироваться в которой помогут рисунки в разделах о скелете (см. рис. 22, В) и мускулатуре (см. рис. 37). Для отыскания нервов необходимо аккуратно удалить из глазницы рыхлую соединительную ткань, жир, а затем железы и частично глазные мышцы, прежде всего квадратную мышцу.

Обонятельный нерв (n. olfactorius, I) в тропибазальном черепе проходит по желобку дорсальной части глазницы. Чтобы открыть его, достаточно отвернуть верхнюю косую мышцу. Как у всех позвоночных, нерв начинается от обонятельного эпителия носовой полости и входит в обонятельную луковицу переднего мозга.

Зрительный нерв (n. opticus, II), обрезанный при препаровке, хорошо виден в задней части глазницы. Это самый толстый из головных нервов.

Глазодвигательный нерв (n. oculomotorius, III) выходит из черепной коробки венотракаудальнее зрительного через особое отверстие (см. рис. 22, В, III) и тянется ventральнее его вперед, последовательно отдавая несколько ветвей. Первая из них идет вверх к верхней прямой мышце. Вторая, очень короткая, принадлежащая парасимпатической нервной системе, подходит к ресничному ганглию (ganglion ciliare, *g.cil.*) на тыльной стороне глаза и через него иннервирует мышцы, управляющие аккомодацией и изменением диаметра зрачка. Затем ветви отходят к нижней и передней прямой мышцам; оканчивается нерв на нижней косой мышце.

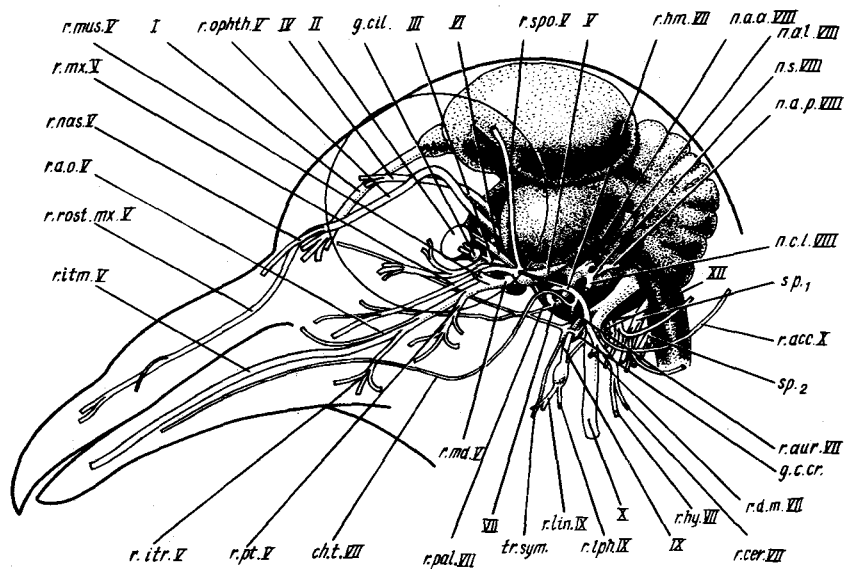


Рис. 43. Черепномозговые нервы и их ветви у голубя *Columba livia*:

ch.t. — барабанная струна; *g.c.cr.* — передний шейный ганглий; *g.cil.* — ресничный ганглий; *n.a.a.VIII* — ветвь передней ампулы; *n.a.l.VIII* — ветвь латеральной ампулы; *n.a.p.VIII* — ветвь задней ампулы; *n.c.l.VIII* — ветвь улитки и выступа; *n.s.VIII* — ветвь круглого мешочка; *r.acc.X* — добавочная ветвь; *r.a.o.V* — ветвь угла рта; *r.aur.VII* — ушная ветвь; *r.cer.VII* — шейная ветвь; *r.d.m.VII* — ветвь к опускающему нижней челюсти; *r.hy.VII* — гиоидная ветвь; *r.hm.VII* — гиомандибулярная ветвь; *ritm.V* — внутричелюстная ветвь; *ritr.V* — межчелюстная ветвь; *r.lin.IX* — язычная ветвь; *r.lph.IX* — гортанно-глоточная ветвь; *r.md.V* — нижнечелюстная ветвь; *r.mus.V* — мускульная ветвь; *r.mx.V* — верхнечелюстная ветвь; *r.nas.V* — носовая ветвь; *r.phth.V* — глазничная ветвь; *r.pa.l.VII* — небная ветвь; *r.pt.V* — крыловидная ветвь; *r.rost.mx.V* — ростральная верхнечелюстная ветвь; *r.spo.V* — надглазничная ветвь; *sp.1*, *sp.2* — спинномозговые нервы; *I* — обонятельный нерв; *II* — зрительный нерв; *III* — глазодвигательный нерв; *IV* — блоковый нерв; *V* — тройничный нерв; *VI* — отводящий нерв; *VII* — лицевой нерв; *VIII* — слуховой нерв; *IX* — языкоглоточный нерв; *X* — блуждающий нерв; *XII* — подъязычный нерв

Блоковый нерв (n. trochlearis, IV) прикрыт верхней прямой мышцей глаза. Он выходит из черепной коробки через зрительное отверстие вместе со зрительным нервом и тянется по межглазничной перегородке вверх и вперед к верхней косой мышце.

Тройничный нерв (n. trigeminus, V), как и у других позвоночных, образован тремя главными ветвями – глазничной, верхнечелюстной и нижнечелюстной.

Глазничная ветвь (r. ophthalmicus, r. ophth. V) выходит из мозговой капсулы через особое отверстие позади зрительного нерва, поднимается к центру глазницы, а затем круто поворачивает в роstralном направлении. Как и у других позвоночных, у птиц она проходит латеральнее верхней прямой и верхней косой мышц. Проникнув через узкое отверстие над крылом мезэнцефала в носовую полость, нерв дает несколько носовых ветвей, в том числе одну крупную (r. nasalis, r. nas. V), и продолжается до конца надклювья в качестве *роstralной верхнечелюстной ветви* (r. rostralis maxillaris, r. rost.mx. V). В этом можно убедиться, убрав рафотеку и хрящевую стенку носовой полости и соединительную ткань на одной стороне верхней челюсти.

Для изучения других ветвей тройничного нерва нужно предварительно убрать скуловую дугу и выщипать одну из челюстных мышц – наружный аддуктор нижней челюсти.

Верхнечелюстная ветвь (r. maxillaris, r. mx. V) тройничного нерва выходит из черепа через отверстие, общее с нижнечелюстной ветвью нерва, и тянется вперед и вверх. В промежутке между мышцами нерв замаскирован сосудистым сплетением – глазничной „чудесной” сетью, а роstralнее довольно свободно проходит под глазом, иннервируя вентральную часть основания надклювья. Вблизи выхода из черепа этот ствол посылает вверх к надглазничной области головы *надглазничную ветвь* (r. supraorbitalis, r. spo. V).

Нижнечелюстная ветвь (r. mandibularis, r. md. V) тройничного нерва выходит из черепа вместе с предыдущей, но тянется вперед вентральнее ее, под прикрытием поверхностной ложновисочной мышцы. В своей проксимальной части она дает серию *мышечных ветвей* (r. muscularis, r. mus. V) к упомянутой мышце и наружному аддуктору, а затем более крупную *крыловидную ветвь* (r. pterygoideus, r. pt. V), иннервирующую челюстные мышцы, начинающиеся на квадратной кости, и крыловидную мышцу. Далее впереди основной ствол нерва выходит из-под поверхностной ложновисочной мышцы, прободая ее конечный апоневроз, и тут же отдает в роstralном направлении *поверхностную ветвь угла рта* (r. anguli oris, r. a.o. V), которая подходит к соответствующему участку кожи. Продолжается ствол в виде *внутричелюстного нерва* (n. intramandibularis, r. itm. V). Он входит с медиальной стороны ветви подклювья в его внутренний канал, предварительно отдав идущую в вентральном направлении небольшую *межчелюстную веточку* (r. intermandibularis, r. itr. V) к подъязычно-челюстной мышце.

Отводящий нерв (n. abducens, VI) выходит из черепной коробки через особое отверстие позади выхода глазодвигательного нерва и внедряется в толщу начинающейся в этом месте задней прямой мышцы, которую и иннервирует. Нерв ветвится в толще задней прямой мышцы и на передней прилегающей к зрительному нерву поверхности, отдавая тонкие веточки вверх к квадратной и пирамидальной мышцам, задерживающим мигательную перепонку.

Лицевой нерв (n. facialis, VII) сложно ветвится внутри черепа. Изучение нерва сопряжено с кропотливой препаровкой. Наиболее доступна для обнаружения *гиомандибулярная ветвь* нерва (r. hyomandibularis, r.hm. VII), выходящая из щелевидного промежутка между опускаем нижней челюсти и одевающей рожок подъязычного аппарата жаберно-челюстной мышцей (см. рис. 37). Эта ветвь делится на две – ростральную *гиоидную* (r. hyoideus, r.hy. VII), иннервирующую производные от подъязычного бранхиометра мышцы языка, и более каудальную *шейную ветвь* (r. cervicalis, r.cer. VII), иннервирующую сжиматель шеи.

Проследив гиомандибулярную ветвь в проксимальном направлении и выщипав опускаем нижней челюсти, удастся обнаружить отходящую к этому веточку (r. depressoris mandibularis, r.d.m. VII). Еще проксимальнее, в месте выхода из черепа через отверстие в яремной впадине (см. рис. 22, Г, *cap. ophth.ext.*), нерв принимает веточку от симпатического ганглия (см. ниже). Чтобы проследить ход и ветвление гиомандибулярного нерва внутри черепа, необходимо осторожно выщипывать декальцинированную губчатую кость. Перед самым выходом из черепа эта ветвь дает в ростральном направлении очень тонкую веточку, которая по специальному отверстию пронизывает затылочное крыло черепа, выходя в барабанную полость у самого ее края – на линии крепления барабанной перепонки. Здесь, отдав *вентрально ушную ветвь* (r. auricularis, r.aur. VII), она продолжается по барабанной полости вперед в качестве *барабанной струны*, или внутренней нижнечелюстной ветви (chorda tympani, *ch.t.*), проходя дорсальнее хрящевой экстраколумеллы, а затем по каудальной стороне ушного отростка квадратной кости в вентральном направлении. Медиальнее челюстного сустава она переходит на внутреннюю поверхность нижней челюсти и тянется по ней вперед, а затем во внутреннем канале ветви подключья.

Более проксимальный участок гиомандибулярного нерва замаскирован проходящими вместе с ним по костному каналу наружными глазничными артерией и веной. Чтобы обнаружить место распада общего ствола лицевого нерва на гиомандибулярную и нёбную ветви, необходима особо осторожная препаровка. *Нёбная ветвь* (r. palatinus, r.pal. VII) значительно тоньше гиомандибулярной, она направляется вперед и вниз, выходит из черепа через особое отверстие над базиптеригойдным отростком (см. рис. 22, В) и затем распадается на две веточки – вентральную и дорсальную, – несущие парасимпатические волокна к железам глазницы и носовой полости.

Слуховой нерв (n. acusticus, VII) не имеет общего ствола и представлен пятью ветвями. Поскольку этот нерв не выходит за пределы черепа, его удобнее рассмотреть на препарате мозга (см. ниже).

Языкоглоточный нерв (n. glossopharyngeus, IX) легче всего обнаружить по ветви, иннервирующей жаберно-челюстную мышцу (см. рис. 37). После этого нерв нужно проследить в проксимальном направлении, очистив, как и соседние нервы, от рыхлой соединительной ткани и жира, а также убрав многочисленные здесь разветвления кровеносных сосудов. В результате обнаруживаются хорошо заметное утолщение общего ствола нерва – его ганглий – и анастомоз от X нерва. Главные ветви языкоглоточного нерва – *язычная* (r. lingualis, r. lin. IX) и *гортанно-глоточная* (r. laryngopharyngealis, r. lph. IX).

Блуждающий нерв (n. vagus, X) – самый крупный из нервных стволов, покидающих череп в области затылка. Он тянется вдоль шеи назад, непосредственно примыкая с дорсальной стороны к яремной вене, что также может служить критерием при его поиске. У голубя этот нерв выходит из черепа совместно с IX нервом и сразу же дает тонкую дорсальную ветвь, которая тянется каудальнее мускула опускающего нижней челюсти к капюшонной мышце (см. рис. 30, А). Поскольку эта мышца производна от трапециевидной, дорсальная веточка должна рассматриваться в качестве гомолога XI нерва млекопитающих; ее называют *добавочной ветвью* (r. accessorius, см. рис. 30, асс. X). Каудальнее блуждающий нерв дает анастомоз к IX нерву и продолжается назад в качестве главного парасимпатического нерва. На уровне нижней гортани он распадается на большое количество ветвей, иннервирующих сердце, легкие, щитовидную железу, трахею, бронхи, желудок и кишечник.

Рядом с местом выхода VII, IX и X нервов из черепа виден довольно крупный узел симпатической нервной системы, пронизанный основанием IX нерва. Это *передний шейный ганглий* (ganglion cervicale craniale, g. c. cr.), от которого отходят несколько проксимальных ветвей к черепу, а дистально – *симпатический пограничный ствол* (truncus sympathicus, tr. symp.), который тянется по латеральной стороне общей сонной артерии.

Подъязычный нерв (n. hypoglossus, XII) легче всего может быть обнаружен в месте его косою пересечения (на уровне затылочно-позвоночного сочленения) с X нервом, к которому он плотно примыкает. Проксимальнее нерв проходит в щели между верхней и вентральной прямыми мышцами головы, которые для его изучения надо аккуратно выщипать. Подъязычный нерв полностью подразделен на две части, отдельно выходящие из черепа через два специальных отверстия в его основании. Нерв типичным образом иннервирует подъязычную мускулатуру.

ГОЛОВНОЙ МОЗГ (рис. 44)

Изучение головного мозга можно провести на том же препарате, на котором изучались черепномозговые нервы. Если такой препарат не был изготовлен, то для удобства изучения головного мозга следует отделить 156

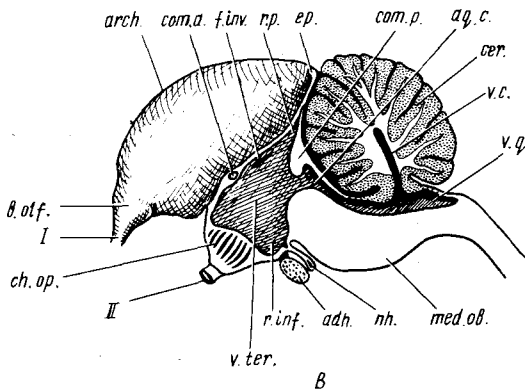
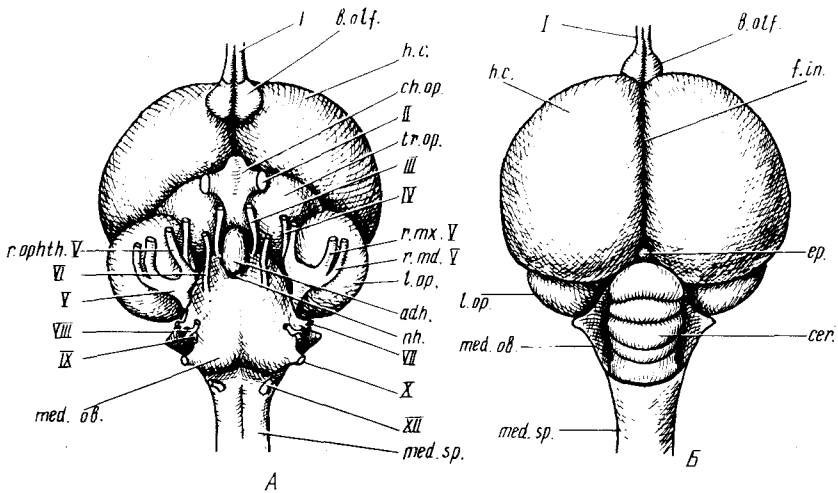


Рис. 44. Головной мозг голубя *Columba livia*. А — вид снизу; Б — вид сверху; В — сагиттальный разрез:

adh. — аденогипофиз; *aq.c.* — водопровод; *arch.* — древняя кора большого полушария; *b.olf.* — обонятельная луковица; *cer.* — мозжечок; *ch.op.* — зрительный перекрест; *com.a.* — передняя комиссура; *com.p.* — задняя комиссура; *ep.* — эпифиз; *f.in.* — продольная щель; *f.inv.* — межжелудочковое (монроево) отверстие; *h.c.* — полушария головного мозга; *L.op.* — зрительные доли; *med.ob.* — продолговатый мозг; *med.sp.* — спинной мозг; *nh.* — нейрогипофиз; *r.inf.* — полость воронки промежуточного мозга; *r.md.V* — нижнечелюстная ветвь тройничного нерва; *r.mx.V* — верхнечелюстная ветвь тройничного нерва; *r.orphth.V* — глазничная ветвь тройничного нерва; *r.p.* — полость ножки эпифиза; *tr.op.* — зрительный тракт; *v.c.* — желудочек мозжечка; *v.q.* — четвертый желудочек; *v.ter.* — третий желудочек; *I* — обонятельный нерв; *II* — зрительный нерв; *III* — глазодвигательный нерв; *IV* — блоковый нерв; *V* — тройничный нерв; *VI* — отводящий нерв; *VII* — лицевой нерв; *VIII* — слуховой нерв; *IX* — языкоглоточный нерв; *X* — блуждающий нерв; *XII* — подъязычный нерв

голову с небольшим передним участком шеи (можно использовать препарат, на котором изучались спинной мозг и спинномозговые нервы). Затем полезно отделить нижнюю челюсть, проведя разрез по челюстному суставу. После этого желательно поместить препарат на сутки в декальцинирующую жидкость и еще в течение суток промыть.

Следует иметь в виду, что изготовление хороших препаратов головного мозга с сохранением корешков черепномозговых нервов — дело очень сложное. При этом мешает не столько костный череп, который после хорошей декальцинации легко выщипывается, сколько прилегающая к черепу *твердая мозговая оболочка* (*dura mater*), которая остается очень прочной и плотно охватывает основания черепномозговых нервов, легко отрывая их от мозга. То же можно сказать и об отделенной от твердой мозговой оболочки содержащей лимфу *полости* (*cavum subdurale*) *мягкой мозговой оболочке* (*pia mater*). Поэтому при препаровке головного мозга места выхода черепномозговых нервов заслуживают наибольшего внимания и осторожности. Именно с этих участков нужно начинать удаление стенок черепа, а мозговые оболочки во многих случаях лучше оставлять без вреда для четкости препарата. В качестве наиболее подходящих инструментов можно рекомендовать глазной пинцет и остро оточенные препаровальные иглы, как прямые, так и с маленьким крючком на конце.

Для получения чистых препаратов головного мозга птиц можно в первую очередь рекомендовать мацерацию всех тканей 30%-ной азотной кислотой, как это было описано в главе о методике в первой книге "Зоотомии".

Препаровку головного мозга можно вести в такой последовательности. Вначале извлечь глаза, затем выщипать мышцы (в том числе шейные), стараясь по возможности сохранить свободные отрезки головных нервов, потом отделить квадратные кости и костное небо и удалить надклювье, перерезав переднюю часть межглазничной перегородки. После этого можно приступить к разрыванию иглой и выщипыванию пинцетом губчатой костной ткани, вскрыть прохождение нервов по костным каналам, ориентируясь по рис. 43. Рекомендуется начать эту работу с затылочного крыла черепа и VII нерва, как это описано при изучении последнего. Затем следует снимать костную ткань в области чешуйчатой кости и заглазничного отростка. Когда обнажится костный лабиринт внутреннего уха, нужно его удалить, соблюдая особую осторожность при извлечении кусочков кости в области ампул полукружных каналов, так как здесь из мозга выходят ветви VIII нерва. Очистив поверхность мозга в этой области, можно перейти к выщипыванию каудальной части основания черепа (и атланта) и освобождению IX–XII нервов, затем, продвигаясь вперед, открыть гипофиз, внутричерепные участки III и VI нервов, основание среднего и промежуточного мозга. Для снятия позвонков с переднего отрезка спинного мозга их удобно разрезать тонкими ножницами вдоль и отрезать от дорсальной части затылка.

Предпоследняя операция – разрушение передней стенки черепной коробки, обращенной к глазнице. Одна из самых трудных операций – очистка от твердой мозговой оболочки основания IV и V нервов, проходящих под нависающей зрительной долей среднего мозга. В последнюю очередь уже нетрудно снять свод черепа от лобной до верхнезатылочной его части, срывая его кусками, и обнажить мозг целиком.

После завершения препаровки мозга можно перейти к его изучению начиная с внешнего вида (рис. 44, А, Б).

Передний мозг (telencephalon) у птиц состоит из двух больших полушарий (*hemispherium cerebri, h.c.*), отделенных друг от друга глубокой продольной щелью (*fissura interhemispherica, f.in.*). В отличие от характерных для мозга многих млекопитающих сильно увеличенные полушария мозга птиц не несут борозд и извилин. Поверхность их как с вентральной, так и с дорсальной стороны – гладкая. Задние расширенные отделы – височные доли – своими медиальными краями соприкасаются с увеличенным у птиц мозжечком, а каудальными – прикрывают сверху зрительные доли среднего мозга.

Обонятельные луковицы (bulbus olfactorius, b.olf.) располагаются на вентральной стороне переднего мозга. Они имеют небольшие размеры и примерно треугольную форму. Спереди в них входит обонятельный нерв.

Если с помощью ножниц или препаровальной иглы вскрыть тонкую крышу полушария в области заднего медиального угла, то мы попадем в полость желудочка полушария, представляющую собой узкую щель. Под ней лежит мощное вздутие дна полушария – *полосатое тело (corpus striatum)*. У птиц в отличие от млекопитающих в полушариях значительного развития достигает не кора полушарий, а именно полосатые тела.

Промежуточный мозг (diencephalon) у птиц виден только с вентральной стороны и представлен боковыми утолщениями его дна – *зрительными трактами (tractus opticus, tr.op.)*. Лежащая в каудальной части вентральной стороны промежуточного мозга *воронка (infundibulum)*, обычно прикрыта хорошо развитой у птиц подмозговой железой – гипофизом (*hypophysis*), – в которой относительно легко различаются более крупная передняя часть – *аденогипофиз (adenohypophysis, adh.)* и небольшая задняя доля – *нейрогипофиз (neurohypophysis, nh.)*. С промежуточным мозгом связана и верхняя мозговая железа – эпифиз (*epiphysis*), лежащая на средней линии мозга между задним краем больших полушарий и мозжечком.

В передний конец промежуточного мозга входят *зрительные нервы (nervus opticus II)*, образующие *зрительный перекрест (chiasma opticum, ch.op.)*.

Средний мозг (mesencephalon) представлен двумя сдвинутыми вбок *зрительными долями (lobus opticus, l.op.)*. Они хорошо видны сбоку и с вентральной стороны, тогда как с дорсальной стороны почти полностью прикрыты задними отделами полушарий.

Мозжечок (cerebellum, cer.) у птиц хорошо развит и практически

представлен только червячком (*vermis*), расположенным дорсальнее продолговатого мозга. Полушария мозжечка развиты слабо. Передним концом мозжечок соприкасается с задним краем полушарий. Ножки мозжечка образуют латеральные утолщения, отходящие в стороны от продолговатого мозга.

Продолговатый мозг (*medulla oblongata, med.ob.*) сзади непосредственно переходит в *спинной мозг* (*medulla spinalis, med.sp.*). Спереди он вклинивается между зрительными долями среднего мозга. В дорсальной части продолговатого мозга имеется *ромбовидная ямка* (*fossa rhomboidea*), представляющая собой полость четвертого желудочка, но у птиц она полностью закрыта задним отделом мозжечка. Чтобы ее рассмотреть, следует оттянуть этот отдел мозжечка вверх и вперед. Закончив внешнее рассмотрение отделов головного мозга, следует с помощью острого скальпеля или бритвы разрезать мозг вдоль по средней линии и рассмотреть одну из его половин с медиальной стороны (рис. 44, В).

Тонкая медиальная стенка полушария переднего мозга в верхней части представлена нервным веществом древней, *старой, коры* (*archipallium, arch.*). Впереди полушарие оканчивается *обонятельной луковницей* (*b.olf.*), в которую входит обонятельный нерв (I). Вскрыв тонкую медиальную стенку полушария можно открыть полость бокового желудочка; при этом обнажатся уже описанные выше полосатые тела.

Среднюю часть продольного разреза занимает узкая вертикальная щель *третьего желудочка* (*ventriculus tertius, v.ter.*). Он расположен в промежуточном мозге, от крыши которого вверх отходит полая *ножка хинееальной органа* (*recessus pineale, r.p.*), а при тщательной препаровке сохраняется и сам *хинеальный орган* – *эпифиз* (*corpus pineale s. epiphysis, ep.*). В верхней части желудочка видно отверстие, ведущее в боковой желудочек, – *монроево отверстие* (*foramen interventriculare, f.inv.*). В передней стенке третьего желудочка (так называемой *конечной пластинке* – *lamina terminalis*) лежит соединяющий полушария пучок белых волокон – *передняя комиссура* (*commissura anterior, com.a.*). Эта стенка относится к *непарной части переднего мозга* (*telencephalon impar*), так же как и передняя часть *третьего желудочка* (*ventriculus telencephali impar*). Задний нижний угол желудочка соответствует *полости воронки* (*recessus infundibuli, r.inf.*), впереди которой его дно образовано *зрительным перекрестом*. К воронке прилегают две части подмозговой железы – *аденогипофиз* (*adh.*) и *нейрогипофиз* (*nh.*).

Каудально полость третьего желудочка, резко сужаясь, переходит в центральную полость *среднего мозга* – так называемый *водопровод* (*aqueductus cerebri, aq.c.*). Условная передняя граница среднего мозга образована *задней комиссурой* (*commissura posterior, com.p.*), хорошо заметной на сагиттальном разрезе в виде белого пятнышка.

Продолговатый мозг (*med.ob.*) имеет толстое дно и прикрытую тонкой перепонкой полость *четвертого желудочка* (*ventriculus quartus, v.q.*). Над продолговатым мозгом лежит *мозжечок* (*cerebellum, cer.*), на продольном

разреze которого хорошо виден образованный белым веществом характерный рисунок "древа жизни" – разветвленной фигуры (arbor vitae).

Теперь рассмотрим места отхождения черепномозговых нервов.

Обонятельный нерв (n. olfactorius, см. рис. 43, 44, I). Парные обонятельные нервы входят в обонятельные доли.

Зрительный нерв (n. opticus, см. рис. 43, 44, II), правильное зрительный тракт (tractus opticus), выходит из глазного яблока и, пройдя зрительный перекрест, входит в промежуточный мозг.

Глазодвигательный нерв (n. oculomotorius, см. рис. 43, 44, III) отходит от вентральной части среднего мозга сбоку от гипофиза.

Блоковый нерв (n. trochlearis, см. рис. 43, 44, IV) отходит от дорсальной стороны среднего мозга на границе с мозжечком.

Тройничный нерв (n. trigeminus) очень крупный, отходит от латеральной стенки продолговатого мозга и сразу делится на три ветви. Латеральнее других лежит *нижнечелюстная ветвь* (ramus mandibularis, см. рис. 43, 44, г. md. V). Медиальнее видна *верхнечелюстная ветвь* (г. maxillaris, см. рис. 43, 44, г. mx. V), образуя с предыдущей общий ствол – truncus maxillo-mandibularis, который несет в основании большой *гассеров ганглий* (ganglion Gasseri s.g. semilunare). *Глазничная ветвь* (г. ophthalmicus, см. рис. 43, 44, г. ophth. V) – самая медиальная.

Отводящий нерв (n. abducens, см. рис. 43, 44, VI) отходит от середины вентральной стороны продолговатого мозга.

Лицевой нерв (n. facialis, см. рис. 43, 44, VII) отходит от боковой стенки продолговатого мозга, образуя в основании коленчатый ганглий (g. geniculi s.g. geniculatum).

Слуховой нерв (n. acusticus, см. рис. 43, 44, VIII) отходит от продолговатого мозга непосредственно дорсальнее и позади лицевого нерва пятью отдельными стволами, оканчивающимися во внутреннем ухе. Это ветви *передней, латеральной и задней ампул* (соответственно nn. ampullares anterior, lateralis et posterior, см. рис. 43, п. а. а. VIII; п. а. л. VIII; п. а. п. VIII), ветвь *круглого мешочка* (n. sacculi, см. рис. 43, п. с. VIII) и общий ствол ветвей *улитки и выступа* (nn. cochlearis et lagenaris, см. рис. 43, п. с. л. VIII).

Языкоглоточный нерв (n. glossopharyngeus, см. рис. 43, 44, IX) отходит от боковой поверхности продолговатого мозга совместно с X нервом и покидает череп также вместе с ним. Внутри черепа он образует проксимальный ганглий, а вне его – дистальный, уже описанный выше.

Блуждающий нерв (n. vagus, см. рис. 43, 44, X) отходит от продолговатого мозга совместно с предыдущим и разделяется с ним лишь по выходе из черепа. На уровне нижней гортани нерв распадается на большое количество ветвей, иннервирующих внутренние органы.

Подъязычный нерв (n. hypoglossus, см. рис. 44, XII) начинается на задней части вентральной стороны продолговатого мозга. Он выходит из черепа двумя корешками через отверстия в боковой затылочной кости. Иннервирует соматические мышцы, обслуживающие язык, верхнюю и нижнюю гортань.

КЛАСС МЛЕКОПИТАЮЩИЕ (МАММАЛИА)

ОБЩАЯ ХАРАКТЕРИСТИКА И СИСТЕМА КЛАССА МЛЕКОПИТАЮЩИХ

Предков млекопитающих несомненно следует искать в подклассе синапсидных (Synapsida), другое название – зверозубые (Theromorpha). Подкласс распадается на два надотряда: пеликозавров (Pelycosauria) и терапсид (Therapsida) (см. рис. 1 в первой книге "Практической зоотомии"). Представители первого, более древнего, надотряда были близки к котилозаврам и, в частности, к капторинорморфам. Примитивные зверообразные дали в пермском периоде начало следующему очень крупному надотряду зверообразных – терапсидам, – который достигает наибольшего расцвета в пермский и триасовый периоды и распадается на три отряда: дейноцефалов (Deinocerphalia), зверозубых (Theriodontia) и анамодонтов (Anamodontia). Из трех отрядов наиболее близки к млекопитающим зверозубые, объединяющие примерно шесть надсемейств, из них необходимо отметить следующие: цинодонты (Galesauroidea, рис. 45, 9, 10), тритилодонты (Tritylodontoidea, рис. 45, 14), бауриоморфы (Ictidosuchoidea, рис. 45, 5–7) и иктидозавры (Diarthrognaoidea, рис. 45, 8). Во всех этих группах найдены признаки, общие с млекопитающими: дифференцированная зубная система (гетеродонтность), начало образования вторичного сочленения нижней челюсти с черепом непосредственно через зубную кость, обособление ряда черепных и нижнечелюстных костей и превращение их в слуховые косточки звукопроводящего аппарата среднего уха и т.д. (рис. 45, I–IV).

Можно считать доказанным, что млекопитающие произошли от группы зверообразных с примитивными трехбугорчатыми зубами – хищных цинодонтов. Древнейшим известным ископаемым млекопитающим признан эритротерий – небольшое, размером с крысу, животное.

Верхнетриасовые млекопитающие уже разделяются на два подкласса: первозвери (Prototheria) и настоящие звери (Theria); последние в свою очередь подразделяется на два инфракласса: сумчатые (Metatheria) и плацентарные (Eutheria).

Первозвери (Prototheria) кроме однопроходных (Monotremata, рис. 45, 17) включают ископаемых многобугорчатых (Multituberculata, рис. 45, 12) и триконодонтов (Triconodonta, рис. 45, 14). Все они берут начало от растительоядных цинодонтов – тритилодонтов (Tritylodontoidea). Другую ветвь составляют трехбугорчатые (Trituberculata, рис. 45, 15, 16), давшие в конечном итоге сумчатых (Metatheria, рис. 45, 18) и плацентарных (Eutheria, рис. 45, 19).

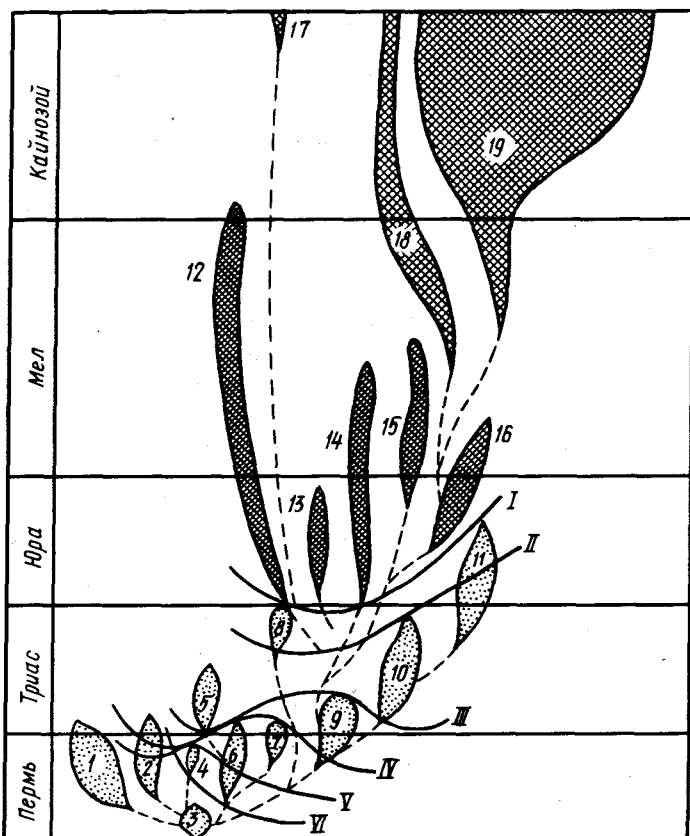


Рис. 45. Схема филогенеза млекопитающих, их взаимоотношений с зверообразными рептилиями и процесса маммализации последних. Кривые линии соответствуют уровням, на которых приобретались маммальные признаки (по Ромеру, 1939; Паррингтону, 1971; Татаринovu, 1976):

I – звукопроводящий аппарат из трех слуховых косточек; II – челюстное сочленение между зубной и чешуйчатой костями; III – мягкие губы, снабженные зачаточной мускулатурой; IV – увеличенные большие полушария головного мозга; V – трехбугорчатые щечные зубы; VI – увеличенные обонятельные раковины;

1–11 – Theriodontia; 1 – Gorgonopia; 2 – Therocephalia; 3 – Eotheriodontia; 4 – Rubidginia; 5–7 – Ictidosuchoidea; 5 – Bauriamorpha; 6 – Ictidosuchia; 7 – Scalopocynodontia; 8 – Diarthrognathoida; 9–10 – Galesauroida; 9 – Procynosichia; 10 – Cynognathia; 11 – Tritylodontia; 12–19 – Mammalia; 12 – Multituberculata; 13 – Docodonta; 14 – Triconodonta; 15–16 – Trituberculata; 15 – Symmetrodonta; 16 – Pantotheria; 17 – Monotremata; 18–19 – Theria; 18 – Metatheria; 19 – Eutheria

Исходя из вышесказанного современную систему класса млекопитающих можно представить следующим образом. Класс млекопитающие (Mammalia) распадается на два разных по объему подкласса: первозвери (Prototheria) и звери (Theria). Первозвери разделяются на два инфракласса: атерии (Atheria) и аллотерии (Allotheria). Первый включает современный отряд однопроходных (Monotremata) и вымерших Triconodonta и Docodonta. Второй – вымерший отряд Multituberculata. Подкласс зверей (Theria) также делится на два инфракласса: низшие звери, или сумчатые (Metatheria), и высшие звери, или плацентарные (Eutheria). Первый инфракласс содержит только один отряд сумчатых (Marsupialia), второй – объединяет 17 современных и 6–10 вымерших отрядов плацентарных млекопитающих.

Млекопитающие – высший класс позвоночных животных. Высота организации характеризуется тем, что все системы органов у них достигают наибольшей дифференцировки, а головной мозг наиболее совершенного строения. Особого развития достигают большие полушария переднего мозга с их центрами высшей нервной деятельности – “новой корой” (неопаллиум), обеспечивающей высокий уровень нервной деятельности и сложное приспособительное поведение.

Огромную роль в эволюции млекопитающих сыграло приобретение теплокровности (гомойотермия). Поддержание постоянной температуры тела требует более интенсивного обмена веществ.

Зубы млекопитающих дифференцированы на резцы, клыки и коренные. Последние берут на себя функцию измельчения пищи, что наряду с действием пищеварительных ферментов приводит к интенсификации процессов пищеварения. Появляется вторичное нёбо, отделяющее верхнюю дыхательную часть ротовой полости и обеспечивающее непрерывность дыхания при длительной обработке пищи в ротовой полости. С обработкой добычи в ротовой полости связано появление особого сочленения нижней челюсти с черепом через зубную и чешуйчатую кости. “Освободившиеся” от своих функций квадратная и сочленовная кости, образуя две дополнительные косточки среднего уха: наковальню и молоточек, – получают новую функцию.

Поступление в организм значительных количеств кислорода, необходимого для интенсивных окислительных процессов, поддерживающих постоянную температуру тела, обеспечивается увеличением поверхности легких их альвеолярной структурой и интенсификацией дыхания за счет диафрагмы – мышечной задней стенки грудной полости, участвующей в акте вдоха и выдоха.

Интенсивность обмена обеспечивается также несмешанным кровообращением. Последнее достигается за счет образования четырехкамерного сердца и сохранения лишь одной (левой) дуги аорты.

Поддержание постоянной температуры тела обеспечивается наличием характерного только для млекопитающих шерстного покрова. В коже сохраняется большое количество желез (сальные и потовые), что

указывает на происхождение млекопитающих от примитивных пресмыкающихся, сохранивших еще ряд общих черт с земноводными.

Быстрое прогрессивное развитие млекопитающих было обусловлено также способностью к живорождению (последнее среди современных млекопитающих отсутствует только у немногих низших форм) и питанию зародыша в утробе матери через особый орган – плаценту, а после рождения детенышей выкармливанию их молоком, которое выделяется специальными млечными железами, развившимися из потовых желез. Питание молоком возможно только при наличии мягких губ, обеспечивающих сосание.

Из других признаков, характеризующих класс млекопитающих, необходимо отметить значительное развитие в "лицевом" отделе черепа носовой полости, содержащей сложно устроенный орган обоняния, и наличие одной скуловой дуги (синапсидный тип черепа), состоящей из отростков скуловой и чешуйчатой костей, а также двух затылочных мыщелков. Последние, вероятно, происходят из непарного мыщелка пресмыкающихся.

Значительное разнообразие лабораторных, домашних и разводимых человеком млекопитающих дает широкие возможности в выборе объектов для изучения морфологических особенностей этого класса позвоночных.

В частности, для изучения строения внутренних органов кроме лабораторных животных (белые мыши и крысы, золотистые хомячки, кролики, морские свинки и др.) могут быть использованы кошки и собаки, а также животные, разводимые на фермах (лисы, песцы, норки, соболя).

Изучение скелета лучше проводить на крупных объектах – кошка, собака, кролик, норка, лиса, песец.

Изучение нервной системы также лучше проводить на более крупных объектах – кошка, собака, лиса, песец, кролик, соболь, норка.

В качестве основного объекта для знакомства с особенностями внутреннего строения млекопитающих в настоящем руководстве взята белая крыса – *Rattus norvegicus alba*, представитель отряда грызунов (Rodentia). Крыса как объект изучения, пожалуй, самое распространенное лабораторное животное. Небольшие размеры позволяют легко манипулировать с объектом, а также обеспечивают возможность применения бинокулярного микроскопа (МБС-1 или МБС-2). Доступность и небольшая стоимость объекта позволяют обеспечить препаратом каждого студента. К сожалению, нужно отметить, что отечественная литература по анатомии белой крысы крайне невелика.

Вторым наиболее реальным объектом вскрытия может служить представитель отряда зайцеобразных (Lagomorpha) – домашний кролик (*Oryctolagus cuniculus* L.), также широко используемый в качестве лабораторного животного. В данном руководстве будут даны ссылки на особенности строения его внутренних органов, но без особых подробнос-

тей. По анатомии кролика имеются объемные отечественные сводки, а как представитель класса млекопитающих он разбирается во многих руководствах по зоологии.

В случае необходимости допустимо изучение внутреннего строения на представителях отряда хищных (Carnivora): соболе (*Martes zibelinea* L.) и норке (*Mustela vison* Brisson), разводимых на многих зверофермах. Учитывая дешевизну тушек и относительно небольшие размеры соболя и норки, можно широко рекомендовать их в качестве основного объекта для вскрытия или как дополнительный материал. Литература по анатомии этих видов практически отсутствует, поэтому авторы сочли необходимым дать более подробное описание особенностей их внутреннего строения. Более крупные хищные: собака (*Canis familiaris*), кошка (*Felis domestica*), лиса (*Vulpes vulpes*), песец (*Alopex lagopus*) (тушки последних двух видов легко получить в зверосовхозе) – несколько громоздки для изучения. Кроме того, по анатомии кошки и собаки имеется достаточная литература, поэтому ссылки на них даются только при наличии очень больших отличий.

Анатомирование млекопитающих принципиально не отличается от такового других зоологических объектов, однако на некоторые особенности следует обратить внимание.

Забивать животных с помощью эфира или хлороформа следует заранее, лучше за сутки до начала вскрытия, с тем чтобы кровь, скапливающаяся в первую очередь в венозных сосудах, успела свернуться. Хранить тушки следует в прохладном месте или холодильнике, при этом необходимо избегать сильного охлаждения и особенно замораживания. В последнем случае кровь плохо свертывается. Перед вскрытием необходимо избавиться от трупного окоченения. Для этого следует размять тушку, проведя сгибание и разгибание позвоночника и конечностей.

Хорошо удается на млекопитающих инъекция артериальной системы, которая, безусловно, облегчает изучение кровеносной системы в целом. Однако следует помнить, что трупное окоченение, при котором мышцы могут пережимать не только капилляры, но и более крупные сосуды, сильно влияет на успех инъекции. Исходя из этого инъекцию следует проводить или на свежезабитых животных, когда тушка еще теплая, или после того, как пройдет трупное окоченение. В последнем случае есть опасность свертывания крови в капиллярах и мелких сосудах. Инъекция возможна не только на целых тушках животных, но и на тушках после снятия шкуры на зверофермах. В этом случае, независимо от того, когда материал будет использован (его можно использовать после фиксации), инъекцию лучше всего проводить на теплых тушках прямо на месте забоя. При достаточно аккуратном снятии шкурки не наблюдается вытекания крови или инъекционной массы с поверхности тушки. Единственным "слабым местом" может быть крупная артерия ушной раковины, неизбежно перерезанная при снятии шкурки. Если эти сосуды не удалось обнаружить сразу, то они легко обнаруживаются по вытеканию

инъекционной массы после введения первых ее порций. После того как на артерию каждой стороны будет наложена лигатура, инъекция проходит точно так же, как и на неповрежденной тушке.

Инъекция млекопитающих проводится по тем же общим правилам (см. 1-ю книгу пособия), что и для других позвоночных. Лучше всего ее проводить 5–10%-ным желатиновым раствором, подкрашенным красной гуашью. Проводя инъекцию, не обязательно вскрывать животное. Инъекционную массу лучше вводить в левую общую сонную артерию. Для этого проводят небольшой продольный разрез кожи на вентральной стороне шеи от передней части грудной клетки до уровня затылка. Отпрепарировав кожу от подлежащей мускулатуры, оттягивают ее в стороны и, аккуратно раздвигая шейные мускулы, находят трахею.

Рядом с латеральной стенкой трахеи довольно глубоко лежит общая сонная артерия. Отпрепарировав артерию от окружающих тканей, выводят ее на поверхность препарата (под артерию подводят спичку). На сосуд накладывают две лигатуры: одну – ближе к затылку, другую – ближе к грудной клетке. Первую лигатуру затягивают – это предупредит вытекание массы из сонной артерии после заполнения ею сосудов головы. Используя спичку как фиксатор сонной артерии, делают прокол сосуда недалеко от нее или прямо на спичке и вводят иглу в артерию по направлению к сердцу, после чего на игле затягивают вторую лигатуру. Инъекция осуществляется "вслепую", т.е. на не вскрытом животном. Поэтому следует заранее рассчитать объем вводимой массы для данного вида животного, чтобы не допустить разрыва сосудов. Для достаточно полной инъекции артериальной системы крысы требуется примерно 3 см³ массы. После окончания инъекции одновременно вынимают иглу и затягивают вторую лигатуру. Для застывания желатины тушку животного следует на некоторое время (до 5 мин) поместить в холодную воду. После охлаждения вскрытие проводят обычным путем. В процессе препаровки при комнатной температуре и под осветителем желатиновая инъекционная масса может разжижаться и вытекать из сосудов при их повреждении. Чтобы этого не произошло, следует после вскрытия грудной и брюшной полости поместить тушку на несколько часов в слабый раствор (1:19) формалина.

ВНЕШНИЙ ОСМОТР

Крыса по своему общему виду сохраняет весьма примитивный тип строения, измененный у большинства млекопитающих.

В голове (*caput*) различают вытянутый передний *лицевой* отдел и задний *мозговой, или черепной*. На границе этих отделов находятся *глаза*, снизу от которых резко выделяются *скулы (zygoma)*, образованные скуловыми дугами. Позади скуловых дуг располагаются наружные *ушные раковины*. Лицевая часть заканчивается носом и отверстиями *ноздрей*. На вентральной стороне располагается *рот*.

Шея (cervix) на целом животном нерезко выражена благодаря шерстному покрову. На тушках этот отдел, служащий для подвижной связи головы с туловищем, виден ясно. С дорсальной стороны шеи можно прощупать шейные позвонки, а с вентральной – трахею с лежащей впереди гортанью.

В *туловище* (corpus) различают передний твердый *грудной* отдел, основой стенок которого служат ребра, прощупываемые под кожей, и мягкий – *брюшной*, стенки которого образованы только мускулатурой. На спинной стороне можно выделить *поясничный отдел*, лежащий перед местом отхождения задних конечностей, и *крестцовый отдел*, расположенный перед корнем хвоста.

Хвост (cauda) очень длинный и сплошь покрыт роговыми чешуйками, сгруппированными в поперечные ряды.

Конечности типично наземные. Передняя и задняя конечности состоят из трех отделов: *проксимального* (stylopodium), в передней конечности это *плечо* (brachium), в задней – *бедро* (femur); *среднего* (zeugopodium), соответственно *предплечье* (antebrachium) и *голень* (crus); *дистального* отдела (autopodium) – *кисть* (manus), *стопа* (pes).

Проксимальные отделы передней и задней конечностей плотно прилегают к туловищу и скрыты под кожей. Скелетная основа их легко прощупывается, так же как и плечевой и тазовый пояса, к которым конечности прикрепляются.

Плечо направлено назад от места прикрепления, бедро – вперед. Под углом к проксимальному отделу через локтевой и коленный суставы прикрепляются предплечье и голень.

Кисть и стопа крысы имеют типичное строение пятипалой конечности. У кролика и хищных, относящихся к пальцеходящим млекопитающим, стопа удлинена и в ней имеется сильно развитый вырост пяточной кости – *пятка*, к которому прикрепляются сухожилия мышц – разгибателей голеностопного сустава. Пятка располагается довольно высоко.

У крысы кисть имеет пять *пальцев* (dactylus), но только четыре из них развиты нормально. Первый палец хотя и имеет нормальный скелет и мускулатуру, но скрыт под кожей, поэтому конечность выглядит четырехпалой. На не покрытой волосами ладонной поверхности имеется пять бугорков. Задняя конечность имеет пять хорошо выраженных пальцев и шесть бугорков на подошвенной поверхности.

У хищных на задней конечности только четыре пальца.

Покровы млекопитающих состоят из кожи, включающей два слоя: эпидермис и собственно кожу, – и шерстного, или волосяного, покрова – производного эпидермиса. В коже, как правило, развиты многочисленные кожные железы – сальные и потовые.

Потовые железы млекопитающих относятся к моноптихальным железам. В этих сложных железах секретирующие клетки расположены в два слоя на внутренней поверхности стенки железы. Все потовые железы млекопитающих принято разделять на два типа: апокриновые и эккрино-

вые. По данным электронной микроскопии, и те и другие секретируют по мерокриновому типу, поскольку во время высвобождения секреторного продукта цитоплазма не утрачивается. Поэтому в настоящее время их соответственно обозначают как "а-железы" и "е-железы". Первые открываются в волосяные фолликулы над местом, где открываются сальные железы. Секрет их, как правило, богат белками, и поэтому их деятельность как потовых желез менее экономична. Из этой категории желез происходят млечные железы. Кроме того, объединяясь в группы с сальными железами, "а-железы" образуют расположенные на разных участках тела специфические "пахучие" кожные железы, связанные с маркировкой территории и общением между особями и полами.

Железы второй категории развиваются вне связи с волосяным покровом, в частности на подошвенных бугорках. Секрет "е-желез" свободен от белка и поэтому более экономичен для целей терморегуляции.

Сальные железы относятся к полиптихимальным железам. Секретирующие клетки, отделяясь от стенок, постепенно заполняют весь просвет железы, достигают отверстия ее протока и, разрушаясь (голокриновый тип секреции), опорожняются. Как и потовые железы, группируясь, они могут образовывать "пахучие" железы.

Шерстный покров, состоящий из *волос* (pilus) разных категорий, покрывает большую часть тела млекопитающих. Волосы удобно рассмотреть под большим увеличением бинокулярного микроскопа (x56), выдернув при помощи пинцета небольшой пучок волос и поместив его в каплю глицерина на предметном стекле. *Направляющие волосы* – самые длинные и толстые, кончики их далеко выдаются над вершинами волос других категорий. Каждый направляющий волос у крысы сильно уплощен. На проксимальном конце волоса иногда остается небольшое утолщение – *луковица волоса*. При большом увеличении на поверхности волоса можно видеть сложный чешуйчатый рисунок, образованный границами клеток кутикулы волоса (см. ниже). *Остевые волосы* несколько короче и нежнее направляющих. Каждый такой волос состоит у крысы из двух частей примерно равной длины: нижней – более тонкой, почти округлой в сечении, имеющей плавные волнообразные изгибы, и верхней – более расширенной, уплощенной и прямой. Эта часть остевого волоса называется *граной*. У крысы она незначительно отличается по толщине от основной части волоса, тогда как у других млекопитающих (например, хищных) разница может быть значительной. Как и на направляющем волосе, на остром, особенно на грани, хорошо заметен кутикулярный рисунок. *Пуховые волосы* небольшого размера, тонкие, почти округлые в сечении и волнообразно изогнутые. Между типичными остевыми и пуховыми волосами имеется серия переходных групп.

Рассматривая отдельные группы волос, мы обычно имеем дело только со *стержнем волоса* (scapus pili), т.е. той частью, которая выступает над поверхностью кожи. Строение погруженного в кожу *корня волоса* (radix pili) вместе с утолщенной его частью – *луковицей волоса* (bulbus

Рис. 46. Схема строения волоса и волосяной сумки:

в.с. — волосяной сосочек; к.в. — кутикула волоса; к.в.в. — кутикула внутреннего влагалища; к.с. — корковый слой; н.в.в. — наружное волосяное влагалище; с.в. — сердцевина волоса; с.Гн. — слой Генле; с.Гк. — слой Гексли

рili) — можно рассмотреть только на микроскопических препаратах. При этом лучше всего использовать изготовленные объединением "Медучпособие" стандартные продольные и поперечные гистологические срезы кожи и волоса человека*.

Основную массу волоса составляет *корковый слой* (рис. 46, к.с.). Его ороговевающие клетки в корне волоса еще несут ядра, последние вытянуты в длину в дистальной части и имеют округлую форму в области луковицы волоса.

Хорошо развита в стержне волоса *серцевина волоса* (рис. 46, с.в.) в корне представлена только одним рядом клеток. Уплотненные клетки *кутикулы волоса* в корне выглядят более высокими. Этот слой на препарате представлен цепочкой ядер (рис. 46, к.в.).

Луковица волоса состоит из однородных клеток, не отличающихся строением от клеток мальпигиева слоя эпидермиса кожи. Клетки луковицы сохраняют способность к делению и обеспечивают у человека постоянный рост волоса. Корень волоса вместе с волосяной луковицей погружен в сумку волоса, которая состоит из наружного и внутреннего влагалища.

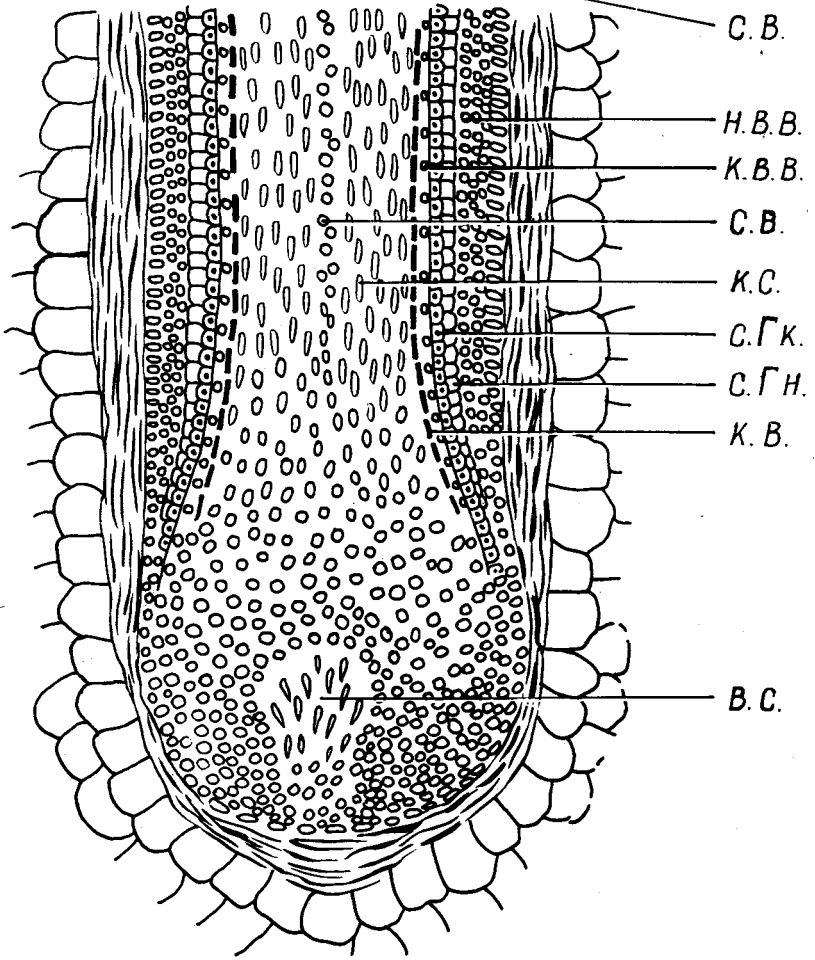
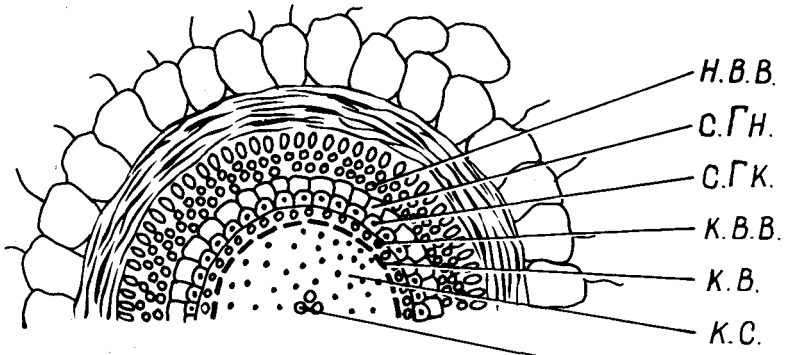
Во внутреннем влагалище, непосредственно прилегающем к корню волоса, можно различить несколько слоев. Наиболее внутренний — *кутикула внутреннего влагалища* волоса, состоящая из одного ряда уплотненных клеток (рис. 46, к.в.в.). Кнаружи от нее лежит *слой Гексли* (рис. 46, с.Гк.), образованный слегка вытянутыми клетками, содержащими ядра. Самый наружный — *слой Генле* (рис. 46, с.Гн.) — состоит из удлиненных безъядерных ороговетших клеток.

Наружное волосяное влагалище, или волосяной мешок (рис. 46, н.в.в.), — прямое продолжение эпидермиса кожи, завернувшегося в глубь волосяной сумки. Клетки самого наружного слоя, соответствующего нижнему слою эпидермиса, имеют вытянутую цилиндрическую форму. Наконец, внутренний слой состоит из ряда плоских неороговетших эпителиальных клеток.

Снаружи волосяная сумка окружена плотной соединительной тканью. На препарате кожи человека видно, что корень волоса погружен в подкожную жировую клетчатку. У разных млекопитающих разные формы волос могут быть погружены в кожу на различную глубину, оканчиваясь в корнуме или достигая подкожной жировой клетчатки.

В верхнюю часть волосяного мешка, точнее в его полость, открываются *сальные железы* (gl. sebacea), построенные по типу альвеолярных (гроздевидных) желез.

*Изучение строения кожи по микропрепаратам можно отложить до окончания вскрытия.



Как правило, у млекопитающих волосы различных типов объединяются в одетые общей соединительно-тканной капсулой волосяные пучки. В каждый пучок входят направляющий волос, остевые и пуховые. Строение отдельного волосяного пучка можно рассмотреть на плоскостном срезе кожи.

Строение кожи млекопитающего лучше всего рассмотреть на поперечных гистологических срезах кожи подошвенной области крысы.

Эпидермис (epidermis). На препаратах, окрашенных гематоксилин-эозином, хорошо виден отличающийся темно-фиолетовой окраской от собственно кожи и отделенный от нее тонкой *основной перепонкой* (membrana basilaris) наружный слой – эпидермис, являющийся производным эктодермы. В нем можно различить несколько слоев клеток.

Самым внутренним, прилегающим к основной перепонке, будет слой цилиндрических или призматических рыхло расположенных в несколько рядов клеток. Ядра этих клеток несколько вытянуты, а цитоплазма не заключает в себе никаких следов рогового вещества. Клетки этого *основного, или росткового, слоя эпидермиса* (stratum basillare, stratum germinativum) сохраняют способность к делению. Благодаря делению клеток основного слоя образуются все вышележащие слои эпидермиса. Основной слой огибает вдающиеся в эпидермис сосочки кориума и потому имеет на срезе волнообразную форму.

Над базальным слоем располагается *зернистый слой* (stratum granulosum). Клетки, его составляющие, обычно имеют многогранную форму, а ближе к поверхности – уплощенную – и располагаются в несколько рядов.

Зернистый слой без резких границ переходит в лежащий над ним *блестящий слой* (stratum lucidum); клетки последнего сильно уплощены и содержат в цитоплазме небольшие капельки кератогиалина. На препаратах этот слой обычно отличается более интенсивной окраской.

Над блестящим слоем лежит так называемый *роговой слой* (stratum corneum). На препаратах это относительно более прозрачный пласт. Его можно разделить на три подслоя: промежуточный, собственно роговой и шелушащийся. Промежуточный слой отличается сморщенными ядрами. В шелушащемся слое (самом поверхностном) клетки слабо связаны между собой и легко отпадают от кожи.

Следует заметить, что у мелких животных, таких, как крыса, даже на коже подошвы разделение эпидермиса на слои видно нечетко. При необходимости строение эпидермиса можно разобрать также на срезах обволосенных участков кожи, но здесь он очень тонок и в нем четко отдифференцирован только основной слой.

Собственно кожа, или кориум, или дерма (corium s. derma) – производное мезодермы и лежит непосредственно под эпидермисом. Она представлена идущими в разных направлениях соединительно-тканными эластическими и коллагеновыми волокнами, между которыми видны ядра соединительно-тканных клеток. На участках кожи с шерстным

покровом толщина собственно кожи во много раз превосходит толщину эпидермиса. На подошве лап разница в толщине менее значительна. Как уже указывалось, граница между эпидермисом и собственно кожей не является ровной линией из-за того, что дерма вдаётся в эпидермис многочисленными сосочками. Этот слой дермы, отличающийся и более рыхлым расположением волокон, носит название *сосочкового* (*stratum papillare*). Следует отметить, что степень развития сосочкового слоя стоит в прямой зависимости от толщины эпидермиса; ведь эпидермис не имеет собственных кровеносных сосудов и клетки его слоев снабжаются лимфой, просачивающейся из дермы. Вдающиеся в толстый эпидермис длинные сосочки, богатые кровеносными сосудами, обеспечивают питание его средних слоев.

Сосочковый слой без резких границ переходит в *сетчатый слой кориума* (*stratum reticulare*), отличающийся более плотным расположением волокон. В этом слое, как правило, на обволосенных участках кожи лежат сумки волос.

Между мускулатурой и сетчатым слоем кориума обычно располагается тонкий слой *подкожной клетчатки* (*tela subcutanea*), образованной рыхлым слоем соединительной ткани, волокна которой с одной стороны переходят в волокна сетчатого слоя, а с другой стороны сливаются с соединительной тканью, одевающей лежащую под кожей мускулатуру. В этом слое лежат многочисленные жировые клетки, благодаря чему в подкожной клетчатке может скапливаться большое количество жира. При обычных гистологических проводках жир растворяется в спиртах, бензоле и эфире, поэтому для его выявления следует изготовить специальные срезы на замораживающем микротоме с последующей окраской Суданом III.

Такое строение собственно кожи характерно для обволосенных участков тела. В области подошв подкожная клетчатка может быть развита слабо, а в собственно кожу могут быть включены отдельные мускульные пучки. Кроме того, в этой области можно наблюдать потовые железы.

Потовые железы (*glandula sudorifera*) имеют трубчатое строение. На удачно прошедших срезах подошвы можно видеть открывающийся на поверхность кожи проток железы, а под ним – лежащие в рыхлой соединительной ткани перерезанные петли железы – трубочки, стенки которых выстланы однослойным секретирующим эпителием.

Млечные железы (*glandula mammae*) хотя и имеют альвеолярное строение, но являются производными потовых желез. Железы располагаются под кожей по бокам вентральной стороны тела и особенно сильно развиты достигают в момент выкармливания детенышей. Железы имеют дольчатое строение. Их изучение лучше всего рассмотреть на первом этапе вскрытия, когда после разреза вдоль средней линии кожа будет отпрепарирована и отвернута в стороны. При внешнем осмотре можно обнаружить, если раздвинуть волосы по бокам брюха, только

соски (*mammilla*). У крысы и кролика протоки млечной железы не сливаются в общий проток, а открываются самостоятельно на вершине каждого соска; таким образом, у крысы и кролика сосок истинный. У крыс и кроликов обычно бывает от 8 до 12 (реже больше) сосков (2–4 грудных, 4 брюшных, 2 паховых). У самцов млечные железы не развиты, но рудименты сосков заметны довольно хорошо.

Проксимальные участки пальцев и хвост у крысы одевает сильно ороговевший эпидермис, образующий чешуи, которые на хвосте имеют форму прямоугольников. Вдоль утолщенного заднего края каждой хвостовой чешуи располагаются 3–4 жестких волоса, идущих почти параллельно поверхности хвоста.

Когти (*unguis s. falcula*) – производные эпидермиса. Каждый коготь одевает как чехлом дистальный отдел последней когтевой фаланги пальца. При небольшом увеличении бинокулярного микроскопа можно убедиться, что каждый коготь состоит из двух частей: верхней, образующей дорсальную и латеральные части когтя и состоящей из плотного рогового вещества – *когтевой пластинки* (*unguis*), и небольшой, более мягкой, лежащей снизу *подошвенной пластинки* (*subunguis*). Над основанием когтя поднимается хорошо заметная складка кожи – *когтевой валик* (*vallum unguis*).

Теперь обратимся к расположению на теле крысы особых чувствующих волос – вибриссы.

Вибриссы (*vibrissae*) являются органами осязания. Это особые жесткие волосы, располагающиеся в основном на конце морды. Как правило, хорошо видны только очень крупные вибриссы, значительно выступающие над волосяным покровом. При необходимости рассмотреть расположение всех вибрисс можно приготовить специальный препарат. Снятую с головы свежую шкурку животного выдерживают в 1%-ном растворе NaOH до тех пор, пока волосы не начинают легко выдергиваться. Вибриссы при этом остаются в сумках и четко выделяются на голой коже.

Строение вибриссы несколько отличается от строения типичного волоса. Вибриссы обладают значительной подвижностью благодаря хорошо развитым поперечно-полосатым мускулам, прикрепленным к нижней части сумки вибриссы, мускулы могут двигать сумку, а вместе с ней – вибриссу. Чувствительность вибриссы увеличивается богатой иннервацией, а также наличием в сумке крупных кровеносных синусов, обеспечивающих “мягкую” подвижность вибриссы.

По местоположению и функциональному значению у грызунов различают до 19 вибриссных групп, расположенных на голове и теле животного (рис. 47). У белых крыс можно рассмотреть следующие группы вибрисс, расположенные на голове:

Усы (*vibrissae mystaceales*, рис. 47, *в.ту.*) – пять горизонтальных рядов наиболее крупных вибрисс, расположенных по бокам головы. Окружая голову животного, они обеспечивают тактильную ориентацию в ближнем участке пространства.

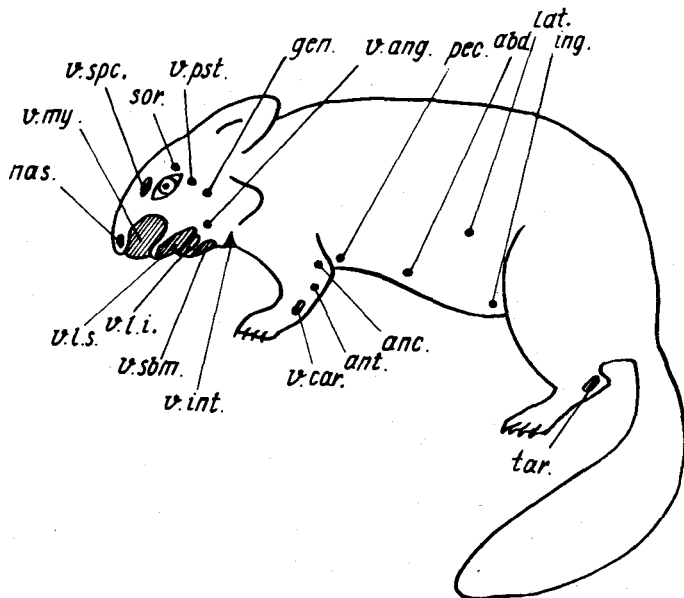


Рис. 47. Схема расположения вибриссных полей и отдельных вибрисс на теле млекопитающего:

abd. — брюшные вибриссы (*v. abdominalis*); *anc.* — локтевые вибриссы (*v. anconaealis*); *ant.* — предплечные вибриссы (*v. antibrachialis*); *gen.* — щечные вибриссы (*v. genalis*); *ing.* — паховые вибриссы (*v. inguinalis*); *lat.* — боковые вибриссы (*v. lateralis*); *nas.* — носовые вибриссы (*v. nasalis*); *pec.* — грудные вибриссы: (*v. pectoralis*); *sor.* — надглазничные вибриссы (*v. supraorbitalis*); *tar.* — пяточные вибриссы (*v. tarsalis*); *v.ang.* — угловые вибриссы; *v.car.* — запястные вибриссы; *v.int.* — шейные вибриссы; *v.l.i.* — нижнегубные вибриссы; *v.l.s.* — верхнегубные вибриссы; *v.my.* — усы; *v.pst.* — заглазничные вибриссы; *v.sbm.* — подбородочные вибриссы; *v.spc.* — вибриссы брови

Околоротовые вибриссы образуют два поля — *верхнегубные* (*vibrissa labialis superior*, рис. 47, *v.l.s.*) и *нижнегубные* (*vibrissa labialis inferior*, рис. 47, *v.l.i.*), окружающие ротовое отверстие. Это относительно короткие вибриссы, расположенные в несколько рядов.

Подбородочные вибриссы (*vibrissa submentalis*, рис. 47, *v.sbm.*) располагаются на вентральной стороне нижней челюсти. В этой группе наиболее четко выделяются задние крупные вибриссы, тогда как передние, меньшие по размеру, нечетко дифференцируются от нижнегубных. Мелкие околоротовые вибриссы, вероятно, сигнализируют о положении пищи в недоступном ("мертвом") для других органов чувств околоротовом пространстве. Длинные подбородочные вибриссы, как и усы, являются "сторожевыми" вибриссами. К "сторожевым" можно отнести следующие группы вибрисс.

Вибриссы брови (*vibrissa superciliaris*, рис. 47, *v.sp.c.*) – две длинные вибриссы, расположенные над глазом.

Заглазничные вибриссы (*vibrissa postorbitalis*, рис. 47, *v.pst.*) – одна или две крупные вибриссы, лежащие позади и чуть ниже заднего угла глаза.

Угловые вибриссы (*vibrissa angularis*, рис. 47, *v.ang.*) – не очень крупные вибриссы, расположенные чуть позади углов рта.

Шейные вибриссы (*vibrissa interramalis*, рис. 47, *v.int.*) – поперечный ряд из трех вибрисс, сидящих у крысы на небольшом возвышении позади подбородочных вибрисс.

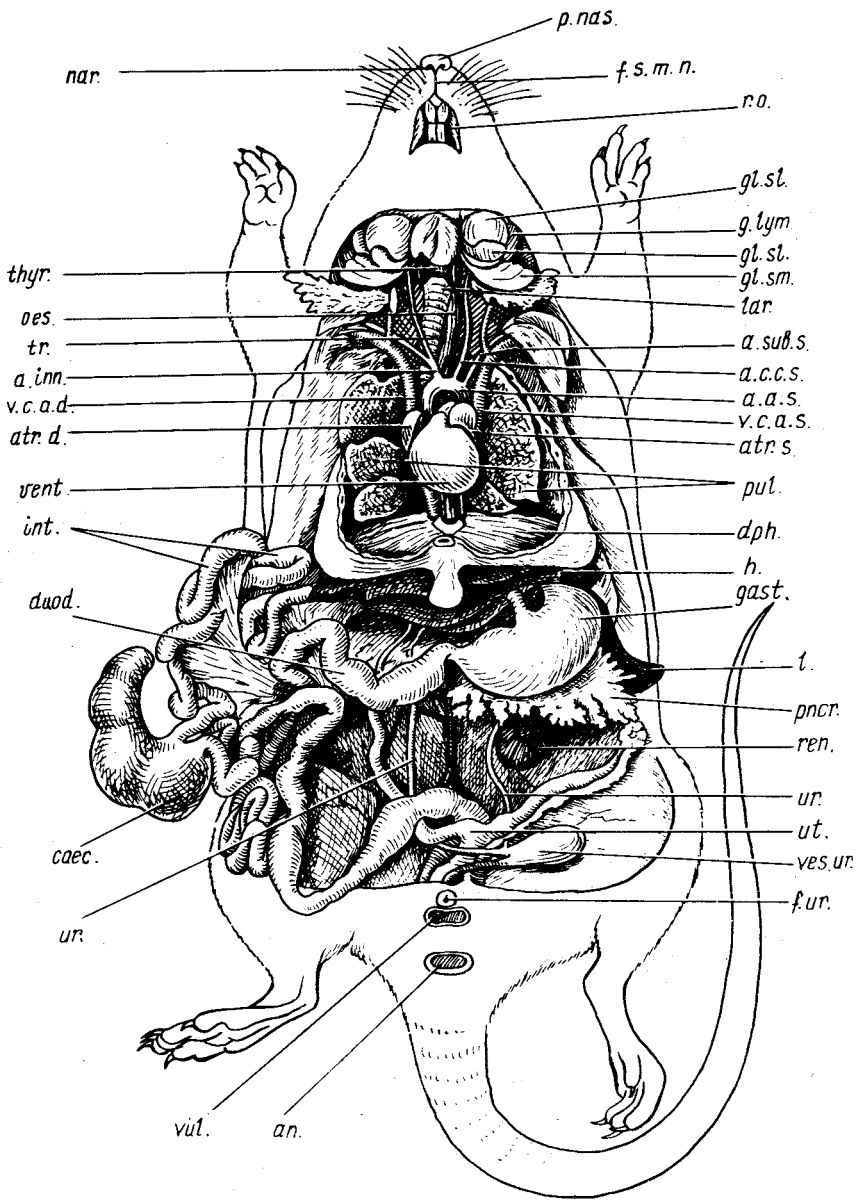
Описанные группы головных вибрисс характерны для белой крысы. У других видов можно наблюдать и другие группы, в первую очередь *щечные вибриссы* (*vibrissa genalis*, рис. 47, *gen.*). Названия этих групп легко установить пользуясь схемой вибрисс (рис. 47). На основании этой схемы можно при необходимости обнаружить вибриссы, расположенные на туловище и конечностях животных. У крысы без дополнительной препаровки видны *запястные вибриссы* (*vibrissa carpalis*, рис. 47, *v.car.*), расположенные в области запястья на волярной стороне лапы.

Ноздри (*paris*, рис. 48, 49, *par.*) – парные отверстия, лежащие на переднем конце морды, носящей название *верхушки носа* (*apex nasi*). Вокруг ноздрей располагается голая, лишенная волос кожа – *носовое зеркало* (*plantum nasale*, рис. 48, 49, *p.nas.*). У крысы кожа носового зеркала гладкая, у хищных – разделена бороздками на мелкие дольки, у кролика носовое зеркало отсутствует. Выделяемый серозными железами секрет поддерживает кожу зеркала все время влажной. По средней линии носовое зеркало разделено продольной бороздой, вниз от которой отходит *срединная подвижная уздечка носа* (*frenulum septimobilium parium*, рис. 48, 49, *f.s.t.n.*), разделяющая верхнюю губу. Более подробное описание см. в разд. "Дыхательная система".

Глаза (*oculus*) располагаются у крысы на верхнебоковой части головы. Глазное яблоко прикрыто *верхним и нижним веком* (*palpebra superior et palpebra inferior*), по краям которых сидят особые осязательные волоски – *ресницы* (*cilium*). В переднем углу глаза лежит *третье веко* (*palpebra tertia*), представляющее собой складку конъюнктивы.

Рис. 48. Общая топография внутренних органов крысы *Rattus norvegicus*:

a.a.s. – левая дуга аорты; *a.c.s.s.* – левая общая сонная артерия; *a.inn.* – безымянная артерия; *ap.* – анальное отверстие; *a.sub.s.* – левая подключичная артерия; *atr.d.* – правое предсердие; *atr.s.* – левое предсердие; *soec.* – слепая кишка; *dph.* – диафрагма; *duod.* – двенадцатиперстная кишка; *f.s.t.n.* – подвижная уздечка носа; *f.ur.* – мочевое отверстие; *gast.* – желудок; *gl.sl.* – подязычная железа; *gl.stn.* – подчелюстная железа; *g.lym.* – лимфатические узлы; *h.* – печень; *int.* – кишечник; *l.* – селезенка; *lar.* – гортань; *par.* – ноздря; *oes.* – пищевод; *pnscr.* – поджелудочная железа; *p.nas.* – носовое зеркало; *pul.* – легкие; *ren.* – почка; *r.o.* – ротовое отверстие; *thyg.* – щитовидная железа; *tr.* – трахея; *ur.* – мочеточник; *ut.* – матка; *v.c.a.d.* – правая передняя полая вена; *v.c.a.s.* – левая передняя полая вена; *vent.* – желудочек сердца; *ves.ur.* – мочевой пузырь; *vil.* – отверстие влагалища



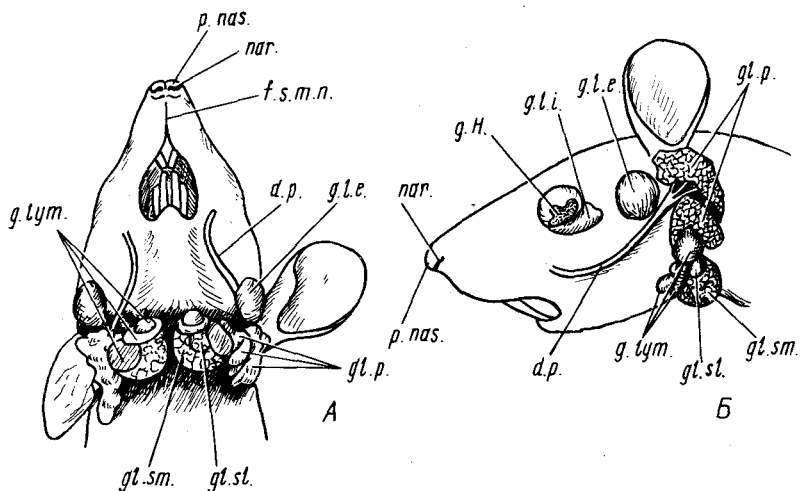


Рис. 49. Расположение желез и лимфатических узлов на голове крысы *Rattus norvegicus*. А — вид снизу; Б — вид сбоку:

d.p. — проток околоушной железы; *f.s.m.n.* — срединная подвижная уздечка носа; *g.H.* — гардерова железа; *g.l.e.* — внеглазничная слезная железа; *g.l.i.* — внутриорбитальная слезная железа; *g.lym.* — лимфатические узлы; *g.l.p.* — околоушная слюнная железа; *g.sl.* — подязычная железа; *g.sm.* — подчелюстная железа; *nar.* — ноздря; *p.nas.* — носовое зеркало

Наружное ухо (*auris externa*) представлено ушной раковиной и наружным слуховым проходом. В ушной раковине (*auricula*) различают выпуклую наружную (заднюю) часть — *спинку* (*dorsum*) — и вогнутую внутреннюю — *ладьевидную ямку* (*fossa scaphoidea*). Ушная раковина переходит в *наружный слуховой проход* (*meatus acusticus externus*).

Ротовое отверстие, или ротовая щель (*rima oris*, рис. 48, *r.o.*), имеет вид поперечной щели относительно небольшого размера и окружено мягкими, покрытыми шерстью губами.

На заднем конце брюшной поверхности туловища хорошо виден ряд отверстий. У самок крысы таких отверстий три: наиболее каудально у основания хвоста расположено *заднепроходное отверстие* (*anus*, рис. 48, *an.*), несколько впереди от него — *отверстие влагалища* (*vagina*, рис. 48, *vag.*), отделенное небольшой кожной перемышкой от лежащего еще более краниально *мочевого отверстия* (*foramen urinae*, рис. 48, *f.ur.*). Мочевое отверстие располагается на вершине небольшого, направленного назад сосочка, носящего название *клитора* (*clitoris*), который может прикрывать отверстие влагалища.

Для того чтобы хорошо рассмотреть все три отверстия, следует сосочек и мочевое отверстие оттянуть вперед.

У самок кролика и других рассмотренных в данном руководстве млекопитающих мочевое отверстие и отверстие влагалища открываются

в мочеполовую пазуху, имеющую наружное отверстие в виде продольной щели, называемой срамной щелью (*rima pudenda*).

У самцов крысы впереди заднепроходного отверстия находится *мошонка* (*scrotum*) – парное выпячивание задней части брюшной полости, связанное с последней паховым каналом и заключающее в себе семенники. У грызунов семенники могут втягиваться в брюшную полость, и в этом случае мошонка спадается. У крысы правая и левая части мошонки сливаются сзади, так что парность ее структуры не видна. У кролика мошонка парная, но семенники находятся в ней только в период размножения. Вне этого периода они втягиваются в широкие паховые каналы. У хищных мошонка резко разделена.

Впереди мошонки находится *половой член* (*penis*), на вершине которого расположено *мочеполовое отверстие* (*foramen urogenitale*).

Пространство между заднепроходным отверстием и совокупительным органом у самцов или отверстием влагалища у самок называется *промежностью* (*perineum*).

ВСКРЫТИЕ

Оттянув пинцетом кожу перед анальным отверстием, делают небольшой поперечный разрез, а затем разрезают кожу вдоль по средней линии вентральной стороны вплоть до подбородка. При этом разрез около наружных половых органов проводят с двух сторон, оставляя их с небольшим участком кожи при тушке. Отпрепарировав кожу от тушки и раздвинув ее в стороны, несколько расширяют края разреза. При этом не следует слишком сильно отделять кожу от тушки в области передних конечностей, помня, что здесь проходят наружные грудные артерии и вены (особенно крупные у самок, поскольку они снабжают кровью млечные железы). Впереди от наружных половых органов проводят по средней линии продольный разрез вентральной стенки брюшной полости, а затем разрезают по средней линии грудины. Чтобы не повредить кишечник, легкие, крупные кровеносные сосуды и зубную железу, оттягивают вентральную сторону брюшной, а затем и грудной полости на себя и вводят в разрез тупую браншу ножниц. Осторожно раздвинув края разреза, находят диафрагму – поперечную мускульную перегородку, отделяющую грудную полость от брюшной. Аккуратно надрезают ее с двух сторон у самой стенки тела, после этого отворачивают в стороны стенки грудной и брюшной полости и закрепляют их булавками.

ОБЩАЯ ТОПОГРАФИЯ ВНУТРЕННИХ ОРГАНОВ (рис. 48)

Прежде чем знакомиться с общей топографией внутренних органов, следует рассмотреть две железы внутренней секреции, щитовидную и зубную, которые легко могут быть повреждены или даже удалены в процессе дальнейшей препаровки.

Зобная, или вилочковая, железа (*glandula thymus*) крысы располагается в передней части грудной полости, плотно прикрепляясь к груди и прикрывая от препарирующего часть сердца и отходящие от него сосуды. Ее паренхиматозная железистая ткань разделяется перегородками на мелкие дольки. У молодых животных железа развита достаточно хорошо и разделяется, по крайней мере в задней части, на две доли. У взрослых животных и особенно у старых железа сильно уменьшается в размерах и на ее месте располагается крупное жировое тело, от которого ткань железы отличается сероватым цветом. При изучении кровеносной системы на молодых животных зобную железу приходится удалять; при этом следует постараться не повредить крупных кровеносных сосудов.

Щитовидная железа (*glandula thyreoidea, thyr.*). Осторожно раздвигая мышцы в области шеи, находят лежащую под ними трахею. По бокам переднего конца трахеи располагаются две красноватые доли щитовидной железы (*lobus sinister et lobus dexter*), соединенные тонкой перемычкой, называемой *перешейком* (*isthmus glandulae thyroidea s. pars intermedia*). Обе доли имеют форму треугольника с вершиной, направленной вперед. У соболя и норки щитовидная железа представлена двумя долями, не соединенными перемычкой.

Околощитовидная железа (*glandula parathyroidea*). У крысы это парные небольших размеров светлые овальные тельца, прилегающие сбоку к верхушечной части правой и левой доли щитовидной железы. У кролика околощитовидные железы имеются в количестве двух пар, однако верхняя, или внутренняя, пара включена в ткань щитовидной железы так, что на препарате видны только небольшие бобовидной формы тельца *нижней доли* (*glandula parathyroidea inferior*), прилегающие к задним отделам боковых долей щитовидной железы. У соболя и норки околощитовидные железы мелкие.

Закончив изучение желез, следует разобраться в общей топографии внутренних органов. Для этого необходимо посильнее раздвинуть стенки полости тела. На давно забитых или фиксированных животных можно увеличить разрез грудной полости, подрезав нижние концы ребер, при этом не следует срезать очень большие участки (это касается в первую очередь передней части грудной полости), чтобы не повредить крупные кровеносные сосуды.

Все внутренние органы располагаются в *полости тела* (*coelom*). У млекопитающих с помощью диафрагмы полость разделена на две части: *грудную* (*cautum thoracis*) и *брюшную* (*cautum abdominale*). Стенки обеих полостей, а также диафрагма покрыты тонкой *серозной оболочкой* (*tunica serosa*), или *париетальным листком брюшины* (*lamina parietalis*), в чем легко убедиться, оттянув оболочку от стенки брюшной полости с помощью препаровальной иглы. Как уже указывалось при описании других классов позвоночных, в брюшной полости листки серозной оболочки правой и левой стороны, в области середины дорсальной стенки соприкасаются и, свешиваясь вниз, уже как *висцеральные листки брюшины*

(*lamina visceralis*) одевают внутренние органы. Фактически внутренние органы, как и кровеносные сосуды, их снабжающие, лежат между правым и левым висцеральными листками. Висцеральные листки, с помощью которых внутренние органы брюшной полости подвешены к стенке тела, называются *брыжейками* (*mesenterium*), а связывающие органы друг с другом — *сальниками* (*omentum*).

В грудной полости отношения более сложные. В схеме их можно представить следующим образом. Выстилающий стенки полости париетальный листок носит здесь название *плевры* (*pleura*). Спускаясь со средней части верхней стенки полости, правая и левая плевра направляются к груди, образуя срединную перегородку грудной полости — *средостение* (*mediastinum*), соответствующее висцеральным листкам брюшной полости. Каждый из висцеральных листков здесь получает название *средостенной плевры* (*pleura mediastinalis*). В верхней части средостения между листками располагаются аорта, пищевод, трахея, нервы и лимфатические узлы. Несколько ниже листки как бы расходятся, и каждый из них одевает соответствующее легкое, получая название *легочной, или висцеральной, плевры* (*pleura pulmonalis s. visceralis*). Затем листки снова объединяются и, наконец, получив название *перикардиальной плевры* (*pleura pericardiaca*), охватывают окологердечную сумку. На груди перед переходом в париетальные висцеральные листки снова объединяются, образуя *грудинно-перикардиальную связку* (*ligamentum sternopericardiacum*). Детальное знакомство с образованиями серозной оболочки следует отложить до изучения пищеварительной, дыхательной и кровеносной систем.

Отвернув в сторону зобную железу, удобно рассмотреть лежащее в передней части грудной полости относительно крупное *сердце* (*cor*). Его задний мускулистый отдел соответствует *правому и левому желудочкам* (*vent.*): впереди от которых справа и слева лежат более темноокрашенные тонкостенные *правое и левое предсердия* (*atr.d., atr.s.*).

Около переднего края правого и левого предсердий видны небольшие участки крупных венозных стволов — *правой и левой передних полых вен* (*v.c.a.d.; v.c.a.s.*). Между предсердиями виден крупный отходящий от желудочка артериальный ствол — *левая дуга аорты* (*a.a.s.*), от которого отходит *безымянная артерия* (*a.inn.*), а справа от препарирующего — два тонких ствола — *левая общая сонная* (*a.c.c.s.*) и *левая подключичная* (*a.sub.s.*) артерии.

Между отходящими артериальными стволами на средней линии шеи располагается укрепленная хрящевыми кольцами *трубка трахеи* (*tr.*), из-под ее задней части выступает левая сторона относительно узкой трубки — *пищевода* (*oes.*). Оттянув вперед мускулатуру нижней части шеи и головы вместе с лежащими здесь лимфатическими и слюнными железами, можно видеть располагающуюся в начале трахеи *гортань* (*lar.*) с прилегающей к ней щитовидной железой.

По бокам от сердца лежат *легкие* (*pul.*).

Диафрагма (diaphragma, *dph.*) – поперечная перегородка, отделяющая брюшную полость от грудной и играющая у млекопитающих наряду с грудной клеткой существенную роль в акте дыхания. Оттянув диафрагму назад, нетрудно убедиться, что краевые ее части представлены радиально идущими мускульными волокнами, а средняя часть остается сухожильной. Сухожильная часть прободена отверстиями, через которые проходят пищевод и задняя полая вена, а ближе к спинной стороне – спинная аорта.

Позади диафрагмы лежат темно-красные у свежезабитых животных *доли печени* (*h.*).

Вся брюшная полость позади печени заполнена петлями кишечника.

Оттянув петли кишечника назад, а печень вперед, легко удастся найти лежащий позади печени и смещенный в левую половину брюшной полости тела *желудок* (*gast.*), а также прилегающее к его дорсальной стороне вытянутое красное тельце *селезенки* (*l.*). К задней части желудка прилегает небольшая часть *поджелудочной железы* (*pnscr.*), основная масса которой располагается в петле двенадцатиперстной кишки. Железа состоит из разбросанных в брыжейке долек, которые отличаются от сопровождающей их жировой ткани более плотной структурой и розоватым цветом.

Оттянув вперед правую половину печени, нетрудно рассмотреть начало отходящей от желудка *двенадцатиперстной кишки* (*duod.*). Рассмотрение других отделов *кишечника* (*int.*) лучше отложить до изучения пищеварительной системы.

Для дальнейшей работы все петли кишечника отворачивают влево от препарирующего так, чтобы обнажились дорсальные стенки брюшной полости. При этой операции следует отметить лежащую слева от препарирующего короткую *слепую кишку* (*soes.*).

У самок в глубине полости, около заднего края селезенки, располагается небольшое гроздевидное тело левого *яичника*, к которому вплотную прилегают тонкие петли *яйцевода*, переходящие в расширенный отдел – *рог матки* (*ut.*). Как правило, яичник и яйцевод образуют общий покрытый сверху слоем жира клубок, прилегающий к краниальному концу рога матки. Размеры самого рога матки могут сильно варьировать в зависимости от возраста и физиологического состояния животного. Для того чтобы рассмотреть правый рог матки, яйцевод и яичник, следует кишечник отвернуть вправо. Впереди от лобкового симфиза два рога матки сливаются в непарную часть. Место слияния прикрыто *мочевым пузырем* (*ves.ur.*); обычно он сильно сокращается после хлороформирования животного и имеет вид небольшого овального плотного тельца.

У половозрелых самцов опущенные в мошонку *семенники* располагаются по бокам от основания хвоста. На вскрытом животном впереди от лобкового симфиза видны хорошо развитые *семенные пузырьки*, *мочевой пузырь* и *доли предстательной железы* (подробнее см. раздел о мочеполовой системе самца).

Почки (ren.) располагаются позади печени в поясничной области и плотно прилегают к дорсальной стенке брюшной полости. Правая почка располагается более краниально, чем левая. У крысы они имеют бобовидную форму. От медиальной стороны каждой почки отходит *мочеточник (ur.)*. Правый и левый мочеточники самостоятельно впадают в мочевой пузырь.

У кролика общий план расположения внутренних органов существенно не отличается от такового крысы. Однако следует учесть, что вся вентральная правая часть брюшной полости кролика занята сильно развитой у этого вида слепой кишкой и восходящим отрезком толстой кишки – ободочной кишкой, которые почти полностью прикрывают от препарирующего остальные петли кишечника. Оба отмеченных отдела поделены перетяжками на множество сегментов. Поджелудочная железа кролика имеет более рыхлое строение – ее дольки располагаются дальше друг от друга. Кроме того, имеются некоторые отличия и в крупных кровеносных сосудах. Так, от левой дуги аорты самостоятельно отходит только левая подключичная артерия, тогда как левая и правая общие сонные, а также правая подключичная берут начало от безымянной артерии.

Для соболя и норки можно отметить следующие особенности. Впереди от сердца наиболее вентрально лежит крупный непарный венозный сосуд – передняя полая вена, – который прикрывает трахею, пищевод, а также общий непарный артериальный ствол – плечеголовную артерию. Краниальные части легких далеко выступают вперед за передний край сердца. Сердце относительно крупное. Доли печени сильно вытянуты. Поджелудочная железа имеет дольчатое строение, но более компактна, чем у крысы и кролика. Ее доли расположены в брыжейке, соединяющей петли двенадцатиперстной кишки. Тонкий и толстый кишечник более короткие.

У собаки и кошки передняя полая вена также непарная, но она значительно короче, чем у куньих. Так же как и у кролика, от дуги аорты самостоятельно отходит только левая подключичная артерия. Остальные сосуды отходят общим плечеголовным стволом. Слепая кишка у кошки и собаки очень короткая.

ПИЩЕВАРИТЕЛЬНАЯ СИСТЕМА

Закончив изучение общей топографии внутренних органов, следует более детально рассмотреть отдельные системы органов. В силу ряда причин целесообразнее всего начать с пищеварительной системы. Хорошо развитая у млекопитающих пищеварительная трубка с ее многочисленными отделами и железами заполняет всю брюшную полость, и ее все равно приходится расправлять и отворачивать, чтобы рассмотреть другие органы, лежащие в брюшной полости. Изучение кровеносной системы,

многие сосуды которой снабжают кровью пищеварительные органы, затруднительно без знания отделов пищеварительной системы. В то же время существует опасность повреждения крупных кровеносных сосудов в процессе препаровки пищеварительной системы. Исходя из этого можно предложить следующий порядок работы, если вскрытие ведется на одном свежем экземпляре. После проведения общего вскрытия ознакомиться с основными кровеносными сосудами, отходящими и впадающими в сердце. Затем разобрать строение пищеварительной трубки позади желудка, одновременно знакомясь с артериальными и венозными сосудами, связанными с пищеварительной системой. После этого можно рассмотреть строение печени и, наконец, ротовой полости.

При возможности изучения кровеносной системы на отдельном инъецированном экземпляре следует полностью рассмотреть пищеварительную систему начиная с ротовой полости, отмечая крупные артериальные сосуды, идущие к различным отделам пищеварительной трубки, как это сделано и в данном руководстве.

Пищеварительная система построена довольно разнообразно у разных групп млекопитающих. Исходя из этого в основу описания положена пищеварительная система крысы как основного объекта. Кроме того, даны ссылки на отличительные особенности строения у кролика и хищных (соболь, норка, кошка, собака), жвачных (эмбрионов крупного рогатого скота) и свиньи.

РОТОВАЯ ПОЛОСТЬ

У млекопитающих в отличие от нижестоящих классов позвоночных ротовая полость отделена от носовой полости твердым и мягким нёбом. Перекрест дыхательных и пищеварительных путей, имеющийся у всех наземных позвоночных, у млекопитающих происходит в глотке, расположенной позади ротовой полости. Это обеспечивает возможность длительного нахождения пищи в ротовой полости без задержки дыхания. С обработкой пищи в ротовой полости связан и целый ряд особенностей последней, свойственный только млекопитающим. Кроме отделения ее от носовой полости следует отметить наличие дифференцированной зубной системы с группами зубов, выполняющими специфические функции (резцы, клыки, коренные) и по-разному развитыми у разных групп в зависимости от типа питания. Хорошо развитый мускульный язык служит для захвата пищи и перемещения ее в ротовой полости. Язык участвует и в акте глотания. Мягкие очень подвижные губы у многих видов участвуют в захвате пищи. В ротовую полость открывается значительное количество протоков слюнных желез, секрет которых служит не только для смачивания пищи, но благодаря наличию фермента амилазы участвует в ее переваривании, расщепляя крахмал до дисахаридов.

Прежде чем познакомиться со строением ротовой полости, необходимо рассмотреть лежащие непосредственно под кожей слюнные железы,

часть из которых, а особенно их протоки, могут быть повреждены при дальнейшей препаровке.

Для обнаружения слюнных желез необходимо снять кожу с боковой поверхности головы. Для этого оттягивают кожу по краям разреза, проведенного по вентральной стороне головы, отпрепаровывают ее от подлежащей ткани и отворачивают в сторону. При этом следует особенно тщательно следить за тем, чтобы мездра оставалась чистой. В противном случае вместе с кожей легко удалить и тесно прилегающие к ней железы. Чтобы полностью отвернуть лоскут кожи, приходится провести дополнительный поперечный разрез на уровне затылочной части головы. Лоскут кожи следует отделить впереди до уровня глазницы, сзади — до нижней части слухового прохода.

Околоушная железа (*glandula parotis*, рис. 49, *gl.p.*) крысы не является компактной железой, а состоит из многодольчатых лопастей, лежащих непосредственно под кожей. Дорсальные лопасти лежат непосредственно под слуховым проходом, вентральные доходят почти до средней линии нижней поверхности головы, каудальные простираются вплоть до плечевого сустава. На свежих препаратах доли железы чуть розоватого цвета. На фиксированных они обесцвечиваются и имеют вид жира, вместе с которым и могут быть удалены. Идущие от каждой доли железы протоки сливаются в единый проток *околоушной железы*, называемый также *стенстоновым протоком* (*ductus parotideus s. stenstonianus*, рис. 49, *d.p.*), который тянется по внешней поверхности жевательного мускула к углу рта, прободает щеку и открывается в ротовую полость против верхних коренных зубов. Этот тонкостенный прозрачный проток железы, тянувшийся рядом с ветвью лицевого нерва, обычно бывает трудно отпрепарировать. Одновременно со слюнными железами следует рассмотреть и слезные железы, которые часто лежат рядом со слюнными и могут быть легко за них приняты.

Внеглазничная слезная железа (*glandula lacrimalis exorbitalis*, рис. 49, *g.l.e.*). Уплощенная овальной формы железа грязновато-желтого цвета лежит у крысы под кожей на боковой поверхности головы вентральнее и впереди от слухового прохода. Ее часто принимают за околоушную слюнную железу. Проток внеглазничной железы тянется по верхней части жевательного мускула в область глазницы, где и открывается на задней части нижнего века.

Внутриорбитальная слезная железа (*glandula lacrimalis intraorbitalis*, рис. 49, *g.l.i.*). На том же препарате можно рассмотреть и вторую слезную железу. Для этого следует отпрепарировать и сильно оттянуть в сторону кожу в области глазницы. Железа лежит в нижней части глазницы и как бы подстилает глазное яблоко. Железистая ткань этого органа такая же, как у внеорбитальной железы. Протоки железы открываются во внутреннем углу глаза между верхним и нижним веками, но отпрепарировать их довольно трудно. Секрет обеих желез служит для смачивания наружной поверхности глазного яблока.

Гардерова железа (gl. Harderi s., gl. Harderiana, рис. 49, *g.H.*) у крысы лежит в нижней части глазницы, но несколько сдвинута вперед. От препарирующего она прикрыта внутриорбитальной слезной железой. Ткань гардеровой железы довольно плотная, поэтому железа легко отличается от слезной. Чтобы рассмотреть верхнюю часть гардеровой железы, нужно отпрепарировать и отвернуть слезную железу. У крысы гардерова железа довольно крупная и выстилает всю нижнюю стенку глазницы, однако, чтобы рассмотреть ее полностью, приходится или удалять скуловую дугу, или удалять глазное яблоко, что ведет к повреждению кровеносных сосудов. Поэтому операцию следует проводить только на фиксированном материале или при специальных исследованиях. Железа выделяет маслянистый секрет. Ее единственный проток, отпрепарировать который трудно, открывается на внутренней поверхности третьего века.

Вентральнее нижних долей околоушной слюнной железы, прилегая к заднему краю жевательного мускула, у крысы лежит ряд *лимфатических узлов*, или "желез" (lymphonodulus, s. lymphoglandula, s. glandula lymphatica, см. рис. 48, 49, *g.lym.*). Они более или менее округлой формы и плотной зернистой консистенции. На свежих препаратах лимфатические узлы розоватого, на фиксированных — буроватого цвета, чем легко отличаются от более светлых слюнных желез и жировых долек. С каждой стороны у крысы имеется по четыре узла, несколько различающихся по своей величине. Лежащий наиболее каудально и окруженный лопостями околоушной железы узел носит название *подчелюстного*, впереди от него располагаются три *подъязычных узла*.

Если отвернуть лимфатические узлы в сторону, то под ними открывается комплекс подчелюстной и подъязычной слюнных желез. На свежем материале это образование более плотное и компактное, чем околоушная железа, розового цвета и почти бобовидной формы. На фиксированном материале это плотное почти белое тело. Если аккуратно снять соединительно-тканную оболочку, то весь комплекс распадается на несколько долек разной величины (особенно при препаровке свежего материала).

Подчелюстная железа (gl. submaxillaris, рис. 48, 49, *g.sm.*) занимает всю медиальную и каудальную части комплекса. На фиксированных препаратах четко распадается на две доли — переднюю и заднюю, на свежих — ее можно разделить на большее количество мелких долек.

Подъязычная железа (gl. sublingualis, рис. 48, 49, *g.sl.*) расположена в переднелатеральном отделе комплекса и может быть прикрыта от препарирующего долями подчелюстной железы. Она выглядит как отдельная компактная долька чечевицеобразной формы. На свежих препаратах ткань ее светлее, чем у подчелюстной железы, на фиксированных — цвет обеих желез не отличается.

Хорошим критерием для разделения желез у крысы являются их протоки. От переднего конца комплекса отходят два протока: проток *подъязычной железы* (ductus sublingualis) и проток *подчелюстной железы*

(ductus submandibularis). Проследив их ход в каудальном направлении, для чего приходится раздвигать дольки желез, можно видеть, что первый проток выходит непосредственно из тела подъязычной железы, а второй — сливается из многочисленных протоков, идущих от отдельных долек подчелюстной железы. Выводные протоки тянутся в направлении заднего края жевательного мускула и уходят под него. Прослеживая дальнейший ход протоков по межчелюстному пространству, приходится удалять двубрюшный мускул, а также перерезать нижнюю челюсть в месте соединения ее ветвей, так как протоки тянутся вдоль ее внутренней поверхности. Такая операция неминуемо приводит к сильному кровотечению, поэтому ее можно проводить только на фиксированных экземплярах. Протоки открываются на дне ротовой полости на небольших сосочках, лежащих под вершиной языка (см. ниже).

Расположение и количество слюнных желез у других видов, рассматриваемых в данном руководстве, может сильно отличаться от вышеописанного.

У кролика имеется четыре пары крупных компактных слюнных желез: околоушная, подчелюстная, подъязычная, подглазничная. Кроме того, имеются мелкие железы в тканях языка, губ и мягкого нёба. Из мелких желез обычно особо выделяют щечные и поверхностную челюстную.

Околоушная железа (рис. 50, *gl.p.*) состоит из трех частей: верхней,

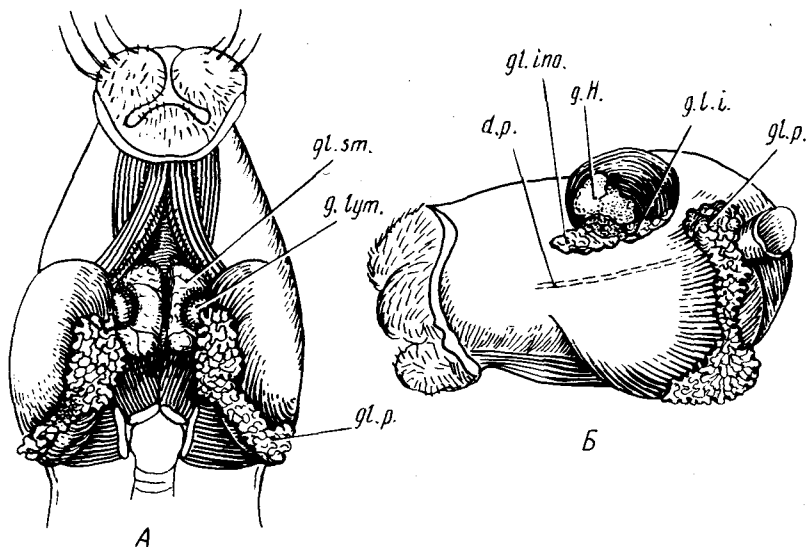


Рис. 50. Железы и лимфатические узлы кролика *Oryctolagus cuniculus*. Обозначения см. на рис. 49;

gl.ino. — подглазничная слюнная железа; А — вид снизу; Б — вид сбоку

расположенной вокруг основания ушной раковины, короткой соединительно-тканной перемычки, тянущейся вдоль заднего края ветви нижней челюсти, и крупной нижней, лежащей каудальнее и медиальнее заднего угла нижней челюсти. Тонкий отходящий от верхней части железы проток (рис. 50, *d.p.*), прободающий щеку и открывающийся против последнего верхнего кренного зуба, отпрепарировать довольно трудно.

Подчелюстная железа (рис. 50, *gl.sm.*) имеет вид овального вытянутого многодольчатого тела. Основная масса железы прилегает к медиальной стороне задней части ветви нижней челюсти. Задний ее край выходит за пределы нижней челюсти и снаружи прикрыт нижней долей околоушной железы. Между железами лежит лимфатический узел (рис. 50, *gl.lut.*). Выводной проток железы (*ductus submaxillaris s. d.Whartonianus*) отходит от спинной части ее переднего конца, идет вперед и вверх и открывается на дне ротовой полости сбоку от уздечки языка (см. ниже).

Подъязычная железа развита очень слабо, имеет вид растянутой рыхлой железистой массы бледно-розового цвета и сравнительно трудно различима. Железа располагается на дне ротовой полости, спереди от подчелюстной железы и сбоку от языка. Ее многочисленные протоки открываются на дне ротовой полости сбоку от языка.

Подглазничная, или глазничная, железа (*gl. lacrimalis infraorbitalis s. orbitalis*, рис. 50, *gl.ino.*). Эта сложная железа располагается у кролика в переднем нижнем углу глазницы. Чтобы ее рассмотреть, следует отпрепа-

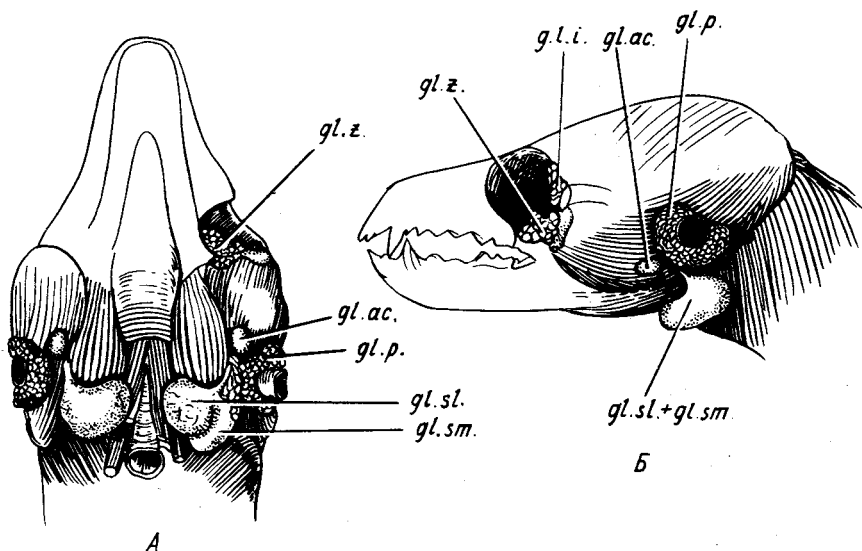


Рис. 51. Железы и лимфатические узлы норки *Mustela vison*. А — вид снизу; Б — вид сбоку. Обозначения см. на рис. 49:

gl.ac. — добавочная околоушная железа; *gl.z.* — скуловая слюнная железа

ризовать кожу на одной стороне головы вплоть до нижней части глазного яблока и оттянуть ее вверх, тогда обнажится лежащая под кожей подглазничная железа. Проток этой железы отпрепарировать трудно. Он отходит от ее нижней передней части, прободает щеку и открывается в ротовую полость против третьего коренного зуба. Сверху к подглазничной железе прилегает маленькая железа третьего века.

Если оттянуть посильнее вверх глазное яблоко, то на дне глазницы можно видеть латеральную часть *гардеровой железы* (рис. 50, *g.H.*). Последняя имеет вид компактного светло-желтого тела, значительных размеров.

Слезная железа (рис. 50, *g.I.i.*), похожая по структуре на только что описанную подглазничную слюнную железу, расположена вдоль заднего края глазницы. Рассмотреть ее можно, если снять кожу и плотную соединительно-тканную выстилку этой части глазницы.

У соболя и у норки *околоушная железа* небольшая и лежит у основания ушной раковины (рис. 51, *gl.p.*). Поскольку для изучения поступают тушки без шкур, чаще всего железа бывает повреждена в большей или меньшей степени и, как правило, при снятии шкурки удаляется или сильно повреждается ее выводной проток.

Добавочная околоушная железа (*glandula parotis accesoria*, рис. 51, 52, *gl.ac.*) часто остается с одной или двух сторон даже после снятия шкурки. Она заключена в плотную соединительную ткань и лежит на границе жевательного и двубрюшного мускула. Очистив железу от окружающего жира и соединительной ткани, можно видеть, что она имеет вид компактного округлого тела. Очень тонкие протоки железы открываются в *d. parotideus*. *Подъязычная и подчелюстная железы* (рис. 51, *gl.sm.*; *gl.sl.*) лежат, как и у крысы, на вентральной поверхности шеи и объединены соединительно-тканной оболочкой в общую капсулу. Сняв оболочку, можно видеть, что железы состоят из плотного вещества, разделенного на доли разной величины. У норки среди этих долей трудно провести границу между подчелюстной и подъязычной железами. Проще всего, отвернув железу в сторону, найти два протока, отходящих от переднедорсальной части комплекса и скрывающихся в щели между жевательным и двубрюшным мускулами, а затем, препарируя их в каудальном направлении, попробовать разделить железистый комплекс на два по принадлежности к протокам. У соболя подъязычная железа лежит в передней части комплекса и состоит из отдельных долек. Ее проток сливается из отдельных мелких протоков значительно краниальней, чем проток подчелюстной железы. Последний к тому же и более широк. Задней частью подъязычная железа сливается с подчелюстной, и разделить их здесь трудно. У всех описываемых здесь хищных (норка, соболь, собака, кошка) между подчелюстной слюнной железой и трахеей располагается крупный *медиальный заглоточный лимфатический узел* (*glandula lymphatica retropharyngea*, рис. 52, *g.l.r.*), который, особенно на фиксированном материале, легко принять за слюнную железу.

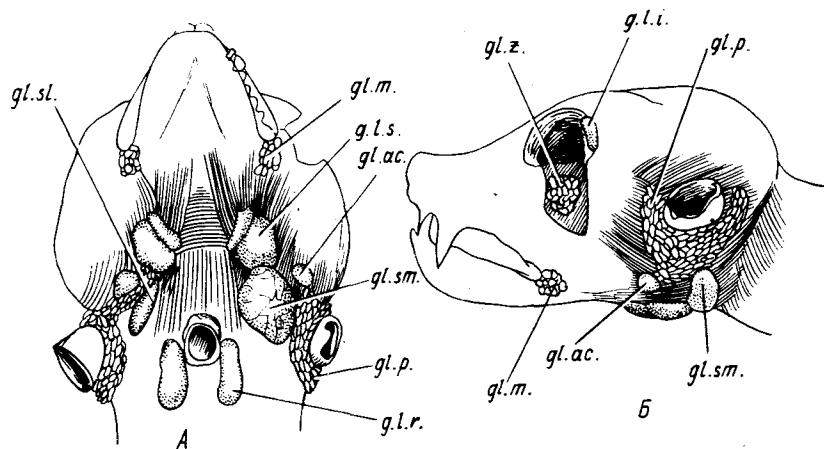


Рис. 52. Железы и лимфатические узлы кошки *Felis domestica*. А — вид снизу, Б — вид сбоку. Обозначения см. на рис. 49:

gl.ac. — добавочная околушная железа; *gl.m.* — коренная слюнная железа; *gl.z.* — скуловая слюнная железа; *g.l.r.* — заглочный лимфатический узел; *g.l.s.* — подчелюстной лимфатический узел

Скуловая слюнная железа (*gl. zygomatica*, см. рис. 51, *gl.z.*) прилегает к медиальному краю передней части скуловой дуги. Чтобы ее рассмотреть на свежих препаратах, следует отпрепарировать снизу и оттянуть вверх глазное яблоко. Доли железы будут видны на дне глазницы. На фиксированных препаратах следует, подведя ножницы под скуловую дугу, перерезать ее в двух местах на уровне переднего и заднего края глазницы. После удаления вырезанного куска обнажается скуловая железа. Протоки железы, которые трудно отпрепарировать, открываются в ротовую полость в области последнего верхнего коренного зуба.

Слезная железа (рис. 51, 52, *gl.i.i.*) лежит в задневерхнем углу глазницы. Ее можно видеть, если сильно оттянуть вперед задний край глазного яблока. При этом железа обычно остается при глазном яблоке.

У собаки слюнные железы занимают примерно то же положение, что у соболя и норки, но в подъязычной железе выделяют ее переднюю, так называемую короткопротоковую часть, несколько протоков которой не впадают в общий проток, а открываются самостоятельно на дне ротовой полости.

У кошки кроме вышеперечисленных желез, характерных для всех хищных, имеется коренная слюнная железа (*gl. molaris*, рис. 52, *gl.m.*), лежащая в углу рта у краниального края большой жевательной мышцы. Передний край железы доходит до уровня клыка. Железа открывается несколькими протоками в ротовую полость. Подъязычная железа имеет вид сильно уплощенного тела и лежит между внутренней стороной

заднего края жевательного мускула и двубрюшным мускулом. От препарирующего она полностью закрыта подчелюстной железой. Проток подъязычной железы начинается от ее переднего края и идет параллельно протоку подчелюстной железы. Впереди от подчелюстной железы лежит двойной *подчелюстной лимфатический узел* (gl. lymphatica submaxillaris, рис. 52, *g.l.s.*), который не следует путать со слюнными железами. *Слезная железа* лежит в верхнезаднем углу глазницы. Чтобы рассмотреть ее, необходимо вычленить глазное яблоко, что рекомендуется делать только на фиксированных препаратах.

Ротовая полость начинается ротовой щелью, ограниченной верхней и нижней губами (см. выше).

Передние концы правой и левой верхних губ отделены друг от друга, и между ними имеется бороздка. Расхождению губ препятствует узкое пространство голой кожи – *уздечка* (filtrum, рис. 53, *fil.*), которая переходит и на носовое зеркало. Уздечка ограничивает также передний край *хрящевой носовой перегородки* (septum narium cartilagineum).

Щеки (bucca). Верхние и нижние губы срастаются в углах рта с помощью *спайки* (commissura labiorum) и образуют лежащие против коренных зубов щеки. Следует обратить внимание на то, что на верхней губе у крысы и кролика кожа позади резцов вместе с шерстным покровом подворачивается внутрь ротовой полости в виде своеобразных предщечных кожно-шерстных подушек. Такие же подушки, но меньшего размера имеются и на нижней губе. Подушки участвуют в приеме пищи и отделяют резцы от задней части ротовой полости. У этих двух видов обволосенная кожа несколько заходит внутрь щек и по углам рта.

Для того чтобы рассмотреть строение ротовой полости, следует провести продольные разрезы кожи по средней линии щек, затем перерезать жевательный мускул и, наконец, оттянуть вниз нижнюю челюсть. Такая операция, проведенная на свежем материале, приводит к значительному повреждению кровеносных сосудов, поэтому при изучении всех внутренних органов на одном экземпляре строение ротовой полости следует рассматривать только после знакомства с кровеносной системой. На фиксированном материале последовательно рассматриваются все отделы пищеварительной системы начиная с ротовой полости.

Оттянув нижнюю челюсть сильно вниз так, чтобы она вышла из сустава, следует рассмотреть внутреннее строение *ротовой полости* (cavum oris).

Преддверие рта (vestibulum oris, рис. 53, *A, v.or.*) изнутри отделено от ротовой полости деснами и зубами, снаружи и спереди – губами, а сзади – щеками. В области щек преддверие носит название *щечной полости* (cavum buccale).

Десны (gingiva, рис. 53, *A, gin.*). Ткань, покрывающая альвеолярные отростки костей челюстного аппарата, носит название десен. Десны защищают шейки зубов, прирастая к ним и к альвеолам.

Зубы (dens). Млекопитающие обладают дифференцированной зубной

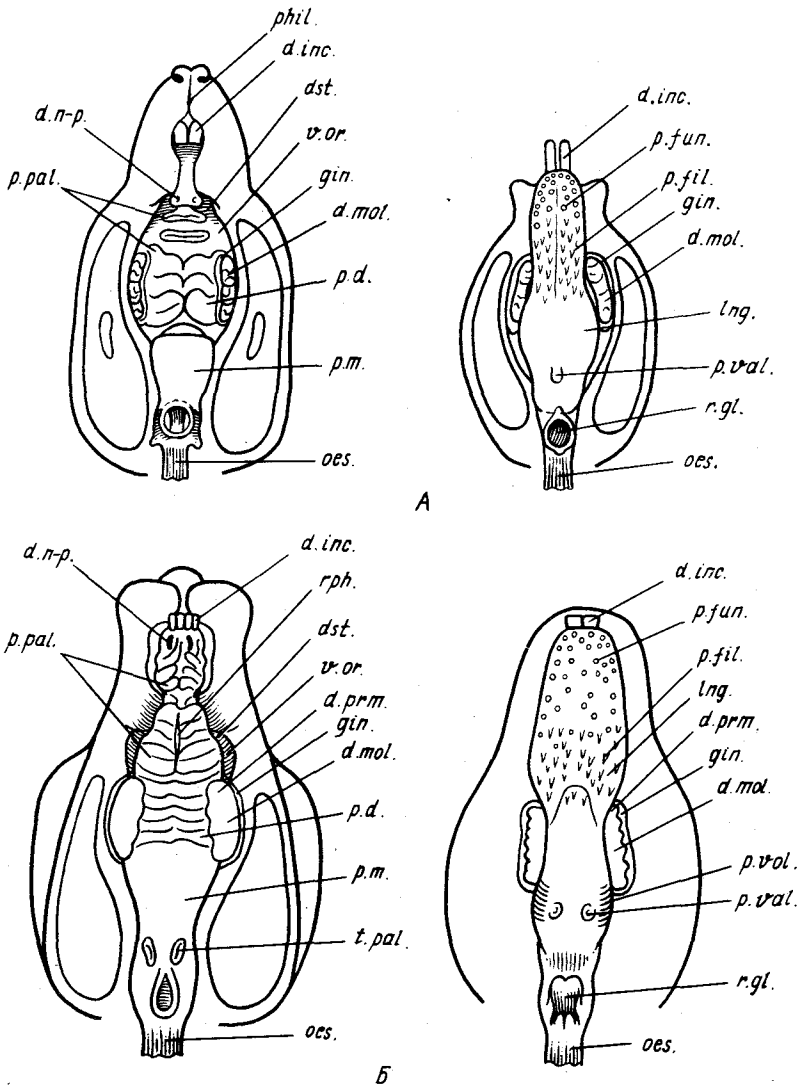


Рис. 53. Ротовая полость и глотка, А — крысы *Rattus norvegicus*; Б — кролика *Oryctolagus cuniculus*;

d.inc. — резцы; *d.mol.* — коренные зубы; *d.n-p.* — отверстие носонёбного канала; *d.prm.* — предкоренные зубы; *dst.* — диастема; *fil.* — уздечка; *gin.* — десны; *lng.* — язык; *oes.* — пищевод; *p.d.* — твердое нёбо; *p.fil.* — нитевидные сосочки; *p.fun.* — грибовидные сосочки; *p.m.* — мягкое нёбо; *p.val.* — желобоватый сосочек; *p.fol.* — листовидные сосочки; *r.gl.* — гортанное отверстие; *rph.* — нёбный шов; *t.pal.* — нёбные миндалины; *v.or.* — преддверие рта

системой, т.е. зубы каждой половины верхней и нижней челюстей представлены различными категориями: резцами, клыками, предкоренными и коренными зубами.

Соотношение разных категорий зубов, характерное для той или иной систематической группы млекопитающих, выражается зубной формулой. Приняты следующие буквенные обозначения для разных типов зубов: резцы – I, клыки – C, предкоренные – Pm, коренные – M. Для крысы зубная формула будет выглядеть следующим образом. Верхняя челюсть: I–1; C–0; P–0; M–3. Нижняя челюсть: I–1; C–0; P–0; M–3. Зубная формула, как правило, приводится для *постоянной генерации зубов* (dens permanens), которые приходят на смену *молочной генерации* (dens decidui) и функционируют в течение всей остальной жизни. Как правило, млекопитающим свойственна только одна смена зубов, т.е. дифиодонтизм, в отличие от имеющей место у низших позвоночных многократной смены – полифиодонтизма. Резцы, как и клыки, у большинства млекопитающих хорошо отличаются по своей форме. Предкоренные и истинные коренные иногда очень слабо отличаются по внешнему виду. Рассматривая зубы, следует помнить, что истинные коренные зубы не имеют молочных предшественников.

Аккуратно сняв десну с наружной поверхности нижней челюсти крысы в области коренных зубов и разрушив латеральную стенку альвеолы, следует вычленив первый коренной зуб и рассмотреть его строение. Выступающая над уровнем десны верхняя часть зуба носит название *коронки* (corona dentis). На жевательной поверхности коронки имеется шесть бугорков, соединенных попарно поперечными валиками. Такой тип зубов называется бугорчатым или бунодонтным. Коронка отличается от нижележащих частей зуба белым цветом – она покрыта *эмалью* (enamelium s. substantia adamantium). Ниже коронки, в области прирастания десен, зуб сужается. Это кольцевидное сужение получило название *шейки* (collum dentis). Область, лежащая ниже шейки, называется *корнем* (radix dentis). Первый коренной зуб крысы имеет четыре корня. Каждый корень несет на вершине небольшое отверстие, ведущее в *полость зуба* (cavum dentis), заполненную *зубной мякотью, или пульпой* (pulpa dentis). Такие зубы, имеющие оформленные корни и растущие только в период развития, называются брахиодонтными; коронка их относительно невысока по сравнению с остальными частями зуба. Точно так же, как коронка покрыта эмалью, корень и шейка зуба покрыты *цементом* (cementum s. substantia ossea). Границу между этими двумя тканями легко установить благодаря сероватому цвету цемента. Основную массу зуба составляет *дентин* (dentinum s. substantia eburnea).

Коренных зубов (dens molaris, рис. 53, А, *d.mol.*) у крысы по три в каждой половине челюстей. Строение отдельных зубов отличается количеством и степенью развития бугорков и складок.

Предкоренные зубы (dens praemolaris), как и клыки (dens caninus), у крысы отсутствуют. На их месте имеется большой, лишенный зубов

промежуток – *диастема* (diastema, рис. 53, *dst.*), или *межзубное пространство* (spatium interdentalе), – прикрытый предщечными подушками.

Резцы (dens incisivus, dens scalprarius, рис. 53, *inc.*) расположены в передней части ротовой полости по одному в каждой половине челюсти. Верхние резцы располагаются на межчелюстных костях, а корень их заходит в верхние челюстные кости. Нижние резцы целиком связаны с зубными костями. Коронки резцов спереди покрыты твердой эмалью, имеющей у крысы красноватый оттенок. Задняя поверхность, как и весь зуб, состоит из более мягкого дентина. Благодаря такому строению передняя поверхность зуба при грызении стачивается меньше, чем задняя, и, таким образом, зуб самозатачивается в процессе работы. Если с одной из ветвей нижней челюсти снять кожу, сохраняя дно ротовой полости, и вскрыть альвеолу нижнего резца, выламывая с помощью пинцета стенку нижней челюсти, удаётся извлечь и рассмотреть резец. В отличие от коренных зубов резцы крысы принадлежат к типу постоянно растущих зубов, длиннокоронковых – гипселодонтных зубов. Резкой границы (шейки) между коронкой и корнем зуба нет. Эмаль далеко заходит в альвеолу, распространяясь почти до половины зуба. Корень как таковой отсутствует. Основание вытянутой и изогнутой коронки имеет широкое отверстие, в которое заходит пульпа. Резцы крысы, как и у большинства других грызунов и зайцеобразных, растут в течение всей жизни.

Из особенностей строения предротовой полости и зубов кролика необходимо отметить следующие:

Зубная формула: $I^{2/1}_1$; $C^0/0_0$; $P^{3/2}_2$; $M^{3/3}_3$; отличается наличием двух резцов в верхней челюсти (рис. 53, *B, d. inc.*), а также премоляров (рис. 53, *B, d. prm.*) – трех в верхней и двух в нижней челюсти. Это значительно увеличивает жевательную поверхность коренных зубов.

Считается, что у зайцеобразных в отличие от грызунов эмаль покрывает весь резец, но сзади она очень тонкая. В верхней челюсти позади передних (истинных) резцов располагаются маленькие задние, называемые *ложными* (dens incisivum minor). Трущаяся поверхность истинных резцов имеет выемку, принимающую острый режущий край нижних резцов. В связи с укорочением нижней челюсти нижние резцы сильнее удлинились, чем верхние.

Все коренные зубы однотипны и принадлежат к длиннокоронковым зубам. Поверхность их покрыта поперечными складками эмали, между которыми выступают прослойки цемента. Такой тип зубов называется складчатым или лофодонтным. Зубы зайцеобразных имеют усложненную складчатую поверхность и, таким образом, относятся к полилофодонтным. Своими основаниями зубы уходят глубоко в челюсть и не образуют специальных корней, в чем легко убедиться сняв латеральную стенку альвеолы на одной половине нижней челюсти. Твердая эмаль образует поперечные гребни.

Несмотря на то что в верхней челюсти щечных зубов больше, длина

зубного ряда верхней и нижней челюстей одинакова, поскольку первый предкоренной верхней челюсти очень мал.

Следует обратить внимание, что у кролика верхние и нижние ряды коренных зубов не совпадают друг с другом. Верхние коренные зубы расставлены значительно шире, чем нижние; последние соприкасаются с верхними только своими наружными краями. Трущаяся поверхность нижних коренных заметно скошена наружу.

У рассматриваемых кунных зубные формулы другие. У соболя – это $I^3/3; C^1/1; P^4/4; M^1/2$. У норки: $I^3/3; C^1/1; P^3/3; M^1/2$. Следовательно, у кунных развиты все категории зубов. Из трех резцов каждой половины челюсти наиболее хорошо развиты крайние, позади которых располагаются мощные конические клыки. Щечные зубы (предкоренные и коренные) увеличиваются и усложняются по направлению назад. В отличие от грызунов и зайцеобразных у хищных все зубы имеют нормально сформированные корни. Последний ложнокоренной зуб верхней челюсти и первый истиннокоренной нижней челюсти обычно выделяются своей величиной и носят название *хищнических (или секущих) зубов*. При смыкании зубы действуют как две половины ножица (секодонтный тип). Передние щечные зубы одновершинные. Хищнические зубы, как у всех хищных, имеют примитивное строение, обладая двумя высокими и двумя низкими вершинами. Коронки истинных коренных в верхней челюсти уплощены и образуют давящую поверхность с небольшими бугорками.

У некоторых пород собак губы растянуты, угол рта сильно свисает, благодаря чему рот может открываться очень широко. Край нижней губы ближе к углам рта покрыт сосочками. Зубная система как представителей отряда хищных сходна с таковой у кунных. Зубная формула: $I^3/3; C^1/1; P^4/4; M^2/2$. Первый предкоренной нижней челюсти имеет маленькую коронку с одним зубцом и называется волчьим. Последние два коренных, как и кунных, многобугорчатые.

У кошки зубная формула также сходна с таковой всех хищных: $I^3/3; C^1/1; P^3/2; M^1/1$. Меньшее количество коренных и предкоренных зубов – следствие укорочения лицевого отдела черепа. Позади хорошо развитых клыков имеется небольшое свободное от зубов пространство – диастема.

У жвачных (теленки) щеки создают довольно объемистое защитное пространство. Ближе к щекам слизистая оболочка верхней губы покрыта хорошо выраженными сосочками. Специальные щечные сосочки с направленными назад ороговевающими вершинами покрывают слизистую оболочку щек. В связи с отсутствием верхних резцов слизистая оболочка передних частей верхних десен становится плотной и толстой, а ее эпидермис ороговевает. Все это представляет специальное приспособление для плотного смыкания с резцовыми зубами нижней челюсти и называется зубной пластинкой.

Зубная формула у взрослых жвачных животных: $I^0/4; C^0/0; P^3/3; M^3/3$. У используемых для изучения эмбрионов с молочными зубами формула соответственно будет $I^0/4; C^0/0; P^3/3; M^0/0$.

Часть молочных зубов у жвачных прорезывается только после рождения, поэтому при изучении зубной системы даже на поздних эмбрионах приходится подрезать десны для обнажения непрорезавшихся зубов.

Расстояние между верхними коренными двух половин челюстей больше, чем между нижними, так что только часть каждого нижнего коренного зуба совпадает с частью противоположного верхнего. Такие челюсти, как и у зайцеобразных, называются анизогнатными. Коренные зубы принадлежат к типу лунчатых (селенодонтных) зубов – эмаль на трущейся поверхности образует полулунные складки.

У свиней передние части малоподвижных верхних губ сливаются с хоботком. У взрослых особей из-за выступающих из ротовой полости клыков губы в этой области не смыкаются друг с другом. Зубная формула для постоянных зубов: $I^{3/3}$; $C^{1/1}$; $P^{4/4}$; $M^{3/3}$; для молочных: $Id^{3/3}$; $Cd^{1/1}$; $Pd^{3/3}$. Молочная смена зубов даже у поздних эмбрионов скрыта под деснами. Из резцов наибольшего развития достигают средние. Клыки превращаются в бивни. Они достигают, особенно у самцов, значительных размеров, характеризуются длительным ростом и глубоко сидят в объемных альвеолах. Первый премоляр (волчий зуб) не имеет молочного предшественника. Он очень мал или совсем отсутствует. Остальные зубы несут на жевательной поверхности большие и маленькие бугорки, увеличивающиеся в числе по направлению назад.

Крыша ротовой полости образована твердым и мягким нёбом.

Твердое нёбо (*palatum durum*, рис. 53, А, *p.d.*) отделяет ротовую полость от носовой и образовано отростками межчелюстных, верхнечелюстных и нёбных костей, покрытых слизистой оболочкой ротовой полости. Каудальная граница его у крысы проходит чуть позади последних коренных зубов, в чем легко убедиться на очищенном черепе.

Нёбные валики (*plicae palatinae*, рис. 53, А, *p.pal.*). Слизистая выстилка крыши ротовой полости образует у крысы в области твердого неба восемь расположенных под небольшим углом к продольной линии складок – нёбных валиков, гребешков. Большинство складок несет на свободном крае направленные вперед ороговевающие сосочки. Последний нёбный валик широкий, два первых, лежащих перед коренными зубами, образуют мощные поперечные гребни, сосочки на которых выражены слабо. Нёбные валики способствуют перетиранию и перемешиванию пищи. Перед первым валиком расположено утолщение твердого нёба – **резцовый сосочек**. Вместе с подворачивающимися краями губ он способствует более полному отделению резцов от ротовой полости.

Носонёбные каналы, или стенстоновы проходы (*ductus nasopalatinus*, рис. 53, А, *d.n-p.*). На боковых поверхностях резцового сосочка у крысы лежат две узкие продольные щели, ведущие в каналы, соединяющие ротовую и носовую полости. Чтобы их рассмотреть, необходимо с помощью иглы несколько оттянуть вершину резцового сосочка в сторону. Это делает щель более заметной. Носонёбные каналы не только соединяют ротовую и носовую полости, но так или иначе связаны с трубкой

лежащего у основания носовой перегородки *вомеро-назального, или яacobсонова, органа* (organon vomeronasalis s. Jacobsoni). Слизистая оболочка твердого нёба без видимых границ переходит в мягкое небо.

Зев (isthmus faucium) – щель, образованная начальным отделом мягкого нёба и корнем языка. Она является границей между ротовой полостью и полостью глотки.

Глотка (pharynx) – прямое продолжение за зевом ротовой полости, заканчивающееся пищеводом. В глотке осуществляется перекрест дыхательных и пищеварительных путей. Чтобы познакомиться со строением глотки, необходимо с помощью скальпеля разрезать ее боковые стенки вплоть до начала пищевода и сильно оттянуть вниз и назад нижнюю челюсть.

Мягкое нёбо, или нёбная занавеска (palatum molle s. velum palatinum, рис. 53, А, р.т.) – прямое продолжение твердого нёба и у крысы практически полностью отделяет верхнюю дыхательную часть глотки от нижней – пищеварительной. Передний край мягкого нёба легко определить, прикасаясь иглой позади последнего нёбного валика. Задний край переходит в верхнюю стенку пищевода (рис. 53, А, оес.). Фактически у крысы сплошная пластинка задней части мягкого нёба только в середине прободена продолговатым отверстием, в который входит верхний отдел гортани. В переднюю часть ограниченного мягким нёбом отдела дыхательной полости открываются отверстия внутренних ноздрей – *хоаны* (nares posteriores s. choanae).

Гортанная щель (rima glottis, рис. 53, А, г.гл.) лежит на дне глотки и ведет через гортань в трахею. Передняя стенка щели представлена крупной хрящевой лопастью – *надгортанником* (epiglottis). Сзади щель ограничена двумя небольшими выростами слизистой оболочки (cornicula laryngis). Просвет гортанной щели может значительно варьировать в размерах.

Язык (lingua, рис. 53, А, lng.) располагается впереди гортани и занимает практически все дно ротовой полости. Своим *основанием, или корнем* (radix linguae), язык прикрепляется к подъязычной кости (см. разд. "Скелет"). Сложная собственная мускулатура языка, в которой различают *продольные мышцы* (fibrae longitudinales), идущие от корня к вершине языка, *поперечные* (fibrae transversi), идущие от срединной соединительнотканной пластинки к боковым краям, и *перпендикулярные* (fibrae perpendiculares), идущие от дорсальной поверхности языка к вентральной, обеспечивает его большую подвижность и активное участие как в захвате пищи, так и в ее обработке в ротовой полости. Язык подвигает пищевую массу под коренные зубы для размельчения. В языке различают *тело языка* (corpus), спереди доходящее до кончика уздечки. Лежащая впереди свободная часть называется *верхушкой языка* (apex). У крысы она не очень длинная. Дорсальная поверхность языка носит название *спинки* (dorsum).

Нитевидные сосочки (papilla filiformis, рис. 53, А, р.фил.) – ороговевшие

образования, несколько расширенные у основания и заостренные на конце; покрывают всю дорсальную поверхность языка. У крысы нитевидные сосочки тела и верхушки языка направлены назад.

У основания тела языка располагается небольшая треугольная зона, нитевидные сосочки которой имеют форму крючков, направленных вперед. У перехода тела языка в корень языка развиты чрезвычайно нежные нитевидные сосочки. Все нитевидные сосочки играют механическую роль: они придают шероховатость языку, способствуя удержанию пищи. Кроме того, они несут осязательную функцию.

Грибовидные сосочки (*papilla fungiformis*, рис. 53, А, *p.fun.*) относятся к вкусовым сосочкам, поскольку в них располагаются вкусовые почки. Как правило, на свежих и фиксированных экземплярах грибовидные сосочки сильно маскируются нитевидными. Чтобы хорошо их различить, достаточно смазать поверхность языка чернилами для авторучки. На общем окрашенном фоне грибовидные сосочки выступают в виде светлых округлых пятен. Поместив препарат под бинокулярный микроскоп или пользуясь лупой, можно убедиться, что наибольшей концентрации сосочки достигают на вершине языка. По направлению к его основанию количество сосочков уменьшается.

Желобчатый, или валиковидный, сосочек (*papilla circumvallata s. vallata*, рис. 53, А, *p.val.*) относится к вкусовым. У крысы это непарное образование, лежащее на корне языка и имеющее вид небольшого светлого бугорка, окруженного сзади и с боков глубокой складкой, в стенках которой располагаются вкусовые почки.

Уздечка (*frenulum linguae*). Вентральная поверхность языка на границе между вершиной и телом соединяется с *дном ротовой полости* (*pars sublingualis oris*) – уздечкой, в чем легко убедиться, оттянув конец языка вверх и назад. В передней части дна ротовой полости, непосредственно позади резцов, лежат два двойных сосочка, на вершинах которых открываются протоки подъязычной и подчелюстной железы.

Строение ротовой полости кролика в деталях отличается от такового крысы. Кроме того, такие образования, как нёбные миндалины, отверстия слуховых труб, лучше рассмотреть на более крупном кролике, чем на крысе. Имеющиеся у кролика, как и у многих млекопитающих, листовидные сосочки языка у крысы отсутствуют. В силу всех вышеназванных причин можно настоятельно рекомендовать изучение ротовой полости кролика в качестве дополнительного препарата.

У кролика выстилка твердого нёба образует 16–18 сильно ороговевших нёбных валиков. Сзади они тонкие и хорошо отделены друг от друга. Впереди уплощаются и образуют сложный узор, в котором можно различить плоский резцовый сосочек, лежащий на медиальной линии позади ложных резцов. Две узкие щели по его бокам ведут в носонёбные каналы. Большинство валиков разделено по средней линии слабо выраженный продольным нёбным швом (*raphe*, рис. 53, Б, *rph.*). Мягкое нёбо в отличие от такового крысы имеет относительно более широкое отверстие,

в которое входит и более широкий надгортанник, так что в этом случае можно говорить о заднем крае мягкого нёба. Последний может соскакивать с надгортанника, и тогда кролик хотя и с трудом, но может дышать через рот.

Нёбные миндалины (*tonsillae palatini*, рис. 53, Б, *t.pal.*) у кролика располагаются на мягком нёбе недалеко от его заднего края. Это относительно крупные щели, стенки которых состоят из лимфоэпителиальной ткани. Сами щели связаны с глубокими карманами, уходящими в края мягкого нёба.

Отверстия слуховых (евстахиевых) труб (*ostium tubae auditiva*). Разрезав с помощью скальпеля мягкое нёбо по средней линии начиная от заднего края и раздвинув края разреза, можно видеть лежащие на дорсолатеральной стенке дыхательного отдела глотки, примерно на уровне миндалин, две узкие щели — глоточные отверстия слуховых труб.

У кролика в отличие от крысы *валиковидные сосочки* парные. Они располагаются по бокам дорсальной поверхности языка на уровне начала его корня (рис. 53, Б, *p.val.*).

Листовидные сосочки (*papilla foliata*, рис. 53, Б, *p.fol.*) образуют два поля на боковых поверхностях языка. Они лежат каудальнее последних коренных зубов. Чтобы их рассмотреть, следует оттянуть в этой области язык от ветви нижней челюсти. Каждый сосочек состоит из многочисленных (до 15) вертикальных складок или листочков, в стенках которых лежат вкусовые почки.

Дно ротовой полости кролика заканчивается спереди ороговевшими утолщениями, лежащими против резцов и, вероятно, предохраняющими кончик языка от повреждения их острыми краями. Примерно в средней части дна ротовой полости, недалеко от средней линии, открываются общим для каждой стороны отверстием протоки подъязычной и подчелюстной железы. Однако они плохо заметны, поскольку сосочков на месте впадения протоки не образуется.

У соболя и норки нёбные валики разделены по средней линии широким нёбным швом. Продольные щели лежащих на уровне вторых резцов отверстий носонёбных каналов хорошо заметны. Твердое нёбо продолжается довольно далеко назад за уровень последних коренных зубов. Мягкое нёбо у норки, как и у крысы, имеет отверстие в виде узкой щели, к которой прилегает гортань. У соболя отверстие широкое и надгортанник относительно велик. По бокам глотки, чуть впереди от заднего края мягкого нёба, лежат в особых карманах нёбные миндалины. Фактически миндалина, имеющая вид овального тела с гладкой поверхностью, составляет вентральную стенку кармана. Чаще всего миндалины повреждаются при вскрытии глотки, и поэтому их нелегко бывает обнаружить.

Нитевидные сосочки, имеющие вид направленных назад ороговевших конусов, занимают всю спинку языка. По бокам корня языка лежат *валиковидные сосочки*, по два с каждой стороны у норки и по три — у соболя. *Грибовидные сосочки* у соболя концентрируются в основном на

кончике языка. У норки крупные грибовидные сосочки лежат и на основании языка.

Уздечка развита хорошо, что, вероятно, связано с большой длиной свободной части языка. Отверстия слуховых труб заметны плохо.

У собаки на твердом нёбе 9–10 дугообразно изогнутых гладких нёбных валика с ясно заметным нёбным швом. По бокам от резцового сосочка располагаются отверстия носонёбных каналов. Нёбные миндалины, как и у куньих, лежат по бокам глотки в крупных карманах. По средней линии языка проходит слабый *язычный желобок* (*sulcus medianus linguae*). Нитевидные сосочки мягкие и тонкие. Грибовидные концентрируются в первую очередь на конце и на боковых краях языка. Валиковидные сосочки в числе 2–3 с каждой стороны находятся у корня языка.

Язычный хрящ (*lyssa*) лежит у собак на нижней стороне кончика языка. Чтобы его рассмотреть, достаточно снять слизистую выстилку с вентральной поверхности вершины языка. Язычный хрящ у собак служит для поддержания на весу высунутого языка.

У кошки слизистая оболочка твердого нёба образует 7–8 вогнутых каудально нёбных валиков, между которыми лежат мелкие сосочкообразные утолщения. Нитевидные сосочки ороговевшие и очень грубые. Грибовидные сосочки разбросаны по спинке языка. Валиковидных сосочков по 2–3 с каждой стороны.

У теленка на твердом нёбе имеется около 20 нёбных валиков, свободные края их несут направленные назад сосочки. Задние валики гладкие и выступают менее ясно.

Язычок (*uvula*). Свободный край мягкого неба у теленка снабжен слабо выраженным сосочком – язычком. Глоточные миндалины лежат в дорсальном отделе стенки глотки. Нитевидные сосочки крупные. Вершина сосочков конца языка и передней части тела сильно ороговевает. На конце языка сосочки мягкие. Наибольшая концентрация грибовидных сосочков на верхушке языка. Валиковидные сосочки лежат перед корнем языка, по 8–12 с каждой стороны. Уздечка двойная. Листовидные сосочки отсутствуют. На резцовом участке дна под верхушкой языка располагается широкая твердая с изрезанным краем *подъязычная бородавка* (*caruncula sublingualis*), в которой открываются протоки подчелюстной и подъязычной желез.

Закончив рассмотрение ротоглоточной полости, следует подробнее остановиться на отделах пищеварительной системы. При этом необходимо учитывать, что все отделы пищеварительной системы обильно снабжаются как крупными, так и мелкими артериальными и венозными сосудами. Поэтому при препаровке пищеварительной системы следует быть крайне осторожными. Рекомендуется раздвигать и перемещать отделы пищеварительной системы для лучшего их рассмотрения и только в крайнем случае пользоваться ножницами и скальпелем, перерезая брыжейки в тех местах, по которым не проходят крупные кровеносные сосуды. На свежем не инъецированном материале артериальные и веноз-

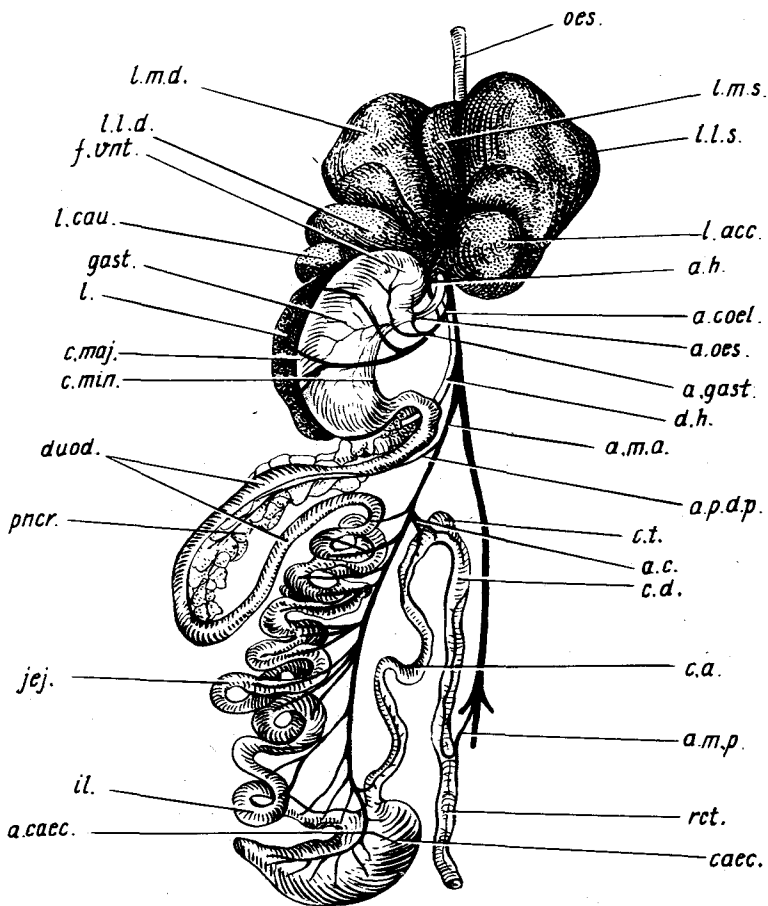


Рис. 54. Пищеварительная система и ее кровоснабжение у крысы *Rattus norvegicus*. Желудок сильно оттянут влево:

a.c. — артерия толстой кишки; *a.caec.* — артерия слепой кишки; *a.coel.* — чревная артерия; *a.gast.* — желудочная артерия; *a.h.* — печеночная артерия; *a.m.a.* — передняя брыжеечная артерия; *a.m.p.* — задняя брыжеечная артерия; *a.oes.* — пищеводная артерия; *a.p.d.p.* — задняя поджелудочно-двенадцатиперстная артерия; *c.a.* — восходящая ветвь толстой кишки; *caec.* — слепая кишка; *c.d.* — нисходящая ветвь толстой кишки; *c.maj.* — большая кривизна желудка; *c.min.* — малая кривизна желудка; *c.t.* — поперечная ветвь толстой кишки; *d.h.* — желчный проток; *duod.* — двенадцатиперстная кишка; *f.vnt.* — дно желудка; *gast.* — желудок; *il.* — подвздошная кишка; *jej.* — тощая кишка; *l.* — селезенка; *Lacc.* — добавочная доля печени; *Lcau.* — хвостатая доля печени; *Ll.d.* — правая боковая доля печени; *Ll.s.* — левая боковая доля печени; *Lm.d.* — правая срединная доля печени; *Lm.s.* — левая срединная доля печени; *oes.* — пищевод; *pnscr.* — поджелудочная железа; *rect.* — прямая кишка

ные сосуды легко запустевают, особенно при перемещении органов, к которым они подходят, и тогда слабо отличаются от окружающей ткани. Исходя из этого авторы при описании пищеварительной системы одновременно старались отметить и крупные кровеносные сосуды, снабжающие ее отделы. Это облегчает в дальнейшем изучение кровеносной системы.

Пищеварительные системы рассматриваемых видов – представителей разных отрядов – в некоторых отделах довольно сильно различаются. Поэтому авторы старались после описания каждого отдела у крысы как основного объекта для вскрытия указать на отличительные особенности в строении этого отдела у других видов, а при необходимости давать самостоятельное подробное описание строения отдела.

Пищевод (oesophagus, рис. 54, *oes.*). Как уже указывалось, полость глотки разделяется мягким нёбом на два отдела: *верхнюю носовую часть, или носоглотку* (pars nasalis pharyngis, s. nasopharynx), и *нижнюю ротовую часть* (pars oralis pharyngis); последняя сзади переходит в пищевод. Отпрепарировав и отвернув в стороны вентральные мышцы шеи так, чтобы обнажилась трахея, а также раздвинув края разреза грудной полости, можно проследить дальнейший ход пищевода. У крысы пищевод имеет вид относительно неширокой трубки примерно одинаковой толщины на всем протяжении. Только перед самым впадением в желудок пищевод несколько расширяется. *Шейная часть пищевода* (pars cervicalis oesophagi) лежит дорсальнее дыхательных путей и прикрыта от препарирующего гортанью и трахеей. Чтобы ее рассмотреть, следует отпрепарировать пищевод от дыхательной трубки и оттянуть его в сторону. Условная граница между шейной и *грудной частью пищевода* (pars thoracica oesophagi) проходит по уровню начала грудной клетки. Грудная часть идет по средней линии между легкими в дорсальном средостении. Для ее рассмотрения следует сильно оттянуть к середине и вверх правое или левое легкое. Каудальный конец грудной части пищевода несколько отклоняется влево и проникает в брюшную полость через отверстие в *диафрагме* (hiatus oesophageus, см. с. 205). Короткую, впадающую в желудок *брюшную часть* (pars abdominalis oesophagi) можно видеть, если оттянуть влево (от препарирующего) и вниз левые доли печени.

Начальный отдел шейной части пищевода снабжается слабо заметными даже при инъекции мелкими артериями, отходящими от каудальной щитовидной артерии, а грудной отдел – несколькими тонкими пищеводными артериями, идущими непосредственно от спинной аорты. Брюшной отдел пищевода снабжается *пищеводной артерией* (рис. 54, *a.oes.*), отходящей от дорсальной желудочной артерии; сосуд хорошо виден, если оттянуть желудок влево.

Стенка пищевода, как и всего пищеварительного тракта, состоит из нескольких слоев – соединительно-тканной *наружной оболочки* (tunica adventitia), *среднего мышечного слоя* (tunica muscularis) и *внутренней слизистой оболочки* (tunica mucosa), образующей складки и подостланной под слизистой оболочкой.

Мышечная оболочка пищевода, как правило, состоит из двух слоев – продольного и кольцевого. У крысы в переднем отделе мышечной оболочки развиты поперечно-полосатые мышечные волокна – продолжение мускулатуры глотки. У кролика, собаки, кошки и копытных поперечно-полосатая мускулатура продолжается на весь пищевод.

Прежде чем детально познакомиться со строением желудка, необходимо изучить образованные висцеральным листком брюшины связки, подвешивающие его к дорсальной стенке брюшной полости и соединяющие с другими органами.

Желудочно-печеночная связка (*ligamentum hepatogastricum*) – тонкая связка в виде двойного листа, переходящая с малой кривизны желудка на доли печени.

Желудочно-селезеночная связка (*ligamentum gastrosplenicum*), очень тонкий листок брюшины, при растягивании прорывающийся многочисленными отверстиями, отходит от большой кривизны желудка и соединяет последний с селезенкой. Фактически селезенка подвешена на этой связке. Перервав две вышеописанные связки и несколько оттянув желудок вперед, можно обнаружить еще одну связку, соединяющую желудок с кишечником. В этой связке в зависимости от упитанности животного может содержаться большее или меньшее количество жировых включений.

Желудочно-дорсальная связка (*mesenterium*). Если оттянуть желудок вперед и влево, можно обнаружить эту связку, с помощью которой желудок прикрепляется к дорсальной стенке брюшной полости. По ней проходят крупные кровеносные сосуды.

Малый сальник (*omentum minor*). Оттянув желудок назад, можно рассмотреть лежащую более глубоко складку малого сальника, соединяющего желудок с печенью, двенадцатиперстной кишкой и основанием передней брыжейки. В малом сальнике проходят воротная вена печени, желчный проток и печеночная артерия.

Желудок (*gaster*, рис. 54, *gast.*). Отвернув вперед обе центральные и обе боковые доли печени, можно рассмотреть желудок. При его детальной препаровке и освобождении от окружающей ткани следует помнить, что сзади к нему прилегает селезенка, а в брыжейке, соединяющей его с кишечником, лежат дольки поджелудочной железы. Кроме того, по брыжейке, подвешивающей желудок к дорсальной стенке брюшной полости, проходит значительное количество крупных артериальных и венозных сосудов, которые следует сохранить.

У крысы желудок представляет собой изогнутый мешок. Он располагается поперек брюшной полости. Примерно в среднюю часть желудка впадает пищевод, конечный отдел желудка переходит в двенадцатиперстную кишку. Передний вогнутый край желудка называется *малой кривизной* (*curvatura minor*, рис. 54, *c.min.*), задний выпуклый край – *большой кривизной* (*curvatura major*, рис. 54, *c.maj.*).

В конечном отделе желудка обе кривизны разделены началом две-

надцатиперстной кишки, а в переднем отделе переходят на слепой мешок — свод желудка (*fornix ventriculi*, рис. 54, *f. vnt.*).

Оттянув переднюю часть желудка влево от препарирующего и удалив лежащий на брыжейке жир, можно видеть артериальные сосуды, снабжающие его кровью.

Отходящая от спинной аорты *чревная артерия* (рис. 54, *a.coel.*) распадается на три сосуда. Наиболее краниальный из них — срединная желудочная артерия (рис. 54, *a.gast.*), которая, подойдя к малой кривизне желудка, делится на две ветви, снабжающие дорсальную и вентральную стенки желудка. Кроме того, желудок снабжается мелкими сосудами, отходящими от селезеночной и печеночной артерий. Разрезав желудок по большой кривизне, можно познакомиться со строением его стенок и внутренней выстилки. Следует отметить, что эту операцию лучше производить на фиксированных экземплярах, когда стенки уплотнены в результате фиксации. Поэтому можно рекомендовать провести изучение в первую очередь на специально изготовленных препаратах. При работе на свежем животном рекомендуется эту операцию провести после изучения кровеносной системы, причем препарат следует сначала погрузить на несколько часов в формалин, чтобы уплотнить стенки органов пищеварительной системы. Промыв желудок под струей воды, рассматривают его внутреннее строение. При 15–20-кратном увеличении бинокулярного микроскопа на разрезе стенки хорошо видны все три слоя — довольно плотная серозная оболочка, лежащий за ней слой мускулатуры и внутренний слой слизистой оболочки. Последняя при сильно сокращенном (не растянутом пищей) желудке собирается в хорошо заметные складки. Характер складчатости в разных частях желудка различен.

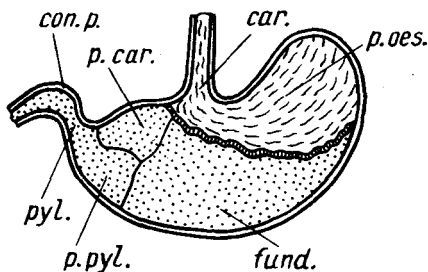


Рис. 55. Схема продольного разреза желудка крысы *Rattus norvegicus*:

sag. — отверстие пищевода; *соп.р.* — мышечный констриктор пилоруса; *fund.* — дно желудка; *р.саг.* — кардиальная часть желудка; *р.рул.* — пилорическая часть желудка; *р.оес.* — пищеводная часть желудка; *рул.* — отверстие в двенадцатиперстную кишку

Вокруг лежащего в передней стенке желудка *отверстия пищевода* (рис. 55, *sag.*) складки более мелкие и имеют четко выраженное продольное направление. Область, занятая ими, называется *пищеводной частью желудка* (рис. 55, *р.оес.*). Она покрыта многослойным, лишенным пищеварительных желез эпителием пищевода. От остальной части желудка она отделена довольно хорошо заметной складкой.

Остальная часть желудка выстлана однослойным эпителием. Складки здесь более крупные и образуют сложные петли, хотя общее направле-

ние складок сохраняется продольным. В зависимости от характера желез, лежащих в слизистой оболочке, в ней выделяются несколько отделов, которые анатомически слабо различимы. Отдел, прилегающий к пищеводу и лежащий вдоль малой кривизны, носит название *кардиального, или входного* (pars cardiaca, рис. 55, *p.car.*). В этом отделе открываются трубчатые железы, секрет которых не содержит пищеварительных ферментов. Большой отдел желудка, расположенный вдоль большой кривизны, называется *дном желудка* (fundus, рис. 55, *fund.*). Железы дна выделяют пепсин и соляную кислоту. Наконец, примыкающий к двенадцатиперстной кишке отдел называется *пилорическим или привратником* (pars pylorica, рис. 55, *p.pyl.*). Его железы выделяют слизистый секрет. Этот отдел заканчивается отверстием, ведущим в двенадцатиперстную кишку — *пилорус* (pylorus, рис. 55, *pyl.*). Продолжив резрез на двенадцатиперстную кишку, можно видеть, что положение границы между этими двумя отделами пищеварительной системы четко определяется по характеру слизистой оболочки. Продольные складки желудка сменяются ворсинками двенадцатиперстной кишки. Мышечная оболочка на границе с двенадцатиперстной кишкой утолщается, образуя кольцевидный валик — мышечный сфинктер, или *констриктор пилоруса* (constrictor pylori, рис. 55, *cop.p.*).

У кролика желудок также расположен поперек брюшной полости, причем свод желудка направлен влево и назад, а пилорическая часть — вправо и вперед. У кролика в отличие от крысы свод желудка достигает значительных размеров, вследствие чего малая кривизна имеет небольшое протяжение, а отверстия пищевода и двенадцатиперстной кишки сильно сближены.

У соболя и норки желудок удлинен и U-образно изогнут; отверстие пищевода находится недалеко от переднего конца левой петли желудка, так что слепой карман очень невелик. У собак желудок объемист, ретортообразной формы. Примерно такой же однокамерный желудок и у кошки. У всех хищных наружный продольный мускульный слой помимо большой и малой кривизны простирается и на пилорическую часть.

У свиньи желудок также однокамерный, но слепой мешок правой части желудка имеет небольшой дополнительный вырост — дивертикул.

Особый интерес представляет многокамерный желудок крупного рогатого скота. Даже у эмбрионов пустой желудок вместе с печенью занимает всю переднюю часть брюшной полости и имеет две лопасти, лежащие вдоль правой и левой стенок живота. Между лопастями лежат тонкие петли кишечника. Чтобы рассмотреть все отделы желудка, необходимо освободить его от покрывающих брыжеек. Оттянув желудок назад, а лопасти печени и диафрагму вперед, можно найти место впадения в желудок пищевода (рис. 56, *oes.*), брюшная часть которого имеет вид очень короткой тонкой трубки. На заднем конце правой лопасти (левой для препарирующего) можно рассмотреть место выхода из желудка двенадцатиперстной кишки (рис. 56, *duod.*).

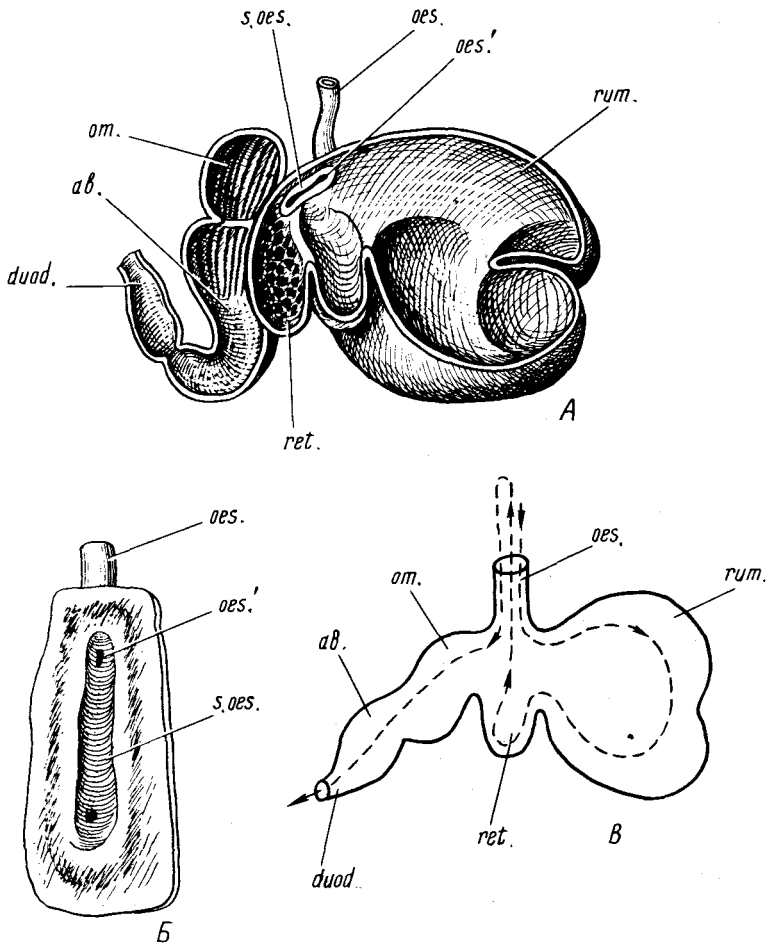


Рис. 56. Строение желудка жвачных. А — разрез (полусхематично); Б — строение пищевода и желудка;

ав. — сычуг; duod. — двенадцатиперстная кишка; oes. — пищевод; oes.' — отверстие пищевода; om. — книжка; ret. — сетка; rum. — рубец; s.oes. — пищеводный желоб

Вся доля, занимающая левую часть брюшной полости, — это рубец (rumen, рис. 56, rum.). Он состоит из двух отделов — дорсального и вентрального, — а внутренняя его поверхность покрыта сложной системой валикообразных складок, в чем легко убедиться проведя разрез стенки желудка по вентральному гребню. В переднюю часть дорсального отдела рубца открывается пищевод (рис. 56, oes.). Располагающаяся в правой части брюшной полости доля желудка — сычуг (abomasum, рис. 56, ab.). От

каудального отдела сычуга начинается двенадцатиперстная кишка. Внутренняя поверхность этого отдела покрыта высокими складками, несколько уменьшающимися по высоте в каудальной части. Чтобы рассмотреть сычуг, следует провести разрез по его вентральному ребру.

Оттянув правую долю желудка назад, можно видеть еще один из его отделов — сетку (*reticulum*, рис. 56, *ret.*), которая выглядит как дивертикул передней части сычуга. Вскрыв ее вентральную стенку по всей длине и раздвинув края разреза, можно убедиться, что характер складчатости ее внутренней выстилки действительно похож на сетку.

Дорсальной сетки на ее уровне лежит еще один отдел желудка — книжка (*omasum s. psalterium*, рис. 56, *om.*). На фиксированных препаратах, не полностью отпрепарированных от соединительной ткани, этот отдел выглядит, как утолщение на передней части сычуга. Разрезав стенку книжки, можно видеть, что внутренняя выстилка образует высокие складки, действительно напоминающие книжные листы. Введя палец в полость рубца и продвигаясь вперед, нетрудно найти место ее соединения с полостью сетки. Разрезают вентральную стенку рубца по направлению пальца, доведя разрез до разреза сетки. Развернув стенки этих отделов, можно наблюдать следующую картину. В глубине препарата видно отверстие пищевода, которое открывается в рубец. По дорсальной стенке сетки проходит довольно глубокий *пищеводный желоб* (*sulcus oesophageus*, рис. 56, *s.oes.*), ограниченный двумя валикообразными складками слизистой оболочки. При замыкании валиков желоб превращается в трубку, в переднюю часть которой открывается отверстие пищевода. При питании на пастбище слабо пережеванный корм при открытом пищеводном желобе поступает в рубец, где накапливается, подвергается брожению и размягчению под влиянием слюны и деятельности расщепляющих целлюлозу бактерий и полурасщепляющих целлюлозу инфузорий. Через некоторое время небольшая порция пищи попадает в сетку. Здесь она отжимается, жидкая часть возвращается в рубец, а плотный комок под действием антиперистальтики вновь поступает по пищеводу в ротовую полость. После тщательного пережевывания и смешивания со слюной пища по пищеводному желобу, замкнувшемуся в трубку, поступает сразу в книжку, из которой сначала отжатая жидкая часть, а затем и все остальное поступает в сычуг.

Из всех отделов сложного желудка жвачных рубец и сетка, несомненно, имеют пищеводное происхождение. Они выстланы многослойным плоским ороговевающим эпителием. Сычуг следует отнести к настоящему желудку. Что касается книжки, то у подавляющего большинства жвачных на нее распространяется плоский пищеводный эпителий, однако у мозолоногих она еще выстлана однослойным желудочным эпителием.

Желудок и пищевод принадлежат к передней кишке. Следующая за ними средняя кишка объединяет двенадцатиперстную, тощую и подвздошную кишки. В заднюю, или конечную, кишку входят толстая и

прямая кишки. Что касается слепой кишки, то ее закладка на границе средней и задней кишок появляется раньше, чем бывает возможно четко разграничить эти отделы кишечника. В силу этого часть авторов относят слепую кишку к средней кишке, тогда как другие — к задней.

Прежде чем перейти к рассмотрению отделов кишечника, следует изучить строение двух пищеварительных желез, протоки которых впадают в начальный отдел двенадцатиперстной кишки.

Печень (hepar, см. рис. 48, h.) — самая крупная пищеварительная железа млекопитающих, расположенная непосредственно позади диафрагмы. В печени различают выпуклую переднюю, или *диафрагмальную*, поверхность (facies diaphragmatica) и заднюю вогнутую, или *висцеральную*, поверхность (facies vesceralis). Печень, как и все внутренние органы, одета висцеральным листком брюшины, которым она соединяется с окружающими органами и стенкой тела. *Серповидная связка* (ligamentum falciforme) соединяет переднюю поверхность печени с диафрагмой, продолжением ее является *круглая связка* (ligamentum teres). *Вечная связка* (ligamentum coronarium) соединяет заднюю поверхность печени с дорсальной стенкой полости тела. Малый сальник соединяет печень с желудком и двенадцатиперстной кишкой. Кроме того, имеется *печеночно-почечная связка* (ligamentum hepatorenalis). Все связки могут быть обнаружены в процессе препаровки отдельных долей печени. Печень млекопитающих, как правило, разделяется на шесть хорошо различимых долей. Для их рассмотрения удобно вначале привести в нормальное положение желудок и кишечник.

Наиболее вентрально и ближе к средней линии расположены *левая и правая центральные доли* (lobus medialis sinister et l. m. dexter, см. рис. 54, l.m.s.; l.m.d.) печени. Правая доля значительно крупнее левой. В борозде между правой и левой центральными долями начинается *круглая связка печени* (ligamentum teres hepatis), идущая к вентральной стенке живота.

Из-под левой центральной доли выступает крупная *левая боковая доля* (lobus lateralis sinister, см. рис. 54, l.l.s.), которая своим задним концом прикрывает большую часть желудка. Отвернув вперед центральные и левую боковую доли печени, можно видеть передний край *правой боковой доли* (lobus lateralis dexter, см. рис. 54, l.l.d.). Чтобы рассмотреть эту долю полностью, следует отодвинуть в медиальном направлении петли кишечника.

Хвостатая доля (lobus caudatus, см. рис. 54, l.cau.) лежит позади и вентральней правой боковой доли. Оттянув кишечник право, можно видеть, что задний край хвостатой доли прикрывает правую почку, а по ее медиальному краю проходит задняя полая вена. В области малой кривизны желудка виден передний конец *добавочной доли печени* (lobus accessorius, см. рис. 54, l. acc.). Оттянув левую часть желудка в медиальном направлении, можно видеть всю долю, имеющую серповидную форму.

Печень снабжается кровью через специальную *печеночную артерию*

(см. рис. 54, *a.h.*), одну из трех крупных ветвей чревной артерии, от которой она отходит наиболее каудально и вентрально. Затем сосуд поворачивает вперед и, отдав небольшую веточку к желудку, входит в печень.

В хвостатую долю печени, ближе к ее медиальной стороне, входит крупный сосуд — *нижняя (задняя) полая вена* (*vena cava inferior*). Выход этого крупного сосуда из печени можно видеть, если оттянуть печень назад. К висцеральной поверхности печени подходит *воротная вена печени*, которая распадается на более мелкие сосуды и впадает в ее доли.

Желчный проток (*ductus choledochus*, см. рис. 54, *d.h.*). Оттянув вперед средние и правую боковую доли печени, нетрудно найти отходящую от желудка двенадцатиперстную кишку. Ее начальный отдел образует петлю, направленную вбок и назад. В брыжейке, соединяющей две петли кишки, располагаются доли поджелудочной железы. Оттянув петлю двенадцатиперстной кишки вправо (от препарирующего), можно видеть проходящий среди долек поджелудочной железы желчный проток. Проток имеет вид тонкой запыленной трубки, лежащий более поверхностно, чем проходящие в этой области артериальные и венозные сосуды. Он тянется рядом с нисходящей ветвью двенадцатиперстной кишки. Раздвигая и частично удаляя дольки поджелудочной железы, окружающие проток, прослеживают ход протока в каудальном направлении вплоть до места впадения в нисходящую ветвь двенадцатиперстной кишки. Устье протока лежит на расстоянии примерно 2 см от начала кишки. Желчный пузырь у крысы отсутствует, поэтому, проследив ход желчного протока в краниальном направлении, можно без труда установить, что он образован в результате слияния *печеночных протоков* (*ductus hepaticus*), выходящих из каждой доли печени.

У кролика печень крупная и при суженной брюшной полости имеет куполообразную форму. Как и у крысы, печень кролика разделена на шесть долей, однако некоторые из них у отдельных особей могут быть не четко выражены.

Если рассматривать нормально расположенную печень с брюшной стороны, то можно видеть, что она продольной срединной бороздой, правда, не доходящей до переднего края, делится на правую и левую половины. В левой половине печени хорошо различаются три доли. Всю переднюю и вентральную часть занимает крупная *левая срединная доля*. Оттянув ее вперед, можно видеть также относительно крупную *левую боковую долю*. В передней части печени эти доли не отделены друг от друга. Прилегая к каудальной поверхности левой боковой доли и к малой кривизне желудка, лежит хорошо обособленная *добавочная доля*. Крупную передневентральную долю правой стороны следует считать *правой боковой долей*, хотя в некоторых руководствах она обозначается как правая средняя доля. Оттянув ее сильно вперед, можно видеть узкую неглубокую щель, проходящую по ее задней поверхности и отделяющую от нее небольшую *квадратную долю* (*lobus quadratus*). *Хвостатая*

доля хорошо обособлена, лежит позади правой боковой и подразделяется на две части, каждую из которых можно принять за самостоятельную долю. Каудальная часть несет глубокое вдавление, в которое входит передний конец правой почки.

Желчный пузырь (*vesica fellea*). Оттянув вперед правую половину печени, можно видеть прилегающий к задней поверхности боковой доли желчный пузырь, имеющий грушевидную вытянутую форму. От его дорсального узкого конца отходит *проток желчного пузыря* (*ductus cysticus*), который тянется в область ворот печени, где соединяется с *печеночным протоком* (*ductus hepaticus*), образовавшимся в результате слияния желчных протоков двух крупных левых долей печени. После слияния проток получает название *желчного протока* (*ductus choledochus*), который впадает в двенадцатиперстную кишку примерно на расстоянии 1 см от выхода ее из желудка. Протоки, несущие желчь от правых долей печени, впадают в проток желчного пузыря.

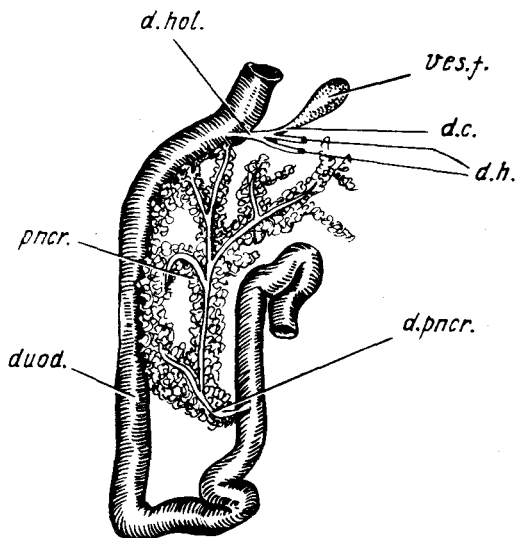
У кунных (норка, соболь) правая половина печени разделена на большое количество долей. Переднеventральный отдел занят крупной, подразделенной на более мелкие дольки *квадратной долей*. Ряд авторов рассматривает эту долю как отделившуюся переднюю часть правой срединной доли. От собственно срединной доли она четко отделена мощной вырезкой, в которой располагается крупный *желчный пузырь*; последний хорошо виден, если оттянуть квадратную долю вперед. Поскольку желчный пузырь у многих млекопитающих прилегает к квадратной доле, во многих руководствах ее называют *пузырной долей*. Центральное положение доли объясняет другое ее название – *срединная доля*. Истинно правая срединная доля лежит за квадратной и у кунных четко отделена от *правой боковой доли*.

Поджелудочная железа (*pancreas*, см. рис. 54, *рис.*) крысы относится к диффузному типу и состоит из отдельных долек, местами анастомозирующих друг с другом. Основная масса железы лежит в брыжейке петли двенадцатиперстной кишки и в большом сальнике, дорсальнее от селезенки. Железа крысы имеет два тонких протока, которые трудно отпрепарировать. Они впадают или в желчный проток, или непосредственно рядом с ним в двенадцатиперстную кишку. Дольки железы, лежащие в большом сальнике, снабжаются кровью от селезеночной артерии, а расположенные в петле двенадцатиперстной кишки – от поджелудочно-двенадцатиперстной артерии (см. рис. 54, *а.р.д.р.*), отходящей от передней брыжеечной артерии (см. рис. 54, *а.т.а.*). Кроме того, к железе может подходить сосуд, идущий от печеночной артерии.

У кролика поджелудочная железа также имеет дольчатое строение; ее дольки лежат в первую очередь в брыжейке, соединяющей петли очень длинной двенадцатиперстной кишки, располагаясь в основном вдоль артерий и вен (рис. 57). Небольшая часть железы лежит в области малой кривизны желудка, а другая – около селезенки. Тонкий, плохо различимый проток впадает в восходящую ветвь двенадцатиперстной кишки.

Рис. 57. Двенадцатиперстная кишка и поджелудочная железа кролика *Oryctolagus cuniculus*:

d.c. — проток желчного пузыря; *d.h.* — печеночный проток; *d.hol.* — желчный проток; *d.pncr.* — проток поджелудочной железы; *duod.* — двенадцатиперстная кишка; *pncr.* — поджелудочная железа; *ves.f.* — желчный пузырь



У кунных поджелудочная железа также состоит из отдельных долек, но они располагаются более компактно, образуя четко оформленное тело железы. Железистая ткань легко отличается от жировых включений;

она более темного (сероватого) на фиксированных экземплярах цвета. Как и у других хищных, в железе можно различить две части. Правая доля тянется вдоль брыжейки двенадцатиперстной кишки. Левая, более плотная, вытянута почти под прямым углом к правой, между брюшными листками задней дубликатуры большого сальника, прилегая к большой кривизне желудка. Протока поджелудочной железы, впадающие в начальный отдел двенадцатиперстной кишки, из-за их тонкостенности и возможности повредить кровеносные сосуды отпрепарировать довольно трудно.

Селезенка (lien, см. рис. 54, *l.*) только топографически связана с пищеварительной системой. У крысы это уплощенное образование, примыкающее к большой кривизне желудка. Желоб на передней стороне, примыкающей к желудку, называется *воротами селезенки* (hilus lienalis). В этом месте в селезенку входят нервы и ветви *селезеночной артерии* (a. lienalis). Нежная лимфатическая ткань селезенки — пульпа — располагается между сетью соединительно-тканых перекладин — стромой селезенки. В пульпе происходит образование лимфоцитов, а также депонирование и отчасти распад эритроцитов.

Рассмотрим отделы пищеварительной трубки, относящиеся к средней кишке, — двенадцатиперстную, тощую и подвздошную кишки — три первых отдела, составляющих так называемый тонкий кишечник (intestinum tenue).

Двенадцатиперстная кишка (duodenum, см. рис. 54, *duod.*) у крысы по выходе из желудка идет сначала вправо, а затем поворачивает в каудальном направлении и тянется вдоль правой стенки брюшной полости в виде

нисходящей ветви. Немного не доходя до заднего конца брюшной полости, двенадцатиперстная кишка круто поворачивает в краниальном направлении, образуя петлю. Более короткая восходящая ветвь двенадцатиперстной кишки без резких границ переходит в тощую кишку. В двенадцатиперстной кишке продолжается переваривание пищи и начинается всасывание продуктов ее расщепления. В связи с последней функцией поверхность двенадцатиперстной кишки покрыта многочисленными выростами – ворсинками, которые увеличивают всасывающую поверхность. В это легко убедиться продолжив разрез желудка на стенку двенадцатиперстной кишки.

Брыжейка двенадцатиперстной кишки (ligamentum duodenale) переходит в связку, соединяющую двенадцатиперстную кишку с восходящей и поперечной ветвью толстого кишечника. Дорсально она переходит в переднюю брыжейку.

Передняя брыжейка (mesenterium anterior) – связка, поддерживающая весь тонкий кишечник. Она соединяет его петли и прикрепляет их к дорсальной стенке тела. Для того чтобы рассмотреть эту часть брыжейки, следует сильно оттянуть в сторону весь тонкий кишечник. В этом случае можно видеть и идущую по брыжейке *переднюю брыжеечную артерию* (a. mesenterica anterior), которая отходит от спинной аорты (см. рис. 54, *a.t.a.*). Отпрепарировав переднюю брыжеечную артерию от жира, можно видеть, что в самом начале она отдает сосуд – заднюю *поджелудочно-двенадцатиперстную артерию* (см. рис. 54, *a.p.d.p.*), идущую к брыжейке двенадцатиперстной кишки и ветвящуюся в ней на мелкие сосуды, снабжающие кровью двенадцатиперстную кишку и поджелудочную железу. При препаровке передней брыжеечной артерии следует иметь в виду, что рядом с ней проходит крупная воротная вена печени, которую не следует повреждать.

У кролика двенадцатиперстная кишка характеризуется наиболее широким просветом по сравнению с остальными отделами тонкого кишечника. Ее восходящая и нисходящая ветви образуют длинную узкую петлю, вершина которой имеет несколько изгибов и заходит в правый пах.

У хищных двенадцатиперстная кишка образует очень широкую петлю, так что можно говорить о нескольких ее ветвях. Краниальной ветвь идет вправо от желудка и, круто изогнувшись, переходит в нисходящую ветвь, тянущуюся в каудальном направлении почти до тазовой области. В этом месте кишка поворачивает влево, образуя каудальную часть и, наконец, идущая в краниальном направлении восходящая часть без резких границ переходит в тощую кишку.

Тощая кишка (jejunum, см. рис. 54, *jej.*) – следующий отдел тонкого кишечника, в который двенадцатиперстная кишка переходит без резких границ. Тощей кишка названа потому, что на трупах животных производит впечатление пустой. Многочисленные петли кишки занимают у крысы практически всю брюшную полость. Отвернув петли тонкого

кишечника влево, удастся найти вышеописанную переднюю брыжеечную артерию. Проследивая ее ход дальше, для чего приходится раздвигать и разворачивать петли кишечника, не нарушая брыжейку, можно видеть, что она проходит вдоль богатой жиром брыжейки, плотно подтягивающей петли тонкой кишки. На своем пути передняя брыжеечная артерия сначала отдает многочисленные веточки к петлям тощей кишки, а затем образует концевой сосуд (см. рис. 54, *a. саес.*), снабжающий кровью подвздошную, слепую кишку и начальный отдел толстого кишечника. При препаровке следует помнить, что параллельно артериям проходят несущие кровь от кишечника и в конечном итоге сливающиеся в воротную вену печени крупные и мелкие венозные сосуды, которые нужно сохранить. Во избежание повреждения кровеносных сосудов не рекомендуется расправлять ветви тощей кишки, если только этого не требуют специальные исследовательские задачи.

Подвздошная кишка (ileum s. intestinum ilium, см. рис. 54, *il.*). Задний отдел тонкого кишечника получил название подвздошной кишки. От тощей она отличается только несколько большей толщиной. На вентральной стороне подвздошной кишки, непосредственно у места ее впадения в слепую кишку, у крысы лежит крупный лимфатический узел.

Закончив рассмотрение тонкого кишечника, следует перейти к изучению *толстого кишечника* (intestinum crassum), который разделяется на собственно толстую, или ободочную, и прямую кишки. К толстому кишечнику можно отнести также и слепую кишку (см. с. 208).

Слепая кишка (intestinum caecum s. caecum, см. рис. 54, *саес.*) у крысы достигает значительных размеров. Она лежит в вентральной части задней половины брюшной полости и имеет почти U-образную форму. Направленная латерально и вперед более тонкая часть оканчивается слепо. Противоположная более толстая ее часть переходит в ободочную кишку. Недалеко от места выхода ободочной кишки в слепую кишку впадает подвздошная кишка. Как и во всем толстом кишечнике, слизистая оболочка слепой кишки не несет ворсинок, в чем легко убедиться вскрыв стенку кишки продольным разрезом и вымыв ее содержимое струей воды. Поверхность ее увеличена за счет развития складок. У крысы, как и у всех млекопитающих, в слепой кишке происходит сбраживание клетчатки в результате деятельности кишечной флоры толстого кишечника.

У кролика слепая кишка отличается значительными размерами и занимает всю заднюю часть брюшной полости. На ней четко обозначены перехваты, подразделяющие кишку как бы на отдельные ячейки. Всего таких ячеек 23–26. Этим перехватам соответствует проходящая изнутри спиральная складка слизистой оболочки. Слепая кишка у этого вида делает несколько изгибов, которые можно проследить не разрывая брыжеек и не повреждая кровеносных сосудов. От своего основания кишка сначала идет вперед, а затем круто поворачивает в каудальном направлении, делает большую петлю и поднимается до уровня желудка.

Затем она снова поворачивает назад и переходит в довольно длинный, толстостенный *придаток слепой кишки*, или *аппендикс* (appendix caeci), который прочно связан брыжейкой с конечным отделом тощей кишки.

У хищных размеры слепой кишки варьируют довольно сильно как у разных видов, так и у отдельных особей. У куньих она практически отсутствует. У кошки представлена небольшим выростом (2 см) с тонким червеобразным отростком, представляющим собой лимфоидный орган. У собаки это тонкостенное и широкое вытянутое образование от 5 до 20 см S-образной или U-образной формы.

Толстая, или ободочная, кишка (intestinum crassum s. colon) у крысы небольших размеров и, как правило, заполнена "орешками" каловых масс. В ободочной кишке различают три отдела. *Восходящая часть* (colon ascendens, см. рис. 54, с.а.) отходит от слепой кишки и тянется в краниальном направлении, доходя до уровня начала двенадцатиперстной кишки, где более или менее резко изгибаясь, переходит в следующую – *поперечную часть* (colon transversum, см. рис. 54, с.т.). Последняя относительно коротка и, как указывает название, тянется в поперечном направлении. На уровне левой половины печени поперечная часть переходит в *нисходящую ветвь* (colon descendens, см. рис. 54, с.д.), которая тянется вдоль средней линии дорсальной стенки полости тела под позвоночником. В ободочной кишке происходит всасывание воды и формирование каловых масс. Лежащие краниально отделы толстой кишки снабжаются кровью от конечной ветви передней брыжеечной артерии (см. рис. 54, а.т.а.), средние – специальной артерией толстой кишки (см. рис. 54, а.с.), отходящей от начального отдела передней брыжеечной артерии, задние – ветвью задней брыжеечной артерии (см. рис. 54, а.т.р.).

У кролика толстая кишка четко разделена на несколько отделов. Начальная ее часть называется *большой ободочной кишкой* или просто *ободочной* (colon major s. colon). Благодаря проходящим по ней трем продольным мускульным тяжам она содержит три ряда резко выраженных небольших карманов. Большая ободочная кишка лежит в петле слепой кишки и в области аппендикса переходит в *малую ободочную кишку* (colon parvum). Последняя отличается не только более узким просветом, но и наличием только одного широкого мускульного тяжа и соответственно только одного ряда мелких карманов.

Следующий отдел, называемый *предпрямой кишкой* (praerectum), имеет характерный вид тонкой гладкостенной кишечной трубки, имеющей четкообразную форму из-за находящихся в ней округлых кусочков экскрементов.

Прямая кишка (intestinum rectum, см. рис. 54, rct.) – конечный отдел задней кишки, в который ободочная кишка переходит без заметных границ. Прямая кишка заканчивается анальным отверстием. В стенках прямой кишки особого развития достигает слой поперечно-полосатой мускулатуры, образующий у ее выхода *сфинктер* (musculus sphincter ani).

Внутренняя часть прямой кишки имеет продольные складки. Прямая кишка снабжается кровью задней брыжеечной артерией (см. рис. 54, *a.t.p.*), отходящей от брюшной стороны спинной аорты на уровне ее распада на две общие подвздошные артерии. Конечный отдел прямой кишки располагается в области малого таза. Чтобы его рассмотреть, необходимо разрезать вентральную стенку таза вдоль средней линии, но операцию лучше отложить до окончания изучения кровеносной системы.

КРОВЕНОСНАЯ СИСТЕМА

Кровеносная система млекопитающих отличается целым рядом особенностей. Сердце, как и у птиц, четырехкамерное, полностью обеспечивающее разделение токов артериальной и венозной крови, а также разделение малого и большого кругов кровообращения. В отличие от птиц у млекопитающих имеется только левая дуга аорты. Венозный синус редуцируется полностью, так что задняя и передняя полые веныпадают в правое предсердие самостоятельно. Брюшная вена редуцирована, так же как и воротная система почек. У самок значительного развития достигают наружные грудные артерии и вены, снабжающие кровью молочные железы.

Строение кровеносной системы у рассматриваемых в данном руководстве видов может различаться в деталях. Если эти отличия значительны, то они будут оговорены в тексте. В качестве основного объекта для описания кровеносной системы взята крыса *Rattus norvegicus*.

Исходя из общего плана данного руководства изучение кровеносной системы желательно начать с артериальной системы. Однако следует иметь в виду, что крупные, впадающие в сердце венозные сосуды в грудной области располагаются, как правило, вентральнее артериальных стволов, поэтому можно рекомендовать следующий порядок работы, если вскрытие ведется на одном свежезабитом животном. Разбирают строение основных венозных стволов, несущих кровь от головы. Затем знакомятся с артериями, снабжающими кровью передние отделы тела и голову, при этом при необходимости вены перерезают между двумя наложенными лигатурами и отворачивают их в стороны. Затем изучают артерии, снабжающие кровью туловищный отдел и задние конечности. Одновременно рассматривают мелкие вены, которые, как правило, идут параллельно артериям. Наконец, знакомятся с крупными венами, несущими кровь от задних частей тела, и только после знакомства со всей кровеносной системой изучают строение сердца. При работе на одном животном знакомство с артериальной системой головы и шеи желательно проводить только на одной стороне, оставив другую для контроля и препаровки венозной системы.

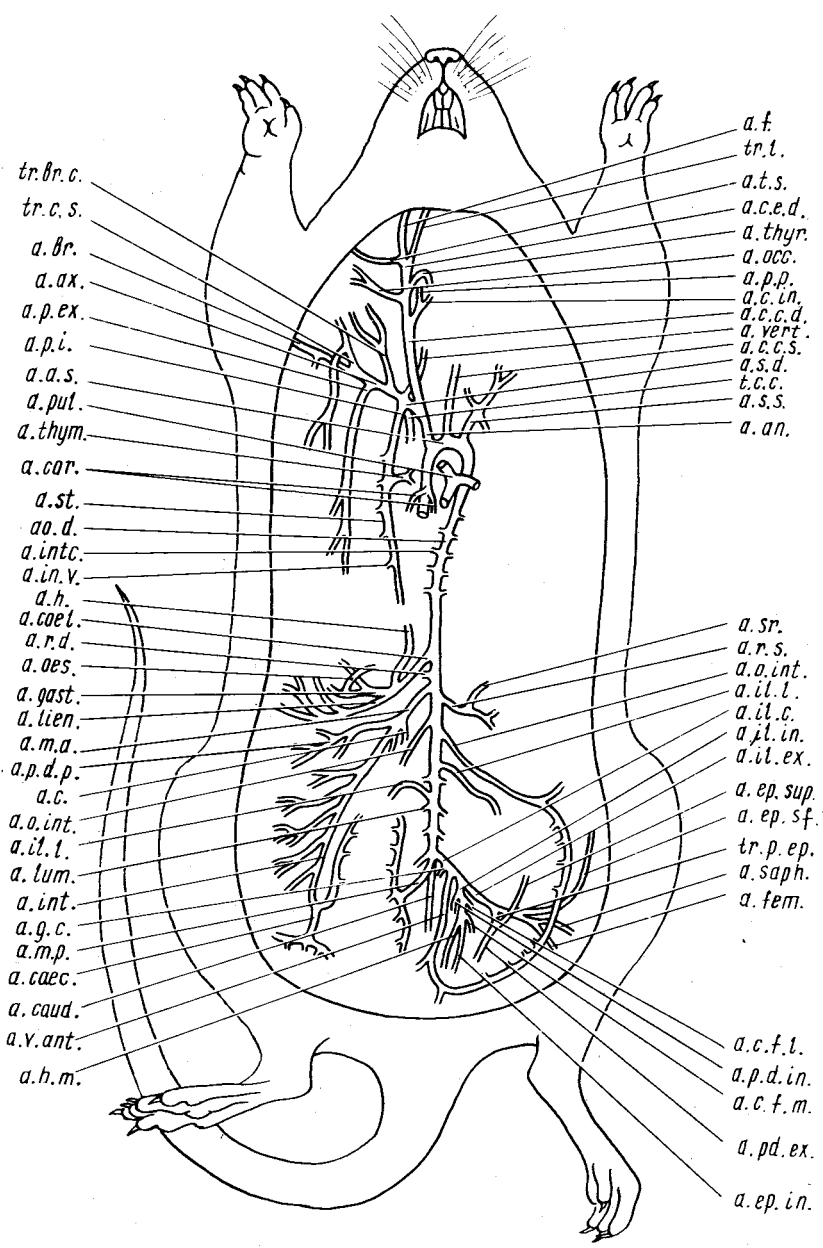
Артериальная система

Как обсуждалось выше, артериальная система отличается наличием только левой дуги аорты, отходящей от левого желудочка сердца. Непосредственно от ее основания отходят сосуды, несущие кровь в голову и к передним конечностям, — сонные и подключичные артерии. Порядок отхождения этих сосудов у разных групп млекопитающих различен. Одним из крайних вариантов — самостоятельное отхождение всех четырех сосудов: правой и левой общих сонных и правой и левой подключичной артерий. Противоположный крайний вариант — отхождение одного плечеголового ствола, который позже отдает общие сонные и подключичные артерии. Между этими вариантами имеется целая серия разнообразных переходов.

Изучение артериальной системы следует начать с крупных артериальных стволов, отходящих от сердца. Чтобы их обнаружить, необходимо удалить зобную железу, поэтому в первую очередь рассматривают сосуды, подходящие к зобной железе. Слегка оттянув в сторону край разреза грудной полости, аккуратно снимают тонкий слой мускулатуры с внутренней поверхности ее стенки и находят идущие вдоль латерального края грудины два сосуда — внутренние грудные вены и артерию. Прослеживая ход правой грудной артерии в краниальном направлении, находят отходящую от нее примерно на уровне средней части зобной железы

Рис. 58. Артериальная система крысы *Rattus norvegicus*:

a. ap. — безымянная артерия; *a. a.s.* — левая дуга аорты; *a. ax.* — подмышечная (подкрыльцовая) артерия; *a. br.* — плечевая артерия; *a. c.* — артерия толстой кишки; *a. caud.* — хвостовая артерия; *a. c.c.d.* — правая общая сонная артерия; *a. c.c.s.* — левая общая сонная артерия; *a. c.e.d.* — правая наружная сонная артерия; *a. c.f.l.* — боковая окружная артерия бедра; *a. c.f.m.* — срединная окружная артерия бедра; *a. c.in.* — внутренняя сонная артерия; *a. caec.* — артерия слепой кишки; *a. coel.* — чревная артерия; *a. cor.* — венечная артерия; *a. ep.in.* — нижняя надчревная артерия; *a. ep.sf.* — поверхностная надчревная артерия; *a. ep.sup.* — верхняя надчревная артерия; *a. f.* — лицевая артерия; *a. fet.* — бедренная артерия; *a. gast.* — желудочная артерия; *a. g.c.* — краниальная ягодичная артерия; *a. h.* — печеночная артерия; *a. h.m.* — средняя артерия прямой кишки; *a. il.c.* — общая подвздошная артерия; *a. il.ex.* — наружная подвздошная артерия; *a. il.in.* — внутренняя подвздошная артерия; *a. il.l.* — подвздошно-поясничная артерия; *a. int.* — кишечная артерия; *a. int.c.* — межреберные артерии; *a. in.l.* — вентральная межреберная артерия; *a. liep.* — селезеночная артерия; *a. lum.* — поясничная артерия; *a. m.a.* — передняя брыжеечная артерия; *a. m.p.* — задняя брыжеечная артерия; *a. oss.* — затылочная артерия; *a. o.d.* — спинная аорта; *a. o.es.* — пищеводная артерия; *a. o.inl.* — внутренняя яичниковая артерия; *a. p.d.p.* — задняя поджелудочно-двенадцатиперстная артерия; *a. pd.ex.* — наружная срамная артерия; *a. p.ex.* — наружная грудная артерия; *a. p.i.* — внутренняя грудная артерия; *a. pd.in.* — внутренняя срамная артерия; *a. p.p.* — небно-птеригоидная артерия; *a. pul.* — легочная артерия; *a. r.d.* — правая почечная артерия; *a. r.s.* — левая почечная артерия; *a. sarph.* — артерия сафена; *a. s.d.* — правая подключичная артерия; *a. st.* — артерия надпочечника; *a. s.s.* — левая подключичная артерия; *a. st.* — грудная артерия; *a. thut.* — артерия зобной железы; *a. thug.* — артерия щитовидной железы; *a. t.s.* — поверхностная височная артерия; *a. v.apl.* — передняя артерия мочевого пузыря; *a. vert.* — позвоночная артерия; *t.c.c.* — реберно-шейный ствол; *tr.br.c.* — плечешейный ствол; *tr.c.s.* — окружной подлопаточный ствол; *tr.l.* — язычный ствол; *tr.p.ep.* — срамно-надчревный ствол



tr.br.c.
tr.c.s.
a.br.
a.ax.
a.p.ex.
a.p.i.
a.a.s.
a.pul.
a.thym.
a.cor.
a.st.
ao.d.
a.intc.
a.in.v.
a.h.
a.coel.
a.r.d.
a.oes.
a.gast.
a.tien.
a.m.a.
a.p.d.p.
a.c.
a.o.int.
a.it.l.
a.lum.
a.int.
a.g.c.
a.m.p.
a.caec.
a.caud.
a.v.ant.
a.h.m.

a.f.
tr.l.
a.t.s.
a.c.e.d.
a.thyr.
a.occ.
a.p.p.
a.c.in.
a.c.c.d.
a.vert.
a.c.c.s.
a.s.d.
t.c.c.
a.s.s.
a.an.

a.sr.
a.r.s.
a.o.int.
a.it.l.
a.it.c.
a.it.in.
a.it.ex.
a.ep.sup.
a.ep.sf.
tr.p.ep.
a.saph.
a.fem.

a.c.f.l.
a.p.d.in.
a.c.f.m.
a.pd.ex.
a.ep.in.

артерию зобной железы (*a. thymica*, рис. 58, *a.thym.*), которая проходит вентральной правой передней полой вены и входит в вещество железы. Внутренняя грудная артерия скрывается под передней полой веной. Положение этих сосудов необходимо запомнить, так как они почти неизбежно обрываются во время дальнейшей препаровки. После этого осторожно удаляют зобную железу, чтобы не повредить идущие в латеральном направлении крупные сосуды. Раздвигают в стороны стенки грудной полости, закрепляют их с помощью булавок и несколько оттягивают сердце назад.

Легочная артерия (*a. pulmonalis*, рис. 58, *a.pul.*). Оттянув в сторону левое предсердие, можно видеть отходящий от вентральной области передней части желудочков довольно толстый сосуд – легочную артерию. Она круто поворачивает влево (вправо для препарирующего) и скоро распадается на два сосуда – правую и левую легочную артерии. Место раздвоения можно видеть, если сильно оттянуть назад желудочки, левое предсердие и основание легочной артерии. Правая легочная артерия идет в дорсальном направлении и скрывается под сердцем. Ход ее проследить трудно. Левая легочная артерия идет в латеральном направлении к левому легкому. От препарирующего большая ее часть прикрыта левой передней полой веной.

Левая дуга аорты (*arcus aortae sinister*, рис. 58, *a.a.s.*) отходит от дорсальной стороны передней части желудочков, так что место отхождения прикрыто от препарирующего основанием легочной артерии. По выходе из сердца дуга аорты поворачивает влево и далее идет в дорсальном направлении, скрываясь под сердцем и переходя на спинную стенку грудной полости. Чтобы проследить этот отрезок сосуда, достаточно сильно оттянуть в медиальном направлении левое легкое. Продолжением дуги аорты вдоль дорсальной стенки тела является спинная аорта.

Сосуды, снабжающие голову и переднюю часть туловища, отходят от дуги аорты тремя стволами – безымянной артерией, левой общей сонной и левой подключичной. Их легко рассмотреть, если очистить дугу аорты в месте ее изгиба от соединительно-тканых пленок, но прежде следует рассмотреть венечные артерии.

Венечные артерии (*arteria coronaria dextra et a. c. sinistra*, рис. 58, *a.cor.*) – это небольшие сосуды, отходящие от самого основания дуги аорты и снабжающие кровью сердце. Для того чтобы их рассмотреть, следует раздвинуть щель между желудочками и правым предсердием. Ответвившись от аорты, сосуды переходят на мышечную стенку желудочков.

Безымянная артерия (*a. анопута*, рис. 58, *a.an.*) – первый крупный сосуд, который после отхождения от дуги аорты распадается на правую общую сонную и правую подключичную артерии.

Подключичная и общая сонная артерии правой стороны имеют точно такое же ветвление, как и отходящие самостоятельно рядом с безымянной артерией сосуды левой стороны (рис. 58, *a.c.c.s.*; *a.s.s.*). Исходя из этого следует рассмотреть только ветвление этих сосудов справа. При препа-

ровка может быть легко повреждена крупная правая передняя полая вена, которая закрывает от препарирующего часть артериальных сосудов. Если изучение проводится на свежих препаратах, ее следует заранее перерезать и отвернуть, предварительно наложив лигатуры с двух сторон от места разреза.

Правая подключичная артерия (a. subclavia dextra, рис. 58, a.s.d.) отходит от безымянной в направлении конечности. Так же как и симметричная ей левая подключичная, правая отдает большое количество сосудов. Схема ветвления может несколько варьировать не только у разных особей, но даже на правой и левой стороне одного и того же животного.

Внутренняя грудная артерия (a. thoracica interna, рис. 58, a.p.i.) — первый сосуд, отходящий от подключичной артерии в каудальном направлении. Перейдя на внутреннюю стенку грудной полости, артерия, как уже указывалось выше, тянется вдоль латерального края грудины и носит название *грудинной артерии* (a. sternalis, рис. 58, a.st.). Сняв тонкий слой мускулатуры в этой области, можно видеть, что грудинная артерия отдает несколько *вентральных межреберных артерий* (a. intercostalis ventralis, рис. 58, a.in.v.). На инъецированных препаратах можно легко проследить ход грудной артерии в каудальном направлении. Отдав несколько мелких веточек к диафрагме, она переходит на вентральную стенку брюшной полости и получает название *краниальной надчревной артерии* (a. epigastrica cranialis); концевой отдел последней сливается с каудальной надчревной артерией.

Позвоночная артерия (a. vertebralis, рис. 58, a.vert.) — следующий сосуд, отходящий от подключичной артерии, но в краниальном направлении. На препарате хорошо видна только небольшая его часть. Весь ход сосуда отпрепарировать трудно, поскольку он входит в поперечно-реберное отверстие VI шейного позвонка и идет вперед в позвоночном канале. Проникая в полость черепа через большое затылочное отверстие, позвоночные артерии правой и левой стороны сливаются на основании продолговатого мозга в непарный сосуд — *основную артерию мозга* (a. basilaris cerebri). Через виллизиево кольцо, в которое основная артерия впадает сзади, она анастомозирует с внутренними сонными артериями.

Реберно-шейный ствол (truncus costocervicalis, рис. 58, t.c.c.) отходит от дорсальной стороны подключичной артерии на уровне отхождения позвоночной и грудной артерий. Сосуд идет в каудомедиальном направлении и распадается на целую серию ветвей, которые снабжают кровью первые межреберные пространства, перикардий, средостение и бронхи. Однако их трудно видеть, поскольку они закрыты от препарирующего сердцем и начальным отделом дуги аорты. Как правило, можно рассмотреть только одну ветвь, идущую в краниальном направлении, — *глубокую шейную артерию* (a. cervicalis profunda), снабжающую кровью глубокие мышцы шеи, пищевод, гортань, щитовидную железу и другие органы.

Несколько латеральнее подключичная артерия распадается на два

сосуда – плечешейный ствол и подмышечную артерию. *Подмышечная, подкрыльцовая, артерия* (a. scillarlis, рис. 58, *a. ax.*) – более крупный и более каудально лежащий сосуд, идущий сначала латерально, а затем круто поворачивающий дорсально. В области переднего ребра артерия выходит из грудной полости, поэтому, чтобы проследить весь ход сосуда, следует провести вертикальный разрез грудных мышц на уровне выхода подмышечной артерии. Эту операцию можно рекомендовать в первую очередь при работе с фиксированным материалом. На свежем материале следует просто найти продолжение сосуда снаружи от грудной клетки. Для этого, отпрепарировав и оттянув кожу в области подмышек, находят наружную грудную артерию. Иногда этот сосуд можно обнаружить по его кожным ветвям, подходящим к передним млечным железам.

Наружная, или боковая, грудная артерия (a. thoracica externa s. lateralis, рис. 58, *a. p. ex.*) тянется вдоль наружной стенки грудной полости между мышцами и снабжает кровью широчайшую мышцу спины, большую подкожную мышцу, грудные, прямую мышцу живота и межреберные мышцы, а также передние млечные железы. Раздвигая мышцы, препарируют грудную артерию в краниальном направлении, вплоть до места ее отхождения от подмышечной.

Окружной подлопаточный ствол (truncus circumflexus subscapularis, рис. 58, *tr. c. s.*) отходит от подмышечной артерии на уровне отхождения грудной и сразу распадается на большое количество более мелких ветвей, снабжающих в первую очередь мускулатуру плечевого сустава.

Плечевая артерия (a. brachialis, рис. 58, *a. br.*). Отдав вышеописанные артерии и перейдя на плечо, подмышечная артерия получает название плечевой. Сосуд проходит вдоль плечевой кости, и, для того чтобы его рассмотреть, следует снять кожу с внутренней поверхности плеча и раздвинуть расположенные здесь мышцы. До локтевого сустава плечевая артерия отдает несколько ветвей, снабжающих кровью мускулатуру конечностей. В области локтевого сустава она распадается на лучевую, срединную и локтевую артерии.

Плечешейный ствол (truncus brachio-cervicalis, рис. 58, *tr. br. c.*) – относительно тонкий сосуд, отходящий от подключичной артерии вместе с подмышечной. Он тянется вперед по боковой стороне шеи и снабжает кровью мышцы плечевого пояса и шеи.

Правая общая сонная артерия (a. carotis communis dextra, рис. 58, *a. c. c. d.*) отходит от безымянной артерии и идет в краниальном направлении параллельно трахее. На уровне щитовидной железы сосуд распадается на целый ряд ветвей. Чтобы рассмотреть все ветви, необходимо оттянуть в сторону гортань вместе со щитовидной железой.

Щитовидная артерия (a. thyroidea, рис. 58, *a. thyr.*). Хотя этот сосуд довольно тонок, обнаружить его можно в первую очередь. Он отходит от наружной сонной артерии на уровне переднего края щитовидной железы. Сосуд хорошо виден, если оттянуть на себя щитовидную железу вместе с гортанью. После отхождения сосуд поворачивает каудально и снабжает

220

кровью переднюю часть железы. Несколько краниальной места отхождения щитовидной артерии можно видеть, что общая сонная артерия распадается на два равных по величине ствола – внутреннюю и наружную сонные артерии.

Внутренняя сонная артерия (a. carotis interna, рис. 58, a.c.in.) после распада общей сонной артерии идет вперед. Очень скоро она отдает внутреннюю челюстную артерию, а сама поворачивает в медиальном направлении и входит в заднее отверстие каротидного канала. Выйдя из переднего отверстия канала, сосуд через специальное отверстие входит в полость черепа, где, анастомозируя с другими ветвями, снабжает кровью головной мозг и носовую полость.

На инъецированном материале можно видеть небольшой сосуд, который отходит от внутренней сонной артерии до входа ее в каротидный канал, – *нёбно-птеригоидную артерию* (a. pterygopalatina, рис. 58, a.p.p.).

Правая наружная сонная артерия (a. carotis externa dextra, рис. 58, a.c.e.d.) на препарате выглядит как продолжение общей сонной артерии. На своем пути она отдает ряд сосудов, снабжающих кровью вентральную область головы и шеи.

Затылочная артерия (a. occipitalis, рис. 58, a.occ.). Почти у места разделения общей сонной артерии на наружную и внутреннюю от наружной сонной артерии отходит относительно тонкий сосуд – затылочная артерия. Она идет в латерокраниальном направлении и вскоре распадается на ряд мелких сосудов. Один из них – *менингеальная артерия* (a. meningea) – входит в череп и снабжает кровью твердую оболочку мозга. Остальные сосуды несут кровь к мышцам, лежащим в области затылка, и к основанию ушной раковины.

Поверхностная височная артерия (a. temporalis superficialis, рис. 58, a.t.s.) отходит от наружной сонной артерии на уровне заднего края жевательного мускула. Проходя в латеральном направлении, сосуд отдает веточки к этому мускулу, а затем, распадаясь на две ветви, переходит на основание ушной раковины.

Язычный ствол (truncus lingualis, рис. 58, tr.l.) – небольшой сосуд, отходящий от наружной сонной артерии чуть каудальнее поверхностной височной артерии. Сосуд идет в краниомедиальном направлении и очень скоро скрывается в толще мускулатуры. Если проследить его ход, то можно видеть, что он отдает мелкие сосуды к гортани, нёбу и подъязычной мускулатуре. Передний конец ствола погружается в тело языка, образуя *язычную артерию* (a. lingualis).

Лицевая артерия (a. facialis, рис. 58, a.f.) выглядит как продолжение наружной сонной артерии. Сосуд лежит на вентральной поверхности жевательного мускула и хорошо виден без дополнительной препаровки. Он отдает веточки к слюнным железам, к жевательному мускулу и к межчелюстному пространству. Выйдя на передний край жевательного мускула, в области угла рта сосуд отдает ветви к верхней и нижней

челюстям и переходит на боковую поверхность морды. Заканчивается сосуд двумя ветвями – *носовой артерией* (a. nasalis), несущей кровь к боковой поверхности носа, и поворачивающей назад *угловой артерией глаза* (a. angularis oculi), снабжающей кровью переднюю часть глазницы.

Артериальная система головы и передних конечностей кролика имеет очень большое сходство с таковой крысы, но в то же время обнаруживает и существенные отличия.

От левой дуги аорты к голове и конечностям кролика отходят только два сосуда. Сначала отходит *безымянная артерия* (или *безымянный ствол*) (a. anopnuta s. truncus anopnutus, рис. 59, *tr.an.*), которая распадается на три ствола – *левую общую сонную* (рис. 59, *a.c.s.s.*), *правую подключичную* (рис. 59, *a.s.d.*) и *правую общую сонную* (рис. 59, *a.c.c.d.*) артерии. *Левая подключичная артерия* (рис. 59, *a.s.s.*) отходит от дуги аорты самостоятельно. Левая общая сонная артерия очень скоро переходит на свою сторону и тянется, как и правая, вдоль латерального края трахеи. *Щитовидная артерия* (рис. 59, *a.thyr.*) отходит от общей сонной артерии. В области угла нижней челюсти каждая общая сонная артерия делится на *наружную* и *внутреннюю* (рис. 59, *a.c.ex.*; *a.c.in.*). Подключичная артерия недалеко от места своего отхождения от безымянного ствола отдает целую серию сосудов, которые могут отходить у разных

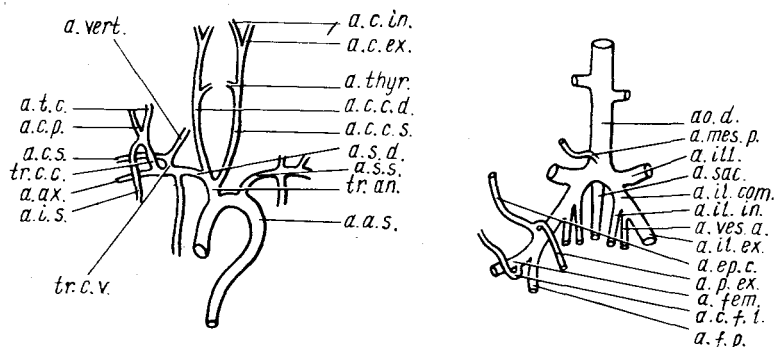


Рис. 59. Особенности артериальной системы кролика *Oryctolagus cuniculus*:

a.a.s. – левая дуга аорты; *a.a.x.* – подмышечная артерия; *a.c.c.d.* – правая общая сонная артерия; *a.c.c.s.s.* – левая общая сонная артерия; *a.c.ex.* – наружная сонная артерия; *a.c.f.l.* – боковая огибающая артерия бедра; *a.c.in.* – внутренняя сонная артерия; *a.c.p.* – глубокая шейная артерия; *a.c.s.* – поверхностная шейная артерия; *a.ep.c.* – задняя надчревная артерия; *a.fem.* – бедренная артерия; *a.f.p.* – глубокая бедренная артерия; *a.il.com.* – общая подвздошная артерия; *a.il.ex.* – наружная подвздошная артерия; *a.il.in.* – внутренняя подвздошная артерия; *a.il.l.* – подвздошно-поясничная артерия; *a.i.s.* – передняя межреберная артерия; *a.mes.p.* – задняя брыжеечная артерия; *ao.d.* – спинная аорта; *a.p.ex.* – наружная срамная артерия; *a.sac.* – крестцовая артерия; *a.s.d.* – правая подключичная артерия; *a.s.s.* – левая подключичная артерия; *a.t.c.* – поперечная шейная артерия; *a.thyr.* – артерия щитовидной железы; *a.vert.* – позвоночная артерия; *a.ves.a.* – передняя артерия мочевого пузыря; *tr.an.* – безымянный ствол; *tr.c.c.* – реберно-шейный ствол; *tr.c.v.* – шейно-позвоночный ствол

экземпляров в разных комбинациях. *Позвоночная артерия* (рис. 59, *a. vert.*), как и у крысы, отходит от передней стороны подключичной артерии, идет вперед, а затем по межпоперечному каналу позвоночника проникает в полость черепа. Рядом с ней отходит *поверхностная шейная артерия* (*a. cervicalis superficialis*, рис. 59, *a.c.s.*), которая первоначально тянется параллельно подмышечной артерии. Оба вышеназванных сосуда могут отходить вместе, образуя короткий *шейно-позвоночный ствол* (*truncus cervicovertebralis*, рис. 59, *tr.c.v.*). Обычно общим *реберно-шейным стволом* (*truncus costocervicalis*, рис. 59, *tr.c.c.*) отходят *поперечная и глубокая шейные артерии* (*a. transversa colli*, рис. 59, *a.t.c.*; *a. cervicalis profunda*, рис. 59, *a.c.p.*), а также *передняя межреберная* (*a. intercostalis suprema*, рис. 59, *a.i.s.*). Две первые снабжают кровью мышцы шеи, а последняя — первые межреберные пространства. Каждый из этих трех сосудов может отходить самостоятельно. *Внутренняя грудная артерия* отходит в каудальном направлении и тянется по вентральной части внутренней стенки грудной клетки, снабжая последнюю кровью. После прохождения диафрагмы и перехода на стенку брюшной полости сосуд получает название *верхней надчревной артерии* (*a. epigastrica cranialis*).

У кролика в отличие от крысы внутренняя челюстная артерия отходит не от внутренней, а от наружной сонной артерии.

У хищных, как и у кролика, от дуги аорты отходят общим безымянным стволом обе сонные артерии и правая подключичная, а левая подключичная артерия отходит самостоятельно. Ветвления крупных артериальных стволов сходны с таковыми крысы и кролика. Для кунных характерна необычайная протяженность общих стволов, таких, как безымянная артерия и общая часть правой общей сонной и подключичной артерий. Кроме того, у кунных имеется только одна внутренняя грудная артерия, отходящая от левой подключичной артерии в ее средней части.

Закончив изучение артерий, снабжающих кровью голову и передние конечности, следует познакомиться с артериальной системой туловища и задних конечностей. Нужно отметить, что в этих областях имеется более четкое совпадение артериальной и венозной систем. Вены, как правило, лежат рядом с артериями и имеют те же названия. Поэтому при изучении артериальной системы следует не только сохранять венозные сосуды, но и стараться запомнить положение тех из них, которые не идут строго параллельно артериальным сосудам: это значительно сократит время изучения венозной системы.

Спинная аорта (*aorta dorsalis*, см. рис. 58, *ao.d.*). Круто повернув под сердце и перейдя на дорсальную стенку брюшной полости, левая дуга аорты переходит в спинную аорту. Последняя тянется под позвоночником в каудальном направлении. В области таза сосуд отдает крупные артериальные стволы к задним конечностям и, сильно уменьшаясь в диаметре, переходит в хвостовой отдел в виде *хвостовой артерии* (*a. caudalis*, см. рис. 58, *a.caud.*). Чтобы рассмотреть весь ход сосуда, достаточно аккуратно отвернуть влево от препарирующего пищеварительную

систему, печень и левое легкое, при этом следует не повредить отходящие от спинной аорты к пищеварительной трубке многочисленные артериальные сосуды. Рядом с аортой и несколько вентральней ее проходит крупный венозный сосуд – задняя полая вена. Повреждение ее вызывает сильное кровотечение, что, в свою очередь, ведет к запусению венозных сосудов. Рекомендуется с помощью пипетки зафиксировать кровь в этом сосуде быстродействующим фиксатором, состоящим из смеси формалина со спиртом ($1/3$ 40%-ного формалина, $2/3$ 96%-ного или 70%-ного спирта).

Проследив весь ход спинной аорты; следует рассмотреть отходящие от нее артериальные сосуды. Необходимо напомнить, что в данном руководстве описание артериальной системы дается по инъецированным препаратам. При изучении кровеносной системы без инъекции часть мелких, лишенных крови артериальных сосудов может быть не видна.

Межреберные артерии (a. intercostalis, см. рис. 58, a. *intc.*). В грудной области спинная аорта отдает серию парных артериальных стволов, направляющихся в межреберные пространства. Параллельно этим стволам идут вены, сливающиеся в расположенный слева от спинной аорты венозный сосуд – непарную вену. Его следует сохранить при препаровке мест отхождения межреберных артерий.

Чревная артерия (a. coeliaca, см. рис. 54, 58, a. *coel.*) – первый крупный непарный сосуд, отходящий от спинной аорты после прохождения ее через диафрагму. Сосуд отходит примерно на уровне переднего конца левой почки. Чтобы его рассмотреть, достаточно отвернуть желудок влево от препарирующего. Очень скоро сосуд разделяется сразу на три ветви – печеночную, желудочную и селезеночную артерии.

Печеночная артерия (a. hepatica, см. рис. 54, 58, a. *h.*) от места распадаения чрвной артерии идет в краниальном направлении и входит в печень, снабжая ее кровью. От этого сосуда, как указывалось выше, может отходить небольшой ствол к поджелудочной железе. Кроме того, до впадения в печень сосуд дает тонкую веточку к пилорической части желудка и началу двенадцатиперстной кишки.

Желудочная артерия (a. gastrica, см. рис. 54, 58, a. *gast.*) – второй сосуд чрвной артерби. Он идет в вентральном направлении (при оттянутом желудке – медиовентрально). Подойдя к желудку в области впадения в него пищевода, сосуд распадается на две ветви, снабжающие вентральную и дорсальную стенки желудка. При удачно прошедшей инъекции можно видеть отходящую дорсально от желудочной артерии тонкую *пищеводную артерию* (см. рис. 54, a. *oes.*).

Селезеночная артерия (a. lienalis, см. рис. 58, a. *lien.*) идет в каудовентральном направлении. На своем пути она отдает сначала веточку к желудку (поэтому она может называться желудочно-селезеночной), а затем несколько ветвей к селезенке. Сама артерия проходит внутри головки поджелудочной железы, дольки которой следует раздвинуть, чтобы проследить весь ход сосуда.

Передняя брыжеечная артерия (a. mesenterica anterior, см. рис. 54, 58, *a.t.a.*) — следующий крупный непарный сосуд, отходящий от спинной аорты. Сосуд проходит по брыжейке, связывающей петли тонкого кишечника. Проследить весь его ход, не повреждая мелких сосудов при разрывании брыжеек, довольно трудно. Постараемся, однако, отметить основные ветви, которые отходят от него к различным отделам кишечника по мере продвижения в каудальном направлении. После отхождения небольших сосудов к петлям тонкого кишечника брыжеечная артерия отдает несколько *артерий толстой кишки* (a. colica, см. рис. 58, *a.c.*), несущих кровь к поперечной части этого отдела кишечника. Примерно на том же уровне, но от дорсальной стороны брыжеечной артерии отходит *задняя поджелудочно-двенадцатиперстная артерия* (a. pancreatoduodenalis posterior, рис. 58, *a.p.d.p.*), которая ветвится в петле двенадцатиперстной кишки; снабжает кровью этот отдел кишечника, а также хвостовую часть поджелудочной железы.

Продолжение передней брыжеечной артерии носит название *кишечной артерии* (a. intestinalis, см. рис. 58, *a.int.*). Сосуд проходит в брыжейке тонкого кишечника и по ходу отдает многочисленные ветви к его петлям. Весь ход сосуда и его ответвления легко рассмотреть, если раздвинуть петли кишечника и с помощью иглы снять жир, обычно покрывающий артерии. Каудальный отдел сосуда переходит на конечный отдел тонкого кишечника и оттуда на слепую кишку, где получает название *артерии слепой кишки* (a. coecalis, см. рис. 54, 58, *a.coec.*). Перед переходом кишечной артерии на слепую кишку она отдает сосуд к начальному отделу толстой кишки.

Левая почечная артерия (a. renalis sinistra, см. рис. 58, *a.r.s.*) отходит от спинной аорты сразу вслед за отхождением передней брыжеечной артерии, прежде чем спинная аорта подныривает под почечную вену. Сосуд входит в ворота почки, принося к ней кровь. Чтобы проследить его полностью, следует отпрепарировать и оттянуть вперед почечную вену. На фиксированных экземплярах ее проще перервать с помощью иголки.

Надпочечная артерия (a. suprarenalis, см. рис. 58, *a.sf.*). Примерно на половине длины почечной артерии от нее в краниальном направлении отходит сосуд, несущий кровь к надпочечнику. Сосуд этот прикрыт от препарирующего одноименной веной, которую следует постараться отпрепарировать. При удачной инъекции можно видеть, что от этого ствола отходит по крайней мере два сосуда, несущих кровь к ножкам диафрагмы (см. с. 354).

Правая почечная артерия (a. renalis dextra, см. рис. 58, *a.r.d.*) отходит от спинной аорты чуть выше левой, и поэтому место ее отхождения прикрыто от препарирующего основанием передней брыжеечной артерии. Этот сосуд имеет те же ветви, что и левая почечная артерия, но они прикрыты от препарирующего не только правой почечной, но и задней поллой венами.

Внутренние семенниковые артерии (a. testicularis interna) у самцов и

внутренние яичниковые артерии (a. ovarica interna, см. рис. 58, a.o.int.) самок. Снабжение половых желез и вообще половых органов артериальной кровью несколько различается у самцов и самок. В силу большей простоты устройства половой системы самок более просто построено и ее кровоснабжение, поэтому мы будем давать общее описание кровеносной системы по самке, делая ссылки на особенности строения у самца.

Левая внутренняя яичниковая артерия – тонкий сосуд, отходящий от спинной аорты сразу по выходе ее из-под почечной вены. Он идет параллельно одноименной вене и местами прикрыт ею. Артерия тянется в латерокаудальном направлении, подходит к яичнику своей стороны, отдает мелкие веточки к яичнику и яйцеводу, а затем проходит в брыжейке параллельно рогу матки, к стенке которого отсылает многочисленные мелкие сосуды. Сзади сосуд переходит в ветвь передней артерии мочевого пузыря.

Правая яичниковая артерия начинается чуть выше – начало скрыто от препарирующего задней поллой веной.

У половозрелых самцов опущенные в мошонку семенники располагаются значительно каудальней, чем яичники у самок, отсюда большая протяженность внутренней семенниковой артерии. Чтобы проследить ее до конца, следует вскрыть мошонку и обнажить семенник (для этого проводят продольный разрез ее вентральной стенки). Артерия питает кровью семенник, а также отдает веточки к придатку семенника и стенкам мошонки.

Подвздошно-поясничные артерии (a. iliolumbalis, см. рис. 58, a.il.l.) – крупные парные сосуды, отходящие от спинной аорты в поясничной области. Каждый из них сопровождается одноименной веной. Правый сосуд отходит несколько каудальнее левого и значительно отступает от места впадения одноименной вены в нижнюю полую. Сосуд каждой стороны тянется в латеральном направлении и, перейдя на боковую стенку брюшной полости, распадается на многочисленные мелкие сосуды, снабжающие кровью квадратную мышцу поясницы, ягодичные мышцы, а также стенки живота.

Поясничные артерии (a. lumbalis, см. рис. 58, a.lum.). При хорошей инъекции можно видеть эти мелкие парные сосуды, отходящие от спинной аорты и общих подвздошных артерий к поясничной области.

На уровне передней части бедра спинная аорта распадается на четыре сосуда: две общие подвздошные, хвостовую и заднюю брыжеечную артерии. Для того чтобы подробно рассмотреть ветвление этих сосудов, необходимо разрезать вентральную стенку таза, для чего оттягивают от нее мочевой пузырь, задние отделы половой системы и кишечника вместе со снабжающими их кровеносными сосудами, подводят под стенку тупую браншу ножниц и проводят разрез строго по средней линии, а затем сильно растягивают и разворачивают обе половинки таза. На свежих препаратах во избежание кровотечения не рекомендуется расширять края разреза за счет подрезания стенок таза.

Задняя брыжеечная артерия (a. mesenterica posterior, см. рис. 54, 58, *a.t.p.*) идет в каудовентральном направлении. Пройдя к прямой кишке, сосуд разветвляется на две ветви. Многочисленные отходящие от них сосуды несут кровь к нисходящей части толстого кишечника и верхней части прямой кишки. От задней брыжеечной артерии отходят также два тонких сосуда, несущих кровь к жировым телам.

Хвостовая артерия (a. caudalis, см. рис. 58, *a.caud.*) отходит от спинной аорты с дорсальной стороны. Ее начальный отдел прикрыт от препарирующего общими подвздошными артериями и венами. Чтобы увидеть место отхождения хвостовой артерии, следует оттянуть назад левую общую подвздошную артерию. Дальнейший ход сосуда можно видеть, если раздвинуть мышцы по средней линии дорсальной части тазовой области.

Общие подвздошные артерии (a. iliaca communis, см. рис. 58, *a.il.c.*) – парные крупные стволы, снабжающие кровью заднюю часть тела и задние конечности. Пройдя в латерокаудальном направлении вдоль дорсальной стенки паховой области, каждая артерия распадается на многочисленные более мелкие сосуды. Как указывалось выше, описание артериальной системы ведется по инъецированным препаратам, поэтому при работе на неинъецированных объектах не все сосуды могут быть хорошо различимы. Однако авторы сочли необходимым дать наиболее полную картину артериальной системы этой области.

Передняя артерия мочевого пузыря (a. vesicalis anterior, см. рис. 58, *a.v.ant.*) – первый крупный сосуд, отходящий от общей подвздошной артерии. До этого от нее могут отходить мелкие поясничные артерии. Сосуд идет в каудомедиальном направлении и вскоре распадается на две ветви: одна идет к мочевому пузырю, другая у самок подходит к влагалищу и затем тянется вперед вдоль рога матки соответствующей стороны и переходит во внутреннюю яичниковую артерию. У самцов сосуд, подходящий к мочевому пузырю, дает также ветви к предстательной железе. Второй сосуд, носящий у самцов название *артерии семявыносящего протока* (a. ducti deferentis), тянется вдоль протока, рядом с соответствующей веной к семеннику.

Наружная подвздошная артерия (a. iliaca externa, см. рис. 58, *a.il.ex.*). Непосредственное продолжение общей подвздошной артерии следует рассматривать как наружную подвздошную артерию. Этот крупный сосуд, проходящий по внутренней части тазовой области и бедра, отдает многочисленные ветви к расположенным здесь органам.

Срамно-надчревный ствол (truncus pudendoepigastricus, см. рис. 58, *tr.p.ep.*) – первый крупный сосуд, отходящий в каудальном направлении от наружной подвздошной артерии. Сосуд хорошо виден практически без дополнительной препаровки. Очень скоро он разделяется на два сосуда.

Наружная срамная артерия (a. pudenda externa, см. рис. 58, *a.pd.ex.*) идет почти строго в каудальном направлении параллельно одноименной вене. У самцов она снабжает кровью совокупительный орган.

Верхняя надчревная, или глубокая окружная подвздошная, артерия

(a. epigastrica superior s. circumflexa iliaca profunda, см. рис. 58, *a.ep.sup.*) отделяется от срамно-надчревного ствола недалеко от места его отхождения. Сосуд идет по внутренней поверхности бедра в краниомедиальном направлении и снабжает кровью мускулатуру и кожу каудальной части брюшной стенки.

Бедренная артерия (a. femoralis, см. рис. 58, *a.fem.*) является прямым продолжением наружной подвздошной артерии. Она проходит по медиальной поверхности бедра и дистально переходит в подколенную артерию. По своему ходу сосуд отдает ряд артерий, из которых без дополнительной препаровки хорошо видны две.

Поверхностная надчревная артерия (a. epigastrica superficialis, см. рис. 58, *a.ep.sf.*) отходит от бедренной в краниоventральном направлении, перед местом вхождения последней в толщу мышц бедра. Артерия снабжает кровью кожу живота и задние млечные железы.

Артерия сафена ("скрытая") (a. saphena, см. рис. 58, *a.saph.*) отходит от бедренной артерии и тянется по внутренней поверхности бедра и голени в дистальном направлении. Немного не доходя до голеностопного сустава, сосуд разделяется на две ветви. Одна из них проходит по дорсальной поверхности голени, а другая – между задней большеберцовой мышцей и большеберцовой костью, переходя на стопу.

Внутренняя подвздошная, или подчревная, артерия (a. iliaca interna s. hypogastrica, см. рис. 58, *a.il.in.*) – крупный сосуд, носящий также название *подчревного ствола* (truncus hypogastricus); отходит от дорсальной поверхности общей подвздошной артерии сразу после отхождения передней пузырной артерии. Сосуд тянется в каудальном направлении. Чтобы рассмотреть его основание, приходится удалить значительный участок общей подвздошной вены. Такую операцию можно рекомендовать только на фиксированном материале или после фиксации данного участка смесью спирта с формалином. На свежем препарате следует только сильно оттянуть наружные подвздошные артерию и вену вперед и ограничиться рассмотрением ветвей внутренней подвздошной артерии. Место отхождения этого сосуда можно найти только после изучения всей кровеносной системы.

Внутренняя срамная артерия (a. pudenda interna, см. рис. 58, *a.pd.in.*) – первый сосуд, отходящий от медиальной стенки внутренней подвздошной артерии. Место отхождения прикрыто от препарирующего крупной веной. Сосуд идет в каудодорсальном направлении и очень скоро теряется в толще тазовой мускулатуры. В дальнейшем он распадается на *каудальную ягодичную артерию* (a. glutea caudalis), снабжающую кровью таз и ягодичные мышцы, и *артерию пениса* (клитора) (a. penis), подходящую к соответствующим органам. Проследить весь ход сосуда без значительных нарушений венозной системы практически невозможно.

Боковая окружная артерия бедра (a. circumflexa femoralis lateralis, см. рис. 58, *a.c.f.l.*) отходит от латеральной стороны подчревного ствола, чуть позади вышеописанного сосуда. Сосуд идет в латеродорсальном

направлении и очень скоро распадается на нисходящую и восходящую ветви. Чтобы его рассмотреть, следует оттянуть наружную подвздошную вену вперед и раздвинуть мускулатуру тазовой области. Ветви этого сосуда снабжают кровью мускулатуру.

Далее подчревный ствол распадается на три сосуда.

Средняя артерия прямой кишки (a. haemorrhoidalis medialis s. rectalis caudalis, см. рис. 58, a.h.m.) — один из трех сосудов, лежащий наиболее медиально. Артерия тянется в каудальном направлении и подходит к заднему отделу прямой кишки. Ход сосуда можно проследить, если аккуратно отпрепарировать и отодвинуть в сторону мелкие артерии и вены, дорсальной которых он проходит. В латеральном направлении от средней артерии прямой кишки идет *запирательная артерия* (a. obturatoria).

Срединная окружная артерия бедра (a. circumflexa femoralis media, см. рис. 58, a.c.f.m.) тянется в медиальном направлении и скрывается в толще мускулатуры. Сосуд снабжает кровью мускулатуру бедра.

Нижняя надчревная артерия (a. epigastrica inferior, см. рис. 58, a.ep.in.) — прямое продолжение подчревного ствола. Сосуд очень скоро распадается на серию мелких артерий.

Передняя (краниальная) ягодичная артерия (a. glutea cranialis, см. рис. 58, a.g.c.). Короткий начальный участок этого сосуда, отходящего от конца общей подвздошной артерии, можно видеть, если сильно оттянуть вперед общую подвздошную артерию в месте отхождения подчревного ствола. Краниальная ягодичная артерия идет в дорсальном направлении параллельно внутренней срамной артерии и, так же как она очень скоро скрывается в толще мускулатуры. Ветвления спинной аорты кролика несколько отличаются от таковых крысы.

После серии межреберных артерий на уровне одиннадцатого позвонка отходят одним коротким стволом правая и левая *верхние артерии диафрагмы* (aa. phrenicae superiores). У крысы эти сосуды обычно плохо заметны. Ветвление сосудов, несущих кровь к кишечнику (чревная и две брыжеечные артерии), практически не отличается от такового у крысы. Каждая общая подвздошная артерия отдает *подвздошно-поясничную артерию* (a. iliolumbalis, рис. 59, a.il.l.), которая отходит в латеральном направлении от самого основания общей подвздошной артерии, так что практически каудальный конец спинной аорты как бы разделяется на 4 сосуда: две *общие подвздошные артерии* (рис. 59, a.il.com.) и две *подвздошно-поясничные артерии* (рис. 59, a.il.l.). Короткая общая подвздошная артерия очень скоро разделяется на *наружную* (рис. 59, a.il.ex.) и *внутреннюю* (подчревную) (рис. 59, a.il.in.) *подвздошные артерии*. В месте разделения общей подвздошной артерии от ее дорсальной стенки обычно отходит идущая строго в каудальном направлении *передняя артерия мочевого пузыря*, называемая также *пупочной артерией* (a. vesicalis anterior s. umbilicalis, рис. 59, a.ves.a.). Этот сосуд может отходить и от основания внутренней подвздошной. Для того чтобы рассмотреть место

отхождения этих сосудов, следует отпрепарировать и оттянуть в сторону заднюю полую вену – несколько краниальнее места ее слияния из двух общих подвздошных вен. Выщипав и раздвинув жировую ткань, лежащую между двумя внутренними подвздошными венами, можно обнаружить также хвостовую артерию, передний конец которой у кролика носит название *крестцовой артерии* (a. sacralis, рис. 59, *a.sac.*). На уровне переднего края бедра наружная подвздошная артерия распадается на несколько сосудов. От дорсальной стенки часто общим стволом отходят *наружная срамная артерия* (рис. 59, *a.pd.ex.*) и *задняя надчревная* (рис. 59, *a.er.c.*). Чуть позже подвздошная артерия распадается на две ветви. В каудальном направлении тянется *глубокая бедренная артерия* (a. femoralis profunda, рис. 59, *a.f.p.*). Чтобы рассмотреть этот сосуд, несущий кровь к мускулатуре задней части бедра, приходится раздвигать и выщипывать мышцы в этой области. Второй отклоняющийся латерально сосуд является прямым продолжением наружной подвздошной артерии, идет в толще мускулатуры внутренней поверхности бедра, которую следует удалить, чтобы проследить ход сосуда. После отхождения от него *боковой огибающей артерии бедра* (a. circumflexa femoris lateralis, рис. 59, *a.c.f.l.*) сосуд получает название *бедренной артерии* (a. femoralis, рис. 59, *a.fem.*). *Внутренняя подвздошная артерия* (рис. 59, *a.il.in.*) – магистральная артерия таза. Она идет в толще тазовой мускулатуры, которую следует раздвинуть и частично удалить, чтобы рассмотреть весь ход сосуда. Артерия распадается на целую серию ветвей, снабжающих мускулатуру тазовой области и мочеполовую систему.

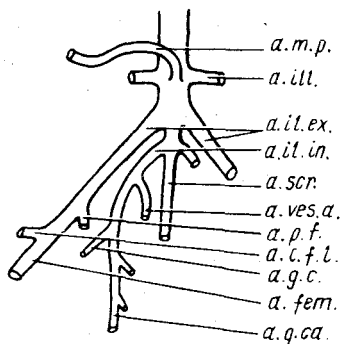
У куньих (соболь, норка) спинная аорта – толстый артериальный сосуд, однако в брюшной полости он прикрыт от препарирующего порциями лежащей под позвоночником мускулатуры, которые следует раздвинуть, чтобы его обнаружить. Грудной отрезок сосуда обычно закрыт куполообразной диафрагмой, дорсальная часть которой прикрепляется к стенке полости тела почти на уровне переднего конца левой почки. Подрезав ее по краю и отвернув в сторону, можно обнаружить грудную часть спинной аорты. У куньих хорошо развита туловищная мускулатура, особенно в поясничном отделе, а это определяет и значительное развитие сегментальных сосудов, отходящих от спинной аорты к гипоксиальной мускулатуре. В межреберных и сегментальных сосудах туловища легко разобраться пользуясь описанием кровеносной системы крысы.

Чревная артерия отходит на уровне переднего конца левой почки и при отвернутом влево (от препарирующего) кишечнике тянется почти в поперечном направлении. Первый отходящий от артерии и идущий в краниальном направлении сосуд – *печеночная артерия*. Прямое продолжение чревной артерии можно рассматривать как *желудочно-селезеночный ствол* (truncus gastrolienalis), от которого очень скоро в краниальном направлении отходит желудочная артерия. Сам ствол продолжается как *селезеночная артерия*, идущая к селезенке и попутно отдающая ветви к поджелудочной железе.

Передняя брыжеечная артерия отходит чуть впереди почечных артерий. Первые два тонких отходящих от нее сосуда несут кровь к головке поджелудочной железы и к поперечной части толстого кишечника. Следующий сосуд – *поджелудочно-селезеночно-двенадцатиперстная артерия* – основной ствол, отдающий кишечные артерии; своими конечными разветвлениями снабжает восходящую и поперечную ветви толстой кишки и слабо развитые слепую и подвздошную кишки.

Рис. 60. Схема ветвления каудальной части спинной аорты норки *Mustela vison*:

a.c.f.l. – боковая окружная артерия бедра; *a.fem.* – бедренная артерия; *a.g.c.* – передняя ягодичная артерия; *a.g.ca.* – задняя ягодичная артерия; *a.il.ex.* – наружная подвздошная артерия; *a.il.in.* – внутренняя подвздошная артерия; *a.ill.* – подвздошно-поясничная артерия; *a.t.p.* – задняя брыжеечная артерия; *a.p.f.* – глубокая артерия бедра; *a.scr.* – крестцовая артерия; *a.ves.a.* – передняя пузырьная артерия



Задняя брыжеечная артерия (рис. 60, *a.t.p.*) отходит значительно краниальнее места отхождения от спинной аорты подвздошных артерий. На уровне задней брыжеечной артерии отходят также и *подвздошно-поясничные артерии* (рис. 60, *a.il.l.*). *Наружные и внутренние подвздошные артерии* (рис. 60, *a.il.ex.*; *a.il.in.*) отходят от аорты самостоятельно, не образуя общих подвздошных артерий, причем внутренние подвздошные образуют короткий общий ствол, от которого кроме них отходит *средняя крестцовая артерия* (рис. 60, *a.scr.*). Примерно на уровне тазобедренного сустава наружная подвздошная артерия отдает идущую назад *глубокую артерию бедра* (рис. 60, *a.p.f.*). Последний сосуд дает ветви к мочевому пузырю, каудальную подчревную артерию, несущую кровь к прямой мышце живота, а у самцов также ветви к семенникам. Конечные ветви глубокой артерии бедра питают кровью мускулатуру бедра. Несколько дистальней, чем предыдущий сосуд, отходит направляющаяся вперед *боковая окружная артерия бедра* (рис. 60, *a.c.f.l.*). Далее наружная подвздошная артерия продолжается в виде *бедренной артерии* (рис. 60, *a.fem.*).

Внутренняя подвздошная артерия идет в каудальном направлении. Первый отходящий от нее сосуд – *пупочная, или передняя пузырьная, артерия* (рис. 60, *a.ves.a.*), которая несет кровь к стенкам мочевого пузыря. Следующий сосуд, отходящий в латеродорсальном направлении, – *передняя (краниальная) ягодичная артерия* (рис. 60, *a.g.c.*). Продолжаясь назад вдоль прямой кишки, внутренняя подвздошная артерия у куньих отдает мелкие сосуды к стенкам этого отдела кишечника и без резких

границ переходит в свой конечный отдел – заднюю (каудальную) ягодичную артерию (рис. 60, *a.g.ca.*).

Строение и ветвление артериальной системы других хищных (собаки, кошки) очень сходны с таковыми у кунных, и для изучения системы вполне пригодно приведенное выше описание.

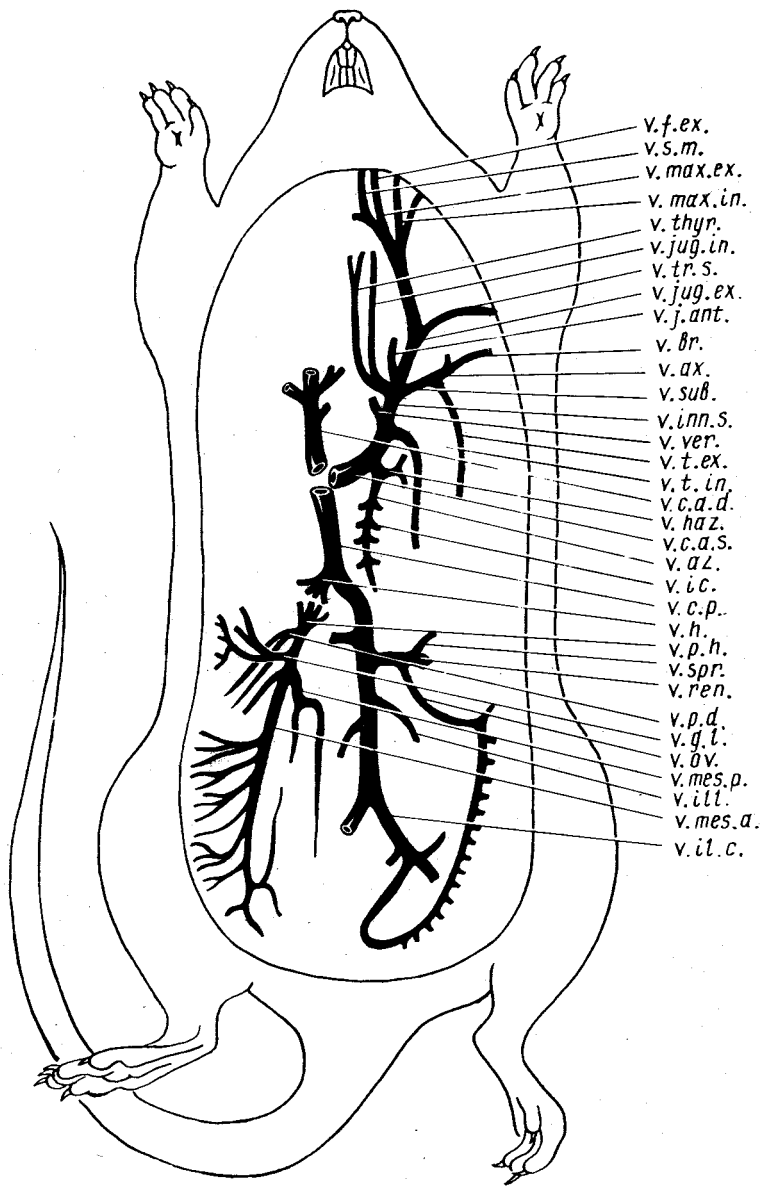
Венозная система

Рассмотрение венозной системы лучше всего начать с вен, несущих кровь от головы. Более удобно изучать венозную систему начиная от центра, т.е. с более крупных сосудов, постепенно продвигаясь к периферии. Такой порядок изучения может вызвать возражения, так как идет "против тока крови", но он удобен в силу большей простоты нахождения сосудов. При этом необходимо помнить, что если следовать току крови, то вены не ветвятся, а сливаются. Практически полная симметрия венозной системы передней части туловища и головы позволяет ограничиться ее изучением лишь на одной стороне тела. Мы будем рассматривать эту систему с левой стороны, поскольку часть сосудов на правой стороне могла быть повреждена при изучении артериальной системы. Следует также помнить, что мелкие венозные сосуды, как правило, идут рядом с артериальными стволами и их хорошо было видно уже при изучении артериальной системы.

Правая и левая передние полые вены (*v. cava anterior dextra et v. cava anterior sinistra*, рис. 61, *v.c.a.d.*; *v.c.a.s.*) – два сосуда, в конечном итоге собирающие кровь от головы, шеи, передних конечностей и передней части туловища и самостоятельно впадающие в правое предсердие. Правая передняя полая вена – очень короткий сосуд, начало которого лежит впереди правого предсердия. Весь сосуд можно рассмотреть, если осторожно оттянуть это предсердие в медиальном направлении. Левая передняя полая вена отличается большей длиной, поскольку тянется от левой стороны тела к правому предсердию по дорсальной стороне сердца. Весь сосуд целиком можно будет рассмотреть во время препаровки

Рис. 61. Схема венозной системы крысы *Rattus norvegicus*:

v.ax. – подмышечная вена; *v.az.* – непарная вена; *v.br.* – плечевая вена; *v.c.a.d.* – правая передняя полая вена; *v.c.a.s.* – левая передняя полая вена; *v.c.p.* – задняя полая вена; *v.f.ex.* – наружная лицевая вена; *v.g.l.* – желудочно-селезеночная вена; *v.h.* – печеночная вена; *v.haz.* – полунепарная вена; *v.ic.* – межреберные вены; *v.il.c.* – общая подвздошная вена; *v.ill.* – пояснично-подвздошная вена; *v.inp.s.* – левая безымянная вена; *v.j.ant.* – передняя яремная вена; *v.jug.ex.* – наружная яремная вена; *v.jug.in.* – внутренняя яремная вена; *v.max.ex.* – наружная челюстная вена; *v.max.in.* – внутренняя челюстная вена; *v.mes.a.* – передняя брыжеечная вена; *v.mes.p.* – задняя брыжеечная вена; *v.ov.* – яичниковая вена; *v.p.d.* – поджелудочно-двенадцатиперстная вена; *v.p.h.* – воротная вена печени; *v.ren.* – почечная вена; *v.s.m.* – подчелюстная вена; *v.spr.* – вена надпочечника; *v.sub.* – подключичная вена; *v.t.ex.* – наружная грудная вена; *v.thyr.* – вена щитовидной железы; *v.t.in.* – внутренняя грудная вена; *v.tr.s.* – поперечная лопаточная вена; *v.ver.* – позвоночная вена



- v. f. ex.
- v. s. m.
- v. max. ex.
- v. max. in.
- v. thyr.
- v. jug. in.
- v. tr. s.
- v. jug. ex.
- v. j. ant.
- v. Br.
- v. ax.
- v. sub.
- v. inn. s.
- v. ver.
- v. t. ex.
- v. t. in.
- v. c. a. d.
- v. haz.
- v. c. a. s.
- v. a. l.
- v. i. c.
- v. c. p.
- v. h.
- v. p. h.
- v. spr.
- v. ren.
- v. p. d.
- v. g. l.
- v. ov.
- v. mes. p.
- v. ili.
- v. mes. a.
- v. il. c.

сердца. Основание его лежит сбоку от заднего конца трахеи и левого предсердия и прикрыто от препарирующего левой долей зобной железы и верхушечной частью левого легкого. Чтобы рассмотреть этот сосуд, достаточно отвернуть эти органы в сторону. У крысы передняя полая вена на уровне переднего конца грудной клетки сливается из трех сосудов: подключичной, внутренней яремной и наружной яремной вен. Краниальные отделы передних полых вен обозначаются также как *безымянные вены* (v. innominata, рис. 61, v.inn.s.). В эти отделы может впадать ряд венозных сосудов.

Внутренняя грудная вена (v. thoracica interna, рис. 61, v.t.in.) – относительно крупный сосуд, впадающий в латеральную стенку безымянной вены на уровне переднего конца дуги аорты. На всем протяжении вдоль внутренней стенки грудной полости вена идет рядом с внутренней грудной артерией, а составляющие его мелкие вены – параллельно артериальным ветвям. Соответственно распределению этих ветвей сосуд несет кровь от диафрагмы, от стенки брюшной полости и стенки грудной полости.

Позвоночная вена (v. vertebralis, рис. 61, v.ver.) впадает в дорсальную стенку безымянной вены почти в месте слияния передней полую вены из трех сосудов. Сосуд виден на не очень большом участке, поскольку, выйдя из позвоночника на уровне шестого шейного позвонка, сразу впадает в безымянную вену. Чтобы его рассмотреть, достаточно оттянуть на себя безымянную вену в области переднего конца грудной клетки.

Внутренняя яремная вена (v. jugularis interna, рис. 61, v.jug.in.) – тонкий сосуд, впадающий в венозный ствол с медиальной стороны против места впадения подключичной вены. Сосуд пересекает общую сонную артерию с дорсальной стороны и затем идет несколько медиальной ее к голове в пространстве между общей сонной артерией и латеральной стенкой трахеи. Сосуд можно проследить до уровня гортани, поскольку дальнейшая его препаровка ведет к значительному повреждению органов, расположенных в области затылка, где вена выходит из черепной коробки через заднее рваное отверстие. Сосуд собирает кровь от головного мозга. Внутреннюю яремную вену не следует путать с впадающей в ее основание, но лежащей более поверхностно *щитовидной веной* (v. thyroidea, рис. 61, v.thyr.). Последняя собирает кровь от области щитовидной и паращитовидной желез. Кроме того, в основание внутренней яремной вены впадает еще несколько мелких сосудов, из которых один проходит латеральнее общей сонной артерии и собирает кровь от мышц, расположенных на шее.

Подключичная вена (v. subclavia, рис. 61, v.sub.) – один из основных сосудов, составляющих переднюю полую вену. Фактически это короткий широкий сосуд, сливающийся из двух крупных сосудов: подмышечной и наружной грудной вен.

Наружная грудная вена (v. thoracica s. mammaria externa, рис. 61, v.t.ex.) – крупный сосуд, несущий венозную кровь от наружной стенки

грудной клетки, кожных покровов и передних млечных желез, проходящий параллельно наружной грудной артерии. Чтобы ее рассмотреть, достаточно провести продольный разрез по грудным мышцам и оттянуть в сторону конечность с поясом.

Подмышечная, или подкрыльцовая, вена (*v. axillaris*, рис. 61, *v.ax.*) – второй сосуд, составляющий подключичную вену. Он является прямым продолжением *плечевой вены* (*v. brachialis*, рис. 61, *v.br.*), которая в конечном итоге сливается из нескольких крупных стволов предплечья, собирающих венозную кровь от передней конечности.

Наружная яремная вена (*v. jugularis externa*, рис. 61, *v.jug.ex.*) – третий крупный венозный сосуд, составляющий переднюю полую вену. Основной ствол этого сосуда тянется по боковой поверхности шеи и проходит довольно поверхностно, так что его легко обнаружить, если отпрепарировать и отвернуть кожу в этой области шеи. В области затылка наружная яремная вена сливается из двух крупных сосудов – наружной и внутренней челюстных вен.

Наружная челюстная вена (*v. maxillaris externa*, рис. 61, *v.max.ex.*) именуется в некоторых руководствах *передней лицевой веной* (*v. facialis anterior*), поскольку этот сосуд собирает кровь от передних частей головы. Вена проходит по вентральной стороне задней части жевательного мускула и лежит поверхностно. В том случае, если в этой области уже была препарирована артериальная система, сосуд виден хорошо. Если венозная система препарируется на нетронутой стороне, то для обнаружения сосуда достаточно бывает снять кожу с вентральной и боковой поверхности головы. Сосуд принимает многочисленные вены от лимфатических узлов, подъязычной и подчелюстной слюнных желез. На уровне заднего края ветви нижней челюсти в него впадает подчелюстная вена. Непосредственным продолжением сосуда вперед является наружная лицевая вена.

Подчелюстная вена (*v. submaxillaris*, рис. 61, *v.s.t.*) собирает кровь от межчелюстного пространства и двубрюшной мышцы; основание сосуда проходит по внутренней стороне заднего края ветви нижней челюсти. Рассмотреть вену можно отвернув в сторону комплекс подчелюстной и подъязычной слюнных желез.

Наружная лицевая вена (*v. facialis externa*, рис. 61, *v.f.ex.*) проходит вдоль ветви нижней челюсти по нижнему краю жевательного мускула. В области угла рта лицевая вена сливается из большого количества сосудов. В первую очередь следует отметить угловую вену, которая выглядит как продолжение наружной лицевой вены. Сосуд собирает кровь из глазничной, лобной и носовой областей, кроме того, в наружную лицевую вену впадают сосуды, несущие кровь от верхней и нижней губы, а также от углов рта.

Внутренняя челюстная, или задняя лицевая, вена (*v. maxillaris interna s. v. facialis posterior*, рис. 61, *v.max.in.*). Сосуд идет от области основания ушной раковины вентрокаудально к месту впадения в наружную ярем-

ную вену. Наиболее четко видны поверхностные вены, впадающие во внутреннюю челюстную и собирающие кровь от ушной раковины, наружной слезной железы и заднего угла глазницы. Весь сосуд отпрепарировать трудно, поскольку он проходит между глубокими порциями жевательной и височной мышц. В него впадают также сосуды, несущие кровь от неба и жевательной мускулатуры. Посредством впадающей в него мозговой вены сосуд собирает кровь от головного мозга.

На своем пути к передней полой вене наружная яремная вена принимает целый ряд мелких венозных сосудов, собирающих кровь из области плечевого сустава, от области лопатки, а также от лимфатических шейных узлов. Наиболее четко из этих сосудов бывает видна *поперечная лопаточная вена* (*v. transversa scapulae*, рис. 61, *v.t.r.s.*). Задний отрезок наружной яремной вены проходит позади ключицы и перед первым ребром, что несколько затрудняет препаровку сосуда в этой области.

Передняя яремная вена (*v. jugularis anterior*, рис. 61, *v.j.ant.*) — наиболее крупный сосуд, впадающий в наружную яремную вену непосредственно у ее основания. Небольшой отрезок сосуда хорошо виден, если оттянуть назад наружную яремную вену в месте слияния ее с подключичной. Передняя яремная вена сливается из многочисленных мелких сосудов, собирающих кровь, в первую очередь от глубоких мышц шеи.

Прежде чем перейти к описанию венозных сосудов, собирающих кровь от задних конечностей и органов брюшной области, остановимся на особенностях венозной системы головы и передних конечностей у животных других видов.

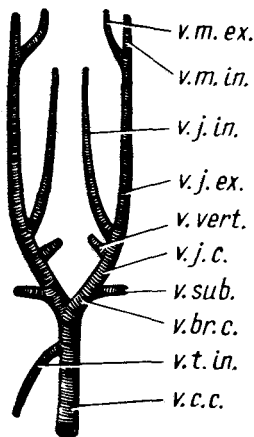
У кролика, так же как и у крысы, имеются две передние полые вены, каждая из которых сливается из трех крупных сосудов: подключичной, внутренней яремной и наружной яремной вен. Благодаря более крупным размерам можно видеть не только образующие эти вены сосуды, описание которых у крысы дано выше, но и более мелкие. У кролика отсутствует передняя яремная вена. Позвоночная вена впадает в переднюю полую вену значительно каудальнее, чем у крысы, почти на уровне переднего края предсердия. Внутренняя грудная вена отличается небольшим диаметром. Хорошо видна вена зубной железы.

У соболя и норки отличия в венозной системе довольно значительные. Как и у некоторых других млекопитающих, кровь от головы и передних конечностей собирается у них в единый непарный сосуд — *краниальную полую вену* (*v. cava cranialis*, рис. 62, *v.c.c.*), имеющий значительную протяженность, что, вероятно, следует связать с вытянутой формой тела. Примерно в средней части в нее впадает непарная у куньих *внутренняя грудная вена* (*v. thoracica interna*, рис. 62, *v.t.in.*). На уровне переднего конца грудной клетки краниальная полая вена сливается из сходящихся веерообразно шести сосудов, по три с каждой стороны — *подключичной вены* (рис. 62, *v.sub.*) *наружной яремной вены* (рис. 62, *v.j.ex.*) и *внутренней яремной* (рис. 62, *v.j.in.*). При более тщательной препаровке видно, что наружная и внутренняя яремные вены, сливаясь

вместе, образуют общую яремную, или безымянную, вену (*v. jugularis communis*, рис. 62, *v.j.c.*), в которую с дорсальной стороны впадает позвоночная вена (рис. 62, *v.vert.*). Общая яремная вена, сливаясь с подключичной веной, дает плечеголовную вену (*v. brachiocephalica*, рис. 62, *v.br.c.*). Плечеголовые вены правой и левой стороны, сливаясь, образуют краниальную полую вену. Внутренняя краниальная яремная вена тянется вдоль трахеи, параллельно общей сонной артерии. Наружная яремная вена образуется в затылочной области путем слияния наружной и внутренней челюстных вен (рис. 62, *v.t.ex.*; *v.t.in.*).

Рис. 62. Особенности венозной системы норки *Mustela vison*:

v.br.c. — плечеголовной ствол; *v.c.c.* — краниальная полая вена; *v.j.c.* — общая яремная вена; *v.j.ex.* — наружная яремная вена; *v.j.in.* — внутренняя яремная вена; *v.t.ex.* — наружная челюстная вена; *v.t.in.* — внутренняя челюстная вена; *v.l.in.* — непарная внутренняя грудная вена; *v.sub.* — подключичная вена; *v.vert.* — позвоночная вена



У собаки соотношение основных венозных стволов практически таково же, как и у куньих, но внутренние грудные вены у нее парные и каждая впадает в плечеголовную вену своей стороны. Примерно так же расположены основные венозные стволы и у кошки.

Продолжая изучение венозной системы крысы, следует перейти к рассмотрению сосудов, собирающих кровь от туловища, пищеварительной системы и внутренних органов. Как указывалось выше, изучение их не представляет особого труда, поскольку практически каждый венозный сосуд дублирует соответствующую артерию и при достаточно аккуратной препаровке артериальной системы бывают отпрепарированы попутно с ней. Исходя из этого мы не будем давать подробного описания венозной системы и в первую очередь остановимся на тех отличительных отклонениях, которых имеются в расположении венозных сосудов по сравнению с артериальными.

Непарная вена (*v. azygos*, см. рис. 61, *v.az.*) — непарный сосуд — остаток переднего конца левой задней кардинальной вены нижних позвоночных. Сосуд собирает кровь от серии межреберных вен и впадает в левую переднюю полую вену на уровне предсердия. Для того чтобы его рассмотреть

реть, следует оттянуть влево левое легкое и обнажить дорсальную стенку грудной полости. Сосуд лежит дорсальнее и левее спинной аорты и у крыс частично прикрыт лежащим здесь жировым телом. Оттянув в сторону спинную аорту и очистив вену от жировой ткани, можно убедиться, что в нее впадают межреберные вены левой и правой сторон. Перед самым впадением в полую вену сосуд сливается с *полулунарной веной* (*v. hemiazygos*, см. рис. 61, *v.haz.*), несущей кровь от краниальных сегментов грудной клетки.

Как и у других позвоночных, у млекопитающих венозная кровь от пищеварительной системы собирается в воротную вену печени, распадающуюся в печени на сеть капилляров и образующую воротную систему. Кровь от туловища и задних конечностей собирается в заднюю полую вену, которая проходит через печень, не распадаясь на капилляры, и впадает в правое предсердие. Печеночные вены, выносящие кровь из воротной системы печени, впадают в заднюю полую вену.

Рассмотрим венозные сосуды, собирающие кровь в воротную вену печени.

Передняя (краниальная) брыжеечная вена (*v. mesenterica cranialis*, см. рис. 61, *v.mes.a.*) – наиболее крупный сосуд воротной вены. Начало его лежит на переднем конце слепой кишки, далее сосуд идет по слепой кишке и переходит в брыжейку, где тянется вперед параллельно передней брыжеечной артерии. На своем пути он принимает многочисленные вены от тонкого кишечника и от начального отдела толстого кишечника. Продвигаясь в краниальном направлении, следует отпрепарировать весь сосуд, вплоть до впадения его в печень.

Воротная вена печени (*v. portae hepatis*, см. рис. 61, *v.p.h.*). Этим сосудом можно считать самый передний отрезок передней брыжеечной вены после того, как в нее впадает желудочно-брыжеечная и селезеночная вена. Оттянув вперед желудок и печень и очистив передний конец брыжеечной вены от жира и соединительной ткани, можно обнаружить впадающие в нее сосуды.

Поджелудочно-двенадцатиперстная вена (*v. pancreaticoduodenalis*, см. рис. 61, *v.p.d.*) – короткий сосуд, впадающий в воротную вену печени перед самым ее входом в этот орган. Сосуд сливается из двух вен – несущей кровь от двенадцатиперстной кишки и идущей от хвостовой части поджелудочной железы.

Желудочно-селезеночная вена (*v. gastrosplenicis*, см. рис. 61, *v.g.l.*) – короткий сосуд, впадающий в воротную вену чуть каудальнее вышеописанной вены. Сосуд также слагается из двух вен. Первая несет кровь от желудка, вторая – от селезенки и передних отделов поджелудочной железы.

Задняя (каудальная) брыжеечная вена (*v. mesenterica posterior*, см. рис. 61, *v.mes.p.*) собирает кровь от конечных и средних отделов толстой (но не от прямой) кишки. Прослеживая ход брыжеечной вены в каудальном направлении, можно видеть, что несколько позади желудочно-селе-

зеночной вены в нее впадает небольшой сосуд, несущий кровь от поджелудочной железы, а чуть каудальнее, на уровне поперечной части толстой кишки, — задняя брыжеечная вена, сливающаяся из нескольких сосудов.

Печеночная вена (*v. hepatica*, см. рис. 61, *v.h.*) — сосуд, собирающий кровь из воротной системы печени и впадающий в заднюю полую вену. Оттянув вперед диафрагму, а печень назад, можно видеть небольшой утолщенный отрезок задней полую вены. Это расширение сосуда образовано за счет впадения печеночной вены. Сама печеночная вена сливается из многочисленных сосудов в ткани печени: чтобы ее рассмотреть, приходится выщипать ткань печени вокруг сосуда (возможно только на фиксированных препаратах).

Приведенную выше для крысы схему образованию воротной вены печени можно с успехом применить и к другим млекопитающим (кролик, соболь, норка, собака, кошка). При этом следует помнить, что возможны разнообразные вариации, как индивидуальные, так и видовые. Однако это не должно вызывать больших затруднений, тем более что названия вен определяются их положением около изученных артериальных стволов.

Задняя (нижняя, каудальная) полая вена (*v. cava posterior*, см. рис. 61, *v.c.p.*) — основной магистральный сосуд, проходящий по дорсальной стенке брюшной полости и собирающий кровь от многочисленных более мелких сосудов. Оттянув влево кишечник, нетрудно найти этот сосуд. Практически без дополнительной препаровки видно, как на уровне переднего конца правой почки сосуд входит в хвостатую долю печени. Проследивая его каудально, можно видеть, что он сливается из двух мощных *общих подвздошных вен* (*v. iliaca communis*, см. рис. 61, *v.il.c.*). В нижнюю полую вену несимметрично с правой и левой стороны впадают *почечные вены* (*v. renalis*, см. рис. 61, *v.ren.*) и *пояснично-подвздошные вены* (*v. iliolumbalis*, см. рис. 61, *v.ill.*).

В отличие от соответствующих артерий, отходящих непосредственно от спинной аорты, *правая и левая передние семенниковые (яичниковые) вены* (см. рис. 61, *v.ov.*) могут впадать не в заднюю полую вену, а в почечные. Спереди в почечные вены, как правило, впадают *вены надпочечников* (см. рис. 61, *v.spr.*).

У крысы общие подвздошные вены сливаются из двух крупных сосудов — наружной подвздошной и подчревной вен. Последняя, как и артерия, соответствует внутренней подвздошной вене. Мелкие венозные сосуды, составляющие эти вены, полностью соответствуют артериальным и носят те же названия.

У хищных наружная и внутренняя подвздошные вены в отличие от артериальных сосудов также сначала объединяются в общие подвздошные вены. Последние сосуды отличаются значительной длиной и могут сливаться друг с другом в заднюю полую вену только после впадения в них подвздошно-поясничных вен. Кроме того, средняя крестцовая вена вливается, как правило, в левую общую подвздошную вену.

Закончив рассмотрение сосудов большого круга кровообращения, следует познакомиться с кровоснабжением легких. Препаровку этой части кровеносной системы лучше вести на фиксированных объектах. Последнее требование необходимо, поскольку при препаровке приходится удалять крупные венозные сосуды.

Легочная артерия (*a. pulmonalis*, см. рис. 58, *a.pul.*) отходит от краниальной стороны желудочка сердца, несколько вентральнее и левее выхода дуги аорты. Проследив дальнейший ход сосуда, для чего следует удалить значительный отрезок прикрывающей его левой передней полую вены, можно видеть, что на уровне латерального края левого предсердия сосуд распадается на два: левую и правую легочные артерии. Ход правой артерии проследить трудно, поскольку она круто поворачивает под сердцем. Левая легочная артерия тянется параллельно левому бронху и входит в левое легкое.

Легочные вены (*v. pulmonalis*, см. рис. 61, *v.pul.*), как правило, закрыты от препарирующего передней и задней полыми венами, поэтому знакомство с ними будет и первым этапом следующей процедуры – вычленения сердца. Оттянув вершину сердца вверх и вперед, находят и перерезают, немного отступя от сердца, заднюю полую вену, затем отворачивают сердце влево и перерезают полую вену. При необходимости промывают препарат водой. Теперь при оттянутом сердце видны лежащие под ним легочные вены. Поскольку между устьями вен и предсердием клапаны отсутствуют, четкую границу между стенками вен и стенкой предсердия провести трудно. Обычно в предсердие впадают три крупных сосуда – два симметрично с левой и правой сторон и один сзади. Аккуратно препарируя их в дистальном направлении, можно видеть, что короткий сосуд левой стороны сливается из двух сосудов, несущих кровь от неразделенной левой доли легкого. Сосуд правой стороны также сливается из двух, собирающих кровь от верхушечной и сердечной долей легкого. Более длинный сосуд, впадающий в предсердие сзади, также сливается из двух вен, выходящих из диафрагмальной и добавочной долей правого легкого.

Сердце (рис. 63)

Сердце млекопитающих, так же как и у птиц, четырехкамерное и полностью разделено на правую (правое предсердие и правый желудочек) – венозную – и левую (левое предсердие и левый желудочек) – артериальную – части. Венозный синус полностью редуцирован, и поэтому в правое предсердие самостоятельно впадают три крупных ствола, собирающих кровь от всех частей тела. Из правого желудочка выходит несущая венозную кровь легочная артерия. В левое предсердие впадают легочные вены, приносящие артериальную кровь от легкого. От левого желудочка отходит левая дуга аорты, снабжающая артериальной кровью все органы.

Осторожно оттягивают вершину сердца вперед и перерезают сначала

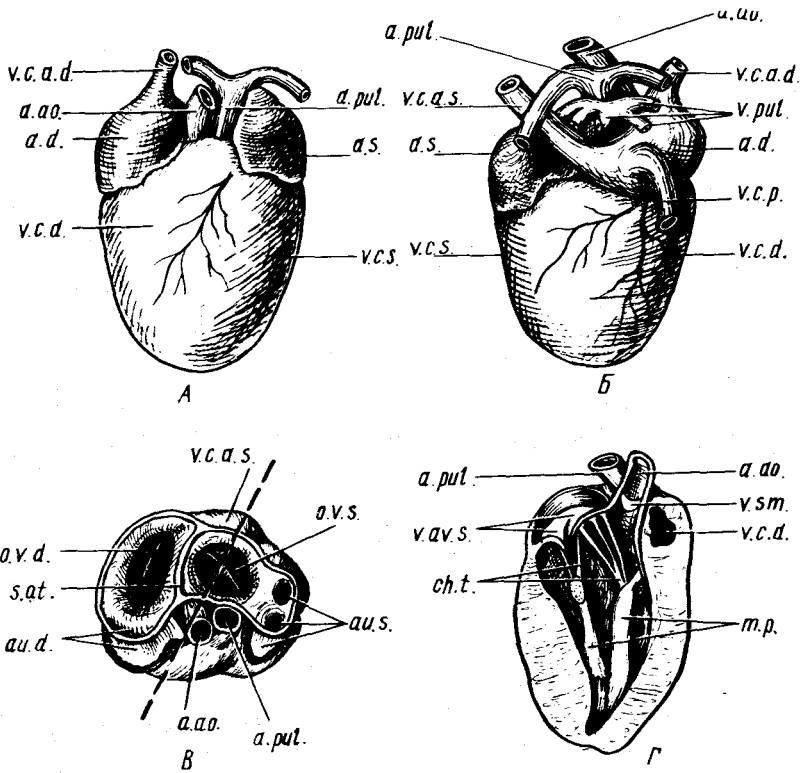


Рис. 63. Строение сердца белой крысы *Rattus norvegicus*. А — вид с вентральной стороны; Б — вид с дорсальной стороны; В — вид со стороны предсердий; Г — разрез левого желудочка:
a.a.o. — левая дуга аорты; *a.d.* — правое предсердие; *a.pul.* — легочная артерия; *a.s.* — левое предсердие; *au.d.* — ушко правого предсердия; *au.s.* — ушко левого предсердия; *ch.t.* — сухожильные струны; *m.p.* — сосочковые мышцы; *o.v.d.* — правое атриовентрикулярное отверстие; *o.v.s.* — левое атриовентрикулярное отверстие; *s.a.t.* — межпредсердная перегородка; *v.a.v.s.* — левый атриовентрикулярный клапан; *v.c.a.d.* — правая передняя полая вена; *v.c.a.s.* — левая передняя полая вена; *v.c.d.* — правый желудочек; *v.c.s.* — левый желудочек; *v.c.p.* — задняя полая вена; *v.pul.* — легочные вены; *v.sm.* — полукрунный клапан

заднюю полую, а затем и легочные вены, несколько отступя от мест их впадения в предсердия. Спереди следует перерезать дугу аорты и обе передние полые вены. После этого можно осторожно извлечь сердце, однако, прежде чем проделать эту операцию, следует точно запомнить отличительные особенности его дорсальной и вентральной сторон, чтобы потом легко ориентироваться в вычленном сердце.

В сердце различают более широкую, направленную вперед часть — *основание* (*basis cordis*) — и заднюю закругленную, несколько суженную

часть – *верхушку* (apex cordis). Предсердия отграничены от желудочков снаружи *венечной бороздой* (sulcus coronalis). От венечной борозды к верхушке сердца тянутся слабо выраженные борозды, разграничивающие желудочки.

Рассмотрим вычлененное сердце с вентральной стороны (рис. 63, А).

Правый и левый желудочки (ventriculus cordis dexter et v.c.sinister; v.c.d.; v.c.s.) внешне практически не отделяются друг от друга. Оба они представляют задний мускульный отдел сердца. От краниальной стороны желудочков примерно на средней линии отходят *левая дуга аорты* (a.o.s.), а рядом с ней *легочная артерия* (a.pul.).

Правое предсердие (atrium dextrum, a.d.) – крупный тонкостенный отдел сердца, лежащий справа от места выхода артериальных сосудов. С вентральной стороны виден слепой вырост предсердия – *ушко* (auricula dextra). В переднюю часть предсердия впадает правая передняя полая вена (v.c.a.d.).

Левое предсердие (atrium sinistrum; a.s.), так же как и правое, с вентральной стороны представлено *ушком* (auricula sinistra), которое имеет небольшие размеры.

Повернув сердце дорсальной стороной вверх, рассмотрим сосуды, впадающие в предсердия (рис. 63, Б). В правое предсердие справа от препарирующего впадает крупная задняя полая вена (v.c.p.), а чуть ниже – лежащая слева для препарирующего левая передняя полая вена (v.c.a.s.). Вверху виден отрезок правой передней полой вены (v.c.a.d.), а чуть левее ее – раздваивающийся ствол легочной артерии (a.pul.), выходящий из правого желудочка. Чуть ниже легочной артерии – 3–5 коротких стволов или отверстий легочных вен (v.pul.). Позади легочной артерии видна левая дуга аорты (a.o.).

Острыми ножницами или скальпелем следует срезать предсердия примерно на половину их высоты. При необходимости промывают сердце водой или удаляют с помощью иглы фиксированные сгустки крови, подравнивают края разреза, одновременно уменьшая высоту стенок, и рассматривают сердце со стороны его основания (рис. 63, В). Как правило, на разрезе остаются начальные отделы двух крупных сосудов, прилегающие к вентральной стенке левого предсердия. Левее от препарирующего лежит дуга аорты (a.o.) и рядом с ней – легочная артерия (a.pul.). К дорсальной стенке предсердий обычно прилегает небольшой отрезок левой передней полой вены (v.c.a.s.). На разрезе хорошо видно, что правое и левое предсердия отделены друг от друга полной *межпредсердной перегородкой* (septum atriorum, s.at.). На дне правого предсердия четко видно крупное щелеобразное *правое атриоventрикулярное, или венозное, отверстие* (ostium atrioventriculare s. venosum dextrum, o.v.d.), соединяющее правое предсердие с одноименным желудочком. Около вентрального конца щели хорошо заметен валик, отделяющий собственно предсердие от его слепого выроста – *ушка* (au.d.). Левое предсердие также несет на дне косо расположенную щель *левого атриоventрикуляр-*

ного, или венозного, отверстия (*ostium atrioventriculare s. venosum sinistrum; o. v.s.*). В боковой части предсердия видны два отверстия, соединяющие его с полостью ушка (*au.s.*).

Чтобы рассмотреть внутреннее строение левого желудочка, следует провести разрез полученного препарата сердца. Разрез должен пройти примерно по средней линии атриовентрикулярных клапанов левого предсердия, через середину основания левой дуги аорты и вершину сердца, примерно по пунктирной линии, показанной на рис. 63, В. Проведя разрез и освободив желудочек от крови, рассмотрим левую половину сердца. Левый желудочек представлен небольшой конусообразной полостью, окруженной толстыми мускульными стенками. Его расширенная передняя часть замкнута *левым атриовентрикулярным, или митральным, клапаном* (*valvula atrioventricularis sinistra*, рис. 63, Г, *v. a.v.s.*), состоящим из двух лепестков. Половинки этих лепестков хорошо видны на разрезе. Один лепесток прилегает к стенке предсердия, другой – к межжелудочковой перегородке. К желудочковой поверхности клапанов прикрепляются тонкие *сухожильные струны* (*chorda tendinea, ch.t.*), другие концы которых прикрепляются к сосочковым мышцам (*m. papillaris, m.p.*) стенок желудочка.

Справа от митрального клапана видна разрезанная вдоль и покидающая желудочек в этом месте левая дуга аорты (*a. a.o.*). На разрезе основания дуги аорты обычно хорошо виден только один *полулунный или кармашковый клапан* (*valvula semilunaris, v.sm.*). Всего дуга аорты отделена от желудочка тремя полулунными клапанами, два остальных можно легко обнаружить на разрезе аорты, оставшемся при правой половине сердца.

Позади аорты на препарате виден небольшой отрезок легочной артерии (*a. pul.*), а справа от аорты – небольшая часть полости правого желудочка (*v. c. d.*), от которой и отходит легочная артерия. Введя конец ножниц в эту часть желудочка и через нее в легочную артерию, нетрудно разрезать стенку последней, развернуть края разреза и убедиться, что в основании легочного сосуда, так же как и в дуге аорты, лежат три *полулунных, или кармашковых, клапана* (*valvula semilunaris*).

Правый желудочек частично охватывает левый, полость его довольно узка, щелеобразна. Для того чтобы рассмотреть правый желудочек, следует ввести одну браншу ножниц через атриовентрикулярное отверстие в его полость и разрезать стенку желудочка вплоть до верхушки сердца. Раздвинув края разреза, можно видеть щелеобразную полость желудочка и отделяющий ее от предсердия *правый атриовентрикулярный, или трехстворчатый, клапан* (*valvula atrioventricularis dextra s. valvula tricuspidalis*). Последний состоит из трех лепестков треугольной формы, сливающихся своими основаниями. Два клапана лежат на боковой стенке и в силу своего положения носят название дорсального и вентрального пристеночных. Третий – перегородочный – расположен на перегородке. Сухожильные струны этих клапанов, так же как и в левом

желудочке, прикрепляются к сосочковым мышцам, одна из которых лежит на перегородке, а две других – на стенке желудочка.

Если осторожно маленьким пинцетом захватить край разреза стенки желудочка и оттянуть на себя, то можно отслоить тонкую наружную оболочку сердца – *эпикард* (epicardium), соответствующий висцеральному листку и переходящий на основания кровеносных сосудов, а затем в париетальный листок (перикард). Эпикард срастается с основным средним мышечным слоем сердца – *миокардом* (myocardium). Внутренняя полость сердца выстлана тонким третьим сердечным листком – *эндокардом* (endocardium). Дупликатура этого листка образует клапаны сердца. Внутреннюю выстилку сердца легко обнаружить оттягивая ее пинцетом.

Кровообращение плода (рис. 64)

Закончив изучение кровеносной системы взрослых млекопитающих, при возможности следует познакомиться с особенностями кровеносной системы эмбрионов. Такое знакомство лучше всего провести на относительно поздних, вполне сформировавшихся зародышах крупного рогатого скота или на свиных эмбрионах. Описание последнего дано в

настоящем руководстве. Поскольку получение эмбриологического материала сопряжено с некоторыми трудностями, изучение можно вести на готовых препаратах, при этом следует рекомендовать предварительно инъецировать кровеносную систему, поскольку при извлечении эмбриона из плаценты и перерез-

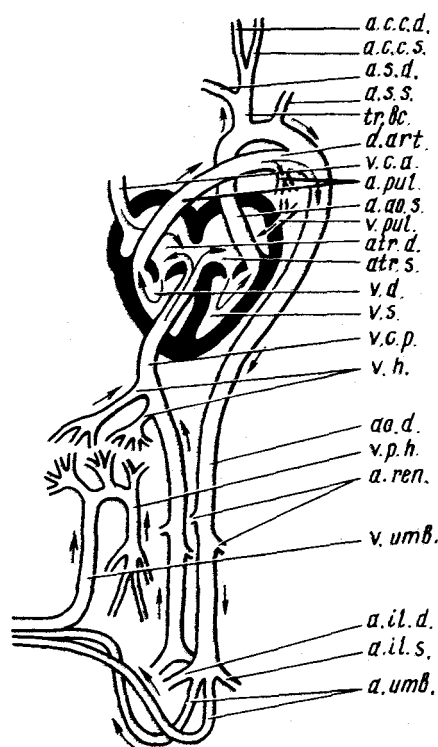


Рис. 64. Схема кровообращения плода свиньи *Sus scrofa*:

a.a.o.s. – левая дуга аорты; *a.c.c.d.* – правая общая сонная артерия; *a.c.c.s.* – левая общая сонная артерия; *a.il.d.* – правая общая подвздошная артерия; *a.il.s.* – левая общая подвздошная артерия; *a.o.d.* – стигиная аорта; *a.pul.* – легочная артерия; *a.ren.* – почечная артерия; *a.s.d.* – правая подключичная артерия; *a.s.s.* – левая подключичная артерия; *atr.d.* – правое предсердие; *atr.s.* – левое предсердие; *a.umb.* – пупочная артерия; *d.art.* – боталов проток; *tr.bc.* – плечеголовный ствол; *v.c.a.* – передняя полая вена; *v.c.p.* – задняя полая вена; *v.d.* – правый желудочек; *v.h.* – печеночная вена; *v.p.h.* – воротная вена печени; *v.pul.* – легочная вена; *v.s.* – левый желудочек; *v.umb.* – пупочная вена

ке пуповины большинство кровеносных сосудов запустевает. Артериальную систему заполняют через сонную артерию (см. выше). Для лучшего наполнения сосудов следует перевязать пупочную артерию после того, как в процессе инъекции через нее начнет выделяться инъекционная масса. Частичное наполнение венозной системы проводят через пупочную вену. При изучении кровообращения плода в первую очередь следует обратить внимание на сосуды, существующие только у эмбрионов (пупочные артерии и вены), а также на особенности строения сердца и начальных отделов отходящих от сердца артериальных стволов.

У эмбриона покороче обрезают пупочный канатик и на срезе находят отверстия трех сосудов: непарной, лежащей впереди *пупочной вены* и парных, лежащих сзади *пупочных артерий*. Вскрывают вентральную стенку грудной и брюшной полости впереди от места прикрепления пуповины по средней линии. Обойдя пуповину с левой стороны, продолжают разрез в каудальном направлении вплоть до анального отверстия. Подрезают диафрагму у стенок тела и раздвигают края разреза.

По вентральной части брюшной полости от пуповины к печени тянется хорошо заметный сосуд — *пупочная вена* (*v. umbilicalis, v. umb.*). По этому сосуду богатая кислородом кровь от плаценты поступает в тело эмбриона. Отвернув вперед доли печени, можно видеть, что сосуд с помощью довольно широкого анастомоза связан с *воротной веной печени* (*v. portae hepatis, v.p.h.*). На препарате обычно можно рассмотреть только небольшой конечный участок воротной вены, поскольку идущие от петель кишечника составляющие ее сосуды бывает очень трудно проследить. Благодаря анастомозу артериальная кровь частично добавляется к идущей от кишечника венозной крови. От пупочной и воротной вен, а также от анастомоза отходят многочисленные венозные сосуды, распадающиеся в печени на сеть капилляров с образованием воротной системы печени. На фиксированных препаратах в этом легко убедиться осторожно выщипывая ткань печени по ходу сосудов. Такую операцию особенно рекомендуется проделать на эмбрионах собак или крупного рогатого скота, у которых наряду с воротной системой печени существует особый венозный проток (*ductus venosus s. Arantii*), непосредственно соединяющий пупочную вену с задней полую вену.

Пройдя воротную систему, кровь из капилляров собирается в несколько *печеночных вен* (*v. hepatica, v.h.*), впадающих в заднюю полую вену. Вены проходят в тканях печени, две из них, наиболее крупные, можно видеть, если выщипать фиксированную ткань печени в ее передней области. Попадая в заднюю полую вену, артериальная кровь значительно разбавляется венозной.

Оттянув печень назад и приподняв верхушку сердца, следует найти конечный отрезок *задней полую вены* (*v. cava posterior, v.c.p.*) и место ее впадения в предсердие. Рядом с ним находится и устье непарной *передней полую вены* (*v. cava anterior, v.c.a.*).

Как известно, у эмбрионов млекопитающих предсердия соединяются

между собой с помощью *овального отверстия*, лежащего в межпредсердной перегородке и обеспечивающего поступление крови из правого предсердия в левое. Чтобы его рассмотреть, следует вскрыть стенку задней полой вены у места впадения ее в предсердия, продолжив разрез и на предсердие. Раздвинув края разреза, можно видеть, что нижняя полая вена впадает в правое предсердие строго против межпредсердной перегородки. Последняя в этом месте не доходит до стенки желудочков и фактически разделяет устье задней полой вены на две части. Благодаря этому из правой половины задней полой вены кровь попадает в правое предсердие (*atr.d.*), где смешивается с большим количеством венозной крови, поступающей из передней полой вены. Кровь из левой части попадает в левое предсердие, в которое венозная кровь практически не поступает, поскольку впадающие в него легочные вены, несущие кровь от нефункционирующих у эмбрионов легких, очень малы.

Препарируют переднюю полую вену по направлению к голове. По ходу препаровки под веной легко обнаруживается лежащий впереди сердца крупный артериальный сосуд – *общий плечеголовной ствол* (*tr. brachiocephalicus, tr.bc.*), от которого спереди общим стволом (*truncus bicaroticus*) отходят *правая* (*a. carotis communis dextra, a.c.c.d.*) и *левая* (*a. carotis communis sinistra, a.c.c.s*) *общие сонные артерии*, а также *правая подключичная артерия* (*a. subclavia dextra, a.s.d.*). В отличие от свиньи и собаки у крупного рогатого скота и левая подключичная артерия отходит от общего ствола. Препарируя общий плечеголовной ствол в каудальном направлении (при этом приходится оттянуть, а на фиксированном материале – просто удалить переднюю полую вену), находят место его отхождения от левой дуги аорты Препарируя дугу аорты, доходят до места ее выхода из желудочка. Одновременно при препаровке освобождают и лежащую рядом *легочную артерию* (*a. pulmonalis, a.pul.*). Продвигаясь по легочной артерии в дистальном направлении, следует найти отходящие от нее на уровне левого предсердия тонкие собственно легочные артерии и толстый непарный *артериальный*, или *баталлов*, *проток* (*ductus arteriosus s. Botalli, d.art.*), который выглядит как прямое продолжение легочной артерии соединяет последнюю с дугой аорты. У свиньи примерно против места впадения баталлова протока от дуги аорты самостоятельным стволом отходит *левая подключичная артерия* (*a. subclavia sinistra, a.s.s.*).

Значительная часть артериальной крови из левой части задней поллой вены попадает в левое предсердие, а затем в *левый желудочек* (*ventriculus sinister, v.s.*). Из желудочка кровь поступает в дугу аорты и по отходящим от нее сосудам – в голову. Сильно смешиваясь с венозной кровью в правом предсердии, артериальная кровь из правой части задней поллой вены попадает в *правый желудочек* (*ventriculus dexter, v.d.*), а оттуда в легочную артерию и через баталлов проток вливается в общий ток крови, идущий по спинной аорте. Очевидно, только небольшая часть крови поступает из легочной артерии к легким и возвращается оттуда по *легочным венам* (*v. pulmonalis, v.pul.*).

Оттянув в сторону петли кишечника, следует проследить ход *спинной аорты* (*aorta dorsalis, ao.d.*) и идущей параллельно ей задней поллой вены. На своем пути аорта отдает несколько сосудов. Наиболее крупные из них — *почечные артерии* (*a. renalis, a.ren.*). В области таза спинная аорта распадается на четыре сосуда — идущие к конечностям *правую и левую общие подвздошные артерии* (*a. iliaca communis dextra et a.i.c.sinistra, a.il.d.; a.il.s.*) и отходящие от их оснований парные *пупочные артерии* (*a. umbilicalis, a.umb.*), проходящие через пуповину и несущие кровь к плаценте.

МОЧЕПОЛОВАЯ СИСТЕМА

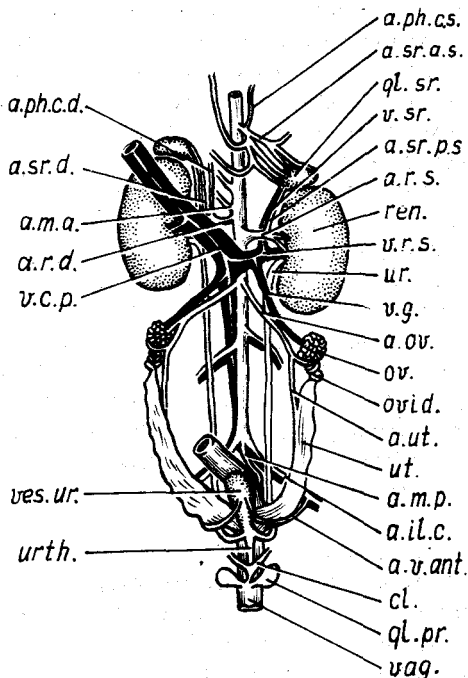
Выделительная система

Для выделительной системы млекопитающих, как и всех амниот, характерны тазовые почки (лежащие, однако, не в полости таза, а в туловищной области), а также тесная связь с половой системой. Выводные протоки обеих систем, как правило, объединяются в своих концевых отделах, но по-разному у самцов и самок.

Отворачивая то в одну, то в другую сторону петли кишечника, можно хорошо рассмотреть все органы выделения. Для удобства исследования на фиксированном материале можно удалить задние отделы кишечника,

Рис. 65. Мочеполовая система самки крысы — *Rattus norvegicus*:

a.il.c. — общая подвздошная артерия; *a.m.a.* — передняя брыжеечная артерия; *a.t.p.* — задняя брыжеечная артерия; *a.ov.* — яичниковая артерия; *a.ph.c.d.*; *a.ph.c.s.* — правая и левая каудальные диафрагматические артерии; *a.r.d.* — правая почечная артерия; *a.r.s.* — левая почечная артерия; *a.s.r.a.s.* — левая передняя артерия надпочечника; *a.s.r.d.* — правая надпочечная артерия; *a.s.r.p.s.* — левая задняя артерия надпочечника; *a.ut.* — маточная артерия; *a.v.ant.* — передняя артерия мочевого пузыря; *cl.* — клитор; *gl.pr.* — прегуциальная железа; *gl.st.* — надпочечник; *ov.* — яичник; *ovid.* — яйцевод; *ren.* — почка; *ur.* — мочеточник; *ut.* — матка; *urth.* — мочевой проток; *vag.* — влагалище; *v.c.p.* — задняя полая вена; *ves.ur.* — мочевого пузыря; *v.g.* — вена половой железы; *v.r.s.* — левая почечная вена; *v.st.* — надпочечная вена



перерезав прямую кишку в области таза и подрезав брыжейки. При этом, однако, следует учесть, что повреждаются крупные кровеносные сосуды, поэтому брыжейки следует перерезать несколько отступя от спинной аорты, так чтобы на препарате сохранились места отхождения крупных артерий. При изучении выделительной и половой систем можно более подробно ознакомиться с сосудами, снабжающими кровью отдельные органы этих систем. При этом следует напомнить, что мало двигающиеся в условиях клеточного содержания лабораторные животные очень сильно жиреют, и поэтому при препаровке приходится удалять значительное количество жира, окружающего отдельные органы. Однако делать это нужно осторожно, помня, что в толще жировых тел могут проходить кровеносные сосуды.

Почки (ren, рис. 65, 67, ren.) у крысы бобовидной формы и на свежих препаратах имеют буро-коричневый цвет. Левая почка располагается несколько каудальной правой. На почке можно различить выпуклый латеральный и несколько вогнутый медиальный края. Медиальный край снабжен посередине вырезкой, называемой *воротами почки* (hilus renalis), через которую в почку входят артериальные сосуды и выходят вена и мочеточник.

Рассмотрим более подробно кровеносные сосуды, обеспечивающие обмен в почке и близлежащих органах. Топография этих сосудов в правой и левой почке немного различается. *Левая почечная артерия* (рис. 65, a.l.s.) отходит самостоятельным стволом от спинной аорты и перед впадением в почку разделяется на два сосуда, но перед этим она отдает идущий в краниальном направлении сосуд к надпочечнику (рис. 65, a.sr.p.s.). *Правая почечная артерия* (рис. 65, a.r.d.) отходит несколько выше левой, и ее основание часто слито с основанием *передней брыжеечной артерии* (рис. 65, a.t.a.). Прежде чем проникнуть в почку, этот сосуд отдает *правую каудальную диафрагматическую артерию* (a. phrenica caudalis dextra, рис. 65, a.ph.c.d.), а затем артерию к правому надпочечнику (рис. 65, a.sr.d.). Артериальная система правой почки почти целиком прикрыта от препарирующего толстым стволом задней полую вены, поэтому детальную препаровку системы можно рекомендовать только на фиксированных препаратах. Относительно плохо видны и венозные сосуды, впадающие в заднюю полую вену от правой почки. *Левая почечная вена* (рис. 65, v.l.s.), поскольку она имеет большую длину и лежит более вентрально, прослеживается значительно лучше. После выхода из почки она принимает в себя *вену половой железы* (v. genitalis, рис. 65, v.g.) и *вену надпочечника* (рис. 65, v.sr.), а затем впадает в заднюю полую вену (рис. 65, v.c.p.).

На фиксированных препаратах следует провести продольный разрез почки, чтобы ознакомиться с ее внутренним строением. Разрез нужно вести от латерального края, так чтобы оставить неразрезанными почечные сосуды и мочеточники. На разрезе видно, что ворота почки сильно вдаются в тело почки, образуя *синус почки* (sinus renalis). Под бинокуляр-

ным микроскопом можно рассмотреть, что периферическая часть почки представлена *корковым веществом* (*substantia corticalis*), которое содержит многочисленные сосуды и поэтому на разрезе выглядит более темным. При удачно прошедшей артериальной инъекции в этой области хорошо заметны заполненные краской мелкие артерии и темные полости заполненных кровью вен. В корковом веществе почки расположены начальные отделы почечных канальцев. На концах канальцев образуются двуслойные *боуменовы капсулы*, которые охватывают клубочек капиллярных кровеносных сосудов. Все это образование носит название *мальпигиевого тельца*.

Внутренняя часть почечной стенки представлена *мозговым веществом* (*substantia medullaris*), в котором лежат петли Генле, а также собирательные трубочки. Последние, сливаясь друг с другом, открываются на вершине вдающегося в почечный синус *почечного сосочка* (*papilla renalis*).

В отличие от многих других млекопитающих у крысы имеется только один сосочек. Из сосочка моча попадает в *почечную лоханку* (*pelvis renalis*), от которой начинается *мочеточник* (см. рис. 65, 67, ир.).

По внешнему и внутреннему строению почки млекопитающих разделяют на девять основных типов, различающихся по особенностям строения коркового и мозгового вещества. Дольчатость корковой или мочеотделительной зоны приводит, в частности, к видимой снаружи дольчатости почки. Мозговая, или отводящая, зона может разделяться на несколько сосочков, открывающихся или в почечную лоханку, или в разветвленные начальные отделы мочеточника. Деления коркового и мозгового вещества обычно не строго соответствуют друг другу. У подавляющего большинства рассматриваемых животных (крыса, кролик, собака, кошка и др.) почки построены по примитивному типу, т.е. имеется не разделенное на доли корковое вещество, канальцы мозгового вещества в конечном итоге открываются на вершине единого сосочка, моча поступает в единую почечную лоханку, а оттуда в мочеточник. Основание почечного сосочка, носящее название *почечной пирамиды*, у большинства видов представляет единое целое, и только у собаки можно видеть разграничение мозгового вещества кровеносными сосудами и соединительной тканью на отдельные дольки.

Для того чтобы познакомиться с почкой другого типа, лучше всего рассмотреть продольный разрез почки свиньи или коровы. Это можно сделать как на вычлененных почках взрослых животных, так и на почках крупных эмбрионов, которые были использованы для изучения эмбрионального кровообращения.

У свиньи почка с поверхности гладкая, бобовидная. На продольном разрезе хорошо видны сплошной корковый слой и разделенный на отдельные сосочки мозговой слой. Количество сосочков может варьировать, поскольку некоторые сливающиеся друг с другом дольки могут образовывать сложный сосочек. Каждый сосочек окружен *почечной*

чашечкой. Последние своими основаниями открываются в почечную лоханку.

Почки коровы относятся к бороздчатому, многососочковому типу. С поверхности они дольчатые. Дольки имеют неодинаковую величину, а некоторые из них явно слиты из двух-трех первичных долек. На продольном разрезе четко видно, что и мозговое вещество разделено на доли, в большинстве случаев соответствующие долям коркового вещества. В некоторых случаях, однако, корковое вещество ясно разделено идущей с поверхности бороздой, а мозговое – слито в один сосочек. По почечной лоханке проходят разветвленные начальные участки мочеточника, образующие на своих концах расширения – почечные чашечки, в каждую из которых самостоятельно открывается отдельный почечный сосочек. Стебельки мочеточников в пределах почечной ямки сливаются в два крупных хода и образуют единый мочеточник.

Надпочечники (*glandula suprarenalis s. corpus adrenale*, рис. 65, *gl.sr.*) топографически связаны с почками. Эти железы внутренней секреции имеют вид желтоватых тел, прилегающих к краниальной поверхности каждой почки. Вещество надпочечников разделяется на корковое и мозговое. Корковое вещество выделяет различные стероидные гормоны, влияющие на обмен веществ, в частности калиевый и водный. Мозговое вещество выделяет адреналин, активизирующий деятельность органов, возбуждаемых симпатической нервной системой. Надпочечники богато снабжаются кровеносными сосудами. Левый надпочечник получает кровь как от *передней надпочечной артерии* (*a. suprarenalis anterior*, рис. 65, *a.sr.a.s.*), отходящей общим стволом с *задней диафрагмальной артерией* (*a. phrenica caudalis sinistra*, рис. 65, *a.ph.c.s.*) от спинной аорты, так и от *задней надпочечной артерии* (рис. 65, *a.sr.p.s.*), идущей от левой почечной артерии. Правый надпочечник в основном получает кровь от правой надпочечной артерии (рис. 65, *a.sr.d.*).

Мочеточник (*ureter*, рис. 65, 67, *ur.*) – тонкая светловатая трубка, отходящая от почечной лоханки. Выйдя из почки, мочеточник круто поворачивает назад. Оба мочеточника, пройдя по дорсальной стенке брюшной полости, в тазовой области поворачивают в вентральном направлении и впадают в мочевой пузырь у самого его основания.

Мочевой пузырь (*vesica urinaria*, рис. 65, 67, *ves.ur.*) располагается в тазовой области и у самцов прилегает к вентральной стороне прямой кишки, а у самок, кроме того, и к конечным отделам матки и влагалища. Мочевой пузырь богато снабжен кровеносными сосудами, наиболее крупный сосуд – *передняя пузырьная артерия* (*a. vesicalis anterior*, рис. 65, *a.v.ant.*) – ветвь общей подвздошной артерии; она снабжает кровью и половую систему.

Строение конечных отделов выделительной системы у самцов и у самок существенно различается, поэтому их лучше будет рассмотреть при изучении половой системы.

Половые органы самок состоят из яичников, яйцеводов, матки, влагалища и наружных половых органов.

Яичники (ovarium, рис. 65, *ov.*) – парные женские половые железы, располагающиеся вблизи задних концов почек. У половозрелых животных каждый яичник имеет вид компактного округлого тела желтоватого цвета. Под бинокулярным микроскопом в нем четко видны фолликулы, находящиеся на разных стадиях развития и поэтому имеющие разную величину. В каждом *фолликуле* (folliculus) развивается яйцеклетка. По мере созревания яйцеклетки полость пузырька увеличивается. При полном созревании яйцеклетки стенка пузырька разрывается и яйцеклетка выпадает в полость тела, а на месте разрыва остается *желтое тело* (corpus luteum).

Яичники снабжаются кровью через специальные *половые артерии*, которые у самок носят название *яичниковых артерий* (а. ovarica, рис. 65, *a.ov.*), и отходят, как правило, самостоятельными стволами от спинной аорты, хотя возможно их отхождение и от почечных артерий. Венозная кровь оттекает по *половым венам* (v. genitalis, рис. 65, *v.g.*), которые впадают в нижнюю полую или чаще в почечные вены.

Яйцевод (oviductus, рис. 65, *ovid.*) представляет тонкую, сильно извитую трубку, прилегающую к каудальной части яичника. Передний конец яйцевода заканчивается расположенной около яичника тонкостенной *воронкой* (infundibulum), как правило, на препаратах рассмотреть ее не удастся, поскольку ее трудно, не повредив, отпрепарировать от окружающего жира и соединительной ткани. Оттянув петли яйцевода вперед, можно убедиться, что каудальный конец яйцевода переходит в матку. Зрелое яйцо как правило оплодотворяется в начале яйцевода и быстро опускается в матку.

На инъецированных препаратах хорошо видно, что половая артерия отдает сосуд к яйцеводу и его воронке, затем сосуд к яичнику, а сама продолжается как *маточная артерия* (а. uterina, рис. 65, *a.ut.*).

Матка (uterus, рис. 65, *ut.*) крысы состоит из двух рогов, расположенных в правой и левой половинах задней части брюшной полости. Задние концы обоих рогов внешне сливаются, но внутренне остаются разделенными перегородкой, которая кончается перед самым влагалищем, однако все же имеется небольшой непарный отдел матки, так что во влагалище матка открывается одним отверстием. На фиксированном материале в этом легко убедиться вырезав небольшой участок вентральной стенки матки перед мочевым пузырем. Такой тип матки называется *двурогой* (uterus bicornis), но он очень близок к *двураздельной матке* (uterus bipartitus), в котором рога разделены до самого основания, но также открываются во влагалище одним отверстием.

Рога матки у разных особей имеют различную величину, которая зависит как от возраста животного, так и от стадий полового цикла. У

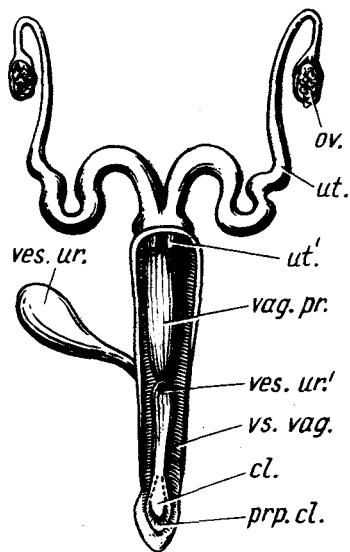


Рис. 66. Схема половых органов самки кролика *Oryctolagus cuniculus*. Вид с дорсальной стороны (по Жеденову, 1957):

cl. — клитор; ов. — яичник; *prp. cl.* — крайняя плоть клитора; *ut.* — матка; *ut.'* — шейка правой матки; *vag. pr.* — собственно влагалище; *ves. ur.* — мочевого пузыря; *ves. ur.'* — отверстие мочевого пузыря; *vs. vag.* — преддверие влагалища

молодых животных это небольшие толстостенные трубки. Во время беременности рога матки сильно увеличиваются, растягиваются и через их тонкие стенки просвечивают развивающиеся зародыши. Каждый из рогов при этом приобретает четкообразную форму. После родов на стенках матки в местах прикрепления к ним зародышей (плацента) у грызунов остаются темные пятна, которые сохраняются довольно долго. По ним можно определить количество эмбрионов в предшествующих циклах размножения.

Кроме маточной артерии задние отделы рогов матки снабжаются *задней маточной артерией*, отходящей от пузырной артерии и идущей в краниальном направлении. Обе маточные артерии сливаются, образуя непрерывный артериальный сосуд, проходящий вдоль рога матки.

У кролика матка *двойная* (*uterus duplex*), в ней оба рога открываются во влагалище самостоятельными отверстиями (рис. 66).

Двурогая матка кошки состоит из двух *рогов* (*cornua uteri*), которые сзади сливаются в хорошо выраженное *тело матки* (*corpus uteri*). Последнее переходит в *шейку матки* (*servix uteri*), вдающуюся во влагалище в виде конуса, на конце которого расположено одно отверстие. Точно такое же тип матки имеется у собаки и других рассмотренных хищных.

Прежде чем перейти к изучению конечных участков половой системы крысы, следует отпрепарировать до конца выводные пути выделительной системы. От основания мочевого пузыря, между местами впадения мочеточников, отходит *мочеиспускательный канал* (*urethra*, рис. 65, *urth.*), который в области таза лежит на вентральной стороне влагалища. Выйдя из таза, мочеиспускательный канал входит в клитор, вместе с которым поворачивает в вентральном направлении и у крысы открывается самостоятельным отверстием, несколько впереди отверстия влагалища.

Клитор (*clitoris*, рис. 65, *cl.*) у крысы представляет миниатюрное подобие полового члена самца. Чтобы его рассмотреть, необходимо отпрепарировать его от участка кожи, лежащего впереди мочевого отверстия. В теле клитора, которое двумя ножками отходит от седлицичных бугров, развито небольшое пещеристое тело. Наружный конец

клитора окружен кожным препуциальным мешком. Непосредственно под кожей у конца клитора расположены *луковичные*, или *препуциальные*, железы (рис. 65, *gl. pr.*), соответствующие одноименным железам самца.

Влагалище (*vagina*, рис. 65, *vag.*) у крысы открывается самостоятельным (отдельным от мочевого) отверстием, расположенным впереди анального. Вскрыв вентральную стенку влагалища, представляющего собой трубку, можно видеть, что внутренняя стенка его имеет продольную складчатость. Спереди в трубку влагалища выступает *шейка матки* (*servix uteri*), на которой расположено отверстие матки.

Конечные отделы выделительной и половой системы богато снабжаются кровеносными сосудами, в основном ветвями внутренней срамной артерии.

У кролика (рис. 66) устье мочеиспускательного канала открывается примерно в средней части влагалища, как бы разделяя его на две части: проксимальную – *собственно влагалище* (*vagina propria*), дистальную – *преддверие влагалища* (*vestibulum vaginae*). Сравнительно длинное преддверие влагалища, таким образом, у самки кролика является мочеполовым путем. В его стенках имеется венозно-пещеристая ткань, способная к набуханию. В дистальной части влагалища к его вентральной стенке прилегает большой клитор. Его крупная *двулопастная головка* представляет собой коническое мягкое тело. Образующие клитор и начинающиеся от седалищных бугров пещеристые тела также довольно велики. В нижнем углу половой щели, вокруг головки клитора, имеется складка слизистой оболочки – *крайняя плоть клитора* (*praeruptium clitoridis*). В переднюю стенку влагалища открывается пара отверстий двойной матки (*uterus duplex*). По бокам средней части преддверия влагалища расположены две крупные *луковичные железы* (*gl. bulbourethralis*), называемые также *большими железами преддверия* (*gl. vestibularis major*).

Половая система самца (рис. 67)

К половым органам самца относятся располагающиеся в мошонке семенники с их придатками, семевыносящие протоки, половой член и придаточные железы.

Мошонка (*scrotum*). Типичной, имеющей вид кожного мешка, как, например, у хищных и копытных, мошонки у крысы нет. Она обрисовывается в виде крупного двойного выпячивания заднего конца тела при увеличенных размерах семенников в период усиленного сперматогенеза.

Чтобы рассмотреть всю половую систему, следует, если этого не было сделано раньше, провести разрез на заднем конце тела, обойдя справа или слева конец полового члена и продолжив разрез на вентральную стенку одной из половин мошонки. Непосредственно под кожей лежит тонкая мышечно-эластическая *оболочка мошонки* (*tunica dartos*), образующая между полостями мошонки *перегородку* (*septum scroti*). Кожа и

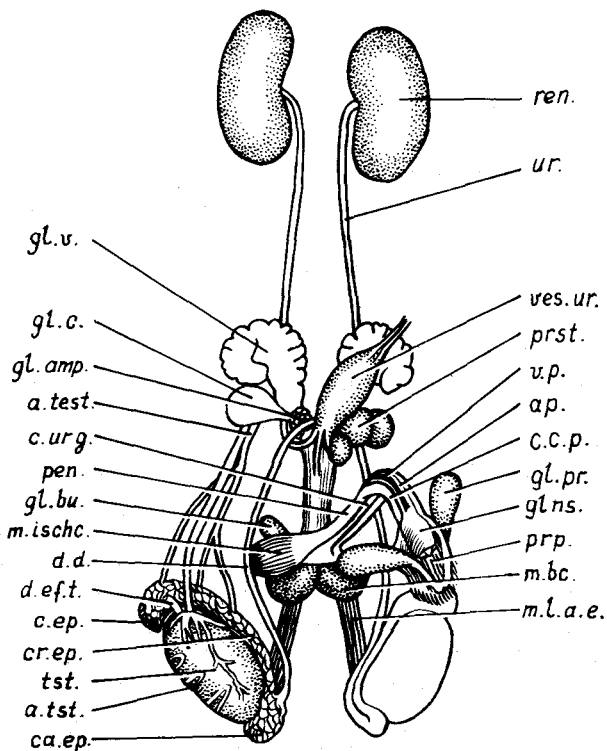


Рис. 67. Мочеполовая система самца крысы *Rattus norvegicus*:

a.p. — артерия полового члена; *a.tst.* — семенниковая артерия; *ca.ep.* — хвост придатка семенника; *c.c.p.* — кавернозное тело; *c.ep.* — головка придатка семенника; *cr.ep.* — тело придатка семенника; *c.urg.* — мочеполовой канал; *d.d.* — семяпровод; *d.ef.t.* — выносящие каналы семенника; *gl.ns.* — головка полового члена; *gl.amp.* — ампулярные железы; *gl.bu.* — луковичные железы; *gl.c.* — коагуляционные железы; *gl.pr.* — препуциальные железы; *gl.v.* — семенные пузырьки; *m.bc.* — луковично-кавернозный мускул; *m.ischc.* — седалищно-кавернозный мускул; *m.l.a.e.* — наружный поднимающий половой члена; *pen.* — половой член; *prp.* — препуциальная полость; *prst.* — простата; *ren.* — почка; *tst.* — семенник; *ves.ur.* — мочевой пузырь; *v.p.* — вена полового члена; *ur.* — мочеточник

мышечная оболочка составляют стенку мошонки. Тонкая мышечная оболочка легко повреждается при разрезе кожи, и тогда видна лежащая под ней тонкая фасция. Под фасцией расположена общая влагалищная оболочка, наружный слой которой является продолжением поперечной брюшной фасции, а внутренний соответствует париетальному листку брюшины. Поскольку стенка брюшной полости как бы вытягивается вслед за опускающимися семенниками, то между полостью мошонки,

называемой *влагалищной полостью* (cavum vaginale), и брюшной полостью остается *влагалищный канал* (canalis vaginalis). Последний вместе с семенниковым канатиком заключен в *паховый канал* (canalis inguinalis), образованный обеими косыми мышцами живота. Висцеральный листок брюшины образует брыжейку семенника, которая переходит на его оболочку и тесно с ней связана.

Для дальнейшего знакомства с половой системой следует вскрыть вышеназванные оболочки, для чего со стороны брюшной полости вводят одну браншу ножниц в паховый канал и разрезают стенку мошонки по той же линии, по которой разрезали кожу. Раздвинув края разреза, следует рассмотреть расположенные в мошонке органы.

Семенники (testis, рис. 67, *tst.*) — парные бобовидные образования, лежащие у размножающихся самцов каждый в своей половине мошонки. Закладываются семенники в области поясницы рядом с почками. С возрастом они перемещаются в вентрокаудальном направлении и у половозрелых особей через паховый канал выходят в мошонку. Оттянув семенник в сторону, можно видеть, что к дорсальной стенке мошонки он прикреплен на брыжейке, в которой располагается также и семяпровод. Переходя на семенник, брыжейка в виде *собственной влагалищной оболочки* (tunica vaginalis propria), соответствующей висцеральному листку брюшины, одевает семенник и головку придатка семенника. Семенники снабжает кровью *половая* (семенниковая) *артерия* (a. testicularis), которая после отхождения от спинной аорты идет в каудальном направлении и вступает в паховый канал, где она окружена сетчато ветвящимися венами. Переходя на поверхность семенника, она серпантинно изгибается (a.test.).

Придаток семенника (epididymis) состоит из трех частей: головки, тела и хвостика. Очистив семенник и окружающие его органы от жира, перерывают брыжейки в краниальной и медиальной части семенника. При этом особую осторожность следует проявлять в области отхождения от семенника венозных сосудов, поскольку в этой области отходят также *выносящие каналы семенников* (ductulus eferentis testis, *d.ef.t.*), которые, подойдя к головке придатка семенника, сливаются и образуют канал придатка. *Головка придатка семенника* (caput epididymis, *s.ep.*) прилегает к краниальной части семенника и имеет вид шапочки, покрывающей верхушку семенника. Под бинокулярным микроскопом видны просвечивающие через стенку головки извилины канала придатка. Вытягиваясь в каудальном направлении, головка придатка переходит в *тело придатка семенника* (corpus epididymis, *cr.ep.*), лежащее вдоль дорсальной стенки семенника. Каудально тело без резких границ переходит в *хвост придатка* (cauda epididymis, *ca.ep.*). Последний имеет каплеобразную форму и связан с каудальным концом семенника с помощью хорошо выраженной брыжейки. Сквозь стенки хвоста придатка четко просвечивает извитой канал придатка, переходящий в семяпровод; последний отходит примерно от средней части хвоста придатка. Все

отделы придатка семенника снабжаются самостоятельными сосудами, довольно рано отходящими от семенниковой артерии.

Если была вскрыта правая часть мошонки, то на препарате, справа от препарирующего, видно цилиндрическое основание полового члена. Практически без дальнейшей препаровки, только несколько оттягивая в сторону кожу правой части разреза, можно убедиться, что половой член крысы имеет изогнутую форму. Его основание направлено краниально, а дистальный отрезок — каудально.

Конец полового члена заключен в кожный мешок — *препуций* (*preputium*, *ppr.*), который образует подобие кожного сосочка, лежащего на брюшной стороне тела впереди мошонки. На вершине сосочка располагается *препуциальное отверстие* (*ostium preputiale*).

Препуциальные железы (*gl. preputialis*, *gl.pr.*) открываются в полость препуциального мешка и выделяют резко пахнущий секрет. Железы легко обнаружить, если аккуратно отпрепарировать кожу впереди препуциального мешка, оттягивая ее на себя. Железы лежат по бокам дистальной части полового члена. Они имеют расширенный передний конец, а суженный задний конец подходит к препуциальной полости.

Рассмотрев препуциальные железы, следует более подробно ознакомиться со строением полового члена. Такое изучение удобно вести на фиксированных препаратах, поскольку неизбежное повреждение при препаровке кровеносных сосудов на свежем материале вызывает нежелательное кровотечение.

Половой член (*penis*, *rep.*) заканчивается *головкой полового члена* (*glans penis*, *glns.*), которая, как указывалось выше, лежит в препуциальной полости. Чтобы ее рассмотреть, следует вскрыть препуциальную полость, для чего браншу ножниц вводят в препуциальное отверстие и разрезают вентральную стенку мешка, а затем, расширяя края разреза, срезают почти всю вентральную стенку. У крысы головка полового члена имеет цилиндрическую форму и несколько вздута в средней части. На конце головки открывается отверстие мочеполового канала. Необходимо отметить также, что внутренние стенки препуциального мешка несут продольные складки.

Начиная от головки следует отпрепарировать *тело полового члена* (*corpus penis*) вплоть до его начала от лобковых костей. Оттянув половой член назад, можно видеть, что по его дорсальной стороне — *спинке полового члена* (*dorsum penis*) — проходит неглубокий желобок. Аккуратно разрывая соединительную ткань вдоль желобка, следует отпрепарировать лежащие здесь *сосуды полового члена* — непарную крупную вену и парные тонкие артерии (*a. et v. penis*, *a.p.*; *v.p.*). Оттянув их на себя, можно видеть, что они лежат в глубоком *дорсальном желобе полового члена* (*sulcus dorsalis penis*). По бокам от желоба располагаются *кавернозные, или пещеристые, тела* (*corpus cavernosum penis*, *c.c.p.*). Каждое тело состоит из толстой эластичной *белочной оболочки* (*tunica albuginea corporum cavernosorum*) и отходящих от нее внутрь в виде переплета многочислен-

ных перегородок. В петлях этого переплета заложены каверны – полости, высланные эндотелием. При заполнении полостей кровью наступает гиперемия и эрекция полового члена. Медиально пещеристые тела соединены перемычкой, образующей дно канала.

Препарируя тело полового члена в проксимальном направлении, можно видеть, что *корень полового члена* (*radix penis*) берет начало от соответствующих бугров седалищной кости двумя *ножками* (*crura penis*), в которые переходят пещеристые тела. Каждая ножка окружена *седалищно-кавернозным мускулом* (*m. ischiocavernosus, m. ischc.*). При сокращении мускул сдавливает ножку, препятствуя оттоку крови во время эрекции. Оттянув половой член вперед, для чего приходится подрезать кожу вокруг препуция, можно видеть проходящий по вентральной стороне полового члена *мочеполовой канал*, или *мужскую уретру* (*canalis urogenitalis s. urethra masculina, c. urg.*), который лежит в относительно глубоком *уретральном желобе* (*sulcus urethralis*), расположенном между пещеристыми телами. Рассмотренная часть мочеполового канала называется *половочленной частью*; по всей ее длине располагается *кавернозное тело* (*corpus cavernosus urethrae*).

В дистальной части полового члена у многих млекопитающих, в том числе и у крысы, располагается кость – *бакулум* (*os penis*). Вычленив ее довольно трудно, но она легко прощупывается препаровальной иглой в основании головки полового члена.

Половой член снабжается сосудами соответствующего названия, связанными с наружной и внутренней срамными артериями и венами.

На препарате хорошо видно, что половочленная часть мочеполового канала выходит из относительно толстой трубки, лежащей дорсальной ножке полового члена. Это задний отдел тазовой части мочеполового канала, проходящей внутри таза и прилегающей к дорсальным поверхностям лобковых и седалищных костей. Последние следует удалить, если это еще не было сделано при предыдущей препаровке. Тазовая часть мочеполового канала резко отличается от половочленной – она широкая и очень напоминает влагалище самки. Ее каудальный конец кроме отходящей половочленной части несет по бокам два дивертикула. Последние лежат уже позади тазовой области и окружены мощной кольцевой мускулатурой (*m. bulbocavernosus, m. bc.*). Отпрепарировав мускул и оттянув его вверх и вперед, можно видеть, что к дивертикулу прикрепляется также тянущийся к анальному отверстию (*m. levator ani externus, m. l. a. e.*). Аккуратно отпрепарировав основную часть мочеполового канала, отделяют ее от проходящей дорсальной прямой кишки.

Луковичные, бульбоуретральные, или куперовы, железы (*gl. bulbo-urethralis, gl. bu.*) открываются в каудальный отдел тазовой части мочеполового канала. От препарирующего они скрыты седалищно-кавернозным мускулом. Чтобы рассмотреть одну из желез, следует перерезать или совсем удалить мускул вместе с участком седалищной кости на одной стороне препарата. Железа лежит в тазовой области (на рисунке она

выдвинута краниальной) и имеет округлую форму. Длинный, направленный каудально проток железы, который выглядит как ножка, открывается в дивертикул тазовой части мочеполового канала. Выделения этой железы нейтрализуют кислую реакцию влагалищной слизи и мочеполового канала.

Предстательная железа (*prostata, prst.*) лежит в области краниального конца тазовой части мочеполового канала и состоит из дорсальной и вентральной частей. Видимая на препарате вентральная часть состоит из нескольких долек, или лопастей, разного размера и формы, каждая из которых самостоятельным протоком открывается в мочеполовой канал. Предстательная железа вырабатывает секрет, разжижающий семя и активизирующий движения сперматозоидов.

Семяпровод, или семявыносящий проток (*ductus deferens, d.d.*), как уже указывалось, отходит от хвоста придатка семенника, вместе с пучком кровеносных и лимфатических сосудов он образует *семенной канатик* (*funiculus spermaticus*), проходящий через паховый канал в брюшную полость, где семяпровод поворачивает медиально и подходит к началу тазовой части мочеполового канала. Чтобы рассмотреть места впадения семяпровода и протоков желез в мочеполовой канал, следует удалить вентральную часть предстательной железы с одной стороны или, отпрепарировав ее от соединительной ткани, отвернуть вниз. После этого следует оттянуть и отвернуть вниз мочевого пузырь, так чтобы обнаружился конечный участок семяпровода и связанные с ним железы.

Ампулярные железы, или железы семяпровода (*gl. ampullaris, gl. atr.*). К конечному участку каждого семяпровода прилежит пара небольших железок. Они состоят из многочисленных беловатых долек, чем хорошо отличаются от других лежащих в этой области органов. Протоки желез открываются в семяпровод.

Семенные пузырьки, или пузырьковидные железы (*vesicula seminalis s. glandula vesicularis, gl.v.*), у крысы – крупные несколько изогнутые образования, слабо подразделенные с одной стороны на доли. Железы лежат впереди мочеполового канала, и их выводные протоки сливаются с конечным отделом семяпровода своей стороны. Железы выделяют слизистый секрет.

Коагуляционные железы (*gl.c.*) – крупные парные железы, вплотную прилегающие к вентральной стороне семенных пузырьков. Их легко отпрепарировать, если перервать соединительно-тканную оболочку, одевающую железу вместе с семенным пузырьком. Через прозрачную стенку железы хорошо виден составляющий ее извитой канал, который считается гомологом рогов матки самки и поэтому в некоторых руководствах описывается как *мужская матка* (*uterus masculinus s. utriculus masculinus*).

Весь комплекс перечисленных желез снабжается кровью сосудами, отходящими от верхней пузырьной артерии, а венозная кровь поступает в верхнюю пузырьную вену.

Общий план строения полового аппарата самцов сходен у всех изученных видов, хотя детали могут и отличаться.

У кролика пузырьковидные железы сильно редуцированы. Они имеют вид еле заметного тоненького извилистого придатка, соединенного с конечным участком семяпровода. Мужские матки у кролика мешковидной формы с раздвоенной верхушкой. Их суженные задние части прикрыты предстательной железой.

У хищных присутствуют только препуциальные, предстательная и люковичная железы.

ДЫХАТЕЛЬНАЯ СИСТЕМА

Органы дыхания млекопитающих, как и у других наземных позвоночных, представлены расположенными в грудной полости легкими. Началом дыхательной системы у них является отделенная от ротовой полости твердым и мягким небом носовая полость; с легкими она связана через трахею и бронхи. Для изучения переднего отдела дыхательной системы следует в дополнение к имеющемуся препарату, на котором изучаются внутренние органы, изготовить дополнительный постоянный препарат. Для этого у фиксированного экземпляра отрезают голову, снимают с нее кожу, оставив неповрежденным кончик носа, грубо очищают голову от мышц, отделяют нижнюю челюсть и помещают препарат на 12–24 ч в декальцинирующую жидкость, при этом кости черепа должны несколько размягчиться, но не декальцинироваться полностью, поскольку слишком мягкие кости могут легко деформироваться при дальнейшей обработке. Промытая от кислоты голова разрезается вдоль с помощью опасной бритвы или хорошо наточенного большого скальпеля. Разрез следует вести не строго по средней линии, а чуть отступя от нее, с таким расчетом, чтобы на одной половине осталась носовая перегородка. Получение хороших препаратов, особенно мелких животных, требует некоторого опыта. Если разрез прошел неудачно и раковины носовой полости на одной стороне повреждены, следует маленькими ножницами подрезать по периферии носовую перегородку на другой половине препарата и, удалив ее, обнажить раковины носовой полости. Кроме функции проведения воздуха к органам дыхания носовая полость выполняет и другую функцию – в ней располагается периферический конец обонятельного анализатора.

Носовая полость (cavum nasi) отделена от ротовой полости мягким и твердым небом и разделяется на две половины *носовой перегородкой* (septum nasi, рис. 68, *з.п.*), состоящей из передней хрящевой и задней костной частей. Каждая половина носовой полости сообщается с наружной средой с помощью *ноздри* (naris). У крысы ноздри открываются на переднебоковых сторонах кончика носа, лишённого волос и образующего *носое зеркало* (planum nasale). Передний отдел носовой полости, выст-

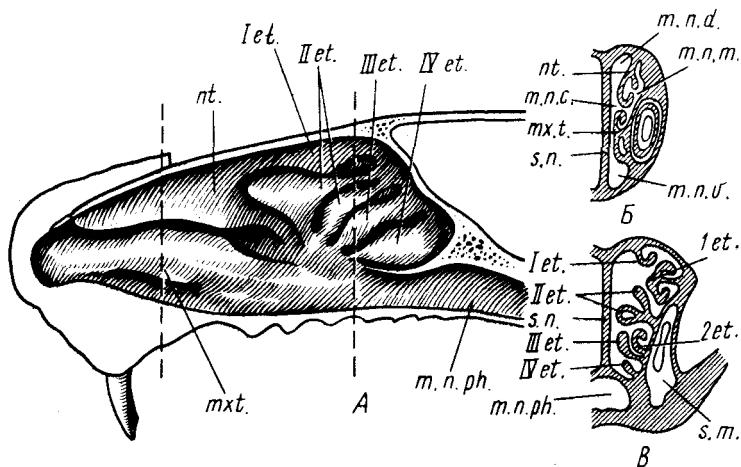


Рис. 68. Носовая полость крысы *Rattus norvegicus*. А — сагиттальный разрез; Б — поперечный разрез в респираторной области; Б' — поперечный разрез в обонятельной области:

т.п.с. — общий носовой ход; *т.п.д.* — дорсальный носовой ход; *т.п.м.* — средний носовой ход; *т.п.в.* — вентральный носовой ход; *мх.т.* — челюстная раковина; *нт.* — носовая раковина; *з.т.* — челюстной синус; *з.п.* — носовая перегородка; I—IV *et.* — внутренние обонятельные раковины; 1—2 *et.* — наружные обонятельные раковины

ланный плоским многослойным эпителием (частично может ороговеть), носит название *преддверие области носа* (*vestibulum nasi*). Средняя и нижняя части, несущие мерцательный эпителий, являются *дыхательными* (*regio respiratoria*). Наконец, задний верхний отдел, покрытый чувствующим обонятельным эпителием, рассматривается как *обонятельная область* (*regio olfactoria*). Поверхность носовой полости существенно увеличена крупными складками слизистой оболочки, поддерживаемыми костными выростами, отходящими от стенок полости и носящими название раковин. Как правило, в носовой полости можно различить несколько раковин. *Челюстная раковина* (*maxilloturbunale*, рис. 68, *mxt.*) лежит в передненижней части носовой полости и поддерживается выростом челюстной кости. У крысы она простой формы и имеет вид вытянутого валика. У кролика и хищных челюстная раковина усложняется дополнительными складками, имеющими продольное направление. *Носовая раковина* (*nasoturbinale*, рис. 68, *nt.*) представляет собой вертикальную пластинку, лежащую в передневерхней части полости и поддерживаемую выростом этмоидной кости. Две вышеназванные раковины покрыты мерцательным эпителием и выполняют респираторную функцию. *Обонятельные раковины* (*ethmoturbunale*) располагаются в задней части полости и являются выростами решетчатой кости; обычно видимые на разрезе

четыре валика раковин обозначаются римскими цифрами (рис. 68, I–IV *et.*).

Респираторные раковины разделяют каждую половину носовой полости на несколько ходов. Чтобы понять их расположение, следует провести поперечный разрез одной из половин носовой полости (лучше с носовой перегородкой) в области наибольшего развития носовой и челюстной раковин. Плоскость разреза обозначена на рисунке пунктирной линией. Как правило, выделяют четыре хода. *Дорсальный носовой ход* (*meatus nasi dorsalis*, рис. 68, *т.п.д.*) располагается между носовой костью, носовой перегородкой и носовой раковиной. *Срединный, или медиальный, носовой ход* (*meatus nasi medius*, рис. 68, *т.п.м.*) проходит между латеральной стенкой носовой полости и дорсальной стенкой челюстной раковины. *Вентральный носовой ход* (*meatus nasi ventralis*, рис. 68, *т.п.в.*) лежит между дном носовой полости, вентральным краем челюстной раковины и носовой перегородкой. Различают также *общий носовой ход* (*meatus nasi communis*, рис. 68, *т.п.с.*) – узкое щелевидное пространство, расположенное между носовой перегородкой и медиальными стенками раковин. Этот ход как бы связывает три первых описанных хода. Средний и вентральный носовые ходы сливаются позади челюстной раковины в *общий носоглоточный ход* (*meatus nasopharyngeus*, рис. 68, *т.п.п.г.*), который, пройдя через отверстие хоан, связывает носовую полость с полостью глотки.

Пройдя по носовой полости, воздух собирается в носоглоточный проход, который заканчивается *хоанами* (*choanae*), открывающимися в глотку, где происходит перекрест дыхательных и пищеварительных путей. Описание глотки было дано при описании пищеварительной системы (с. 197). Как уже указывалось, у крысы передний отдел гортани входит в отверстие хоан.

Дальнейшее изучение дыхательной системы можно проводить по тем экземплярам, на которых проводилось вскрытие. От глотки к легким воздух идет по трахее, начальным отделом которой является гортань. Аккуратно выщипывают мышцы, расположенные между задними концами ветвей нижней челюсти, и, ориентируясь по трахее, обнажают вентральную стенку гортани; при этом приходится удалять хрящевые и костные участки подъязычной кости (см. разд. "Скелет", с. 277). Освобождают от прикрепляющейся мускулатуры боковые стенки гортани, а затем, оттягивая гортань то в ту, то в другую сторону, – и ее дорсальную стенку, прилегающую к пищеводу. Отворачивают гортань с передним отрезком трахеи на себя и с помощью маленького пинцета под биноклярным микроскопом аккуратно очищают хрящи гортани от соединительной ткани.

Гортань (*larynx*) состоит из нескольких поддерживающих ее хрящей, объединенных системой связок и мышц в единое целое. Внутри гортани располагаются голосовые связки.

Голосовые связки (*plicae vocalis*). Придав гортани вертикальное поло-

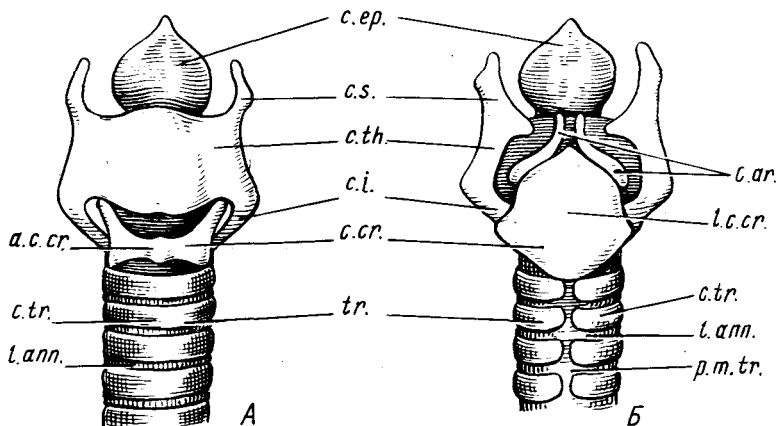


Рис. 69. Хрящи гортани крысы *Rattus norvegicus*. А — с ventральной стороны; Б — с дорсальной стороны:

a.c.cr. — дужка перстневидного хряща; *c.ar.* — черпаловидный хрящ; *c.ep.* — надгортанный хрящ; *c.cr.* — перстневидный хрящ; *c.i.* — нижний рог щитовидного хряща; *c.s.* — верхний рог щитовидного хряща; *c.th.* — щитовидный хрящ; *c.tr.* — хрящевые кольца трахеи; *l.ann.* — кольцевидные связки; *l.c.cr.* — пластинка перстневидного хряща; *p.m.tr.* — перепончатая часть стенки трахеи; *tr.* — трахея

жение и рассматривая ее отверстие под бинокулярным микроскопом, можно видеть отходящие от внутренних сторон ее боковых стенок парные складки слизистой оболочки — голосовые связки. Между ними остается узкая продольная *голосовая щель* (*rima glottidis*).

Щитовидный хрящ (*cartilago thyroidea*, рис. 69, *c.th.*). При рассмотрении гортани с ventральной стороны в первую очередь бросается в глаза крупный примерно четырехугольной формы щитовидный хрящ, составляющий основу гортани. Хрящ состоит из двух изогнутых пластинок, охватывающих трубку гортани полукольцом. Дорсальный край каждой пластинки несет по два *отростка, или рога*, — *верхний* (*cornu superius*, рис. 69, *c.s.*) и *нижний* (*cornu inferius*, рис. 69, *c.i.*); последний настолько плотно сочленяется с перстневидным хрящом, что сочленение можно обнаружить только в том случае, если специально очистить оба хряща в области окончания нижних рогов вплоть до снятия надхрящницы.

Перстневидный хрящ (*cartilago cricoidea*, рис. 69, *c.cr.*) у крысы и других млекопитающих вполне оправдывает свое название. Он кольцом охватывает просвет гортани. На дорсальной стороне кольцо хряща расширяется в четырехугольную *пластинку перстневидного хряща* (*arcus cartilaginas cricoideae*, рис. 69, *a.c.cr.*).

Черпаловидные хрящи (*cartilago arytaenoidea*, рис. 69, *c.ar.*) — парные хрящи, прилегающие к переднему краю пластинки перстневидного хряща своими расширенными задними концами. Суженные передние концы этих хрящей поддерживают край заднего отдела гортани.

Надгортанный хрящ (cartilago epiglottica, рис. 69, с.ер.), выполняющий роль клапана гортани, примыкает к переднему краю щитовидного хряща. У крысы он имеет форму широкой пластинки.

Трахея (trachea, рис. 69, 70, tr.) или дыхательное горло – прямое продолжение гортани в каудальном направлении. Она состоит из неполных *хрящевых колец* (cartilago trachealis, рис. 69, с.тр.). На дорсальной стороне полукольца дополнены *перепончатой частью* стенки трахеи (pars membranacea tracheae, рис. 69, р.м.тр.). Между собой кольца соединены с помощью *кольцевидных связок* (ligamentum annulare s. lig. tracheale, рис. 69, l.анп.). В грудной области на уровне переднего края сердца трахея распадается на два ствола. Это место носит название *раздвоения трахеи* (bifurcatio tracheae).

Чтобы детально изучить легкие и разделение трахеи на бронхи, необходимо удалить сердце, если это не было сделано при изучении кровеносной системы, для чего следует оттянуть верхушку сердца и подрезать кровеносные сосуды по возможности ближе к сердцу. Удалив сердце, следует в первую очередь рассмотреть связанные с легкими сосуды: входящие в доли легких артерии и выходящие из них вены. Вход и выход сосудов лежит в области *ворот долей легких* (hilus pulmonis), там же, где входят бронхи. По большей части артерия входит в долю легкого краниальнее от места впадения бронха, а вена выходит каудальнее.

Бронхи (bronchus, рис. 70, br.), как правило, две трубки, несущие воздух к легким, на которые распадается трахея. У крысы левый бронх довольно широкий и длинный, а правый очень короткий, поскольку сразу распадается на ряд мелких бронхов, каждый из них подходит к одной из долей правого легкого. Чтобы хорошо рассмотреть бронхи, а также места их впадения в легкие, следует удалить кровеносные сосуды.

Для ознакомления со строением легких можно аккуратно вычленить их из грудной клетки вместе с задним участком трахеи.

Легкие (pulmo) – мягкие органы, лежащие в грудной полости, на свежих препаратах розоватого цвета.

Левое легкое (pulmo sinister, рис. 70, pl.s.) у крысы не подразделяется на доли, и к нему подходит один-единственный бронх.

Правое легкое (pulmo dexter) состоит из четырех долей, каждая из которых снабжается самостоятельной веточкой правого бронха. *Верхушечная доля* (lobus apicalis, рис. 70, l.ap.) располагается наиболее краниально и имеет округлую форму. На препарате она почти целиком закрыта сердечной долей. *Сердечная доля* (lobus cardiacus, рис. 70, l.car.) лежит позади и вентральной верхушечной. Медиальная поверхность доли несет гребень, разделяющий два вдавления: лежащее впереди – ”отпечаток” располагающегося здесь сердца, заднее вдавление служит для помещения следующей доли. *Диафрагматическая доля* (lobus diaphragmaticus, рис. 70, l.dph.) – это наиболее крупная доля; задняя поверхность ее имеет сильное вдавление, в котором помещается отделенный от легких диафрагмой передний выпуклый край печени. *Добавочная доля*

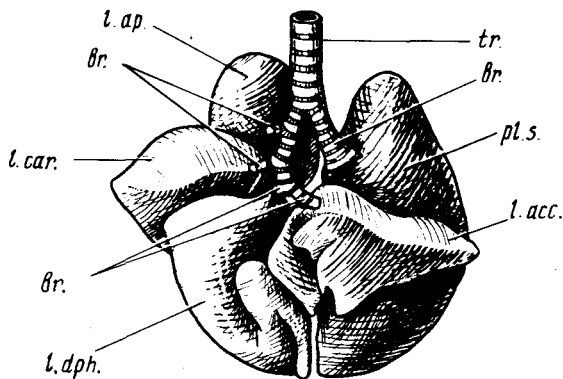


Рис. 70. Легкие крысы *Rattus norvegicus* (вид с вентральной стороны):

br. — бронхи; *l. acc.* — добавочная доля; *l. ap.* — верхушечная доля; *l. car.* — сердечная доля; *l. dph.* — диафрагматическая доля; *pl.s.* — левое легкое; *tr.* — трахея

(lobus accessorius, рис. 70, *l. acc.*) лежит между верхушкой сердца и печенью. Оба эти органа образуют вдавления на передней и задней поверхностях доли. Принадлежит правому легкому, доля почти целиком располагается в левой половине грудной полости. Добавочная доля может подразделяться на отдельные дольки.

В некоторых руководствах описанные доли правого

легкого носят иные названия, а именно: краниальная доля (lobus cranialis), срединная доля (lobus medius), каудальная доля (lobus caudalis) и добавочная доля (lobus accessorius). Некоторые авторы двум последним долям дают единое название нижней (lobus inferior), подразделяя ее затем на боковую (lobus inferior lateralis), соответствующую диафрагматической, и срединную (lobus inferior medialis), соответствующую добавочной.

У кролика и хищных оба легкого дольчатые. Доли левого легкого соответствуют долям правого, за исключением добавочной доли.

СКЕЛЕТ

Изучение скелета млекопитающих можно вести на любом доступном материале. Однако небольшие размеры некоторых лабораторных животных (мыши, крысы) требуют для рассмотрения мелких деталей скелета применения оптических приборов. Скелеты крупных животных занимают много места и неудобны в работе. Наиболее удобный объект для знакомства с костной системой млекопитающих — скелет лисы или песца. Тушки этих животных можно достать на зверофермах почти повсеместно. Однажды приготовленные разборные скелеты могут служить несколько десятков лет. Исходя из этого за основу описания скелета млекопитающих авторы взяли скелет лисицы. Учитывая, что кролик и крыса являются наиболее распространенными лабораторными животными, авторы постарались довольно детально подчеркнуть отличительные особенности скелета этих видов.

Разнообразие экологических типов млекопитающих, освоивших

наземную, подземную, водную и воздушную среды обитания, а также разнообразные способы питания, привело к значительным различиям в строении как скелета конечностей, так и черепа. Исходя из этого в руководстве дается описание особенностей строения черепа и конечностей животных различных экологических групп. Одни из приводимых в руководстве объектов довольно легко доступны, и из них могут быть изготовлены постоянные препараты; изучение особенностей других можно провести, пользуясь рисунками и описаниями, приведенными в книге.

Для изготовления разборного скелета тушка животного, свежая, засоленная или фиксированная формалином (последние соответственно размачиваются или промываются), расчленяется на части: голова, позвоночник с ребрами и тазом, передние и задние конечности. Скелетный материал по возможности очищают от мускулатуры, затем, положив в отдельные марлевые мешочки, помещают в мацерирующий раствор и ставят в термостат при температуре примерно 80 °С. Состав раствора следующий: 75 г стружки хозяйственного мыла и 12 г калийной селитры растворяют при тщательном перемешивании в 1 л горячей воды. По получении однородной массы к ней добавляют 250 см³ крепкого нашатырного спирта (аммиака). Полученный состав, разведенный водой (1 ч. состава, 3 ч. воды), готов к употреблению. Маточный раствор сохраняется неопределенно долго. Степень разведения раствора и температурой термостата можно регулировать "жесткость" и скорость работы мацерирующей жидкости. Обычно мацерация заканчивается через 24–48 ч. Для полной очистки скелета бывает достаточно промыть кости под струей воды. Приведенный режим мацерации пригоден для всех частей скелета, кроме содержащих большое количество хряща грудины и нижних концов ребер, которые следует мацерировать отдельно в менее концентрированном растворе и при более низкой температуре, все время контролируя ход мацерации. После промывки кости можно отбелить любым способом, приведенным в первой книге "Зоотомии".

При простоте изготовления скелет млекопитающих требует довольно сложной монтировки. Наиболее просто монтируются череп и позвоночник. В черепе обычно бывает достаточно вклеить выпадающие при мацерации зубы, а также склеить две половины нижней челюсти, лучше всего клеем ПВА. При монтаже позвоночника отдельные позвонки по порядку нанизываются на рыболовную леску. Если леску пропустить также через два продольных канала, просверленных в теле каждого позвонка, то позвонки будут сохранять свое естественное положение.

Грудину с нижними хрящевыми концами ребер следует наклеить на плотный картон, оклеенный черной бумагой. Верхние костные части ребер монтируются на тонкую леску, продетую через отверстия, просверленные в области головок. Если пропустить вторую леску через отверстия, просверленные несколько ниже, то ребра будут сохранять естественное положение.

Более сложной оказывается монтировка конечностей. При достаточном навыке все кости можно соединить подвижно. Для этого в них просверливают отверстия и соединяют кости леской, фиксируя ее с двух сторон узелками. Длинные кости сверлят соответственно в области их головок, мелкие кости запястья и предплюсны, так же как и фаланги пальцев, нанизывают на леску, как бусы. Закрепление кости двумя нитками строго фиксирует ее положение. Собранные на лесках препараты, несмотря на большую сложность их изготовления, очень удобны для изучения: каждая отдельная косточка при не очень плотном сочленении друг с другом может быть рассмотрена со всех сторон.

Более простой способ монтировки скелета конечностей – это пришивание или приклеивание отдельных косточек на оклеенные черной бумагой куски картона. При этом, однако, не следует наклеивать кости вплотную друг к другу, а кроме того, две одинаковые конечности следует наклеивать на картон разными сторонами, так чтобы их можно было изучать одну с вентральной, другую – с дорсальной поверхности.

ЧЕРЕП

Череп млекопитающих характеризуется значительным развитием как мозгового, так и лицевого отделов. В последнем значительного объема достигает носовая полость (с. 260) с расположенным в ней сложно устроенным органом обоняния.

Развитие первого связано с относительно крупными размерами головного мозга. Кроме того, латеральные и дорсальная поверхности мозгового черепа служат местами прикрепления мощно развитой у млекопитающих жевательной мускулатуры. В тех случаях, когда поверхности черепной коробки не хватает для прикрепления мускулатуры, на ней возникают гребни, увеличивающие площадь для прикрепления мышц. Развитие лицевого отдела связано с расположением здесь дифференцированной зубной системы и сложно устроенного периферического конца обонятельного анализатора. Длительная обработка пищи в ротовой полости приводит к необходимости отделения ее от начальных отделов дыхательных путей. Это обеспечивается развитием вторичного (твердого) нёба, характерного для млекопитающих.

Нижняя челюсть состоит из пары зубных костей и сочленяется с отростком чешуйчатой кости. Потерявшие прежнюю функцию квадратная и сочленовная кости перешли в полость среднего уха, образовав две новые, характерные только для млекопитающих слуховые косточки: наковальню и молоточек. Сама полость среднего уха, хорошо развитая у большинства млекопитающих, образована барабанной костью – гомологом угловой кости, принадлежащей у низших позвоночных к нижней челюсти. Задние отделы висцерального скелета превращаются в подъязычную кость, состоящую из нескольких отдельных элементов, расположенных перед гортанью.

Сочленение черепа с позвоночником обеспечивается двумя затылочными мышцелками, расположенными по бокам большого затылочного отверстия. Как показывают данные эмбриологии, мышцелки происходят от непарного мышцелка рептилий путем его разделения и расхождения частей.

Череп млекопитающих относится к синапсидному типу — единственная скуловая дуга образована скуловой костью и отростком чешуйчатой кости.

Исходно череп млекопитающих, как и череп рептилий, относится к тропибазальному типу, т.е. имеет тонкую межглазничную перегородку, однако в процессе прогрессивного развития головного мозга межглазничная перегородка укорачивается, передняя стенка мозговой полости сближается с задними стенками носовых капсул, глазницы раздвигаются в стороны и череп приобретает облик платибазального.

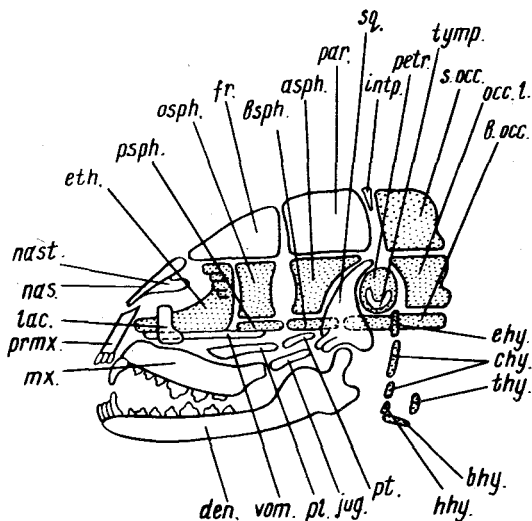
Характерной особенностью черепа млекопитающих является процесс сокращения числа костей путем их сращения в комплексы. Кроме того, часть костей висцерального скелета и отдельные части черепной коробки входят в состав скелета лицевой части.

Чтобы было легче разобраться в особенностях строения черепа млекопитающих, рекомендуется, прежде чем приступить к изучению черепа какого-либо конкретного объекта, разобраться в схеме его строения и гомологии костей, пользуясь рис. 71.

Рассмотрим сначала кости осевого черепа основного происхождения (т.е. развивающиеся на месте хряща).

Рис. 71. Схема строения черепа млекопитающего (по Веберу из Огнева). Основные кости даны пунктиром:

asph. — крыло-клиновидная; *bhy.* — basihyale; *b.occ.* — основная затылочная; *bsph.* — основная клиновидная; *chy.* — ceratohyale; *den.* — зубная; *ehy.* — epihyale; *eth.* — обонятельная; *fr.* — лобная; *hhy.* — hyohyale; *intp.* — межтеменная; *jug.* — скуловая; *lac.* — слезная; *mx.* — челюстная; *nas.* — носовая; *nast.* — носовая раковина; *occ.l.* — боковая затылочная; *osph.* — глазнично-клиновидная; *par.* — теменная; *petr.* — каменная; *pl.* — небная; *ptmx.* — предчелюстная; *psph.* — передняя клиновидная; *pt.* — крыловидная; *s.occ.* — верхнезатылочная; *sq.* — чешуйчатая; *thy.* — thyrohyale; *tymr.* — барабанная; *vom.* — сошник



В затылочной области закладываются четыре затылочные кости: непарные *верхнезатылочная* (*s.occ.*) и *основная затылочная* (*b.occ.*) и парные *боковые затылочные* (*occ.l.*). У взрослых животных все четыре кости сливаются друг с другом без заметных швов в единую *затылочную кость*, так что в этом случае можно говорить только о ее соответствующих частях.

В слуховой области имеется, как правило, одна скрытая в глубине полости среднего уха кость, носящая название *каменисто-сосцевидной* (*petromastoideum*). Внутри кости заключен лабиринт внутреннего уха. Как показывает развитие, эта кость происходит от слияния двух костей – лежащей впереди *каменистой* (*petrosum*) и расположенной сзади и более латерально *сосцевидной* (*mastoideum*), последняя у некоторых млекопитающих выходит на наружную поверхность черепа в виде *сосцевидного отростка*. Иногда эту комплексную кость называют просто *каменистой* (*petrosum s. perioticum*). Некоторые авторы считают собственно *каменистую кость* гомологом *переднеушной* (*prooticum*), а *сосцевидную* – *заднеушной* (*opisthoticum*).

Впереди от затылка дно черепа образовано *основной клиновидной костью* (*bsph.*) и далее вперед *передней клиновидной* (*psph.*). Границы между этими двумя костями, а также основной клиновидной с основной затылочной в связи с полным слиянием швов провести трудно, поэтому эти три кости часто обозначают как одну – *os tribasillare*. С боковыми частями основной клиновидной кости в области глазницы сливаются парные *крыло-клиновидные кости* (*alisphenoideum, asph.*), которые хотя и являются замещающими костями, но не соответствуют лежащим на том же месте *боковым клиновидным костям* (*laterosphenoideum*) нижестоящих позвоночных. Свое происхождение они берут от *надкрыловидной кости* (*epipterygoideum*). В силу этих обстоятельств данную кость следовало бы рассматривать при висцеральном скелете. С боковыми частями *передней клиновидной кости* сливаются парные *глазнично-клиновидные кости* (*osph.*). Швы между всеми клиновидными костями могут исчезать, и тогда весь комплекс носит название *сфеноида* (*sphenoideum*), а *глазнично-клиновидные* и *крыло-клиновидные кости* соответственно называются *малыми* (*alae parvae*) и *большими* (*alae magnae*) *крыльями*.

В обонятельной области образуется сложная система обонятельных раковин, расположенных на латеральных стенках носовой полости. Костная часть носовой перегородки и *продырявленная пластинка* (*lamina cribrosa*), отделяющая носовую полость от мозговой, – образования, имеющие название *обонятельной* (или *решетчатой*) *кости* (*ethmoideum, eth.*). Как показывает развитие, она происходит по крайней мере из трех закладок: костная часть перегородки соответствует *срединной обонятельной кости* (*mesethmoideum*), а решетчатая пластинка и ее производные – обонятельные раковины – двум *боковым обонятельным костям* (*ethmoidale laterale*).

Рассмотрим теперь покровные кости черепной коробки.

Снизу обонятельная область подостлана *сошником* (*vom.*). Поскольку в отличие от парного сошника других позвоночных сошник млекопитающих непарный, некоторые авторы считают, что он является производным тоже непарного *парасфеноида* (*parasphenoideum*) рептилий.

Крышу передней части носовой полости образуют *носовые кости* (*nas.*). С внутренней поверхностью каждой из них связана имеющая форму тонкой пластинки *носовая раковина* (*nast.*); на самом деле она далеко идущий вперед вырост решетчатой кости. Позади носовых костей лежат парные *лобные кости* (*fr.*), образующие крышу и стенки задней части носовой полости и передней части черепной коробки. Крыша задней части черепной коробки образована парными *теменными костями* (*par.*). Между теменными и верхнезатылочной костями лежит развивающаяся из двух пар зачатков небольшая непарная *межтеменная кость* (*interparietale*), соответствующая покровным *заднетеменным* (*postparietale*) и *табличным* (*tabulare*) костям. Эта кость может оставаться самостоятельной (многие грызуны), но чаще сливается или с теменными (жвачные), или с верхнезатылочной (хищные, приматы) костями.

Боковую область задней части черепной коробки занимает крупная *чешуйчатая кость* (*sq.*). У большинства млекопитающих это самостоятельная кость, но у приматов и человека она сливается с каменной и барабанной костями (см. ниже), образуя единую *височную кость* (*os temporale*), и тогда, как и две другие, рассматривается только как ее часть (*pars squamosa*). Идущий вперед отросток чешуйчатой кости образует заднюю часть скуловой дуги, а снизу несет сочленовную поверхность для прикрепления нижней челюсти. Передняя часть скуловой дуги образована *скуловой костью* (*jug.*), к переднему концу которой прилегает *слезная кость* (*lac.*), пронизанная отверстием для слезного канала.

Обзор висцерального скелета начнем также с замещающих костей.

Основные окостенения челюстной дуги представлены двумя слуховыми косточками среднего уха: *наковальной* (*incus*), гомологом *квадратной кости*, и *молоточком* (*malleus*), гомологичным *сочленовной кости*, т.е. меккелеву хрящу. Из гиоидной дуги в среднем ухе остается, как и у всех наземных позвоночных, третья слуховая косточка — *стремя* (*stapes*) — преобразованное гиомандибуляре. Остальные элементы висцерального скелета преобразуются в подъязычный аппарат.

Основной элемент подъязычного аппарата — *тело подъязычной кости* (*bhy.*) — соответствует остаткам *копулы*. Передние рожки состоят из нескольких элементов, вероятно соответствующих частям подъязычной висцеральной дуги (*hhy.*, *chy.*, *ehy.*). Задние рожки образованы рудиментами первой жаберной дуги. Вторая и третья жаберные дуги соединяются и образуют щитовидный хрящ (*thy.*).

Покровные кости висцерального скелета относятся у млекопитающих только к челюстному аппарату. Передний конец носовой полости образован *межчелюстными костями* (*prmx.*). Боковые поверхности лицевого отдела представлены *верхнечелюстными костями* (*mx.*), образующими

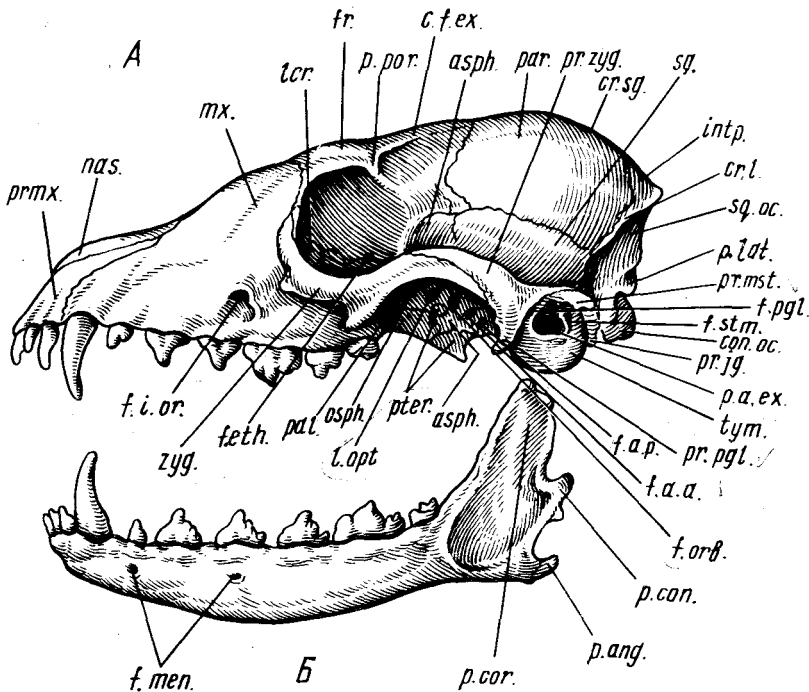


Рис. 72. Череп лисицы *Vulpes vulpes*. А — вид сбоку, Б — нижняя челюсть, В — сагиттальный разрез:

asph. — крыло-клиновидная кость; *s.cnd.* — мышелковый канал; *c.f.ex.* — гребень лобной кости; *con.oc.* — затылочный мыщелок; *cr.l.* — боковой гребень; *cr.sg.* — сагиттальный гребень; *eth.* — обонятельные раковины; *f.a.a.+f.rot.* — переднее отверстие крылового канала; *f.a.p.* — заднее отверстие крылового канала; *f.eth.* — решетчатое отверстие; *f.opt.* — отверстие зрительного нерва; *f.io.* — подглазничное отверстие; *f.men.* — подбородочное отверстие; *f.orb.* — глазничная щель; *f.pgl.* — засочленовное отверстие; *fr.* — лобная кость; *f.stm.* — шиловидно-сосцевидное отверстие; *intp.* — межтеменная кость; *lcr.* — слезная кость; *lcr.* — продырявленная пластинка; *mx.* — верхнечелюстная кость; *mxl.* — челюстная раковина; *nas.* — носовая кость; *nasl.* — носовая раковина; *osph.* — глазо-клиновидная кость; *p.a.ex.* — наружное слуховое отверстие; *pal.* — нёбная кость; *par.* — теменная кость; *p.ang.* — угловой отросток; *p.bas.* — основной отросток; *p.con.* — суставной отросток; *p.cor.* — венечный отросток; *p.lat.* — боковая затылочная кость; *pr.ig.* — боковой затылочный отросток; *pr.mst.* — сосцевидный отросток; *pr.mx.* — предчелюстная кость; *pr.pgl.* — суставной отросток; *p.por.* — заглазничный отросток; *pr.zyg.* — скуловой отросток; *ptcr.* — каменная кость; *ptcr.* — крыловидная кость; *s.fr.* — лобный синус; *sq.* — чешуйчатая кость; *sq.oc.* — чешуя затылочной кости; *t.os.* — теменной намет; *tym.p.* — барабанная кость; *tom.* — сошник; *zyg.* — скуловая кость

своими отростками большую часть твердого нёба. От верхнечелюстной кости внутрь носовой полости отходит сложно устроенный у большинства млекопитающих вырост — *челюстная раковина*. Парные нёбные кости

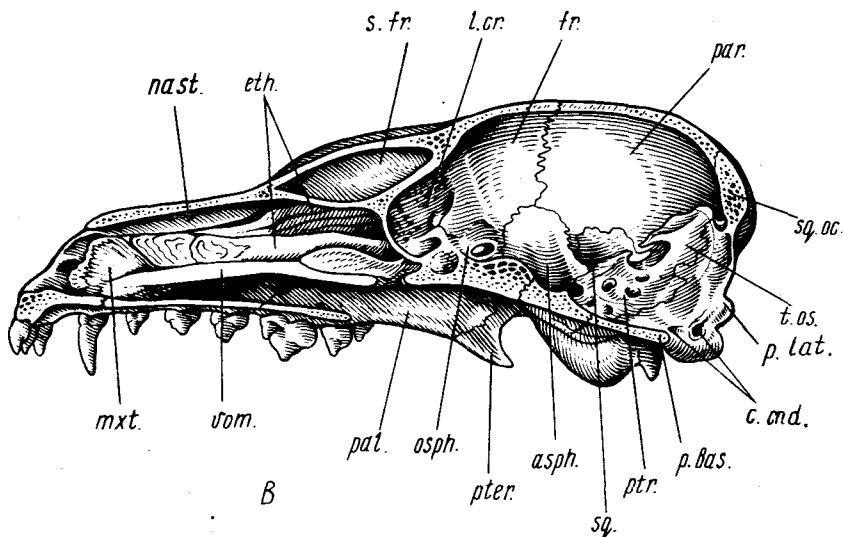


Рис. 72. Продолжение

(*pl.*) составляют заднюю часть твердого нёба и переднюю нижнюю часть стенки глазницы. Считается, что у млекопитающих это чисто покровные кости. Крыловидные кости (*pt.*) соответствуют наружным крыловидным костям рыб и прилегают сзади к небным костям. Нижняя челюсть состоит из одной зубной кости (*den.*), несущей сочленовную поверхность для прикрепления к черепу. Угловая кость нижней челюсти у млекопитающих превращается в барабанную кость (*tymp.*), которая, как указывалось, может сливаться с другими костями в единую височную кость.

Таким образом, в висцеральном скелете млекопитающих из первичной верхней челюсти сохраняются нёбные, крыловидные, крыло-клиновидные кости, а также квадратная кость, перешедшая в виде наковальни в среднее ухо. Вторичная верхняя челюсть представлена верхнечелюстными и предчелюстными костями.

Переходя к изучению черепа млекопитающих на конкретном объекте (лиса, песец) (рис. 72, А, Б, В), необходимо учесть, что некоторые кости практически не видны снаружи, поэтому следует изготовить сагиттальный распил черепа. Учитывая, что общая схема строения черепа уже известна, авторы при его описании не придерживались четкого разграничения основных и покровных костей, а вели описание по отделам.

Затылочная кость (*os occipitale*), как уже указывалось, состоит из четырех частей. Верхняя, значительных размеров часть, соответствующая верхней затылочной кости (*supraoccipitale*), носит название чешуи затылочной кости (*squama occipitalis*, *sq. oc.*). Боковые части (*pars lateralis*, *p. lat.*)

соответствуют *боковым затылочным костям* (occipitale laterale s. exoccipitale), и, наконец, непарная *основная часть* (pars basilaris, *p.bas.*), или *тело кости*, — не что иное, как *основная затылочная кость* (basioccipitale). Граница затылочной кости с впереди лежащими костями видна хорошо, за исключением границы тела кости с основной клиновидной, где эти кости полностью сливаются; на месте слияния костей имеется небольшой бугорок, который можно считать границей. С передней частью чешуи затылочной кости сливается без шва *межтеменная кость* (interparietale, *inpr.*). Верхний и боковые края затылочной кости несут хорошо развитый у хищных *боковой, или затылочный, гребень* (crista lateralis s. crista occipitalis, *cr.l.*), служащий для прикрепления шейной (сзади) и челюстной (спереди) мускулатуры. Боковые части затылочной кости несут два *затылочных мыщелка* (condylus occipitalis, рис. 72, 73, *con.ос.*). Впереди от затылочного мыщелка каждой стороны от кости отходит *боковой затылочный, или яремный, отросток* (pr. jugularis, *pr.jg.*). Внутренняя поверхность чешуи затылочной кости несет поперечную костную пластинку — *теменной намет* (tentorium osseum, *t.os.*) — окостенение твердой мозговой оболочки, — связанный также с теменной и чешуйчатой костями.

Барабанная кость (os tympanicum, рис. 72, 73, *tympr.*), вероятно, гомологична *angulare* рептилий. У млекопитающих к ней, как правило, присоединяется преформированная хрящом косточка — *os entotympanicum*, являющаяся новообразованием. Обе эти кости образуют *слуховой барабан* (bulla ossea), у хищных хорошо отграниченный от остальных костей швами. Он имеет вид пузыря оливообразной формы, внутри которого располагается полость среднего уха — *барабанная полость*, открывающаяся наружу крупным *наружным слуховым отверстием* (porus acusticus externus, рис. 72, 73, *p.a.ех.*). Несколько отступя внутрь от края слухового отверстия барабанная кость образует кольцеобразное утолщение — *барабанное кольцо* (anulus tympanicus), к которому своими краями крепится барабанная перепонка.

Каменнососцевидная кость (os petromastoideum, *ptr.*), как уже указывалось, образуется из двух костей: собственно каменной и сосцевидной. Сосцевидная кость выходит на наружную поверхность черепа, образуя *сосцевидный отросток* (processus mastoideus s. mammilaris, *pr.mst.*), расположенный позади слухового прохода. Собственно каменная кость хорошо видна на распиле черепа; имеет форму пирамиды и лежит над слуховым барабаном. У хищных она самостоятельная и четко отграничена от соседних костей швами.

Чешуйчатая кость (os squamosum, *sq.*) составляет боковую стенку черепной коробки в слуховой области и довольно четко отделена от окружающих костей швами. Исключение составляет ее граница с крылоклиновидной костью. Здесь шов хорошо виден только в нижней части, у основания скулового отростка, выше, на черепах взрослых животных, он полностью исчезает, так что границу проводят условно. Оправдывая свое название, кость как чешуя накрывает вышележащую теменную кость,

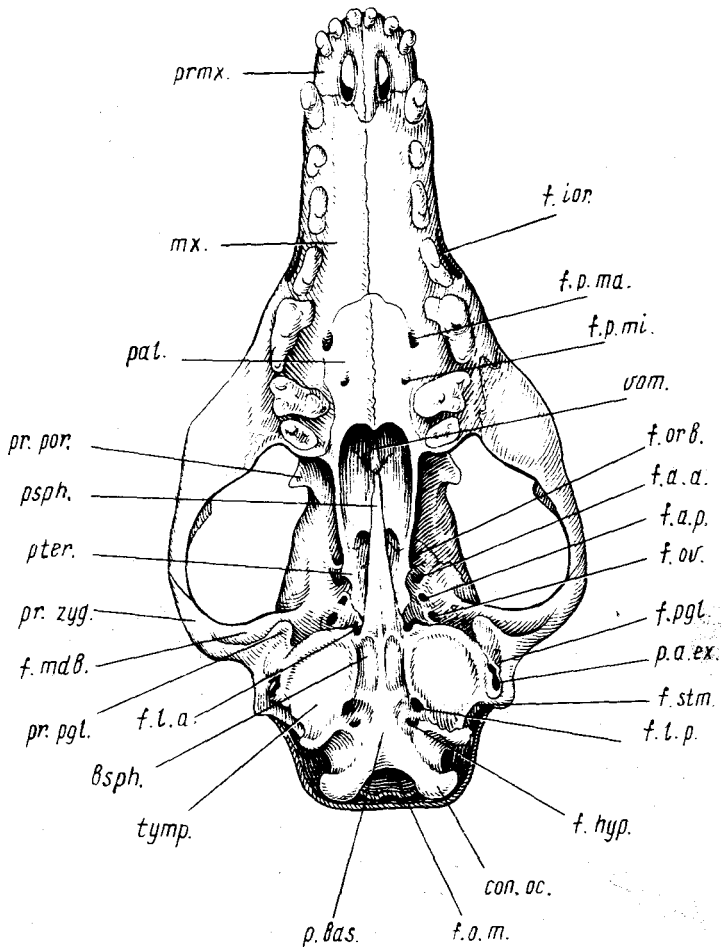


Рис. 73. Череп лисы *Vulpes vulpes* (вид снизу):

bsph. — основная клиновидная кость; *con. oc.* — затылочный мыщелок; *f. a. a. + f. rot.* — переднее отверстие крылового канала; *f. a. p.* — заднее отверстие крылового канала; *f. hyp.* — отверстие подъязычного нерва; *f. inc.* — резцовое отверстие; *f. ior.* — подглазничное отверстие; *f. l. a.* — переднее рваное отверстие; *f. l. p.* — заднее рваное отверстие; *f. mdb.* — челюстная ямка; *f. o. m.* — большое затылочное отверстие; *f. orb.* — глазничная щель; *f. ov.* — овальное отверстие; *f. pgl.* — засочленовное отверстие; *f. p. ma.* — большое небное отверстие; *f. p. mi.* — малое небное отверстие; *f. stm.* — шиловидно-сосцевидное отверстие; *mx.* — верхнечелюстная кость; *pal.* — небная кость; *p. bas.* — основная затылочная кость; *pr. por.* — заглазничный отросток; *pr. pgl.* — суставной отросток; *pr. zyg.* — скуловой отросток; *pr. mx.* — предчелюстная кость; *psph.* — передняя клиновидная кость; *pter.* — крыловидная кость; *p. a. ex.* — наружный слуховой проход; *tymph.* — барабанная кость; *v. sph.* — сошник

так что швы в этой области на наружных и внутренних поверхностях черепа не совпадают. От основания чешуйчатой кости отходит мощный *скуловой отросток* (*processus zygomaticus ossis squamosi*, рис. 72, 73, *pr. zug.*). Сначала он направляется вбок, а затем вверх и вперед. В основании отростка на его вентральной поверхности лежит расположенная поперечно суставная поверхность для приращения нижней челюсти — *челюстная ямка* (*fossa mandibularis*, рис. 73, *f.mdb.*), которую называют также *сочленовой поверхностью* (*cavitas glenoidalis*), поскольку у многих млекопитающих она плоская. Позади челюстной ямки лежит направленный вниз *засуставной отросток* (*processus postglenoidalis*, рис. 72, 73, *pr.pgl.*).

Теменные кости (*os parietale, par.*) составляют крышу и боковые стенки задней части черепной коробки. Верхний край наружной поверхности каждой теменной кости участвует в образовании *сагиттального гребня* (*crista sagittalis, cr.sg.*) — продолжения вперед одноименного образования на верхнезатылочной и межтеменных костях. Гребень служит для увеличения поверхности прикрепления жевательной мускулатуры, и величина его может варьировать.

Основная клиновидная кость (*os basisphenoidale*, рис. 73, *bsph.*) — непарная кость, лежащая в основании черепа и имеющая форму клина, направленного вершиной вперед. Сзади кость без резких границ переходит в основную затылочную, спереди — в переднюю клиновидную, с боков к ней также без четких швов прирастают крыло-клиновидные кости. В силу этого четкие границы кости у взрослых животных провести трудно.

Лобные кости (*os frontale, fr.*). Эти парные кости отличаются значительными размерами и сложной формой. Их верхние горизонтально расположенные части покрывают переднюю часть мозговой коробки и заднюю часть носовой полости. Более или менее вертикально расположенные части составляют боковые стенки этих отделов черепа. Границы с соседними костями довольно четкие и не требуют особого описания. По дорсальной поверхности каждой кости проходит хорошо выраженный *гребень* (*crista frontalis externa, c.f.ex.*). На уровне задней части верхнего края глазницы каждая кость образует идущий в горизонтальной плоскости *заглазничный отросток* (*processus postorbitalis*, рис. 72, 73, *pr.por.*); с помощью связки, замыкающей глазницу сзади, он соединяется со скуловой костью, и поэтому его часто называют *скуловым отростком* (*processus zygomaticus*) лобной кости.

Глазо-клиновидная кость (*os orbitosphenoideum*, рис. 72, *osph.*) занимает нижнюю часть глазницы. Она имеет форму вытянутой вертикально пластинки. Образованные с помощью швов границы с соседними костями хорошо заметны. Граница с крыло-клиновидной костью проходит по глазничной щели.

Крыло-клиновидная кость (*os alisphenoideum, asph.*) имеет сложную форму и образует переднебоковую стенку нижней части мозговой полости. Кость имеет четкие границы с лобной, глазо-клиновидной, небной и

крыловидными костями. Границу с чешуйчатой можно провести только условно. Сливаясь с основной клиновидной костью, она образует большие крылья общей клиновидной кости.

Передняя клиновидная кость (os praesphenoideum, см. рис. 71, 73, *psph.*) – узкий тонкий непарный отросток, тянущийся вперед от основной клиновидной кости и не имеющий с ней четких границ. С боковыми поверхностями этой кости сливаются глазнично-клиновидные кости, образующие малые крылья.

Нёбные кости (os palatinum, см. рис. 72, 73, *pal.*) – парные кости, имеющие сложную конфигурацию. Вертикальная пластинка каждой кости, лежащая в нижней части глазничной области черепа, составляет нижнебоковую часть стенки носовой полости, а ее задняя часть образует боковые стенки носоглоточного прохода. Горизонтальная пластинка составляет заднюю часть твердого нёба.

Крыловидные кости (os pterygoideum, см. рис. 72, *pter.*) – парные кости, налегающие с внутренней стороны на задние концы нёбных и передние края крыло-клиновидных костей. Видимый снаружи задний нижний угол кости вытянут в тонкий отросток (*hamulus*).

Слезная кость (os lacrimale, рис. 72, *lcr.*) – небольшая косточка, лежащая в переднем углу глазницы. Кость имеет углубление, на дне которого имеется отверстие – начало слезно-носового канала.

Скуловая кость (os jugale s. zygomaticum, см. рис. 72, *zyg.*) составляет переднюю часть скуловой дуги. Спереди она соединяется с верхнечелюстной костью, а сзади – со скуловым отростком чешуйчатой кости. Передняя часть кости несет два отростка: *слезный* (*processus lacrimalis*), идущий вдоль переднего края глазницы, и *верхнечелюстной* (*processus maxillaris*). В средней части, на уровне заднего края глазницы, скуловая кость вместе с чешуйчатой образует *лобный, или орбитальный, отросток* (*processus frontalis*), соединяющийся связкой с отростком лобной кости. Идущая в каудальном направлении узкая часть скуловой кости носит название *височного отростка* (*processus temporalis*).

Верхнечелюстная кость (os maxillare, см. рис. 72, 73, *mx.*) отличается сложной формой. Она образует большую часть боковой стенки носовой полости, а ее *нёбный отросток* (*processus palatinus*) – основную часть твердого нёба. От внутренней поверхности кости отходит сложно разветвленный отросток – *челюстная раковина* (*maxilloturbinale*, рис. 72, *mxt.*). Угол, образованный латеральной поверхностью кости и нёбным отростком, утолщен и носит название *альвеолярного края* (*margo alveolaris*), вдоль которого располагаются альвеолы зубов. Задний край кости образует два отростка: *лобный* (*processus frontalis*) и *скуловой* (*processus zygomaticus*).

Межчелюстные, или резцовые, кости (os intermaxillare s. incisivum). Каждая кость состоит из двух частей. Узкая, вытянутая в дорсокаудальном направлении латеральная часть образует переднюю часть стенки носовой полости. Вентральная, пронизанная крупным резцовым отвер-

стием, составляет переднюю часть твердого нёба. В межчелюстных костях сидят резцы.

Носовые кости (os nasale, см. рис. 72, *nas.*) – парные узкие длинные кости, образующие медиальную часть крыши носовой полости. Кости очень слабо соединены с пограничными костями и при мацерации могут выпадать. Медиальная часть внутренней поверхности каждой носовой кости дает продольную вертикальную пластинку, служащую дополнением дорсальной части носовой перегородки. Несколько латеральнее от нее к кости прилегает направленная вниз тонкая продольная пластинка – *носовая раковина* (nasoturbinale, см. рис. 72, *nast.*).

Сошник (vomer, рис. 73, *vom.*) – непарная кость, имеющая форму пластинки, лежащей дорсальнее твердого неба и отделяющей носоглоточный проход от каудальной части носовой полости. Задний конец сошника достигает передней клиновидной кости, боковые края граничат с нёбными, а передний отдел образует базальную часть носовой перегородки.

Решетчатая кость (os ethmoidale). Под этим названием объединяют все костные образования этмоидной области млекопитающих. В кости различают несколько частей.

Продырявленная пластинка (lamina cribrosa, см. рис. 72, *l.cr.*) – поперечная, почти строго вертикальная пластинка, правая и левая половины которой расположены под некоторым углом к сагиттальной плоскости черпа. Пластинка отделяет мозговую полость черепа от носовой и пронизана многочисленными отверстиями, через которые проходят обонятельные нервы. По медиальной линии задней поверхности пластинки идет небольшой костный (“петуший”) *гребень* (crista galli).

Перпендикулярная пластинка (lamina perpendicularis) – вертикально стоящая пластинка, составляющая заднюю костную часть носовой перегородки. Ее нижний край срастается с сошником, а задний – с передней поверхностью решетчатой пластинки, прикрепляясь вдоль ее медиальной линии.

Бумажные пластинки (lamina papyracea) подстилают внутреннюю поверхность стенок заднего отдела носовой полости, образуя как бы стенки стакана, дном которого служит решетчатая пластинка. По вертикальному диаметру полость стакана разделена на две половины перпендикулярной пластинкой. В нижней части полости бумажные пластинки не полностью прилегают к наружным костям, оставляя с каждой стороны полость – *челюстной синус* (sinus maxillaris).

Обонятельные раковины (ethmoturbinale, см. рис. 72, *eth.*). От бумажных пластинок внутрь носовой полости отходят тонкие костные пластинки, основания которых имеют более или менее продольное направление, а свободный внутренний край закручен рулонообразно. Это обонятельные раковины. Часть рулонов, выходящих к поверхности носовой перегородки и образующих здесь сложную картину отдельных валиков, видна на продольном разрезе черепа (см. с. 260).

Зубная кость (os dentale). Нижняя челюсть млекопитающих представ-

лена парными зубными костями. У лисы каждая кость несет сзади три отростка. Самый нижний небольшой заостренный отросток – *угловой* (*processus angularis*, см. рис. 72, *p.ang.*) – служит для прикрепления челюстных мышц. Над ним лежит *суставной отросток* (*processus articularis s. condylaris*, см. рис. 72, *p.con.*), имеющий на задней стороне суставную поверхность для сочленения с осевым черепом. Наконец, вверх направлен широкий *мышечный, или венечный, отросток* (*processus muscularis s. coronoideus*, см. рис. 72, *p.cor.*). Его наружная и внутренняя поверхности служат для прикрепления височной мышцы. На наружной поверхности отростка имеется *жевательная ямка* (*fossa masseterica*), переходящая на заднюю часть ветви нижней челюсти. Между мышечным и суставным отростками находится *вырезка* (*incisura mandibulae*). На внутренней поверхности зубной кости имеется расположенное несколько впереди углового и сочленовного отростков *нижнечелюстное отверстие* (*foramen mandibulae*), ведущее в *нижнечелюстной канал* (*canalis mandibulae*), в котором проходят артериальный и венозный сосуды, а также нижнечелюстная ветвь тройничного нерва (V_3). Канал открывается одним или несколькими *подбородочными отверстиями* (*foramen mentale*, см. рис. 72, *f.men.*), расположенными на наружной поверхности переднего конца зубной кости.

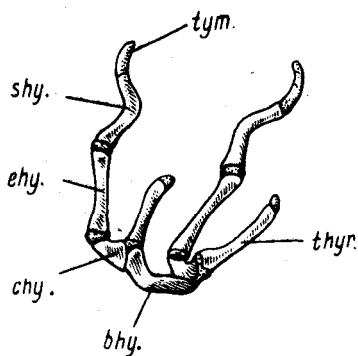


Рис. 74. Подъязычная кость собаки *Canis familiaris*: *bhy.* – основной элемент; *ehy.* – *epigyoideum*; *chy.* – *ceratohyoideum*; *shy.* – *stylohyoideum*; *thy.* – *thyrohyoideum*; *tym.* – *tympanohyoideum*

Подъязычная кость (*os hyoideum*, рис. 74) на самом деле представляет собой целый комплекс отдельных косточек, являющихся остатками гиоидной и отчасти жаберных дуг (см. выше). Вычленение и очистка этого комплекса, расположенного в области гортани, представляют значительные трудности. В случае необходимости подробного изучения этого аппарата бывает легче вычленить его вместе с окружающими мягкими тканями и избирательно окрасить ализарином (см. разд. "Методика"). В учебных целях, вероятно, будет достаточно познакомиться с его строением по приведенному в руководстве рисунку.

Основной элемент подъязычного аппарата – *тело подъязычной кости* (*corpus hyoidei s. basihyoideum, bhy.*) – небольшая, расположенная поле-

речно косточка, лежащая в основании языка. С каждой стороны от латеральных концов этой кости отходит по две ветви. Одна из них направляется дорсально, к верхним краям щитовидного хряща, состоит из одного элемента и называется *большим рогом* (cornu majus s. thyrohyoideum, *thyr.*). Вторая ветвь идет в направлении черепа и состоит из нескольких элементов; первый именуется *малым рогом* (cornu minus s. ceratohyoideum, *chy.*). За ним следуют еще три элемента: ерихюидеум (*ehy.*), стилохюидеум (*shy.*), тимпанохюидеум (*tym.*). Последний элемент, как правило, хрящевой и соединен с сосцевидным отростком черепа.

Стенки мозгового и лицевого черепа пронизаны многочисленными отверстиями для выхода ветвей черепно-мозговых нервов, а также для прохождения сосудов. Знание мест прохождения сосудов и нервов очень облегчает изучение кровеносной и нервной систем. Рассмотрим отверстия в черепе по порядку начиная с затылочной области.

Большое затылочное отверстие (foramen occipitale magnum, см. рис. 73, *f.o.m.*) расположено в нижней части затылочной области черепа. Через это отверстие спинной мозг связан с продолговатым.

Мыщелковый канал (canalis condylaris, см. рис. 72, *s.cnd.*). Заднее отверстие этого канала лежит на медиальной поверхности мыщелка. Через канал проходит ветвь затылочной артерии – мыщелковая артерия, идущая к твердой мозговой оболочке.

Канал подъязычного нерва (canalis hypoglossi). Наружное отверстие этого канала – *подъязычное отверстие* (foramen hypoglossum, см. рис. 73, *f.hyp.*) – лежит в основании яремного отростка, внутреннее располагается на нижней стенке большого затылочного отверстия. Внутри канала проходит подъязычный нерв (XII) и имеется сосудистое сплетение.

Шиловидно-сосцевидное отверстие (foramen stylomastoideum, рис. 72, 73, *f.stm.*) – наружное (выходное) отверстие *лицевого канала* (canalis facialis) – лежит на дне глубокой щели, расположенной между верхней частью барабанной кости и сосцевидным отростком, и видно при рассмотрении черепа сзади и несколько снизу. Из отверстия выходит ветвь лицевого нерва (VII), а входит ветвь наружной сонной артерии, ветвящейся в слизистой оболочке барабанной полости.

Заднее разорванное, или рваное, отверстие (foramen lacerum posterior, см. рис. 73, *f.l.p.*). Это довольно крупное отверстие у лисы фактически объединяет два: каменисто-основную щель (fissura petrobasilaris) и заднее отверстие сонного канала (canalis caroticus). Отверстие сонного канала может лежать отдельно от каменисто-основной щели (например, у крысы), тогда последняя обычно получает название *яремного отверстия* (foramen jugulare). В некоторых зарубежных руководствах (Ромер) название "яремное отверстие" – синоним заднего рваного отверстия. Отверстие лежит между передней частью основной затылочной кости и слуховым барабаном. Фактически отверстие представляет собой глубокую ямку, на дне которой открываются три отверстия. Наиболее каудально располагается отверстие, через которое из полости черепа выходят

языкоглоточный (IX), блуждающий (X) и добавочный (XI) нервы. В переднюю стенку ямки открывается собственно яремное отверстие, из которого выходит мозговая вена – основная ветвь яремной вены. В связи этого отверстия с полостью черепа легко убедиться, если ввести в него щетинку или тонкую леску. Если на хорошо очищенном препарате направить зонд ближе к продольной оси черепа, то он попадает в *заднее отверстие канала внутренней сонной артерии* (foramen aborale (posterior) canalis caroticus) и выходит через среднее рваное отверстие. Таким образом войдя в канал, внутренняя сонная артерия не попадает в полость черепа, а пройдя по каналу, снова выходит на поверхность черепа.

Наружное слуховое отверстие (porus acusticus externus, см. рис. 72, 73, p.a.ex.) – крупное отверстие, расположенное на латеральной стороне барабанной кости.

Засочленовое отверстие (foramen retroarticulare s. postglenoidale, см. рис. 72, 73, f.pgl.) является выходным отверстием *височного канала* (meatus temporalis) и располагается над наружным слуховым проходом, позади засочленовного отростка. Через него выходит вена аналогичного названия, несущая кровь от височного венозного синуса и впадающего во внутреннюю челюстную вену.

Переднее рваное отверстие (foramen lacerum anterior, см. рис. 73, f.l.a.), обозначаемое также как просто *рваное отверстие* (foramen lacerum), а в некоторых руководствах – как *среднее рваное отверстие* (foramen lacerum medium), лежит впереди слухового барабана. В него открываются три отверстия. Наиболее латерально расположено *переднее отверстие костной части слуховой, или евстахиевой, трубы* (tuba auditiva ossea), которая соединяет полость среднего уха с полостью глотки. Латеральнее и несколько каудальнее лежит относительно крупное отверстие, через которое выходит одна из ветвей лицевого нерва (VII) – большой каменистый нерв. Чуть вентральнее этого отверстия располагается *переднее отверстие сонного канала*. Через него выходит внутренняя сонная артерия, а вместе с ней венозный сосуд, впадающий во внутреннюю челюстную вену.

Овальное отверстие (foramen ovale, см. рис. 73, f.ov.) лежит впереди переднего рваного отверстия. Через него выходит нижнечелюстная ветвь тройничного нерва (V_3) а также вена, а входит средняя артерия мозговой оболочки.

Крыловой канал (canalis alaris). Впереди от овального отверстия крыло-клиновидная кость образует мостик, прикрывающий идущий продольно крыловой канал, границами которого являются *переднее и заднее крыловые отверстия* (foramen alare anterius et for. alare posterius, см. рис. 72, 73, f.a.a.+f.rot., f.a.p.). Через канал у лисы проходит нерв крылового канала – одна из ветвей лицевого нерва (VII).

Круглое отверстие (foramen rotundum) располагается в средней части дорсальной стенки крылового канала. Его можно видеть через переднее крыловое отверстие или со стороны мозговой полости на распиле черепа.

Через круглое отверстие в крыловой канал, а через него в полость глазницы выходят верхнечелюстная ветвь тройничного нерва (V_2) и венозный сосуд, а в полость черепа входит внутренняя сонная артерия.

Глазничная щель (fissura orbitalis, см. рис. 72, 73, *f.orb.*), в некоторых руководствах обозначаемая как *переднее рваное отверстие* (foramen lacerum anterius), расположена впереди переднего отверстия крылового канала. Через это отверстие у лисы в полость глазницы выходят глазодвигательный (III), блоковый (IV) и отводящий (VI) нервы, а также глазничная ветвь тройничного нерва (V_1) и крупный венозный сосуд. В полость черепа через него входит ветвь внутренней челюстной артерии.

Зрительное отверстие (foramen opticum, см. рис. 72, *f.opt.*), или *зрительный канал* (canalis opticus), лежит в глазнично-клиновидной кости впереди от глазничной щели. Через это отверстие проходят зрительный нерв (II) и одноименная вена, а выходит внутренняя глазничная артерия.

Решетчатое отверстие (foramen ethmoideum, см. рис. 72, *f.eth.*) – небольшое отверстие на границе нёбной и лобной костей. Через это отверстие в полость черепа, а затем в носовую полость входит наружная глазничная артерия, из отверстия выходит одноименная вена.

Клино-нёбное отверстие (foramen sphenopalatinum) лежит в переднем нижнем углу глазницы и практически сразу делится на два. Через более крупное, верхнее *собственно клино-нёбное отверстие*, ведущее в носовую полость, входят аборальный носовой нерв – ветвь тройничного нерва (V_2) и задняя носовая артерия. Через нижнее – *заднее отверстие нёбного канала* (foramen palatinum caudale) проходят на вентральную поверхность твердого нёба большой и малый нёбные нервы – ветви тройничного нерва (V_2) и нёбные артерии.

Большое и малое нёбные отверстия (foramen palatinum majus et for. palatinum minus, см. рис. 73, *f.p.ma.*; *f.p.mi.*) лежат на границе между верхнечелюстной и нёбной костями, являясь передними отверстиями нёбного канала, через которые выходят проходящие в нем вышеназванные нервы и артерии.

Слезное отверстие (foramen lacrimale) дает начало слезно-носовому каналу и располагается близ переднего края слезной кости.

Верхнечелюстное отверстие (foramen maxillare) – заднее отверстие подглазничного канала – лежит в передненижнем углу глазницы. В канале проходят подглазничный нерв – ветвь верхнечелюстной ветви тройничного нерва (V_2), а также одноименные артерия и вена.

Подглазничное отверстие (foramen infraorbitale, см. рис. 72, 73, *f.i.or.*) – переднее отверстие подглазничного канала располагается на наружной поверхности черепа впереди основания отростка верхнечелюстной кости.

Резцовое, или переднее, нёбное отверстие (foramen incisivum s. for. palatinum anterior, см. рис. 73, *f.inc.*), называемой также *нёбной щелью* (fissura palatina), – крупное вытянутое отверстие, лежащее в межчелюстной (резцовой) кости. Через отверстие проходит *носонёбный канал* (canalis nasopalatinus), соединяющий носовую и ротовую полости. Кроме

того, через него в носовую полость входят ветви тройничного нерва и наружной сонной артерии.

Реальными объектами для изучения черепа млекопитающих могут быть скелеты других хищных: собаки, кошки, куньих, а также кролика и крысы. Черепа беспородных собак слабо отличаются от черепа песца.

Череп взрослых экземпляров куньих мало пригодны для изучения, поскольку уже в возрасте шести месяцев почти все кости мозгового и лицевого черепа сливаются друг с другом, не оставляя даже следов швов. Из особенностей черепа куньих по сравнению с песцом все же отметим укорочение лицевой части, несколько большую величину черепной коробки и ясно выраженный на ее поверхности рельеф, соответствующий "отпечаткам" извилин полушарий большого мозга. У молодых соболей имеются два сагиттальных гребня, которые у более старых особей сливаются в один. Заднее рваное отверстие служит только для выхода яремной вены и нервов и поэтому с полным правом может быть названо яремным отверстием, тогда как заднее отверстие канала внутренней сонной артерии располагается отдельно, примерно на уровне средней части слуховых барабанов. Засочленовное отверстие лежит на уровне середины наружного слухового прохода. Алисфеноидный канал отсутствует.

Общая форма черепа кошки существенно отличается от таковой песца, хотя идентификация костей в их черепах не представляет особых затруднений. Череп кошки характеризуется значительным укорочением лицевого отдела, более мощным развитием скуловых дуг, почти полным отделением глазницы от височной ямы, сильно развитыми слуховыми барабанами. У молодых животных четко видна межтеменная кость. Яремный и мастоидный отростки развиты слабо. Кроме того, на черепе кошки отсутствуют алисфеноидный канал и постгленоидальное отверстие. Отверстие для подъязычного нерва лежит в области заднего рваного отверстия.

У кролика в отличие от хищных кости черепа в большинстве своем имеют губчатое строение, а полости, находящиеся в них, могут открываться на поверхность черепа многочисленными разнообразной формы отверстиями, что существенно затрудняет поиск и идентификацию отверстий, служащих для выхода нервов и сосудов. У старых животных многие кости в ушной и затылочной области срастаются между собой так, что швы становятся практически незаметными.

Черепная коробка у кролика развита слабо и занимает небольшую задневерхнюю часть черепа (рис. 75). Очень большие глазницы сближены и между ними остается только тонкая костная перегородка. Череп практически тропибазальный. Глазницы и слившиеся с ними височные ямы почти полностью заполнены крупными глазными яблоками. Имеется обширное подвисочное пространство снизу и сзади основания скулового отростка чешуйчатой кости. Лицевой отдел развит довольно сильно, что можно связать с наличием мощных резцов.

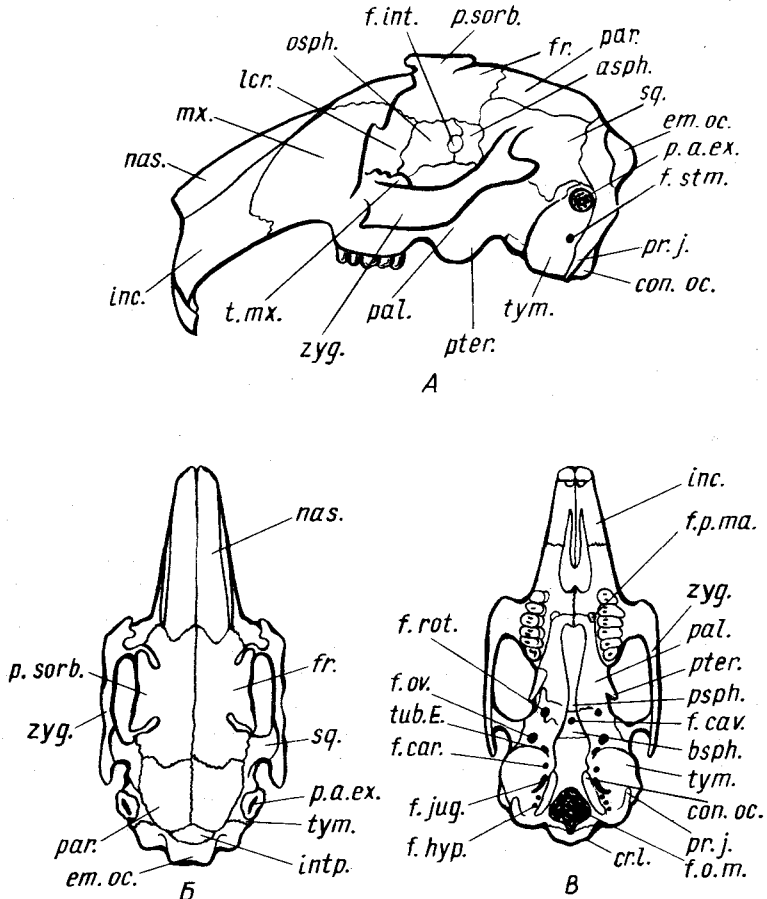


Рис. 75. Схема строения черепа кролика *Oryctolagus cuniculus*. А — вид сбоку, Б — вид сверху, В — вид снизу:

asph. — крыло-клиновидная кость; *bsph.* — основная клиновидная кость; *con.oc.* — затылочный мыщелок; *cr.l.* — боковой затылочный гребень; *em.oc.* — затылочная возвышенность; *f.car.* — сонное отверстие; *f.cav.* — пещеристое отверстие; *f.hyp.* — отверстие подъязычного нерва; *f.int.* — межглазничное отверстие; *f.jug.* — яремное отверстие; *f.o.m.* — большое затылочное отверстие; *f.ov.* — овальное отверстие; *f.p.ma.* — большое небное отверстие; *fr.* — лобная кость; *f.rot.* — круглое отверстие; *f.stm.* — шиловидно-сосцевидное отверстие; *intp.* — межтеменная кость; *inc.* — межчелюстные кости; *lcr.* — слезная кость; *mx.* — верхнечелюстная кость; *nas.* — носовая кость; *osph.* — глазо-клиновидная кость; *par.* — теменная кость; *p.a.ex.* — наружный слуховой проход; *pal.* — небные кости; *pr.j.* — яремный отросток; *p.sorb.* — надглазничный отросток; *psph.* — передняя клиновидная кость; *pter.* — крыловидная кость; *sq.* — чешуйчатая кость; *t.mx.* — челюстной бутор; *tub.E.* — отверстие слуховой трубы; *tym.* — барабанная кость; *zyg.* — скуловая кость

Затылочная кость окружает крупное *большое затылочное отверстие* (*f.o.t.*). Только у молодых животных эта кость четко подразделяется на четыре части, соответствующие *верхнезатылочной*, двум *боковым затылочным* и *основной затылочной* костям. У взрослых животных четко видна граница затылочной кости с теменной и чешуйчатой, далее она проходит по задней и медиальной стороне слухового барабана, четкий шов здесь отсутствует. Хорошо видна граница основной затылочной кости с основной клиновидной, поскольку здесь сохраняется хрящевая прослойка. Боковые части затылочной кости дают мощные *яремные отростки* (*pr.j.*), лежащие позади слуховых барабанов. По бокам от задних частей стоящих почти вертикально *затылочных мышечков* (*con.oc.*) лежат *подъязычные отверстия* (*f.hyp.*). Верхняя часть затылочной кости образует выступающий назад четырехугольный участок – *затылочную возвышенность* (*eminentia occipitalis, et.oc.*), край которой несет *боковой затылочный гребень* (*cr.l.*).

Основная клиновидная кость (*bsph.*) спереди четкой границей отделена от *передней клиновидной кости* (*psph.*). Обе эти кости часто называют *клиновидной костью* (*os sphenoidale*), и тогда в ней различают две части: переднюю и заднюю клиновидные кости. В средней части задней кости находится округлое *пещеристое отверстие* (*foramen cavernosum, f.cav.*).

Барабанная кость вместе с *os entotympanicum* образует мощный слуховой барабан, а верхняя ее часть вытягивается в трубку – костное основание *наружного слухового прохода* (*p.a.ex.*). Между латеральной стенкой барабана и передней частью затылочного мышечка зажато *яремное отверстие* (*foramen jugulare, f.jug.*), а чуть впереди него лежит *сонное отверстие* (*foramen caroticum, f.car.*). Перед передней стенкой вентральной части слухового барабана самостоятельно открывается несколько отверстий, не образующих единого рваного отверстия. Два из них, открывающиеся рядом, являются отверстием *евстахиевой трубы* (*tub.E.*) и *передним сонным отверстием*. Чуть впереди от них располагается *овальное отверстие* (*f.ov.*). За задним краем барабанной кости, частично прикрытом отростком боковой затылочной кости, в районе основания костного слухового прохода, лежит *шиловидно-сосцевидное отверстие* (*f.stm.*); последнее не следует путать с многочисленными порами, которыми богаты кости этой области. Барабанная кость у кролика снаружи почти полностью прикрывает *каменисто-сосцевидную кость*.

Чешуйчатая кость (*sq.*) довольно четко отграничена швами от соседних костей. Примерно от средней ее части отходит скуловой отросток, на нижней поверхности которого лежит суставная поверхность для приращения нижней челюсти. Над наружным слуховым проходом кость дает мощный длинный, направленный назад и вниз затылочный отросток.

Межтеменная кость (*intp.*) не сливается с прилегающими костями, а довольно четко отграничена от них швами.

Теменные кости (*par.*) парные и образуют заднюю часть крыши черепной коробки.

Лобные кости (fr.) составляют переднюю часть крыши черепной коробки и верхнюю часть стенки глазницы. Границы костей не везде четки, и их следует установить руководствуясь рисунком. От каждой кости в области верхней части глазницы отходит мощный *надглазничный отросток (processus supraorbitalis, p.sorb.)*.

Крыло-клиновидная кость (asph.) образует заднюю часть глазницы и вентральную стенку передней части черепной коробки. Она граничит с барабанной, чешуйчатой и лобной костями с помощью четких швов. Плохо заметная граница между описываемой костью и глазнично-клиновидной проходит через крупное *межглазничное отверстие (foramen interorbitale, f.int.)*, в заднюю стенку которого открываются *зрительные отверстия*. Вентральный край крыло-клиновидной кости срастается с поднимающейся у кролика довольно высоко основной клиновидной костью; кроме того, в этой области крыло-клиновидная кость граничит с *нёбными* и *крыловидными* костями. Поскольку швы между ними у взрослых животных не сохраняются, разделить отдельные кости этого комплекса практически невозможно. Несколько ниже межглазничного отверстия располагается узкая вертикальная *глазничная щель*, а позади ее нижней части лежит *переднее отверстие алисфеноидного канала*.

Глазо-клиновидная кость (osph.) лежит впереди от межглазничного отверстия и имеет форму четырехугольника. Своей вентральной частью она сливается с передней клиновидной, а также граничит с *нёбной*.

Нёбные кости (pal.) небольшими горизонтальными пластинками образуют задний край твердого нёба, на их границе с верхнечелюстными костями лежат крупные парные *большие нёбные отверстия (f.p.ta.)*. Вертикальные пластинки *нёбных* костей своими внутренними краями образуют боковые стенки хоан, а их наружные поверхности составляют нижнюю часть глазницы.

Крыловидные кости (pter.) очень крупные. Каждая кость прилегает к задней части вертикальной пластинки *нёбной* кости и к внутренней пластинке крыло-клиновидной кости. Задняя часть крыловидной кости заканчивается *крючковидным отростком*. Позади крыловидных костей, но в крыло-клиновидных лежат *круглые отверстия (f.rot.)*.

Скуловая кость (zug.) составляет основную часть скуловой дуги. Сзади она четко отграничена швом от скулового отростка чешуйчатой кости, а спереди сливается с верхнечелюстной.

Слезная кость (lcr.) образует верхнюю часть передней стенки глазницы. Наружный край кости вытянут в крючкообразный отросток, в основании которого со стороны глазницы лежит *входное отверстие слезно-носового канала*.

Верхнечелюстные кости (mx.) образуют основную часть стенок лицевого отдела черепа. Наружная поверхность каждой кости имеет пористое строение. Среди многочисленных отверстий довольно трудно отыскать небольшое *подглазничное отверстие*, лежащее на уровне первого коренного зуба. Задний конец кости образует мощный *челюстной бугор (tuber*

maxillae, t.mx.) вдающийся в полость глазницы. Ковнутри от него располагается узкая *клино-нёбная ямка* (fossa sphenopalatina), на дне которой по направлению сзади вперед можно видеть *заднее небное отверстие*, рядом с ним *клино-нёбное* и, наконец, *верхнечелюстное*.

Межчелюстные кости (inc.) у кролика велики, поскольку в них расположены мощные резцы.

Носовые кости (nas.) составляют крышу носовой полости.

Сошник. Задний отдел этой кости можно видеть в глубине хоан.

Зубные кости у кролика по форме резко отличаются от аналогичных у хищных. В каждой кости различают тело и ветвь. Передняя часть тела называется *резцовой*, задняя – *альвеолярно-коренной*. На границе обеих частей располагается овальной формы *подбородочное отверстие*. Ветвь зубной кости широкая и несет вдаления и гребни для прикрепления жевательной мускулатуры. *Угловой отросток* невелик и направлен вверх. Суставная поверхность расположена на мощном *суставном отростке*, образующем вершину восходящей ветви нижней челюсти. Неглубокой вырезкой он отделен от лежащего впереди слабо выраженного *вечного отростка*. Образованный суставными поверхностями черепа и нижней челюсти челюстной сустав имеет у кролика сложную форму, обеспечивающую значительные скользкие движения взад и вперед.

Череп крысы (рис. 76), относящейся к отряду грызунов, в целом отличается значительной вытянутостью и уплощенностью, примерно равной степенью развития лицевого и мозгового отделов, относительно слабой скуловой дугой и крупным затылочным отверстием. Так же как и у зайцеобразных, коренные зубы отделены от резцов лишенным зубов пространством – *диастемой*.

Затылочный отдел состоит из четырех слившихся без остатков швов костей: основной, двух боковых и верхней затылочной. Наиболее сложную форму имеют *боковые затылочные кости*, их задние части образуют *затылочные мышелки* (sup. oc.), боковые части – направленные вниз тонкие *яремные отростки* (pt. j.), а их мощные направленные вперед выросты граничат с теменной и чешуйчатой костями. Между затылочным мышелком и *яремным отростком* располагается крупное *отверстие для выхода XII нерва* (f. hur.). Граница *основной затылочной кости* с основной клиновидной проходит на уровне передних концов слуховых барабанов. *Основная клиновидная кость* (bsph.) небольшого размера, ее граница с передней клиновидной обозначена резким сужением. Вбок и вперед от нее отходят орбитальные крылья, соответствующие *крыло-клиновидным костям* (asph.), сливающимся с ней без остатков швов, и составляющие передненижнюю часть черепной коробки. Снизу в их основании можно различить лежащее более медиально крупное *овальное отверстие* (f. ov.), а рядом с ним – *заднее отверстие крылового канала* (f. a. p.). На уровне переднего отверстия крылового канала располагается *круглое отверстие* (f. rot.). *Передняя клиновидная кость* (psph.) представляет собой переднюю суженную часть основания черепа. С боков к ней прилегают *глазо-*

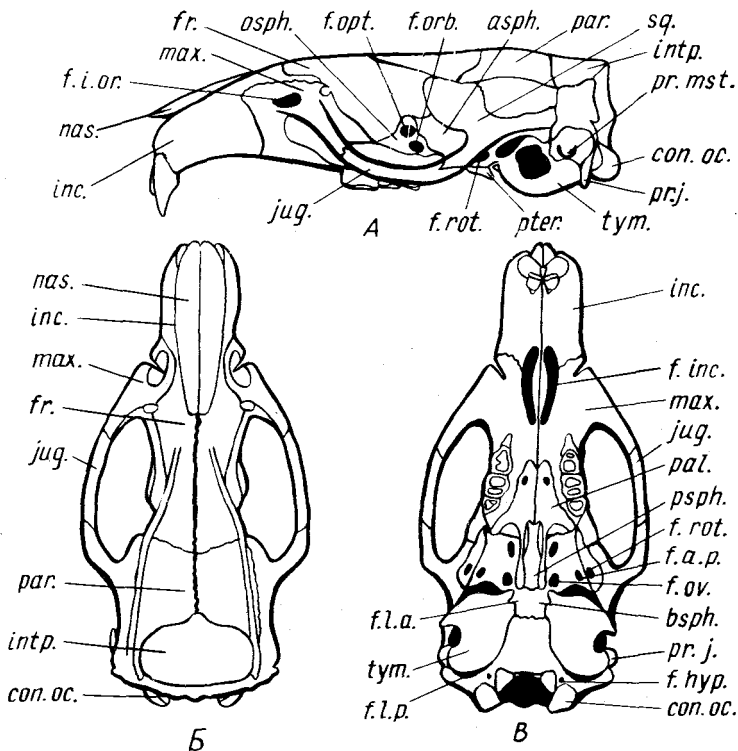


Рис. 76. Схема строения черепа крысы *Rattus norvegicus*. А — вид сбоку; Б — вид сверху; В — вид снизу:

asp.h. — крыло-клиновидная кость; *bsph.* — основная клиновидная кость; *con.oc.* — затылочный мыщелок; *f.a.p.* — заднее отверстие крылового канала; *f.hyp.* — отверстие подъязычного нерва; *f.inc.* — резцовое отверстие; *f.i.or.* — подглазничное отверстие; *f.l.a.* — переднее рваное отверстие; *f.l.p.* — заднее рваное отверстие; *f.opt.* — отверстие зрительного нерва; *f.orb.* — глазничная щель; *f.ov.* — овальное отверстие; *fr.* — лобная кость; *f.rot.* — круглое отверстие; *inc.* — межчелюстная кость; *intp.* — межтеменная кость; *jug.* — скуловая кость; *max.* — челюстная кость; *nas.* — носовая кость; *osp.h.* — глазо-клиновидная кость; *pal.* — нёбная кость; *par.* — теменная кость; *pr.j.* — яремный отросток; *pr.mst.* — сосцевидный отросток; *psph.* — передняя клиновидная кость; *pter.* — крыловидная кость; *sq.* — чешуйчатая кость; *tym.* — барабанная кость

клиновидные кости (*osp.h.*). В центре каждой кости помещается крупное зрительное отверстие (*f.opt.*). Плохо различимые границы этой кости фактически проходят по краю этого отверстия. Чуть ниже зрительного отверстия расположена глазничная щель (*f.orb.*), лежащая на границе трех костей: нёбной, крыло-клиновидной и глазо-клиновидной.

В слуховой области лежит относительно крупная барабанная кость (*tym.*). Сверху спереди и снизу она отделена от соседних костей ушной

щелью, а сзади – задним рваным, вернее яремным, отверстием (*f.l.p.*), впереди от которого видно самостоятельное отверстие, через которое проходит внутренняя сонная артерия. Переднее рваное отверстие (*f.l.a.*) лежит в области переднего медиального угла слухового барабана. Через широкий слуховой проход можно видеть каменную кость, у крысы сросшаяся с сосцевидной. Последняя значительной своей частью выходит на наружную поверхность черепа, позади барабанной кости, налегая на боковую поверхность боковой затылочной кости. Нижний край этой части несет слабо выраженный сосцевидный отросток (*pr.mst.*). Чешуйчатая кость (*sq.*) отделена швами от окружающих костей и имеет сложную вытянутую форму. Лежащая в основании ее короткого скулового отростка сочленовная поверхность для нижней челюсти имеет вытянутую форму. Межтеменная кость (*intr.*) крупная, хорошо отделена от окружающих костей швами. Небольшие крыловидные кости (*pter.*) связаны с нёбными и крыло-клиновидными костями.

Из других особенностей строения черепа крысы следует отметить очень крупные резцовые отверстия (*f.inc.*), расположенные в межчелюстных и верхнечелюстных костях, и значительные размеры подглазничного отверстия (*f.i.or.*), через которое у грызунов проходят не только нервы и сосуды, но и передние порции жевательной мышцы, отчего оно приобретает форму широкого окна. Форму и границы других костей легко установить пользуясь приведенной схемой.

Нижняя челюсть крысы отличается четким развитием всех отростков.

ОСЕВОЙ СКЕЛЕТ (рис. 77)

Изучение осевого скелета (позвоночника) следует вести на крупных объектах, таких, как лиса, подробное описание позвоночника которой мы здесь и приводим.

Позвоночник млекопитающих разделяется на пять отделов: шейный, грудной, поясничный, крестцовый и хвостовой. Прежде чем рассмотреть особенности строения позвонков каждого отдела, следует детально изучить строение типичного позвонка, взятого из грудного отдела.

Грудной позвонок (рис. 77, А). По строению грудные позвонки несколько отличаются друг от друга; в качестве стандартного возьмем третий грудной позвонок. Позвонок состоит из тела позвонка, дуги и отростков.

Тело позвонка (*corpus vertebrae, cor.v.*) имеет платицельную форму, т.е. плоские поверхности для сочленения с соседними позвонками, однако передняя поверхность несколько выпуклая, а задняя – несколько вогнутая. Выпуклость носит название головки позвонка (*caput vertebrae, c.ver.*), а вогнутость – ямки позвонка (*fossa vertebrae*). В верхнебоковой части головки расположена передняя реберная ямка (*fovea costalis cranialis, f.c.cr.*), а в верхнебоковой части ямки – задняя реберная ямка (*fovea costalis caudalis, f.c.ca.*). В целом позвоночнике соединенные вместе

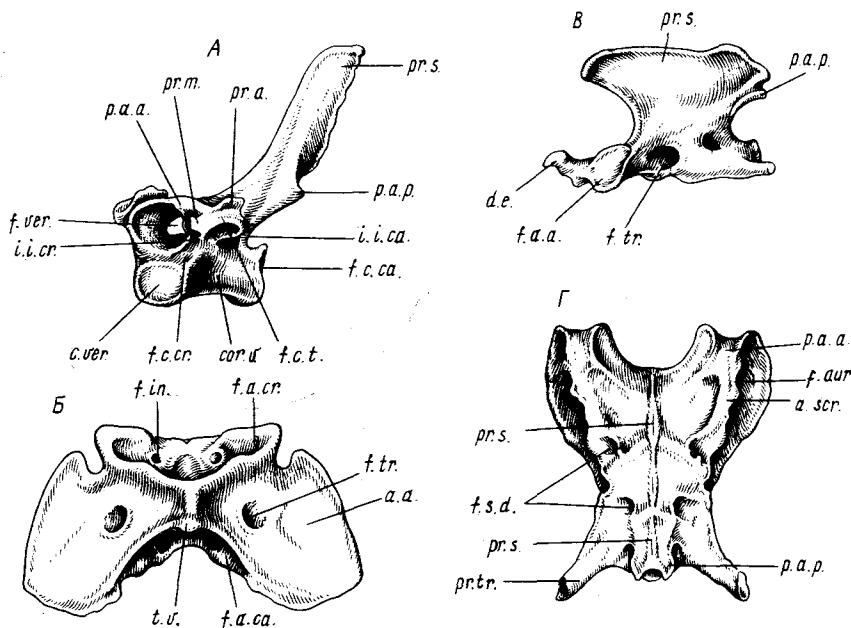


Рис. 77. Строение позвонков лисы *Vulpes vulpes*. А — позвонок грудного отдела; Б — атлант; В — эпистрофей; Г — крестец;

a.a. — крыло атланта; *a.scr.* — крылья крестцовой кости; *cor.v.* — тело позвонка; *c.ver.* — головка позвонка; *d.e.* — зубовидный отросток; *f.a.a.* — передние суставные фасетки; *f.a.cr.* — передняя суставная ямка; *f.a.ca.* — задняя суставная поверхность; *f.aur.* — ушковидная суставная поверхность; *f.c.ca.* — задняя реберная ямка; *f.c.cr.* — передняя реберная ямка; *f.c.t.* — суставная фасетка; *f.in.* — межпозвоночное отверстие; *f.s.d.* — спинное отверстие межпозвоночного крестцового канала; *f.tr.* — межпоперечное отверстие; *f.ver.* — позвоночное отверстие; *i.i.ca.* — задняя межпозвоночная вырезка; *i.i.cr.* — передняя межпозвоночная вырезка; *p.a.a.* — передний суставной отросток; *p.a.p.* — задний суставной отросток; *pr.a.* — добавочный отросток; *pr.m.* — сосцевидный отросток; *pr.s.* — остистый отросток; *pr.tr.* — поперечный отросток; *t.v.* — вентральный бугорок

реберные ямки образуют суставную поверхность для головки ребра. Таким образом, свободные ребра прилегают между соседними позвонками, т.е. интервертебрально.

Дуга позвонка (*arcus vertebrae*) располагается над телом и состоит из двух симметричных половин. Сверху дуга заканчивается остистым отростком (*processus spinosus*, *pr.s.*), а от тела позвонка спереди и сзади отделена парными краниальными (*incisura intervertebralis cranialis*, *i.i.cr.*) и каудальными (*incisura intervertebralis caudalis*, *i.i.ca.*) межпозвоночными вырезками. В целом позвоночнике вырезки соседних позвонков составляют единое межпозвоночное отверстие (*foramen intervertebrale*), через которое проходят спинномозговые нервы и сосуды. Дуга позвонка вместе с телом ограничивает позвоночное отверстие (*foramen vertebrale*, 288

f. ver.). Последние в совокупности формируют *позвоночный канал* (canalis vertebralis), в котором располагается спинной мозг. Спереди от верхней части дуги отходят слабо выраженные *передние суставные отростки* (processus articularis anterior, *p.a.a.*), несущие на своей дорсальной стороне сочленовные поверхности. *Задние суставные отростки* (processus articularis posterior, *p.a.p.*) с суставными поверхностями на вентральной стороне выражены более четко. *Поперечные отростки* (processus transversus) отходят от боковых частей дуги. Каждый из них разделен на направленный вперед *сосцевидный отросток* (processus mamillaris, *pr.m.*) и направленный назад *добавочный отросток* (processus accessorius, *pr.a.*). Сбоку поперечный отросток несет *суставную фасетку* (fovea costalis transversalis, *f.c.t.*) для сочленения с реберным бугорком.

Рассмотрим теперь особенности строения позвонков разных отделов позвоночника.

Шейный отдел состоит из семи *шейных позвонков* (vertebrae cervicales). Строение двух первых и последнего шейных позвонков значительно отличается по конструкции от остальных, поэтому их следует рассмотреть особо.

Первый шейный позвонок – *атлант*, или *атлас* (atlas, рис. 77, Б). Как и у всех амниот, тело у этого позвонка отсутствует, и поэтому он имеет форму кольца, верхняя часть которого составлена невральнoй дугой, образованной парными закладками, а нижняя – гипоцентром (интерцентром). У взрослых животных все три части сливаются друг с другом без всяких границ. На верхней стороне кольца имеется небольшой *дорсальный бугорок* (tuberculum dorsale), соответствующий остистому отростку, на нижней – *вентральный бугорок* (tuberculum ventrale, *t.v.*). Боковые стороны кольца несут спереди крупные, расположенные почти вертикально *суставные ямки* (fovea articularis cranialis, *f.a.cr.*) для сочленения с черепными мышечками. Сзади имеются *суставные поверхности* (facies articularis caudalis, *f.a.ca.*) для сочленения с эпистрофеем. Боковые поверхности кольца атланта образуют мощные, расположенные горизонтально *крылья* (ala atlantis, *a.a.*), в основании каждого крыла видны *межпоперечные отверстия* (foramen transversarium, *f.tr.*). Дорсальная часть кольца атланта несет два *межпозвоночных отверстия* (*f.in.*).

Второй шейный позвонок – *эпистрофей* (epistropheus s. axis, рис. 77, В) – несет отходящий от передней части тела позвонка мощно развитый *зубовидный отросток* (dens epistrophei, *d.e.*), соответствующий телу атланта, приросшему ко второму позвонку. В основании зубовидного отростка имеются две *суставные фасетки* (facies articularis anterior, *f.a.a.*) для сочленения с атлантом. Лежащие за ними *поперечные отростки* (*pr.tr.*) уплощены и имеют треугольную форму. Их основания пронизаны *межпоперечными отверстиями* (foramen transversarium, *f.tr.*). *Остистый отросток* (*pr.s.*) сильно уплощен и вытянут в длину. Задний край невральнoй дуги несет *суставные отростки* (*p.a.p.*), сочленовные поверхности которых направлены вниз.

Строение остальных шейных позвонков сходно с вышеописанным грудным. Отличия заключаются в более слабом развитии остистых и наличии хорошо развитых поперечных отростков, основания последних пронизаны межпоперечными отверстиями. Наличие этих отверстий указывает на то, что рудименты ребер слились с позвонками головкой и бугорком.

Последний (седьмой) шейный позвонок не отличается от типичного грудного позвонка.

Грудной отдел позвоночника состоит у лисы из 13 (реже 12) позвонков, отличительной особенностью которых является подвижное прикрепление к ним ребер. Строение типичного *грудного позвонка* (*vertebra thoracalis*) было описано выше. В каудальном направлении строение позвонков постепенно меняется — остистые отростки становятся более короткими, суставные поверхности на сочленовных отростках приобретают более вертикальное (парасагиттальное) положение. На последних грудных позвонках каждое короткое ребро причленяется только к одному позвонку, а не к двум соседним. Латеральнее задних сочленовных отростков развиваются *добавочные отростки* (*processus accessorius*), увеличивающиеся в размерах по направлению назад. На последних грудных позвонках остистые отростки снова несколько увеличиваются.

Поясничный отдел состоит из семи *поясничных позвонков* (*vertebra lumbalis*). Они отличаются более крупными размерами тел позвонков, у которых головка и ямка выражены слабо, хорошо развитыми сочленовными отростками, особенно задними, суставные поверхности последних располагаются почти вертикально (парасагиттально). Вершины остистых отростков направлены вперед. Добавочные отростки уменьшаются по направлению назад, зато значительного развития достигают направленные вперед поперечные отростки, с которыми сливаются остатки ребер.

Крестцовый отдел состоит из трех сросшихся *крестцовых позвонков* (*vertebra sacralis*, рис. 77, Г), образующих *крестцовую кость*, или *крестец* (*os sacrum*). Границы между ними легко определить по проходящим между позвонками межпозвоночным крестцовым каналам, открывающимся на дорсальной поверхности *дорсальными* (*foramen sacrale dorsale, f.s.d.*), а на вентральной — *вентральными* (*foramen sacrale ventrale*) отверстиями. Тела позвонков сливаются в *основание крестца* (*basis ossis sacri*). Невральные дуги образуют сужающийся кзади *позвоночный канал* (*canalis sacralis*). Дуга каждого позвонка заканчивается небольшим *остистым отростком* (*pr.s.*). Наружные поверхности дуг первого и последнего позвонков несут мощные *передние* (*p.a.a.*) и слабые *задние* (*p.a.p.*) *сочленовные отростки*. Поперечные отростки двух первых позвонков сливаются вместе и образуют *крылья крестцовой кости* (*ala sacralis, a.scr.*). Их шероховатая боковая поверхность, носящая название *ушковидной суставной поверхности* (*facies auricularis, f.aur.*), служит для сочленения с тазовым поясом. *Поперечный отросток* (*pr.tr.*) последнего позвонка остается самостоятельным.

Хвостовой отдел состоит из многочисленных (более 20) *хвостовых позвонков* (vertebra caudale). Только в первых из них можно различить все части, присущие типичному позвонку: *тело, невральные дуги, остистый отросток, сочленовные и поперечные отростки*. По направлению назад позвонки теряют эти образования, превращаясь в вытянутую косточку.

У кошки строение позвоночника сходно с таковым лисы. Следует только отметить значительное развитие поперечных отростков на поясничных позвонках.

У кролика крестец состоит из четырех позвонков, которым соответствуют четыре пары межпозвоночных крестцовых отверстий на вентральной поверхности крестца. На его дорсальной поверхности имеются три *непарных отверстия* (foramen sacrale dorsale medium), соответствующие трем парам передних вентральных отверстий. Как непостоянное образование в области первого крестцового позвонка может существовать пара дорсальных отверстий.

У крысы крестец состоит из четырех позвонков, к которым иногда может прирастать первый хвостовой.

К осевому скелету относится также скелет грудной клетки, образованный ребрами и грудиной.

Ребра (costae) состоят из двух частей: дорсальной – *костного ребра* (os costale) – и вентральной – *реберного хряща* (cartilago costalis). Дорсальный конец типичного шестого костного ребра оканчивается утолщенной *головкой ребра* (capitulum costae), несущей суставную поверхность для сочленения с суставными реберными ямками двух соседних позвонков. Несколько дистальнее ребро несет заостренный выступ – *бугорок ребра* (tuberculum costae). Лежащая на нем уплощенная суставная поверхность сочленяется с поперечным отростком позвонка. Участок ребра между головкой и бугорком носит название *шейки ребра* (collum costae). Задний край костного ребра в месте изгиба образует *угловой отросток* (processus angularis). Костные ребра в передней части грудной клетки более коротки и уплощены. Эти ребра считаются опорными. По направлению назад ребра истончаются и вытягиваются в длину. Такие ребра принято считать дыхательными. Нижние хрящевые части ребер имеют простую палочковидную форму, их вентральные концы несколько расширены.

Передние ребра, вентральные концы которых самостоятельно сочленяются с грудиной, носят название *истинных ребер* (costae verae). Несколько задних ребер, причленяющихся вентральными концами к впереди лежащему ребру, называются *ложными* (costae spuriae). Самые задние ребра, концы которых висят свободно, называются *флюктуирующими* (costae fluctuantes).

Грудина (sternum) состоит из рукоятки, тела и мечевидного отростка. *Рукоятка* (manubrium sterni) составляет передний конец грудины; на ее дорсальной поверхности имеются две *реберные ямки* (fossa costalis) для причленения первой пары ребер. *Тело грудины* (corpus sterni) состоит у

лисы из шести цилиндрических участков, задние концы которых несут фасетки для причленения хрящевых отделов ребер. *Мечевидный отросток* (*processus xiphoideus*) является задним конечным отделом грудины. Его вытянутая костная часть переходит в широкую тонкую хрящевую пластинку — *cartilago xiphoidea*.

ПЛЕЧЕВОЙ ПОЯС (рис. 78)

Пояс передних конечностей представлен у лисы лопаткой и ключицей.

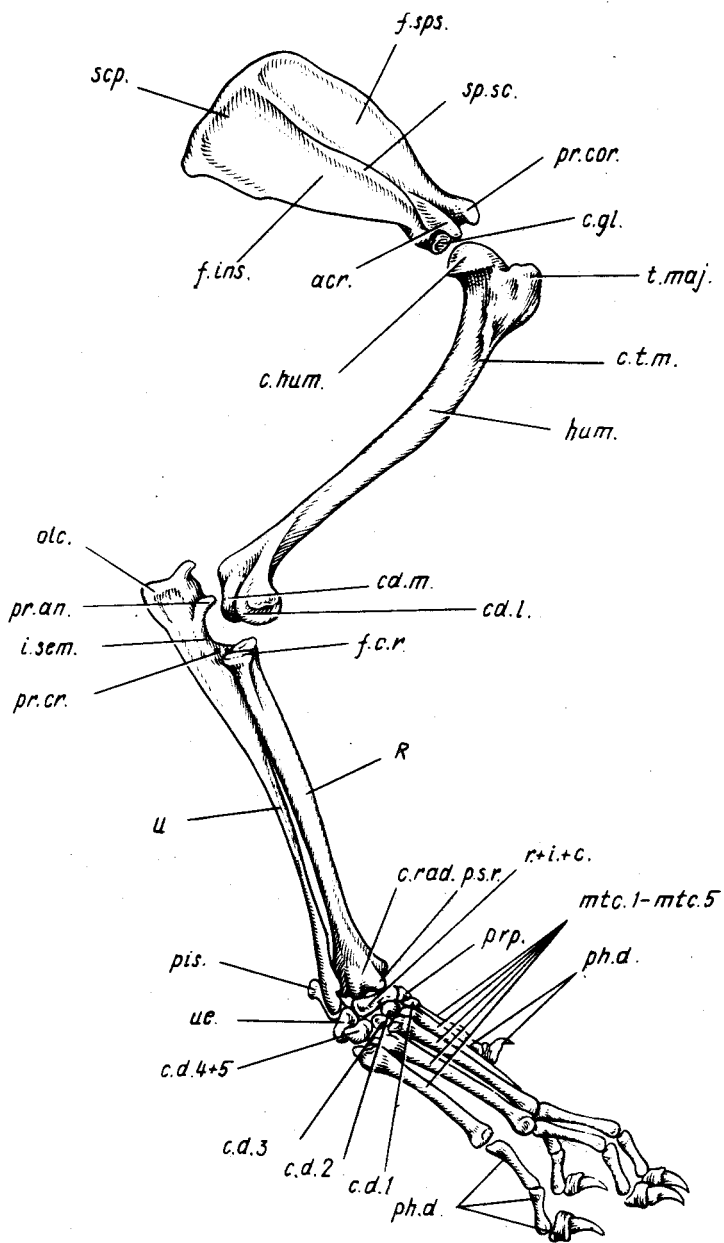
Лопатка (*scapula, scr.*) имеет форму треугольной пластинки. Вдоль средней линии ее наружной поверхности проходит гребень — *ость лопатки* (*spina scapulae, sp.sc.*), отделяющая лежащую краниально *предостную ямку* (*fossa suprascapularis, f.sps.*) от *заостной* (*fossa infrascapularis, f.ins.*). Вентральный конец лопаточной ости заканчивается *плечевым отростком* (*acromion, acr.*). На вентральном конце лопатки лежит *суставная впадина* (*cavitas glenoidalis, c.gl.*), верхняя часть которой переходит на *коракоидный отросток* (*processus coracoideus, pr.cor.*). Медиальная поверхность лопатки несет *подлопаточную ямку* (*fossa subscapularis*).

Ключица (*clavicula*) у лисы рудиментарна и представлена небольшой костной пластинкой, которая лежит в сухожильной полоске плечевого мускула.

Такое же расположение имеет ключица и у других рассматриваемых в руководстве хищных, но у кошки она соединяется фиброзной тканью с плечевым отростком лопатки. У кролика эта маленькая косточка (легко теряется при изготовлении скелета) с помощью связок соединяется одним концом с акромиальным отростком, а другим — с рукояткой грудины. У крысы ключица развита хорошо. Своим расширенным и слегка уплощенным лопаточным концом она соединяется с акромиальным отростком лопатки, а грудинным — с грудиной.

Рис. 78. Передняя конечность и плечевой пояс лисы *Vulpes vulpes*:

acr. — плечевой отросток; *c.* — центральная косточка запястья; *cd.1.* — латеральный мыщелок; *cd.2.* — медиальный мыщелок; *c.d.1.-c.d.4+5.* — кости дистального ряда запястья; *c.gl.* — суставная впадина; *c.hut.* — головка плечевой кости; *c.rad.* — головка лучевой кости; *c.t.m.* — гребень большого бугра; *f.c.r.* — ямка головки лучевой кости; *f.ins.* — заостная ямка; *f.sps.* — предостная ямка; *hut.* — плечевая кость; *i.sem.* — полулунная вырезка; *mtc.1-mtc.5* — кости пясти; *ole.* — локтевой отросток; *ph.d.* — фаланги пальцев; *pis.* — гороховидная косточка; *pr.ap.* — крючковидный отросток; *pr.cor.* — коракоидный отросток; *pr.cr.* — венечный отросток; *ppr.* — предпервый палец; *p.s.g.* — грифельвидный отросток; *R* — лучевая кость; *r.+i.+c.* — лучевая кость запястья; *scr.* — лопатка; *sp.sc.* — гребень лопатки; *t.maj.* — большой бугор; *U* — локтевая кость; *ul.* — локтевая косточка запястья



СКЕЛЕТ ПЕРЕДНЕЙ КОНЕЧНОСТИ

Как и у остальных наземных позвоночных, скелет передней конечности млекопитающих подразделяется на три отдела: *плечо* (brachium), состоящее из одной кости, *предплечье* (antebrachium), включающее две кости (локтевую и лучевую), и *кисть* (manus). Последняя объединяет большое количество мелких косточек и в свою очередь разделяется на три отдела: запястье, пясть и пальцы. У разных видов млекопитающих строение скелета кисти может значительно варьировать.

Плечевая кость (humerus s. os humeri, *hum.*). Это длинная несколько изогнутая кость, в которой различают среднюю часть – *тело* (corpus) – и две концевые – *эпифизы* (epiphysis). Проксимальный эпифиз несет *головку плечевой кости* (caput humeri, *s.hum.*) с округлой суставной поверхностью для сочленения с лопаткой. Медиальная поверхность головки образует *малый бугорок* (tuberculum minus), лежащий сбоку от суставной поверхности. Впереди от суставной поверхности располагается большой бугорок (tuberculum majus, *t.maj.*), от которого вниз по латеральной поверхности тела кости тянется *ребень большого бугра* (crista tuberculi majoris, *s.t.m.*). На дистальном эпифизе можно различить поперечно расположенный *блок* (trochlea), имеющий суставную поверхность и разделенный бороздой на *латеральный* (condylus lateralis, *cd.l.*) и *медиальный* (condylus medialis, *cd.m.*) *мыщелки*. Над блоком лежит крупное *надблоковое отверстие* (foramen supratrochleare), которое ведет в лежащую на задней стороне кости *ямку локтевого отростка* (fossa olecrani).

Две кости предплечья подвижно сочленены между собой и несколько переключены.

Лучевая кость (radius, *R*) занимает переднее положение. Ее проксимальный, чуть расширенный эпифиз – *головка лучевой кости* (caput radii, *s.rad.*) – имеет вдавленную суставную поверхность – *ямку головки* (fossa capituli radii, *f.c.r.*) для сочленения с блоком плечевой кости, а позади ямки – *фасетку – сочленовную окружность* (circumferentia articularis) для сочленения с локтевой костью. Значительно расширенный дистальный эпифиз несет на нижней стороне вогнутую *суставную поверхность* (facies articularis) для сочленения с косточками запястья, а на его латеральной поверхности находится *фасетка* для сочленения с локтевой костью. На медиальной поверхности находится *грифельвидный отросток* (processus styloideus radii, *p.s.r.*).

Локтевая кость (ulna, *U*) – вытянутая, постепенно суживающаяся к дистальному концу кость. Ее проксимальный эпифиз заканчивается сзади *локтевым отростком* (olecranon, *olc.*). Спереди эпифиз несет *полулунную вырезку* (incisura semilunaris, *i.sem.*), ограниченную сверху *крючковидным* (processus anconeus, *pr.an.*), а снизу – *вечным* (processus coronoideus, *pr.cr.*) *отростками*. Дистальный конец кости оканчивается *грифельвидным отростком локтевой кости*, а сбоку имеет *фасетку* для сочленения с лучевой костью.

Скелет кисти представлен большим количеством мелких косточек. Во многих руководствах, особенно касающихся анатомии домашних животных, названия костей кисти взяты из анатомии человека, поэтому ниже приведена таблица, где названия костей, обычно употребляемые в сравнительной анатомии, сопоставлены с названиями костей, применяемыми в анатомии человека и в современной ветеринарной литературе. При этом следует учесть, что некоторые кости кисти человека сливаются вместе, образуя одну кость, тогда как у млекопитающих они остаются самостоятельными (табл. 1).

Таблица 1

Названия, принятые в сравнительной анатомии	Названия по современной ветеринарной номенклатуре	Названия, принятые в анатомии человека	Русские названия в анатомии человека
pisiforme	os carpi accessorium	pisiforme	гороховидная
radiale	os carpi radiale	naviculare, scaphoideum	ладьевидная
intermedium + centrale	os carpi intermedium	lunatum, semilunare	полулунная
ulnare	os carpi ulnare	triquetrum, cuneiforme	треугольная
centrale	os carpi centrale		центральная
carpale distale 1	os carpale I	multangulum majus, trapezium	большая многоугольная, трапециевидная
carpale distale 2	os carpale II	multangulum minus, trapezoideum	малая многоугольная, трапециевидная
carpale distale 3	os carpale III	capitatum, magnum	головчатая
carpale distale 4 + 5	os carpale IV	hamatum, uncinatum	крючковатая

Кости запястья передней конечности лисы располагаются почти строго в три ряда. Правильно расположив конечность и помня, что первый, наиболее короткий палец лежит с ее внутренней стороны, рассмотрим строение всех элементов запястья, пользуясь рис. 78 и схемой расположения костей кисти (рис. 79, А).

Гороховидная, или добавочная, кость (pisiforme s. os carpi accessorium, pis.) – единственная в самом верхнем ряду запястья, прилегающая сзади к дистальному концу локтевой кости.

В следующем ряду лежат две относительно крупные кости.

Промежупочно-лучевая, или лучевая, кость запястья (os carpi radio-

intermedium s. os carpi radiale, *r.+i.+c.*) фактически состоит из трех костей: лучевой, промежуточной и одной центральной, что и определяет ее сложную форму. В этом ряду кость располагается медиально и подстилает расширенный дистальный конец лучевой кости.

Локтевая кость запястья (*os carpi ulnare, ul.*) лежит с латеральной стороны проксимального ряда, под локтевой и гороховидной костями.

Дистальный ряд запястья содержит у лисы пять косточек.

Четвертая дистальная кость запястья (*os carpi quartum, c.d.4+5*) – наиболее крупная кость, образующаяся за счет слияния 4-й и 5-й дистальных костей. Располагаясь наиболее латерально в этом ряду, она лежит под локтевой костью запястья.

Первая, вторая и третья косточки запястья (*ossa carpi primum, secundum, tertium; c.d.1; c.d.2; c.d.4*) – небольшого размера косточки, лежащие под лучевой костью запястья.

Предпервый палец (*praepollex, prp.*) – небольшая крючковидной формы косточка (остаток предпервого луча), лежащая на медиальной стороне конечности на уровне границы проксимального и дистального рядов косточек запястья.

Кости пясти (*os metacarpale, mtc.1–mtc.5*) представлены пятью вытянутыми косточками, на дистальном конце каждой из которых находится блок (*trochlea metacarpi*) для сочленения с первыми фалангами пальцев, а на проксимальном – суставные поверхности (*facies articularis*) для соединения с костями запястья.

Скелет пальцев состоит из отдельных фаланг (*phalanges digitorum, ph.d.*). Каждый из пяти пальцев, кроме первого, имеет три фаланги. На первом их только две. Последние концевые фаланги называются также когтевыми.

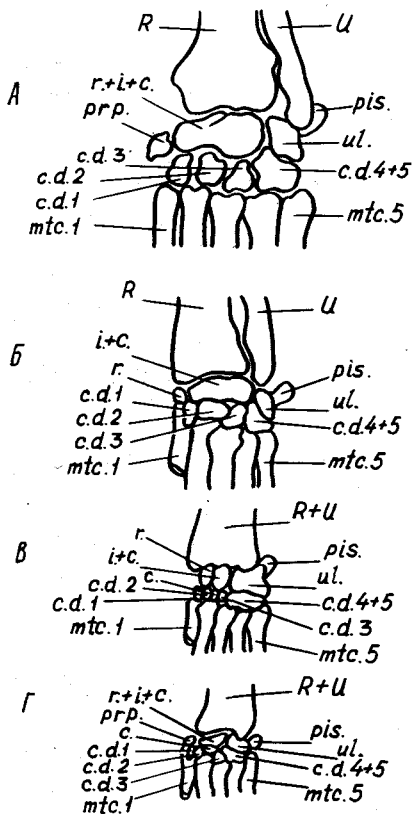


Рис. 79. Схема строения запястья млекопитающих. А – лиса *Vulpes vulpes*, Б – кошка *Felis domestica*, В – кролик *Oryctolagus cuniculus*; Г – крыса *Rattus norvegicus*. Обозначения см. на рис. 78. Кроме того: *r.* – лучевая косточка запястья; *i.+c.* – слившиеся промежуточная и центральная косточки

Сесамовидные косточки (ossa sesamoidea phalangis I) расположены на вентральной стороне кисти, по две на каждом пальце, в месте сочленения первой фаланги с косточкой запястья.

Рассмотрим некоторые отличительные особенности скелета свободной передней конечности у других видов (рис. 79).

У кошки на плечевой кости гребень большого бугорка выражен слабее. Локтевая ямка имеется, а надблоковое отверстие отсутствует, но имеется узкое *надмышцелковое отверстие* (foramen supracondyloidea) на медиальном крае дистального отдела кости. На лучевой и локтевой кости хорошо заметны грифелевидные отростки. В проксимальном ряду запястья (рис. 79, Б) имеются три косточки: *лучевая кость запястья* (os carpi radiale, r.) не сливается с лежащей в середине ряда *промежуточной костью* (os carpi intermedium, i.+с.), а лежащая на медиальном крае ряда *локтевая кость* (ul.) сильно сдвинута вниз, так что большая ее часть лежит уже в дистальном ряду. Особое внимание следует обратить на строение когтевых фаланг у кошки. В нормальном положении фаланги отогнуты вверх, и только при действии глубокого сжимателя пальцев они выпрямляются и когти выпускаются.

У кролика локтевая и лучевая кости изогнуты и плотно прилегают друг к другу. Их проксимальные концы еще соединены при помощи сустава, тогда как дистальные на большом протяжении соединяются синдесмотически. В проксимальном ряду запястья (рис. 79, В) можно различить три косточки: *лучевую запястья*, *промежуточную* и *локтевую* (r., i.+с. ul.), к последней примыкает торчащая назад *гороховидная косточка* (pis.). Имеется самостоятельная *центральная косточка запястья* (os carpi centrale, с.), занимающая средний ряд и лежащая между промежуточной и второй и третьей дистальными костями запястья. В дистальном ряду четыре косточки: 1, 2, 3, 4+5. Рудимент предпервого пальца, как и у кошки, отсутствует.

У крысы гребень большого бугра на плечевой кости достигает значительных размеров и доходит до середины кости. Конец гребня имеет крючковидную форму. В проксимальном ряду запястья (рис. 79, Г) имеются только две косточки: *локтевая* и *лучевая кости запястья* (ul., r.+i.+с.), к первой прилегает хорошо развитая *гороховидная косточка* (pis.). Средний ряд представлен одной *центральной косточкой*. К четырём косточкам дистального ряда с медиальной стороны прилегает косточка *предпервого пальца* (pr.). Первый палец короткий и имеет только одну фалангу, остальные четыре пальца имеют по три фаланги.

ТАЗОВЫЙ ПОЯС (рис. 80)

Пояс задних конечностей, тазовый пояс, или таз (pelvis), состоит из двух *безымянных костей* (os coxae). Их вентральные части срастаются между собой в области *тазового сращения* (symphysis pelvina, сут.р.), а дорсальные соединяются с крестцом. Каждая безымянная кость образова-

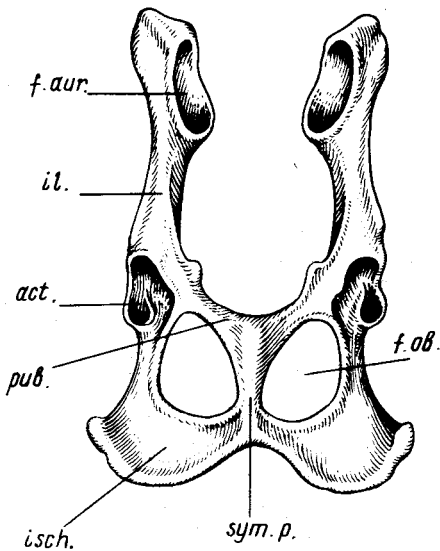


Рис. 80. Тазовый пояс лисы *Vulpes vulpes*: *act.* — вертлужная впадина; *f.aur.* — ушковидная поверхность; *f.ob.* — запирательное отверстие; *il.* — подвздошная кость; *isch.* — седалищная кость; *pub.* — лобковая кость; *sym.p.* — тазовое сращение

на тремя костями: подвздошной, лобковой и седалищной, без заметных границ сливающихся друг с другом в области *вертлужной впадины* (acetabulum, *act.*). Последняя служит для сочленения таза со свободной задней конечностью.

Подвздошная кость (os ilium, *il.*) составляет передний отдел таза. Ее медиальная поверхность имеет шероховатый участок —

ушковидную поверхность (facies auricularis, *f.aur.*) для сочленения с крылом крестцовой кости.

Седалищная кость (os ischii, *isch.*) составляет заднюю часть таза. От ее уплощенного тела отходят два отростка. Один образует заднюю часть вертлужной впадины, другой сливается с соответствующим отростком противоположной стороны и с лобковой костью.

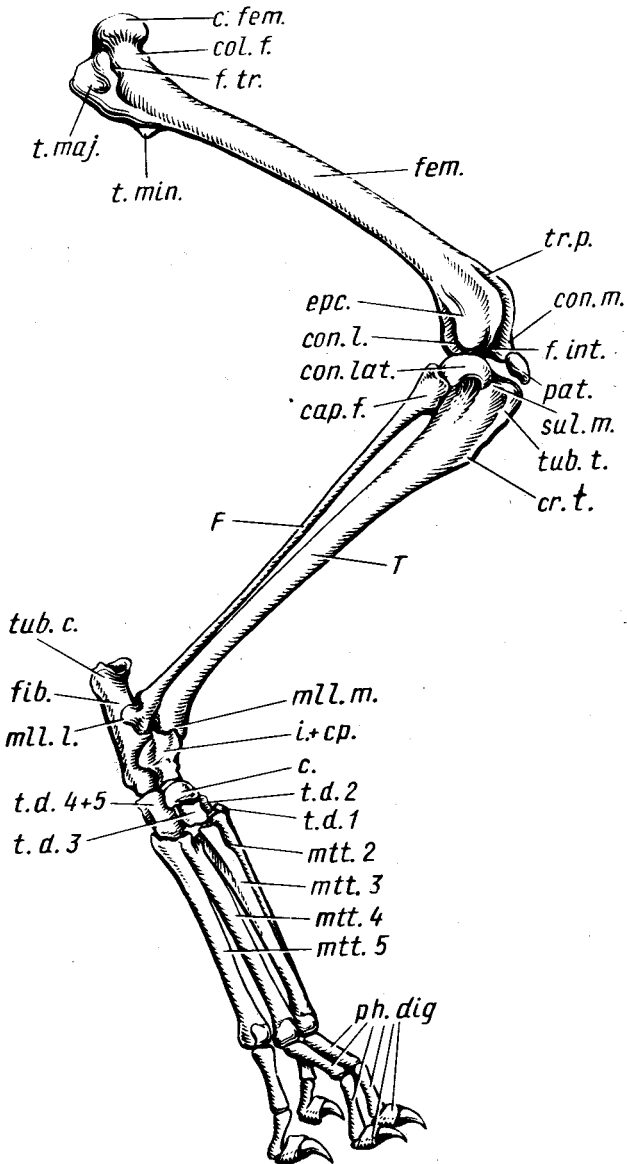
Лобковая, или лонная, кость (os pubis, *pub.*) тянется в поперечном направлении. Один ее конец участвует в образовании суставной впадины, другой — тазового сращения.

Запирательное отверстие (foramen obturatum, *f.ob.*). Это парные отверстия, лежащие между лобковыми и седалищными костями.

Все кости тазового пояса несут большое количество гребней, бугор-

Рис. 81. Задняя конечность лисы *Vulpes vulpes*:

cap.f. — головка; *c.* — центральная косточка; *c.fem.* — головка бедра; *col.f.* — шейка бедра; *cop.lat.* — латеральный мыщелок большой берцовой кости; *cop.l.* — латеральный мыщелок бедренной кости; *cop.m.* — медиальный мыщелок; *cr.t.* — гребень большой берцовой кости; *erc.* — надмыщелок; *F* — малоберцовая кость; *fem.* — бедренная кость; *fib.* — пяточная кость; *f.int.* — мыщелковая ямка; *f.tr.* — вертлужная впадина; *i.+cr.* — таранная кость; *ml.l.* — латеральная лодыжка; *ml.m.* — медиальная лодыжка; *mtt.2—mtt.5* — второй—пятый элементы плюсны; *pat.* — коленная чашечка; *ph.dig.* — фаланги пальцев; *sul.m.* — мышечный желобок; *T* — большая берцовая кость; *t.d.1—t.d.3* — первый—третий дистальные элементы предплюсны; *t.d.4+5* — кубовидная кость; *t.maj.* — большой вертел; *t.min.* — малый вертел; *tr.p.* — блок коленной чашечки; *tub.c.* — пяточный бугор; *tub.t.* — бугристость большеберцовой кости



ков и шероховатостей, связанных с местами прикрепления сложной мускулатуры задних конечностей.

СКЕЛЕТ ЗАДНЕЙ КОНЕЧНОСТИ (рис. 81)

Скелет свободной задней конечности подразделяется на *бедро* (femur), имеющее одну бедренную кость, *голень* (crus) из двух костей (большая и малая берцовые) и *стопу* (pes), включающую большое количество косточек и подразделяющуюся на предплюсну, плюсну и пальцы.

Бедренная кость (os femoris, *fem.*) лисы имеет хорошо выраженные эпифизы и вытянутое и несколько изогнутое тело. Верхний эпифиз с медиальной стороны заканчивается полусферической *головкой бедра* (caput femoris, *s.fem.*), входящей в суставную ямку таза. Головка отделена от тела кости *шейкой бедра* (collum femoris, *col.f.*). Латеральная сторона проксимального конца кости выступает в проксимальном направлении в виде *большого вертела* (trochanter major, *t.maj.*), от которого вниз идет *межвертлужный гребень* (crista intertrochanterica), заканчивающийся *малым вертелом* (trochanter minor, *t.min.*). Между головкой бедра и большим вертелом лежит *вертлужная впадина* (fossa trochanterica, *f.tr.*). Дистальный конец кости образует *латеральный* (condylus lateralis, *con.l.*) и *медиальный* (condylus medialis, *con.m.*) *мыщелки*. Небольшие выступы над каждым из них носят название *надмыщелков* (epicondylus, *epc.*). Латеральный и медиальный мыщелки разделены *мыщелковой ямкой* (fossa intercondylaris, *f.int.*). Суставные поверхности обоих мыщелков на передней стороне кости сливаются, образуя широкий желобовидный *блок коленной чашечки* (trochlea patellaris, *tr.p.*).

Коленная чашечка, или *надколенник* (patella, *pat.*), наиболее крупная из сесамовидных костей коленного сустава, располагается на передней части последнего и сзади несет суставные поверхности. В области коленного сустава имеются по крайней мере еще две сесамовидные косточки — *фабеллы*, лежащие проксимальнее мыщелков в сухожилиях икроножных и подколенной мышц.

Скелет голени состоит из двух костей: большой и малой берцовых.

Большая берцовая кость (tibia, *T*) значительно превосходит по размерам малоберцовую. Ее утолщенный проксимальный отдел несет *суставную поверхность* (facies articularis) для сочленения с мыщелками бедренной кости. Задний край проксимального эпифиза четко разделен на два мыщелка — *латеральный* (condylus lateralis, *con.lat.*) и *медиальный* (condylus medialis). На задней поверхности кости мыщелки разделены *подколенной вырезкой* (incisura poplitea). Находящееся между обеими вогнутыми суставными поверхностями возвышение носит название *межмыщелкового* (eminentia intercondylaris), точно так же называются и *бугорки* (tuberculum intercondylare), лежащие по его краям. Передний край проксимального отдела кости несет хорошо выраженную *бугристость большеберцовой кости* (tuberositas tibiae, *tub.t.*), отделенную от латерального мыщелка

мышечным желобком (*sulcus muscularis, sul.m.*). В нижней части кости бугристость переходит в *гребень большеберцовой кости (crista tibiae, cr.t.)*. Дистальный эпифиз большеберцовой кости значительно меньше проксимального. Его конечная поверхность представляет собой *суставной блок (trochlea tibiae)*. Лежащий на медиальной стороне отросток носит название *медиальной лодыжки (malleolus medialis, ml.m.)*.

Малая берцовая кость (fibula, F) – тонкая длинная косточка, прилегающая к латеральной стороне большеберцовой кости. Ее проксимальный утолщенный конец – *головка (caput fibulae, cap.f.)* – несет суставную поверхность для сочленения с большеберцовой костью. Дистальный конец вытянут в отросток – *латеральную лодыжку (malleolus lateralis, ml.l.)* и несет суставные поверхности для сочленения с костями предплюсны и большеберцовой костью.

Прежде чем перейти к рассмотрению многочисленных костей предплюсны, полезно провести сопоставление их названий, встречающихся в разных анатомических руководствах (табл. 2).

Таблица 2

Названия, принятые в сравнительной анатомии	Названия по современной ветеринарной номенклатуре	Названия, принятые в анатомии человека	Русские названия в анатомии человека
intermedium + centrale proximale	talus	talus, astragalus	таранная
fibulare	calcaneus (os calcis)	calcaneus	пяточная
centrale distale	os tarsi centrale	naviculare, scafoideum	ладьевидная
tarsale distale 1	os tarsale I	cuneiforme I, cuneiforme mediale	клиновидная 1
tarsale distale 2	os tarsale II	cuneiforme 2, cuneiforme intermedium	клиновидная 2
tarsale distale 3	os tarsale III	cuneiforme 3, cuneiforme laterale	клиновидная 3
tarsale distale 4+5	os tarsale IV	cuboideum	кубовидная

Кости предплюсны лисы (рис. 81, 82, А) расположены как бы в три ряда. Проксимальный ряд представлен двумя костями: таранной и пяточной.

Пяточная кость (calcaneus) соответствует только одной предплюсне-

вой малоберцовой кости (os tarsi fibulare). Она занимает в верхнем ряду латеральное положение и имеет довольно сложную, но в общем вытянутую форму. Ее верхний, утолщенный на конце отдел образует *пяточный бугор* (tuber calcaneum, *tub.c.*). Лежащая ниже бугра часть имеет сложную суставную поверхность, медиальная часть которой, налегающая на таранную кость, получила название *держатель таранной кости* (sustentaculum tali).

Таранная кость (talus, i.+ср.) – результат слияния intermedium и centrale proximale – располагается на медиальной стороне конечности, подстилает большеберцовую кость, сочленяясь с ней суставной поверхностью – *блоком таранной кости* (trochlea tali). Снизу она сочленяется с центральной костью.

Сравнительно-анатомически средний ряд предплюсны содержит только одну центральную кость, но топографически в него у лисы вклинивается своей верхней частью IV предплюсневая косточка дистального ряда.

Центральная кость предплюсны (os tarsi centrale, с.), по некоторым авторам, считается отдельной костью, соответствующей центральному дистальному элементу задней конечности наземных позвоночных. По другим данным, в ее состав входит также большеберцовая кость предплюсны, если считать, что последняя не редуцировалась полностью. Ряд авторов, однако, считают, что большеберцовая кость предплюсны вошла в состав таранной кости, и помещают ее на место центрального проксимального элемента. Ладьевидная кость лежит на медиальной стороне конечности и нижней суставной поверхностью прилегает ко II и III дистальным тарзальным костям, а верхней – к таранной кости.

Четвертая предплюсневая кость (os tarsi quartum, *t.d.4+5*) лежит на латеральной стороне стопы. Эта крупная кость, результат слияния 4-го и 5-го тарзальных элементов, заходит также в средний ряд предплюсны и сочленяется непосредственно с пяточной костью, а дистально – с двумя плюсневыми элементами.

Первая, вторая и третья предплюсневые кости (ossa tarsalia primum, secundum, tertium; *t.d.1; t.d.2; t.d.3*) составляют среднюю и медиальную часть дистального ряда. Размеры их убывают по направлению к первой, которая имеет вид небольшой косточки, прилегающей ко второму элементу плюсны.

Кости плюсны (ossa metatarsi, II, III, IV, V, *mtt.2–mtt.5*). У лисы имеются четыре плюсневые кости, соответствующие второй – пятой. У собаки часто можно найти остатки скелета первого сильно редуцированного пальца, представленного небольшой косточкой, в которую сливаются первый плюсневой элемент и одна фаланга пальца.

Фаланги пальцев (phalanges digitorum, *ph.dig.*). Задняя конечность лисы несет только четыре пальца, каждый из трех фаланг. В месте сочленения первой фаланги пальцев с косточкой плюсны имеется по паре сесамовидных косточек.

Рис. 82. Схема строения предплюсны млекопитающих. А — лиса *Vulpes vulpes*; Б — кошка *Felis domestica*; В — кролик *Oryctolagus cuniculus*; Г — крыса *Rattus norvegicus*. Обозначения см. на рис. 81. Кроме того:

mtt.1. — первый элемент плюсны; *T+F* — сросшиеся большая и малая берцовые кости

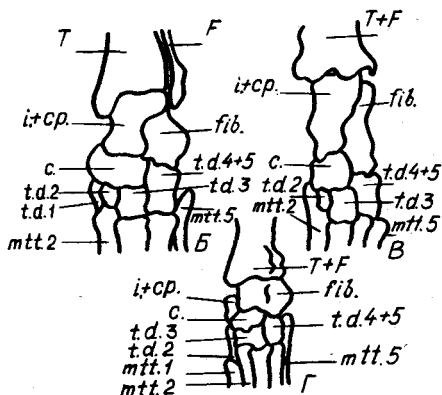
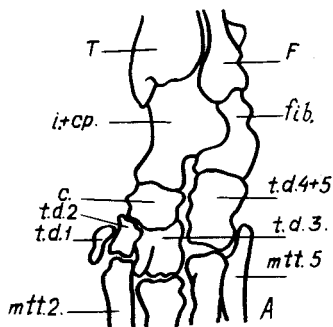
Строение скелета задней конечности кошки (рис. 82, Б) отличается от такового лисы только мелкими деталями.

Отличительная особенность строения задней конечности кролика — наличие на наружной поверхности бедренной кости дополнительного третьего вертела (*trochanter tertius*), расположенного на уровне малого вертела, а также срастание нижних концов большой и малой берцовых костей. В костях стопы (рис. 82, В) отсутствуют первый палец и соответствующий ему плюсневой элемент.

У крысы дистальные концы большой и малой берцовых костей срастаются друг с другом. К костям проксимального ряда предплюсны (рис. 82, Г) с латеральной стороны примыкает дополнительная косточка (*os accessorium*), происхождение которой неясно. Хорошо развиты все пять пальцев, в связи с этим имеются первая предплюсневая косточка и первая косточка плюсны. Первый палец имеет две фаланги и сесамовидные косточки.

Особенности строения черепа разных групп млекопитающих

Большое разнообразие экологических групп млекопитающих обуславливает значительные отличия в строении различных отделов скелета и в первую очередь черепа. Общая схема расположения костей в нем остается более или менее постоянной, но их форма и пропорции могут сильно меняться. Подробное описание черепов разных видов заняло бы слишком много места. Исходя из этого в данном руководстве приведена только схема расположения костей черепа (рис. 83) у основных видов сельскохозяйственных животных, которые в первую очередь могут быть



дополнительными объектами изучения. Пользуясь этой схемой и приведенной в начале раздела схемой расположения костей в черепе млекопитающих (см. рис. 71), можно легко разобраться в особенностях строения черепа того или иного вида. При этом следует обратить внимание на то, что у лошади, коровы и овцы образуется замкнутая глазница путем слияния отростка лобной кости с отростком скуловой или чешуйчатой. У свиньи имеется особая *хоботная кость* (*os rostrale*), связанная с передней хрящевой частью носовой перегородки и служащая опорой пяточка.

Особенно большие изменения наблюдаются в скелете и, в частности, в черепе чисто водных млекопитающих (китообразных). Принадлежащие к этому отряду дельфины в последнее время стали объектами многих экспериментальных и морфологических исследований. Поэтому авторы руководства сочли необходимым дать более подробное описание черепа этой группы млекопитающих на примере обыкновенного дельфина *Delphinus delphis*.

Изучая строение черепа этого вида по приведенному рис. 84, а по возможности и по черепу молодого животного, следует помнить, что в гомологизации костей черепа китообразных пока еще существуют разногласия. Кроме того, конфигурация и расположение костей в черепах других мелких китообразных могут значительно отличаться от описанного здесь обыкновенного дельфина.

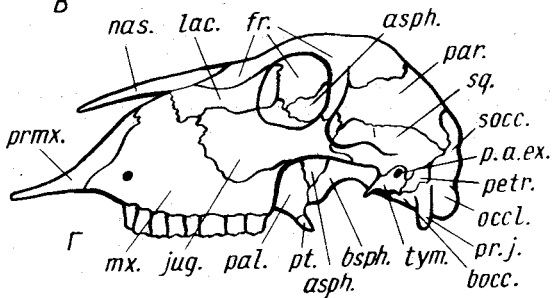
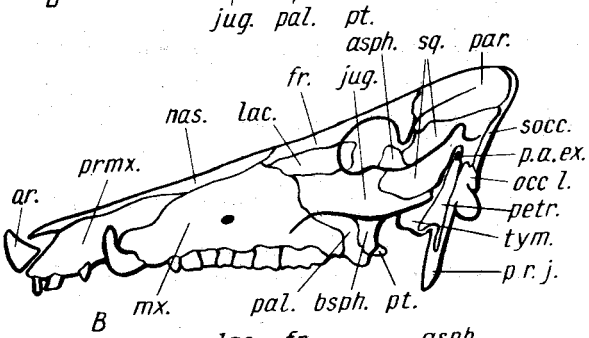
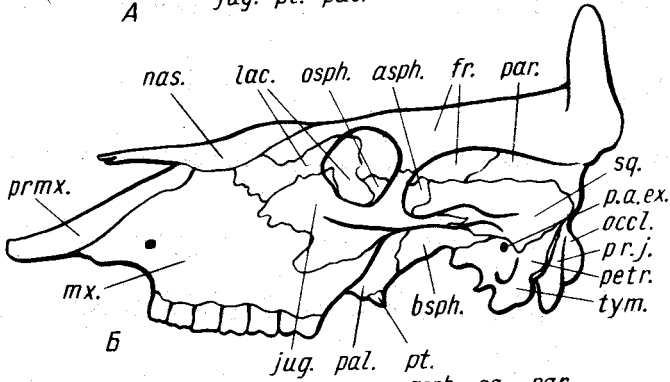
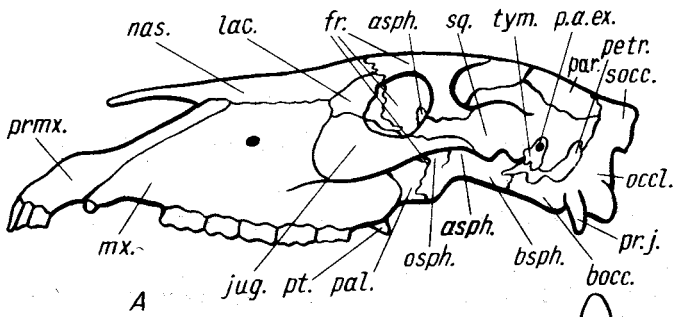
В общих чертах череп дельфина отличается вытянутостью лицевого отдела в своеобразный роstrум, значительными размерами черепной коробки, сильно редуцированной скуловой дугой. Все зубы верхней и нижней челюстей мелкие, конусовидные, приспособленные для удержания добычи, а не для ее обработки.

Верхнечелюстные кости (*тх.*) составляют основу вытянутого в длину рыла. Их задние расширенные в пластинки отделы образуют передние боковые поверхности черепной коробки, а также верхние стенки глазниц, налегая в этом месте на лобные и скуловые кости.

Межчелюстные кости (*рптх.*) очень узкие и длинные, лежат между верхнечелюстными костями. Их задние расширенные части налегают на верхнечелюстные кости. Интересная специфическая особенность черепа дельфинов — его асимметрия, в силу которой задний конец правой межчелюстной кости значительно больше и длиннее левой. Внутренние края задних отделов костей вместе с верхнечелюстными костями охватывают носовые отверстия.

Рис. 83. Схема расположения костей в черепах разных млекопитающих. А — лошадь *Equus caballus*; Б — корова *Bos taurus*; В — свинья *Sus scrofa*; Г — овца *Ovis aries*:

асф. — крыло-клиновидная кость; *босс.* — основная затылочная кость; *бсрф.* — основная клиновидная; *лр.* — лобная; *жг.* — скуловая; *лс.* — слезная; *тх.* — верхнечелюстная; *нос.* — носовая; *осс. л.* — боковая затылочная; *ол.* — хоботная кость; *осрф.* — глазо-клиновидная; *р. а. е. х.* — наружное слуховое отверстие; *рп.* — теменная; *рл.* — небная; *рпг.* — каменистая; *рп. ж.* — яремный отросток; *рптх.* — предчелюстная; *рл.* — крыловидная; *сосс.* — верхнезатылочная; *сч.* — чешуйчатая; *тут.* — барабанная



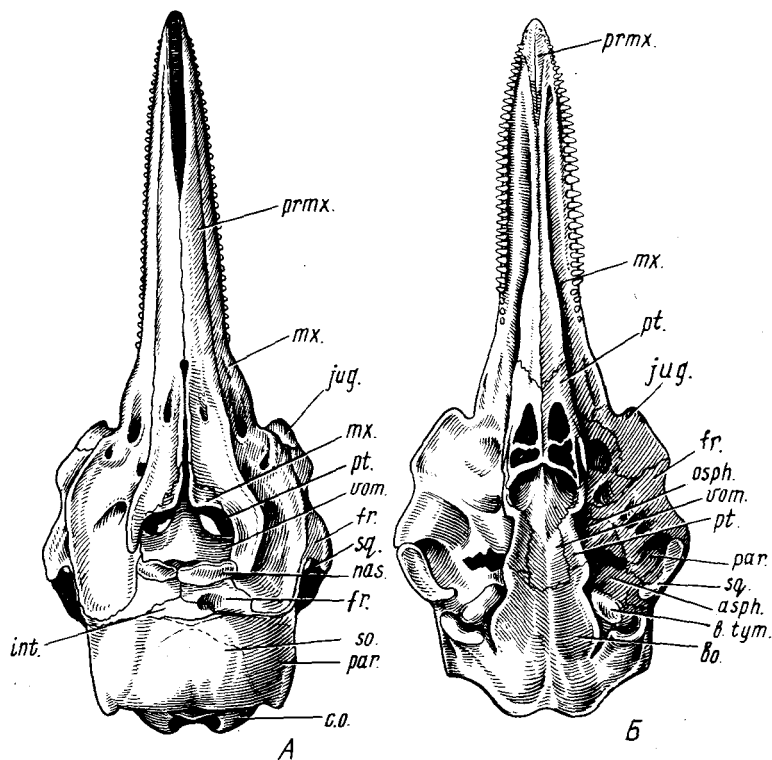


Рис. 84. Череп обыкновенного дельфина *Delphinus delphis*. А — вид сверху; Б — вид снизу: *asph.* — крыло-клиновидная кость; *bo.* — основная затылочная; *b. tym.* — слуховые барабаны; *c. o.* — затылочный мыщелок; *fr.* — лобная; *int.* — межтеменная; *jug.* — скуловая; *mx.* — верхнечелюстная; *nas.* — носовая; *osph.* — глазо-клиновидная; *par.* — теменная; *prmx.* — предчелюстная; *pt.* — крыловидная; *so.* — верхнезатылочная; *sq.* — чешуйчатая; *vom.* — сошник

Носовые кости (nas.) — небольшие парные бобовидные косточки, ограничивающие задний край носовых отверстий и налегающие на передние концы лобных костей, с которыми связаны очень не прочно. В силу асимметрии черепа правая кость несколько массивней левой.

Лобные кости (fr.) имеют сложную конфигурацию. На дорсальной стороне черепа их расширенные медиальные части, соприкасаясь друг с другом, подстилают носовые кости и ограничивают задний край носовых отверстий. Далее кость в виде тонкой полоски, зажатой между верхнечелюстной, межтеменной и затылочной костями, переходит на боковую поверхность черепа, где образует верхний край глазницы. Ее мощный, расположенный вдоль заднего края глазницы отросток с помощью связок соединяется с чешуйчатой костью. Если рассмотреть череп с вентральной

стороны, то хорошо видно, что лобные кости имеют форму крупных пластин, составляющих весь передневерхний отдел черепной коробки, сверху, однако, они в значительной степени прикрыты расширенными задними отделами верхнечелюстных костей.

Теменные кости (par.) – парные кости, образующие боковые стенки черепной коробки. Как правило, не все их границы видны достаточно четко. Хорошо различимым швом они отделены от лобных костей, на дорсальной стороне черепа шов проходит по гребню параллельно задней границе верхнечелюстной кости. На нижнюю часть кости налегает чешуйчатая кость, граница с которой хорошо заметна, но чешуйчатая кость прикрывает границы теменной кости с костями основания черепа, кроме небольшого участка в передней части, где теменная кость граничит с крыло-клиновидной. Задняя граница теменной кости с отростком боковой затылочной в нижней своей части прикрыта чешуйчатой костью, выше этого участка относительно четкий шов проходит по гребню, но затем граница теряется. Исходя из строения черепа эмбриона ее можно провести по шероховатому вдавлению на затылочной области черепа.

Кости затылочной части черепа дельфина сливаются в единую *затылочную кость*, однако по эмбриональному черепу можно установить составляющие ее кости.

Межтеменная кость (int.) у эмбрионов достигает крупных размеров, а у взрослых составляет самую переднюю срединную часть затылочной кости, гранича спереди с лобными костями.

Верхнезатылочная кость (so.) располагается позади межтеменной, сливаясь с ней, а также с боковыми затылочными и теменными костями. Задний край верхнезатылочной кости образует верхнюю границу большого затылочного отверстия.

Боковые затылочные кости (eo.) имеют вид двух мощных боковых отростков. Окаймляя большое затылочное отверстие, они образуют в этой области крупные затылочные мышелки.

Основная затылочная кость (bo.) составляет дно черепной коробки. Ее задний заостренный конец вклинивается между затылочными мышелками, средняя часть образует крылья, прилегающие к отросткам боковых затылочных костей. Границу между этими костями можно провести весьма приблизительно, чуть впереди проходящей здесь глубокой вырезки. Спереди основание основной затылочной кости полностью сливается с основной клиновидной костью; границу между ними можно провести приблизительно на уровне передних концов слуховых барабанов.

Крыловидные кости (pt.) очень сложной формы. Их краниальные отделы образуют два полых кармана, напоминающие отпечаток следа парнокопытного. Задние стенки карманов составляют значительную часть переднебоковых стенок хоан. Вентральная стенка каждого кармана очень тонкая и пронизана крупными отверстиями. Задние участки костей

образуют выступающие в стороны крылья, которые, поворачивая вперед, образуют боковые стенки хоан и отделяют последние от полости глазниц.

Нёбные кости. Основную часть каждой кости составляют широкие вертикальные пластинки, налегающие сбоку на крыловидные кости. Суженные вентральные части костей переходят на основание черепа. Дорсальные расширенные части расположены в горизонтальной плоскости и граничат с верхнечелюстными, скуловыми и лобными костями. Задние отделы нёбных костей приобретают вертикальное положение и входят в просвет носового прохода, образуя среднюю часть его передней стенки.

Скуловые кости (jug.). Каждая из этих костей небольшим участком выходит на дорсальную поверхность черепа впереди глазницы. Основная пластинка каждой кости, заметная с вентральной стороны, подстигает верхнечелюстную и отчасти передний конец лобной кости. Отходящий в каудальном направлении отросток продолжается в виде мостика из хрящей и связок до отростка чешуйчатой кости, образуя скуловую дугу, правда, этот отдел легко теряется в процессе препаровки.

Чешуйчатые кости (sq.) имеют сложную форму. Верхняя часть каждой кости представлена вертикальной пластинкой, которая налегает на теменную кость и граничит с боковой затылочной. Массивная передне-нижняя часть образует на вентральной поверхности суставную площадку для сочленения с нижней челюстью. Перед площадкой расположен небольшой отросток, к которому крепится задний конец скуловой дуги.

Слуховые барабаны (b.tym.). Носящие это название кости имеют сложную конфигурацию, располагаются в слуховом отделе и у зубатых китов сочленяются с боковыми затылочными костями только с помощью связок. При мацерации связки легко разрушаются и кости отделяются от черепа. Каждый слуховой барабан представляет комплекс из двух костей: *каменистой* и лишенной полости *барабанной кости*. Первая лежит более дорсально. Кости полностью сливаются только своими задними частями, впереди они отделены друг от друга хорошо заметной щелью.

Как уже указывалось, гомология костей черепа, которые будут описаны ниже, установлена не вполне однозначно.

Сошник (yot.) имеет у дельфина сложную форму. Его передняя сильно вытянутая часть лежит в роструме, задняя часть образует вертикальную перегородку между носовыми проходами. Продолжаясь далее назад, пластинка сошника прикрывает срединные участки основной и передней клиновидных костей. Направляющаяся вверх пластинка выстилает заднюю стенку носовых проходов, достигая по ним дорсальной поверхности черепа.

Основная клиновидная кость прикрыта сошником и снаружи не видна.

Крыло-клиновидные кости (asph.) располагаются сбоку от задних отделов крыловидных костей. Медиально кости сочленяются с основной клиновидной, но это место прикрыто отростками крыловидных костей;

наоборот, их верхние границы с теменными и чешуйчатыми костями видны довольно отчетливо. Труднее бывает проследить их границы с отростками основной клиновидной кости и с затылочной костью, поскольку у взрослых животных швы в этой области полностью исчезают.

Глазо-клиновидные кости (osph.) располагаются впереди крыло-клиновидных. Сзади каждая кость отделена от крыло-клиновидной широким отверстием и хорошо заметным швом, спереди она прикрыта крыловидной костью, граница с которой заметна очень четко. Граница верхней части с лобной костью прослеживается только на черепах молодых животных.

Передняя клиновидная кость располагается впереди от основной клиновидной. Передний ее конец вытянут в рострум. Кость полностью закрыта сошником и отростками крыловидных костей, так что ее можно видеть только на сильно мацерированных черепах, после удаления крыловидных костей и сошника.

Особенности строения скелета конечностей разных групп млекопитающих

Считается, что предки млекопитающих не только активно передвигались по земле, но и хорошо лазали по деревьям. Лазанье предопределило и особенности строения примитивной конечности. Кисть и стопа имели довольно полный набор самостоятельных косточек. Дистальные отделы лучевой и локтевой костей, а также большой и малой берцовой не сливались, что обеспечивало свободу пронации и супинации кисти и стопы. При передвижении по земле дистальные отделы конечностей располагались горизонтально и опора была на всю нижнюю поверхность кисти и стопы. Такой способ хождения получил название стопохождения и считается наиболее примитивным. Увеличение скорости передвижения животного по твердому субстрату привело к переходу от примитивного стопохождения через пальцехождение к фалангохождению. При этом изменения скелета касаются прежде всего кисти и стопы, поэтому именно на эти отделы следует обратить особое внимание.

Из рассмотренных представителей близкий к стопоходящему тип конечностей (особенно задних) можно видеть у крысы и кролика.

В кисти крысы (см. рис. 79, Г) имеется полный набор костей запястья, включая и небольшую косточку, соответствующую предпервому пальцу. Однако уже здесь наблюдается слияние в единую кость лучевой запястья, промежуточной и одной из центральных костей. Более полный набор с самостоятельной лучевой костью запястья имеется у кролика (см. рис. 79, В). Однако у обоих видов дистальные отделы лучевых и локтевых костей практически срастаются друг с другом.

Задняя конечность крысы сохраняет пять пальцев и довольно полный набор костей предплюсны (см. рис. 82, Г), но отсутствует первый тарзальный дистальный элемент. Пяточная кость достигает значительных

размеров, тогда как таранная невелика. Все кости предплюсны и плюсны укорочены. У кролика, как и у большинства млекопитающих, на задней конечности сохраняются только четыре пальца, а кости предплюсны и плюсны значительно вытянуты в длину (см. рис. 82, В).

У пальцеходящих хищных дистальные отделы передних и задних конечностей сильно удлиняются, в первую очередь за счет удлинения пястных и плюсневых элементов (см. рис. 78, 81), но основное отличие заключается в том, что опора идет только на фаланги пальцев, тогда как проксимальные отделы кисти и стопы все время приподняты над субстратом.

Вершина пальцехождения — фалангохождение, наблюдающееся у копытных, когда опора идет на концевую фалангу одного или двух пальцев.

У парнокопытных опорными являются два пальца (III и IV), тогда как остальные в большей или меньшей степени редуцированы. Процесс перехода от опоры на четыре пальца к опоре только на два можно проследить и на современных формах. Наиболее полно четырехпалая конечность с опорой на все четыре пальца представлена у бегемота; к сожалению, скелетный материал по этому виду труднодоступен.

Передняя конечность свиньи (рис. 85, А) имеет хорошо выраженные четыре пальца: второй, третий, четвертый и пятый (II–V). Каждый палец имеет по три фаланги (*ph.dig.*), но два средних развиты более сильно. В связи с этим значительного развития достигают средние элементы пясти (*mtc.3*; *mtc.4*), а в дистальном ряду запястья — кости, на которые они опираются, т.е. третья и четвертая (*c.d.3*; *c.d.4*). По данным некоторых

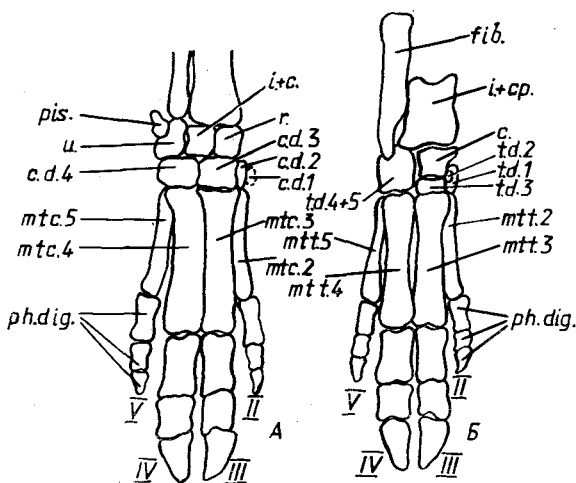


Рис. 85. Схема строения скелета конечностей свиньи *Sus scrofa*. А — передняя, Б — задняя конечность:

с. — центральная; *c.d.1*–*c.d.4* — первый–четвертый элементы дистального ряда запястья; *fib.* — пяточная кость; *i.+cp.* — таранная; *i.+c.* — промежуточная; *mtc.2*–*mtc.5* — второй–пятый элементы пясти; *mtt.2*–*mtt.5* — второй–пятый элементы плюсны; *ph.dig.* — фаланги пальцев; *pis.* — гороховидная косточка; *r.* — лучевая косточка запястья; *td.1*–*td.3* — первая–третья дистальные косточки предплюсны; *td.4+5* — кубовидная; *u.* — локтевая косточка запястья; II–IV — пальцы

авторов, четвертая косточка у свиньи появилась в результате слияния четвертого и пятого элементов. Из остальных косточек дистального ряда сохраняется сильно редуцированная вторая (*c.d.2*), прилегающая с внутренней стороны ко второй метакарпальной кости. Сохраняется и небольшая первая косточка (*c.d.1*), но она легко теряется при препаровке. В проксимальном ряду имеются три самостоятельные косточки: лучевая запястья (*r.*), промежуточная, слившаяся с центральной (*in.+c.*), и локтевая

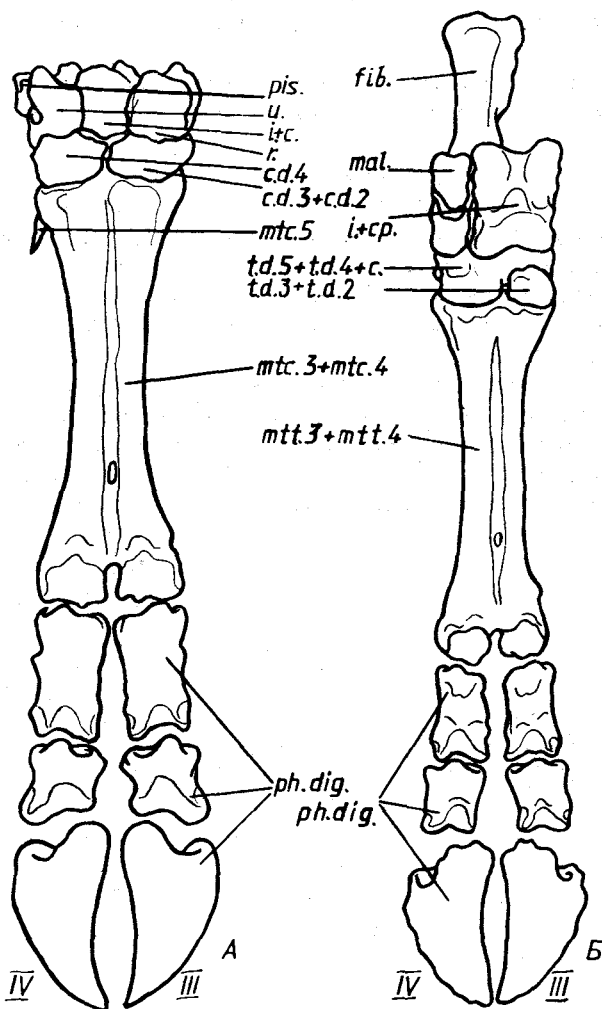


Рис. 86. Схема строения скелета конечностей коровы *Bos taurus*. А — передняя; Б — задняя конечность. Обозначения см. на рис. 85. Кроме того: *mal.* — лодыжковая кость

запястья (*u.*), — развитые примерно одинаково. С задней стороны к локтевой косточке запястья прилегает небольшая гороховидная (*pis.*). На волярной стороне кисти располагаются сесамовидные косточки: по паре косточек в местах сочленения первых фаланг всех четырех пальцев с косточками пясти и по одной в суставах между второй и третьей фалангами средних пальцев.

В задней конечности свиньи (рис. 85, Б) наибольшего развития также достигают два средних пальца. Им соответствуют и наиболее мощные средние дистальные элементы плюсны (*mtt.3; mtt.4*). Из двух костей проксимального ряда предплюсны наиболее развита таранная кость (*i.+cp.*), а пяточная кость (*fib.*) вытянута в длину и лежит сбоку. К этим костям дистально примыкает мощная четвертая кость предплюсны (*t.d.4+5*). На нее опирается четвертый элемент плюсны. Под таранной костью лежит очень крупная центральная кость (*c.*), на которую через посредство третьей предплюсневой кости (*t.d.3*) опирается третий плюсневой элемент. Кроме того, на медиальной стороне дистального ряда расположены первый и второй тарзальные элементы (*t.d.1; t.d.2*). Эти небольшие косточки связаны со вторым пальцем. Лежащий латерально пятый палец опирается на край четвертой тарзальной кости. Все четыре пальца имеют по три фаланги. На плантарной стороне стопы видны сесамовидные косточки, расположенные в тех же местах, что и на передней конечности.

В передней конечности коровы (рис. 86, А) опорными остаются только два пальца. Соответствующие им пястные кости срастаются по всей длине (*mtc.3+mtc.4*), образуя так называемую *os cannon*; они опираются на два крупных элемента дистального ряда запястья. Латерально лежит четвертая запястная косточка (*c.d.4*); возможно, с ней слился и пятый дистальный элемент. Медиально располагаются слившиеся вместе третья и вторая косточки запястья (*c.d.2+c.d.3*). На некоторых препаратах можно видеть остатки пятого пястного элемента — небольшую заостренную косточку, прилежащую к латеральной поверхности проксимального конца четвертой пястной кости (*mtc.5*). В проксимальном ряду запястья сохраняются три примерно равной величины косточки: локтевая запястья (*u.*), промежуточная (*i.+c.*) и лучевая запястья (*r.*); все они в равной мере служат опорой дистальному отделу конечности. С задней стороны локтевой косточки с помощью суставной поверхности связана гороховидная косточка (*pis.*). На волярной поверхности кисти лежат сесамовидные косточки. Четыре из них связаны с проксимальными отделами первых фаланг пальцев, две — с суставами последних фаланг. Каждый из двух пальцев имеет по три фаланги (*ph.dig.*).

Скелет рудиментарных (висячих) второго и пятого пальцев как передних, так и задних конечностей у коровы рудиментарен и представлен двумя маленькими фалангами, обычно второй и третьей. У плотнорогих может сохраняться до трех фаланг (олени) или даже рудиментарные пястные элементы (лось).

В плюсневом отделе задней конечности коровы (рис. 86, Б) в проксимальном ряду сохраняются две крупные кости: вытянутая пяточная кость (*fib.*) лежит латерально, тогда как таранная (*i.+cr.*) примерно на средней линии конечности. К передней поверхности пяточной кости с помощью сустава причленяется *лодыжковая кость* (*os malleolare, mal.*), представляющая собой рудимент малоберцовой кости. Пяточная и таранная кости опираются на крупную сложной формы кость (*t.d.4+t.d.5 + c.*) – результат слияния четвертого и пятого тарзальных дистальных элементов с центральной дистальной костью. Латеральная часть этой кости опирается на четвертый плюсневого элемент, а между медиальной ее частью и третьим элементом плюсны вклинивается уплощенная косточка, представляющая собой результат слияния второго и третьего дистальных тарзальных элементов (*t.d.3+t.d.2*). К плантарному краю последней косточки прилегает первая тарзальная дистальная косточка. Чуть ниже нее располагается небольшая округлая косточка, являющаяся рудиментом второго плюсневого элемента. Слившиеся третья и четвертая кости плюсны (*os cannon, mtt.3+mtt.4*) опираются на два пальца (III–IV), каждый из которых имеет по три фаланги (*ph.dig.*). Сесамовидные косточки, видимые на плантарной поверхности, лежат на тех же местах, что и в передней конечности.

В сравнительно-анатомическом ряду непарнокопытных можно проследить постепенное усиление одного пальца. К сожалению, весь материал по полному ряду перехода к хождению на одном пальце (носорог, тапир, лошадь) подобрать трудно, поэтому мы приводим только описание особенностей строения аутоподия тапира и лошади. Сведения о строении конечностей других непарнокопытных можно получить в учебниках по сравнительной анатомии.

В передней конечности тапира (рис. 87, А.) сохраняются четыре пальца (II–V), первый палец отсутствует, а наиболее сильно развит третий.

В проксимальном ряду запястья сохраняются три примерно одинаковой величины косточки: лучевая запястья (*r.*), промежуточная (*i.+c.*) и локтевая запястья (*u.*). К заднему краю локтевой запястья причленяется крупная гороховидная косточка (*pis.*). Дистальный отдел запястья содержит четыре элемента. Очень маленькая косточка, соответствующая первому карпальному дистальному элементу (*c.d.1*), начинает этот ряд с медиальной стороны. За ней следуют еще три косточки (*c.d.2; c.d.3; c.d.4+5*), последняя из которых соответствует слившимся четвертому и пятому карпальным дистальным элементам. Поскольку первый палец отсутствует, пясть представлена только четырьмя косточками со второй по пятую (*mtc.2–mtc.5*). Каждый из четырех пальцев имеет по три фаланги (*ph.dig.*).

В задней конечности тапира (рис. 87, Б) верхний ряд предплюсны содержит две крупные кости: пяточную (*fib.*) и таранную (*i.+cr.*). Средний ряд представлен крупной, уплощенной центральной костью (*c.*), на

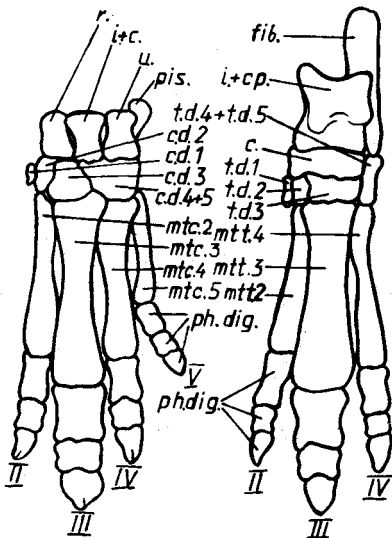


Рис. 87. Схема расположения костей в конечности тапира *Tapirus sp.* А — передняя, Б — задняя конечность. Обозначения см. на рис. 85

которую опирается таранная кость. С латеральной стороны в этот ряд включается проксимальный отдел четвертой предплюсневой кости (*t.d.4+t.d.5*), служащий опорой пяточной кости. В дистальном ряду кроме пяточной кости имеются крупный третий элемент (*t.d.3*) и рудиментарные первый (*t.d.1*) и второй (*t.d.2*). В задней конечности сохраняются только три пальца (II — IV) и соответствующие им три плюсневых косточки (*mtt.2*; *mtt.3*; *mtt.4*), из которых наибольшего развития достигает третья. Каждый палец имеет по три фаланги (*ph.dig.*)

У лошади опорная только концевая фаланга среднего — третьего пальца, в связи с чем значительно изменяется и форма костей аутоподия передних и задних конечностей.

В передней конечности (рис. 88, А) в проксимальном ряду запястья сохраняются три крупные косточки: лучевая запястья (*r.*), промежуточная (*i.+c.*) и локтевая запястья (*u.*), — имеющие примерно одинаковые размеры. С латеральной стороны к ним присоединяется гороховидная (*pis.*). Из трех костей дистального ряда наибольшего развития достигает третья (*c.d.3*), являющаяся основной опорной, тогда как две другие (*c.d.2*; *c.d.4+5*) явно редуцированы. Первый дистальный элемент запястья отсутствует. В пястье имеется одна крупная кость (*mtc.3*). По краям от нее лежат рудименты двух других (*mtc.2*; *mtc.4*), имеющие вид тонких заостренных на дистальном конце косточек, которые у лошади получили название *грифелевидных*. В единственном третьем пальце три фаланги (*ph.dig.*). На его задней поверхности лежат три сесамовидные косточки: две в области дистального конца пястной кости и одна вытянутая в области сустава последней фаланги пальца.

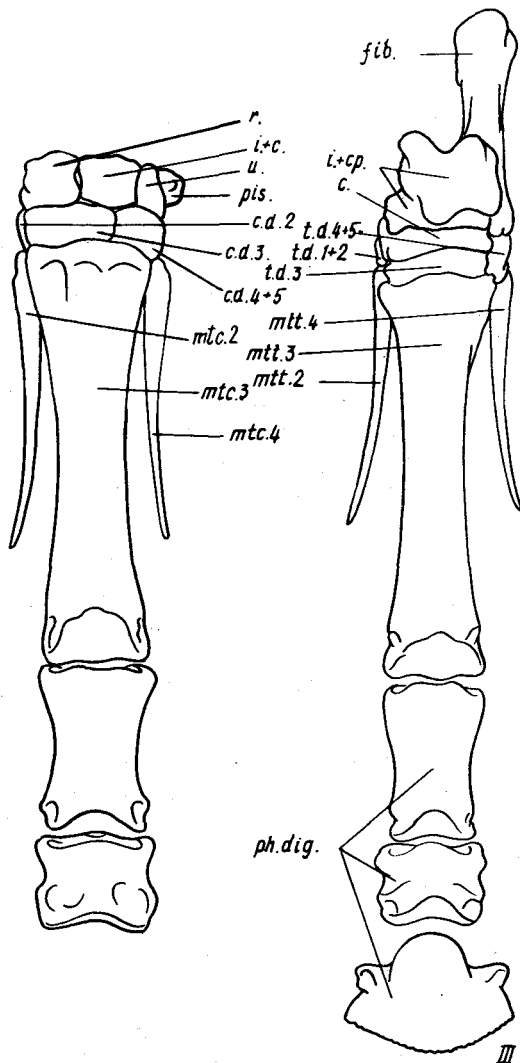
В задней конечности лошади (рис. 88, Б) в верхнем ряду предплюсны располагаются крупные пяточная (*fib.*) и таранная (*i.+cp.*) кости, последняя опирается на лежащую в среднем ряду уплощенную центральную кость (*c.*). Дистальный ряд содержит крупный третий элемент (*t.d.3*), а также небольшую, лежащую с латеральной стороны четвертую косточку (*t.d.4+5*). С медиальной стороны располагается неправильной формы кость, соответствующая слившимся первому и второму элементам

Рис. 88. Схема расположения костей в конечности лошади *Equus caballus*. Обозначения см. на рис. 85. Кроме того: *mtc.2*, *mtc.4*, *mtt.2*, *mtt.4* — грифельные косточки

(*t.d.1+2*). У некоторых особей эти элементы остаются разделными. Из трех плюсневых элементов нормального развития достигает третья косточка (*mtt.3*), тогда как две другие (*mtt.2*; *mtt.4*) представлены грифельвидными косточками. Единственный третий палец состоит из трех фаланг (*ph.dig.*) и имеет три сесамовидные косточки.

В связи с различным образом жизни млекопитающих (наземный, роющий, лазающий, водный и т.д.) существенно изменяется скелет конечностей, в первую очередь передних. Поэтому следует по возможности познакомиться на готовых препаратах со строением конечностей разных типов.

В отличие от большинства роющих млекопитающих крот — представитель отряда насекомоядных — не использует для рытья зубы, поэтому вся нагрузка при работе падает на передние конечности. Здесь на примитивный тип стопоходящей конечности накладываются приспособительные изменения, связанные с рытьем (рис. 89). Плечевая кость сильно укорочена и несет различные выступы и гребни для прикрепления мощной мускулатуры, что придает ей совершенно необычный вид. Сильно расширенная кисть превращена в лопату. Расширение кисти идет за счет некоторого



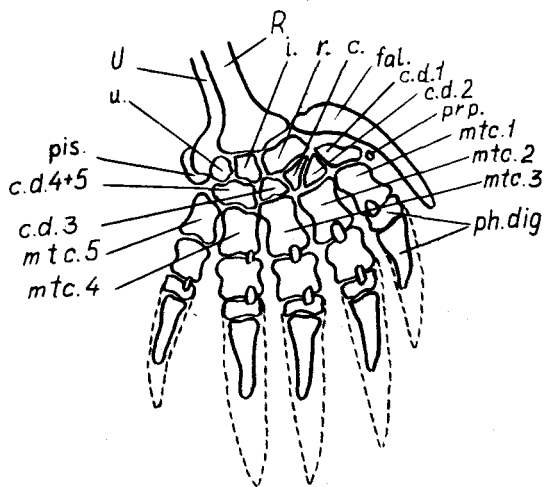


Рис. 89. Строение скелета кисти крота *Taipa europaea*. Обозначения см. на рис. 85. Кроме того: *c.* — центральная косточка; *fal.* — серповидная кость; *i.* — промежуточная косточка; *R* — лучевая кость предплечья; *U* — локтевая кость предплечья

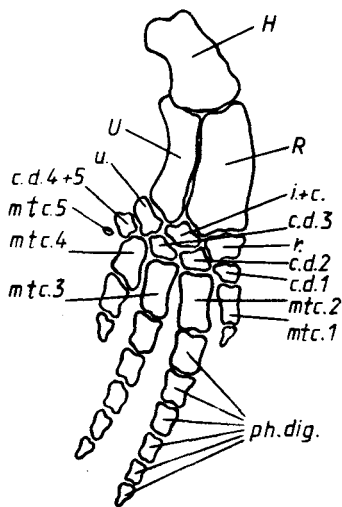


Рис. 90. Скелет передней конечности дельфина *Delphinus sp.* Обозначения см. на рис. 85. Кроме того:

H — плечевая кость; *U* — локтевая кость предплечья; *R* — лучевая кость предплечья

уплощения и укорочения всех костей. В проксимальном ряду запястья имеется три косточки: лучевая запястья (*r.*), промежуточная (*i.*) и локтевая запястья (*u.*), причем промежуточная сохраняет самостоятельность, т.е. не сливается с центральной. Следует отметить, что вышеназванные кости имеют очень сложную форму и на изображенную на рисунке тыльную поверхность кисти выходят только их небольшие участки. С латеральной стороны этот ряд замыкает уплощенная гороховидная косточка (*pis.*). С медиальной стороны расширение кисти идет за счет крупной уплощенной *серповидной кости* (*os falciforme, fal.*). Некоторые авторы считают ее увеличенным рудиментом предпервого пальца, однако на окрашенных ализаринном и просветленных в глицерине препаратах хорошо видна небольшая косточка, лежащая сбоку от первого дистального элемента запястья. Последнюю, вероятно, и следует считать рудиментом предпервого пальца (см. рис. 78, *prp.*), тогда серповидная кость скорее представляет собой сильно увеличенную сесамовидную косточку, как это и указывается в отдельных руководствах. В дистальном ряду запястья можно различить самостоятельные первую, вторую и третью косточки (*c.d.1*—*c.d.3*), более или менее точно противопоставленные трем первым косточкам пясти. Между второй и третьей косточками вклинивается лежащая здесь самостоятельно центральная косточка (*c.*). Четвер-

тый и пятый дистальные элементы сливаются в одну кость (с.д.4+5). Пять косточек пясти сильно расширены и укорочены (*mtc.1-mtc.5*). Из пяти пальцев (I-V) четыре имеют по три фаланги, а первый — только две (*ph.dig.*). Мощные когти покрывают не только концевую фалангу, но заходят и на предыдущую. Сесамовидные косточки многочисленны на вентральной стороне кисти, особенно в области пясти, но они имеются также и на дорсальной стороне. Расположение последних показано на рисунке.

Приспособление к водному образу жизни вызывает укорочение конечностей и превращение их в лапы. Особенно далеко этот процесс заходит в передних конечностях китообразных. В качестве примера можно рассмотреть скелет передней конечности дельфина (рис. 90). Здесь плечевая кость (*H*) сильно укорочена, укороченные лучевая (*R*) и локтевая (*U*) кости сильно уплощены и жестко соединены с плечевой. В проксимальном ряду запястья сохраняются три самостоятельные косточки: лучевая запястья (*r.*), промежуточная, с которой сливается центральная (*i.+c.*), и локтевая запястья (*u.*) Все три косточки, как, впрочем, и остальные кости кисти, имеют вид тонких широких пластинок. В дистальном ряду запястья — четыре косточки (с.д.1—с.д.4+5), из которых последняя является результатом слияния четвертого и пятого элементов. Из пяти пястных элементов (*mtc.1-mtc.5*) последний редуцирован до небольшого костного островка в расположенном здесь крупном хрящевом участке. Сохраняются только четыре пальца, из которых второй и третий сильно удлинены: второй имеет шесть фаланг, а третий — пять (*ph.dig.*). Пятый палец полностью редуцирован, первый имеет только одну, а четвертый — две фаланги.

МУСКУЛАТУРА

Для ознакомления с общими особенностями мускульной системы млекопитающих вполне пригодны традиционные лабораторные объекты, например белая крыса *Rattus norvegicus*, которая положена в основу предлагаемого описания и иллюстраций. Весьма доступными объектами могут также оказаться ободранные тушки разводимых на зверофермах хищных пушных зверей. В данном разделе кратко освещены особенности мышечной системы американской норки *Mustela vison* путем сравнительных замечаний и отдельных рисунков, а глазные мышцы рассмотрены на примере песца *Alopex lagopus*.

Из рассмотрения опущены подкожные лицевые мышцы, иннервируемые VII нервом, поскольку эта система, в составе которой различают несколько десятков отдельных плоских пучков мускульных волокон, не может быть удовлетворительно выявлена при помощи макроскопического анатомирования, достаточного для изучения большинства мышц.

При изучении мускулатуры важно учитывать некоторые общие

положения терминологического и методического характера, которые читатель найдет в начале разделов, посвященных мускулатуре амфибий (вторая книга настоящего издания – "Земноводные, пресмыкающиеся", с. 106–108) и птиц (с. 99–101 данной книги).

Поскольку поверхность мускулатуры шеи и значительной части туловища образована у млекопитающих мышцами плечевого пояса, выгодно принять иной порядок изучения отделов мускульной системы, чем был использован для четвероногих других классов, и начать с рассмотрения мускулатуры конечностей.

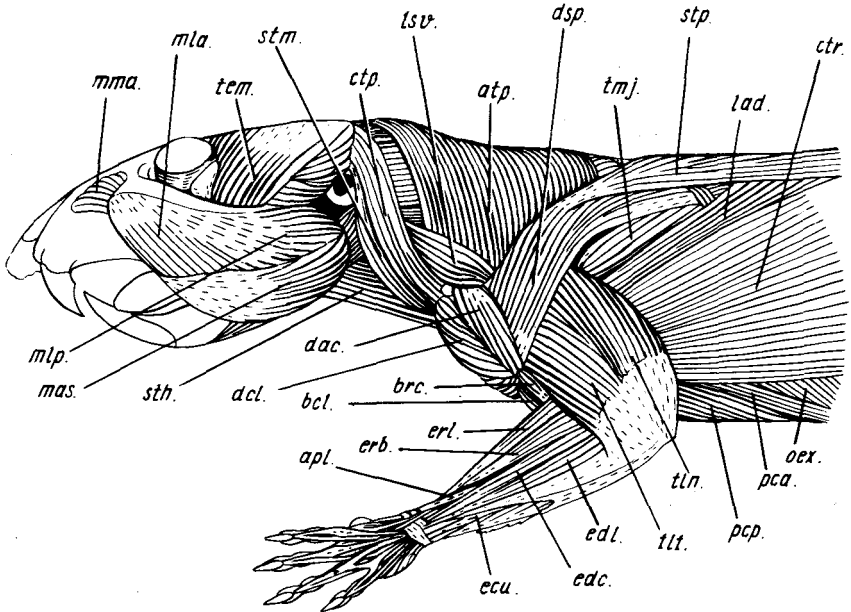


Рис. 91. Поверхностная мускулатура головы и передней конечности крысы *Rattus norvegicus* (вид сбоку):

apl. – длинный абдуктор I пальца; *atp.* – акромиальная порция трапециевидной мышцы; *bcl.* – длинная головка двуглавой мышцы плеча; *brs.* – плечевая мышца; *ctp.* – ключичная порция трапециевидной мышцы; *ctr.* – подкожная мышца туловища; *dac.*, *dcl.*, *dsp.* – соответственно актомиальная, ключичная и лопаточная порции дельтовидной мышцы; *ecu.* – локтевой разгибатель запястья; *edc.*, *edl.* – соответственно общий и латеральный разгибатели пальцев; *erb.*, *erl.* – соответственно короткий и длинный лучевые разгибатели запястья; *lad.* – широчайшая мышца спины; *lsv.* – вентральный подниматель лопатки; *mas.* – поверхностная жевательная мышца; *mla.*, *mtp.* – соответственно передняя и задняя части латеральной жевательной мышцы; *mma.* – передняя часть медиальной жевательной мышцы; *oex.* – наружная косая мышца живота; *pca.* – грудная мышца живота; *pcp.* – глубокая грудная мышца; *sth.* – грудинно-подъязычная мышца; *stm.* – грудинно-сосцевидная мышца; *stp.* – лопаточная порция трапециевидной мышцы; *tem.* – височная мышца; *tln.*, *tll.* – соответственно длинная и латеральная головки трехглавой мышцы; *tmj.* – большая круглая мышца

МУСКУЛАТУРА ПЕРЕДНЕЙ КОНЕЧНОСТИ

Первичная мускулатура передней конечности

К этой группе относятся мышцы, развивающиеся из специальных мускульных почек миотомов сомитов и потому изначально принадлежащие конечности.

Мускулатура плечевого пояса и плеча

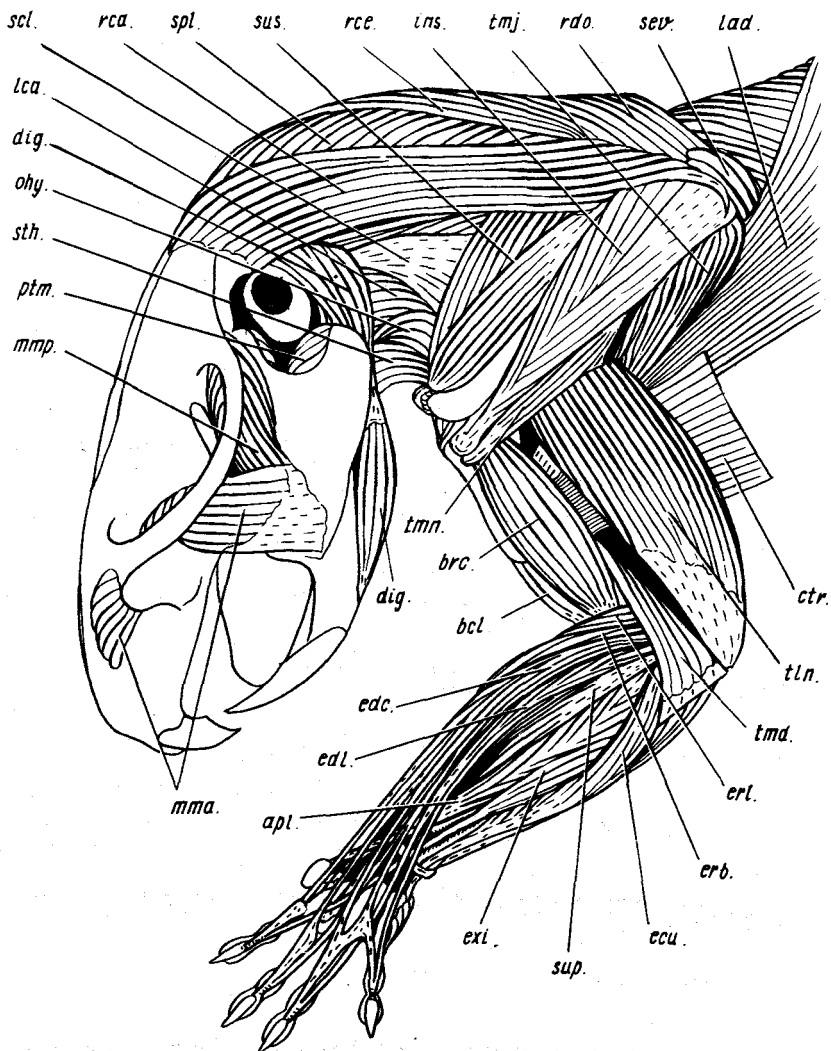
Начнем с расположенной на плечевом поясе дорсальной мускулатуры, включающей у млекопитающих девять мышц.

Широчайшая мышца спины (*m. latissimus dorsi*, рис. 91, 92, 94, *lad.*) частично прикрыта подкожной мышцей туловища, а также лопаточной порцией трапециевидной мышцы. Начинаясь от пятого и последующих грудных позвонков, а также от поясничной фасции, мышца тянется веером к медиальной поверхности проксимальной части плечевой кости, где оканчивается на гребне малого бугра. При сокращении мышца эффективно ретрагирует конечность и пронирует плечо.

Большая круглая мышца (*m. teres major*, рис. 91, 92, 94, *tmj.*) видна непосредственно впереди предыдущей. Начинаясь на заднем углу лопатки, мышца тянется параллельно ее заднему краю вниз и оканчивается на гребне малого бугра плечевой кости совместно с предыдущей; подобно ей, при сокращении ретрагирует конечность и пронирует плечо.

Дельтовидная мышца (*m. deltoideus*) охватывает сбоку и спереди проксимальную часть плеча. Зона отхождения мышцы растянута вдоль всей лопатки и ключицы. Согласно отделам этой зоны мышца четко подразделена на три порции. *Лопаточная порция* (*m. spinodeltoideus*, рис. 91, *dsp.*) берет начало, как непосредственно, так и при помощи апоневроза, на лопаточной ости, *акромиальная порция* (*m. acromiodeltoideus*, рис. 91, *dac.*) – на соответствующем отростке лопатки, *ключичная порция* (*m. clavodeltoideus*, рис. 91, 93, *dcl.*) – на латеральной половине ключицы. Все три порции оканчиваются почти совместно на гребне большого бугра плечевой кости. Лопаточная порция при сокращении ретрагирует конечность, акромиальная – отводит, а ключичная – приводит и протрагирует ее. У норки (см. рис. 96, А) окончание дельтовидной мышцы растянуто вдоль плечевой кости.

Для рассмотрения более глубоких мышц дельтовидную мышцу нужно аккуратно отделить от плечевого пояса, что позволит отгибать ее при изучении более глубоких мышц. После снятия дельтовидной мышцы, а также относящихся ко вторичной мускулатуре плечевого пояса трапециевидной мышцы и поднимателя лопатки (см. ниже) на латеральной стороне лопатки открываются две крупные специфичные для млекопитающих мышцы, производные надкоракоидного мускула, лишь вторично занявшие дорсальное положение.



Фиг. 92. Глубокая мускулатура головы и передней конечности крысы *Rattus norvegicus* (вид сбоку):

apl. — длинный абдуктор I пальца; *bcl.* — длинная головка двуглавой мышцы плеча; *brc.* — плечевая мышца; *ctr.* — обрезок подкожной мышцы туловища; *dig.* — двубрюшная мышца; *esi.* — локтевой разгибатель запястья; *edc., edl.* — соответственно общий и латеральный разгибатели пальцев; *erb., erl.* — соответственно короткий и длинный лучевые разгибатели запястья; *exi.* — особый разгибатель II пальца; *ins.* — заостренная мышца; *lad.* — широчайшая мышца спины; *lca.* — длинная мышца головы; *mmp., mma.* — соответственно передняя и задняя части медиальной жевательной мышцы; *ohy.* — лопаточно-подъязычная мышца; *ptm.* — внутренняя крыловидная мышца; *rca., rce. и rdo.* — соответственно головная, шейная и спинная порции ромбовидной мышцы; *scl.* — лестничная мышца; *sev.* — вентральная зубчатая мышца; *spl.* — пластывидная мышца; *sth.* — грудино-подъязычная мышца; *sup.* — супинатор; *sus.* — предостная мышца; *tln., tmd.* — соответственно длинная и медиальная головки трехглавой мышцы; *tmj.* — большая круглая мышца; *tmn.* — малая круглая мышца

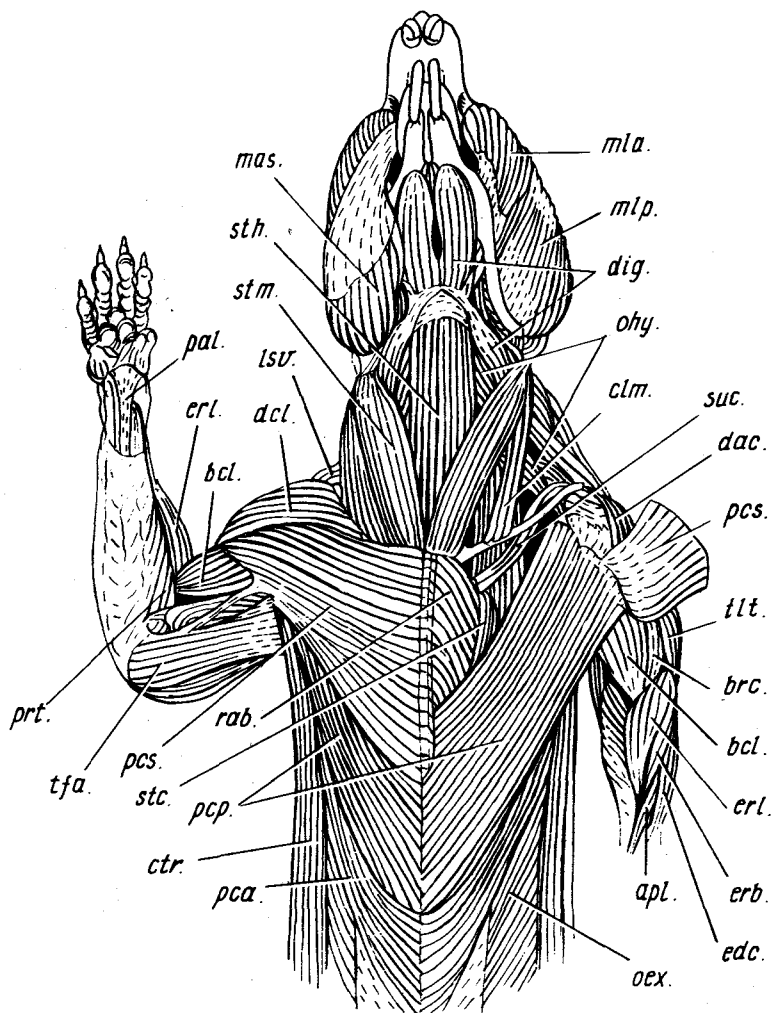


Рис. 93. Мускулатура передней части тела крысы *Rattus norvegicus* (вид снизу). На левой стороне тела удалены несколько мышц — поверхностная жевательная, ключичные порции трапециевидной и дельтовидной, а также частично поверхностная грудная:

apl. — длинный абдуктор I пальца; *bcl.* — длинная головка двуглавой мышцы плеча; *brc.* — плечевая мышца; *clm.* — ключично-сосцевидная мышца; *ctr.* — подкожная мышца туловища; *dac.*, *dcl.* — соответственно акромиальная и ключичная порции дельтовидной мышцы; *dig.* — двубрюшная мышца; *edc.* — общий разгибатель пальцев; *erb.*, *ert.* — соответственно короткий и длинный лучевые разгибатели запястья; *lsv.* — вентральный подниматель лопатки; *mas.* — поверхностная жевательная мышца; *mla.*, *mip.* — соответственно передняя и задняя части латеральной жевательной мышцы; *oex.* — наружная косая мышца живота; *ohy.* — лопаточно-подъязычная мышца; *pal.* — длинная ладонная мышца; *pca.* — грудная мышца живота; *pcp.*, *pcs.* — соответственно глубокая и поверхностная грудные мышцы; *prt.* — круглый пронатор; *rab.* — передний конец прямой мышцы живота; *stc.* — грудинно-реберная мышца; *sth.* — грудинно-подъязычная мышца; *stm.* — грудинно-сосцевидная мышца; *suc.* — подключичная мышца; *tfa.* — напрягатель фасции предплечья; *tlt.* — латеральная головка трехглавой мышцы плеча

Предостная мышца (*m. supraspinatus*, см. рис. 92, *sup.*) – самая передняя из прикрывающих лопатку мышц. Начинаясь от поверхности предостной ямки лопатки, она уходит под ее акромиальный отросток и крепится сухожилием на большом бугре плечевой кости. Это главный разгибатель плечевого сустава, протрагирующий конечность.

Заостная мышца (*m. infraspinatus*, см. рис. 92, *ins.*), соединенная с предыдущей мышцей плавным переходом, занимает одноименную ямку лопатки, откуда идет к проксимальному концу плечевой кости и оканчивается на ее большом бугре по соседству с окончанием предостной мышцы. При сокращении супинирует и отводит плечо.

Малая круглая мышца (*m. teres minor*, см. рис. 92, *tmn.*), вероятный гомолог дорсального мускула лопатки, примыкает сзади к заостной мышце и частично прикрыта ею. Начинаясь на заднем крае лопатки, она тянется латеральнее длинной головки трехглавой мышцы плеча к большому бугру плечевой кости. Способствует ретракции и супинации плеча.

Для изучения последней дорсальной мышцы (подлопаточной) удобно сначала рассмотреть и разрезать вентральные мышцы плечевого пояса. Это прежде всего комплекс трех грудных мышц, соединяющий плечевую кость и лопатку с вентральной стороной туловища.

Поверхностная грудная мышца (*m. pectoralis superficialis*, рис. 93, *psc.*) образует крупный треугольник на вентральной поверхности тела, начинаясь от грудины на большей части ее длины. Оканчивается мышца на дельтовидном гребне плечевой кости. При сокращении эффективно приводит, ретрагирует, а также пронирует плечо.

Глубокая грудная мышца (*m. pectoralis profundus*, рис. 93, *psp.*) видна, если отвернуть ключичную порцию дельтовидной мышцы и поверхностную грудную мышцу; последнюю необходимо для этого осторожно отделить от грудины. Описываемая мышца начинается на теле грудины, а оканчивается широким апоневрозом по линии, проходящей по плечевой кости от большого бугра к малому, и далее на коракоидный отросток лопатки. Мышца способна ретрагировать конечность вместе с поясом и относительно него (сгибая плечевой сустав). Она снабжена крупной дополнительной поверхностной порцией, которая образует обширный тонкий пласт, связанный с кожей и контролирующей ее положение, – так называемую *подкожную мышцу туловища* (*m. cutaneus trunci*, рис. 91, 93, *ctr.*). Она начинается при участии апоневроза от остистых отростков позвонков туловища каудальнее третьего грудного и связана позади с поверхностной фасцией основания хвоста.

Грудная мышца живота (*m. pectoralis abdominalis*, см. рис. 91, 93, 94, *pca.*) видна с поверхности позади и дорсальнее поверхностной грудной. Она начинается в виде тонкой ленты медиально от апоневрозов, одевающих прямую мышцу живота, откуда тянется вперед и вбок и уходит под поверхностную и глубокую грудные мышцы, округляясь и оканчиваясь на коракоидном отростке лопатки. При сокращении ретрагирует плечевой сустав.

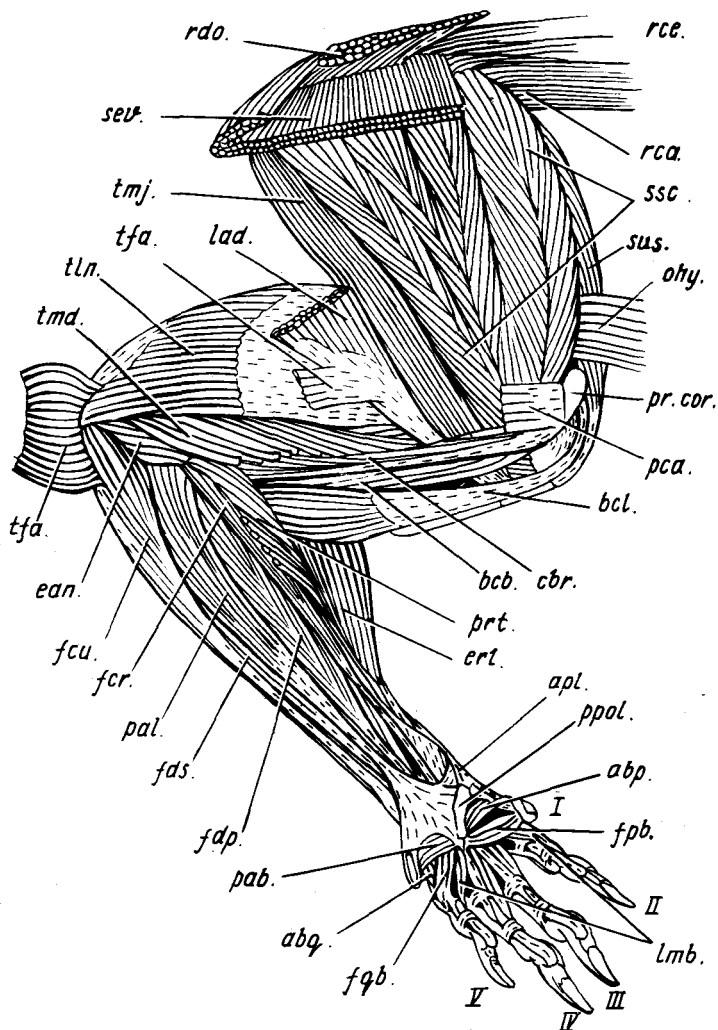


Рис. 94. Медиальная мускулатура плечевого пояса и передней конечности крысы *Rattus norvegicus*:

abp., *abq.* — абдукторы соответственно I и V пальцев; *apl.* — сухожилие длинного абдуктора I пальца; *bsb.*, *bcl.* — соответственно короткая и длинная головки двуглавой мышцы плеча; *cbr.* — коракоидно-плечевая мышца; *ean.* — надлоктево-локтевая мышца; *ert.* — длинный лучевой разгибатель запястья; *fcr.*, *fcu.* — соответственно лучевой и локтевой сгибатели запястья; *fdp.*, *fds.* — соответственно глубокий и поверхностный сгибатели пальцев; *fpb.*, *fqb.* — короткие сгибатели соответственно I и V пальцев; *lad.* — обрзок широчайшей мышцы спины; *lmb.* — червеобразные мышцы; *ohy.* — обрзок лопаточно-подъязычной мышцы; *pab.*, *pal.* — соответственно короткая и длинная ладонные мышцы; *pca.* — обрзок грудной мышцы живота; *pr.cor.* — коракоидный отросток лопатки; *prt.* — круглый пронатор; *ppol.* — преполлек; *rca.*, *rce.*, *rdo.* — обрзки ромбовидных мышц соответственно головы, шеи и спины; *sev.* — обрзок вентральной зубчатой мышцы; *ssc.* — подлопаточная мышца; *sus.* — предостная мышца; *tfa.* — обрзки напрягателя фасции предплечья; *tln.*, *tmd.* — соответственно длинная и медиальная головки трехглавой мышцы плеча; *tmj.* — большая круглая мышца; I—V — номера пальцев

У норки грудная мышца живота отсутствует.

Перерезав две только что рассмотренные мышцы и отделив ключицу от акромиального конца лопатки, удастся оттянуть конечность вместе с поясом вбок и рассмотреть мышцы на ее медиальной стороне, для чего еще нужно перерезать и убрать некоторые нервы и сосуды, а также жировую ткань.

Коракويدно-плечевая мышца (*m. coracobrachialis*, рис. 94, *сбр.*) тонким тяжем проходит по медиальной стороне плеча от коракويدного отростка лопатки до медиального надмыщелка плечевой кости. Ее волокна оканчиваются на дистальной половине стержня кости и упомянутом надмыщелке. Мышца способна слабо приводить плечо.

У норки коракويدно-плечевая мышца отсутствует.

Подлопаточная мышца (*m. subscapularis*, рис. 94, 96, *Б, ssc.*), исходно относящаяся к дорсальной группе, подстиляет лопатку изнутри. Начинаясь при помощи нескольких апоневрозов от всей поверхности подлопаточной ямки, она обнаруживает сложноперистую внутреннюю структуру, которая обуславливает значительную силу, в то же время ограничивая амплитуду сокращения мышцы. Оканчивается она на медиальной стороне проксимального конца плечевой кости – на ее малом бугре. При сокращении способна пронировать плечо. Но главная ее роль состоит в фиксации плечевого сустава в дополнение к недостаточно прочной суставной сумке.

Плечевой отдел занимают мышцы, управляющие движениями в локтевом суставе.

Трехглавая мышца плеча (*m. triceps brachii*) – мощный разгибатель локтевого сустава, все головки которого оканчиваются на локтевом отростке одноименной кости. *Длинная головка* (*caput longum*, см. рис. 91, 92, *tlп.*) дальше других выступает в дорсальном направлении. Она начинается от нижней трети заднего края лопатки и потому при сокращении обуславливает помимо разгибания локтевого сустава также ретракцию конечности в целом. *Латеральная головка* (*caput laterale*, см. рис. 91, *tlт.*) тянется по наружной стороне плечевой кости от большого бугра и его гребня. *Медиальная головка* (*caput mediale*, см. рис. 92, 94, *tlм.*), частично прикрытая изнутри напрягателем фасции предплечья (см. ниже) и хорошо заметная снаружи после удаления латеральной головки, начинается на значительной площади дорсальной поверхности плечевой кости. В качестве добавочной головки обычно рассматривают маленькую примыкающую изнутри *надблоково-локтевую мышцу* (*m. epitrochleoanconeus*, рис. 94, *епл.*), которая в действительности представляет остаток локтевого разгибателя предплечья низших тетрапод. Мышца проходит от медиального надмыщелка плечевой кости к локтевому отростку и при сокращении отводит предплечье, смещая отросток медиально, а также способствует разгибанию сустава.

Напрягатель фасции предплечья, иначе надблоковая мышца (*m. tensor fasciae antebrachialis*, s. *epitrochlearis*, см. рис. 93, 94, *тфа.*), плоской

лентой прилегает изнутри к трехглавой мышце. Начинается на медиальной стороне конечной части широчайшей мышцы спины, а оканчивается на локтевом отростке и поверхностной фасции предплечья, разгибая при сокращении локтевой сустав.

У норки напрягатель фасции предплечья (см. рис. 96) раздвоен; помимо малой порции, весьма близкой к тому, что характерно для крысы, в этом случае имеется крупная порция, расположенная позади трехглавой мышцы плеча и хорошо заметная снаружи. Начинается она апоневрозом от заднего края лопатки. Оканчиваясь на локтевом отростке одноименной кости и на фасции предплечья, порция разгибает локтевой сустав и к тому же эффективно ретрагирует конечность относительно лопатки.

Двуглавая мышца плеча (*m. biceps brachii*) в полном соответствии с названием образована у крысы двумя головками. Более крупная *длинная головка* (*caput longum*, см. рис. 92, 93, 94, *bcl.*) начинается от бугра лопатки перед плечевым суставом, а более медиальная *короткая головка* (*caput breve*, рис. 94, *bcb.*) — от коракويدного отростка лопатки совместно с коракويدно-плечевой мышцей. Обе головки объединяются дистальнее середины длины плеча и оканчиваются двумя короткими сухожилиями на костях предплечья вблизи локтевого сустава. Мышца сгибает локтевой сустав.

У норки короткая головка двуглавой мышцы плеча не развита.

Плечевая мышца (*m. brachialis*, см. рис. 91, 92, *brc.*) видна латеральнее двуглавой. Она начинается на дорсальной поверхности проксимального конца плечевой кости, затем латеральнее гребня большого бугра, а в дистальной части кости — и на ее вентральной стороне. Короткое конечное сухожилие вклинивается между обоими сухожилиями предыдущей мышцы и крепится к локтевой кости. Мышца, подобно предыдущей, сгибает плечевой сустав.

Мускулатура предплечья и кисти

В связи с характерным для млекопитающих расположением конечности в парасагиттальной плоскости плечо ориентировано первично волярной поверхностью вперед. В этих условиях нормальная постановка кисти на грунт достигается ее пронацией вместе с дистальной частью предплечья фактически на 180°. В результате первично дорсальная, разгибательная поверхность предплечья обращена в его середине латерально, сгибательная — медиально, а преаксиальный край предплечья смотрит вверх и вперед.

Из восьми расположенных в предплечье разгибательных мускулов с поверхности видны шесть, которые предлагается рассмотреть, начиная спереди. Лучевой разгибатель кисти у крысы, как и у многих других млекопитающих, полностью подразделен на два мускула — короткий и длинный.

Длинный лучевой разгибатель запястья (*m. extensor carpi radialis longus*, см. рис. 91, 93, 94, *erl.*) – передний из двух. Он начинается довольно проксимально на гребне латерального надмыщелка плечевой кости, проходит под сухожилием абдуктора I пальца и оканчивается сухожилием на второй пястной кости. При сокращении разгибает предплечно-запястный и запястно-пястный (II) суставы.

Короткий лучевой разгибатель запястья (*m. extensor carpi radialis brevis*, см. рис. 91, 93, *erb.*) примыкает сзади к предыдущему, начинаясь чуть дистальнее на том же гребне, проходит рядом с этим мускулом и посылает конечное сухожилие к третьей пястной кости. При сокращении разгибает предплечно-запястный и запястно-пястный (III) суставы.

Длинный абдуктор I пальца (*m. abductor pollicis longus*, см. рис. 91, 92, *apl.*) выходит на поверхность только своей дистальной частью. Начинаясь на проксимальных половинах костей предплечья, а также от межкостной перепонки, он пересекает предплечье косо в медиальном направлении и оканчивается сухожилием на основании первой пястной кости, медиальном конце преполлекса и довольно тонким продолжением тянется до фаланги I пальца. Отводит и разгибает палец, приводит медиально кисть и супинирует ее.

Разгибатели II–V пальцев образуют на дорсальной стороне каждого из них одинаковую систему из двух сухожилий – медиального, идущего ближе к преаксиальной стороне пальца, и латерального позади него. Оба оканчиваются совместно на средней фаланге, разгибая проксимальный и средний пальцевые суставы, а также кисть в целом. Медиальное сухожилие способствует смещению пальца вперед (приведению), а латеральное – назад (отведению). Разгибание когтевых фаланг осуществляется эластичными связками, идущими к ним от средних суставов пальцев.

Общий разгибатель пальцев (*m. extensor digitorum communis*, см. рис. 91, 92, *edc.*) у млекопитающих представляет собой одну из двух частей соответствующего мускула низших тетрапод, расположенную более медиально. Начинается на гребне латерального надмыщелка плечевой кости непосредственно дистальнее отхождения короткого лучевого разгибателя кисти. Дистальный мускул подразделяется на пять пучков, образуя медиальные разгибательные сухожилия II–V пальцев, а также латеральное сухожилие III пальца.

Латеральный разгибатель пальцев (*m. extensor digitorum lateralis*, см. рис. 91, 92, *edl.*) примыкает сзади к предыдущему, начинаясь на плечевой кости вплотную дистальнее его. Образует латеральные разгибательные сухожилия IV и V пальцев.

Локтевой разгибатель запястья (*m. extensor carpi ulnaris*, см. рис. 92, *ecu.*) – крайний задний мускул в обсуждаемой группе. Он начинается на латеральном надмыщелке плеча и на латеральной стороне проксимальной части локтевой кости, а оканчивается сухожилием на латеральной стороне пятой пястной кости. При сокращении разгибает, отводит латерально и пронирует кисть.

Еще два глубоких мускула-разгибателя видны после снятия лучевых и локтевых разгибателей кисти.

Супинатор (*m. supinator*, см. рис. 92, *sup.*) тянется непосредственно медиальнее длинного абдуктора I пальца от латерального надмышелка плечевой кости к дорсальной поверхности лучевой и крепится в средней ее части. Действует в соответствии с названием.

Особый разгибатель II пальца (*m. extensor indicis proprius*, см. рис. 92, *exi.*) начинается на латеральной стороне средней части локтевой кости, тянется по ее поверхности и образует латеральное разгибательное сухожилие II пальца. При сокращении разгибает палец и отклоняет его латерально.

Группа длинных сгибателей, занимающая медиальную сторону предплечья, включает шесть мускулов.

Круглый пронатор (*m. pronator teres*, рис. 94, *prt.*), самый передний мускул в обсуждаемой группе, начинается на медиальном надмышелке плечевой кости, рядом с суставной поверхностью, а дистальными волокнами — от фасции предплечья. Отсюда он тянется к середине лучевой кости и оканчивается на ее дорсальной стороне непосредственно конутри от окончания супинатора. Отклоняя лучевую кость вентрально, мускул пронирует и приводит предплечье.

Лучевой сгибатель запястья (*m. flexor carpi radialis*, рис. 94, *fcr.*) примыкает к пронатору сзади и частично прикрыт им. Этот мускул начинается на внутреннем надмышелке плеча совместно с предыдущим, а оканчивается на основании третьей пястной кости. Действует в соответствии с названием.

Локтевой сгибатель запястья (*m. flexor carpi ulnaris*, рис. 94, 95, *fcu.*) — самый задний мускул на вентральной поверхности предплечья. Начинаясь на локтевом отростке одноименной кости, он посылает конечное сухожилие к гороховидной кости запястья. При сокращении сгибает кисть.

Длинная ладонная мышца (*m. palmaris longus*, см. рис. 94, *pal.*) проходит поверхностно по центру рассматриваемой мышечной группы. Она начинается на внутреннем надмышелке плечевой кости, а ее конечное сухожилие дистально расширяется и переходит в ладонную фасцию. Последняя у крысы сильно преобразована в связи с формированием пяти ладонных подушек (мозолей) и включает две дополнительных косточки, медиальная из них, более крупная, считается гомологом преполлекса. От этого комплекса начинаются маленькие и относительно слабые мышцы, связанные с I и V пальцами. *Абдуктор I пальца* (*m. abductor pollicis*, см. рис. 94, *abr.*), размещенный внутри плотного хрящеватого колпачка радиальной проксимальной подушки, ориентирован поперечно, проходя от заключенного в ладонную фасцию преполлекса к первой пястной кости. При сокращении мышца отгибает эту кость в волярном направлении и к центру ладони. *Короткий сгибатель I пальца* (*m. flexor pollicis brevis*, см. рис. 94, *fpb.*) проходит дистальнее абдуктора от середины

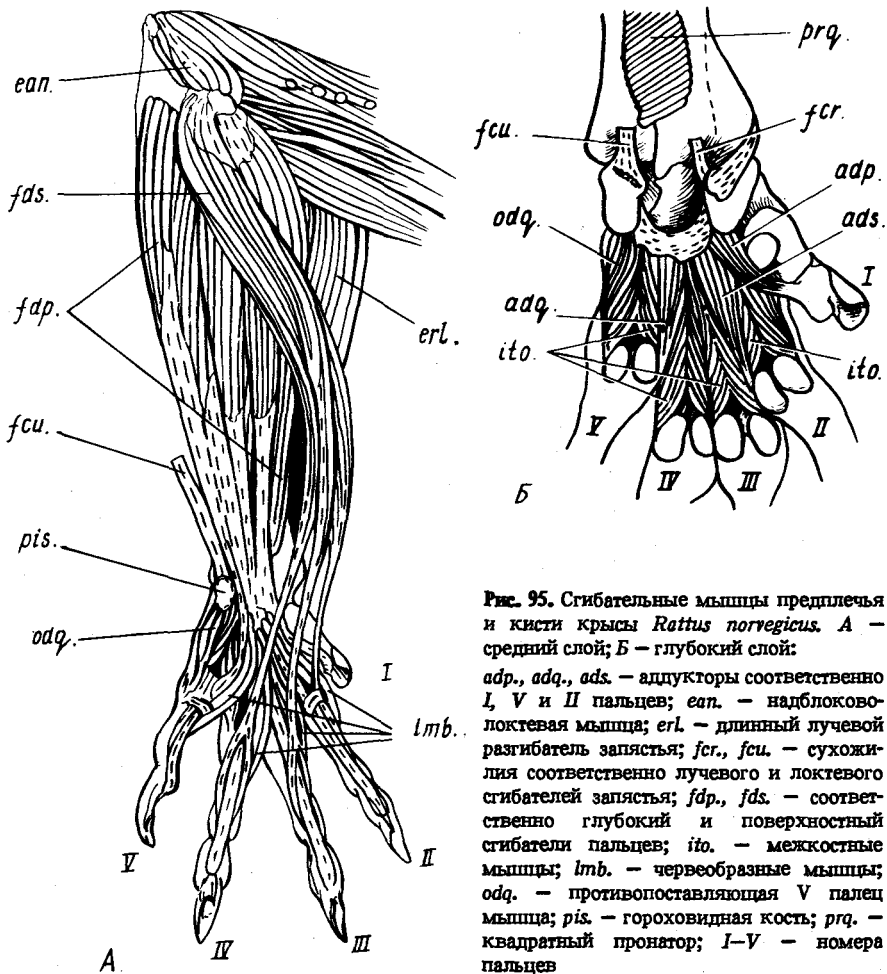


Рис. 95. Сгибательные мышцы предплечья и кисти крысы *Rattus norvegicus*. А — средний слой; Б — глубокий слой: *adp.*, *adq.*, *ads.* — аддукторы соответственно I, V и II пальцев; *eap.* — надблоково-локтевая мышца; *erl.* — длинный лучевой разгибатель запястья; *fcr.*, *fcu.* — сухожилия соответственно лучевого и локтевого сгибателей запястья; *fdp.*, *fds.* — соответственно глубокий и поверхностный сгибатели пальцев; *ito.* — межкостные мышцы; *lmb.* — червеобразные мышцы; *odq.* — противопоставляющая V палец мышца; *pis.* — гороховидная кость; *prq.* — квадратный пронатор; I—V — номера пальцев

ладони, где начинается на медиальном конце преполлекса, к единственной фаланге I пальца. Действует аналогично предыдущей мышце, а также сгибает палец. *Короткая ладонная мышца* (*m. palmaris brevis*, см. рис. 94, *rab.*) поперечно пересекает плотный колпачок ульнарной проксимальной подушки, соединяя его латеральный край, скрывающий небольшое сесамовидное остоконение, с ульнарным концом преполлекса. При сокращении напрягает подушку и смещает ее медиально. *Короткий сгибатель V пальца* (*m. flexor digiti quinti brevis*, см. рис. 94, *fqb.*) частично прикрыт той же подушкой. Он тянется от дистального конца преполлекса к основанию проксимальной фаланги V пальца и соединен рудиментом

постаксиальной ветви прободенного сухожилия (см. ниже) с основанием второй фаланги. Приводит палец, сгибает его базальный и средний суставы.

Абдуктор V пальца (*m. abductor digiti quinti*, см. рис. 94, *abq.*) занимает ульнарную сторону ладони, начинаясь от самого края сухожилия длинной ладонной мышцы и колпачка ульнарной проксимальной подушки (от упомянутого выше сесамовидного окостенения). Мускульные волокна оканчиваются частично вместе с предыдущей мышцей, а в основном совместно с более глубокой. Это *противопоставляющая V палец мышца* (*m. opponens digiti quinti*, рис. 95, *odq.*), проходящая под прикрытием двух предыдущих от гороховидной кости и латеральной части глубокой ладонной фасции к основанию первой фаланги V пальца, где крепится при посредстве латеральной сесамовидной косточки пястно-фалангового сустава. Вместе с абдуктором сгибает этот сустав и отгибает вентрально V пястную кость.

Для изучения более глубокой мускулатуры необходимо снять ладонную фасцию вместе с заключенными в ней окостенениями и начинающимися здесь мышцами.

Поверхностный сгибатель пальцев (*m. flexor digitorum superficialis*, см. рис. 94, 95, *A, fds.*) проходит глубже длинной ладонной мышцы от внутреннего надмыщелка плечевой кости. Дистально мускул делится на три пучка, посылающие сухожилия ко II–IV пальцам. Эти сухожилия оканчиваются снизу на вторых фалангах. В типичных случаях, как для III и IV пальцев, они раздвоены на конце, охватывая вилочкой главное сгибающее сухожилие (принадлежащее глубокому сгибателю пальцев), а потому их называют прободенными сухожилиями. В сухожилии II пальца развита лишь преаксиальная ветвь (в V пальце имеется обособленный рудимент прободенного сухожилия, представленный постаксиальной ветвью). При сокращении мышца сгибает базальные и средние суставы II–IV пальцев, а также кисть в целом.

Глубокий сгибатель пальцев (*m. flexor digitorum profundus*, см. рис. 94, 95, *A, fdp.*) — самый крупный мускул в рассматриваемой группе. Он начинается двумя небольшими обособленными головками на медиальном надмыщелке плечевой кости и еще одной крупной головкой на вентральной поверхности проксимальных половин костей предплечья. Конечные сухожилия головок мускула сливаются в области запястья в общую пластинку, дистальнее делящуюся на пять сухожилий — к когтевым фалангам пальцев. При этом сухожилия III и IV пальцев проходят сквозь вилочки прободенных сухожилий. Действие мускула соответствует названию и, кроме того, включает сгибание кисти. *Червеобразные мышцы* (*mm. lumbricales*, см. рис. 94, 95, *A, lmb.*), вполне соответствующие таковым рептилий, проходят тонкими пучками по медиальной стороне II–V пальцев, начинаясь волярно на общей сухожильной пластинке глубокого сгибателя. Мышца V пальца оканчивается на медиальной стороне его базальной фаланги, а остальные три посылают тонкие сухожи-

лия, которые вливаются в медиальные разгибательные сухожилия близ концов первых фаланг. Рассматриваемые мышцы передают усилие глубокого сгибателя на первые фаланги пальцев и способствуют их медиальному отклонению (т.е. приведению).

Более глубокие вентральные мышцы, которые видны после удаления сухожилия глубокого сгибателя пальцев, начинаются на глубокой волярной фасции, связанной со всеми костями запястья. *Аддуктор I пальца* (m. adductor pollicis, рис. 95, Б, *adp.*), самый медиальный и короткий из них, оканчивается на единственной фаланге I пальца, *аддуктор II пальца* (m. adductor digiti secundi, рис. 95, Б, *ads.*) крепится тонким сухожилием на тыльной стороне пальца близ конца первой фаланги. Конечное сухожилие *аддуктора V пальца* (m. adductor digiti quinti, рис. 95, Б, *adq.*) тянется по медиальной стороне его первой фаланги и вливается в медиальное сгибательное сухожилие близ его конца. Эта мышца отклоняет палец не только по направлению к середине ладони, но и к средней линии тела (т.е. это аддуктор в более точном смысле). Наконец, лежащие глубже описанных *межкостные мышцы* (mm. interossei, рис. 95, Б, *ito.*) присутствуют в количестве семи штук – по паре для II–IV пальцев, где они крепятся к основаниям базальных фаланг при посредстве сесамовидных косточек, и одна (медиальная) для V пальца. Эти мышцы сгибают пястно-фаланговые суставы.

Квадратный пронатор (m. pronator quadratus, рис. 95, Б, *prq.*) виден после удаления сгибателей на волярной стороне дистального участка предплечья, а проксимально сходит на нет. Он соединяет поперечным слоем коротких волокон лучевую кость с локтевой и при сокращении смещает ее вентрально относительно последней, тем самым пронировав предплечье и кисть.

Вторичная мускулатура передней конечности

К этой группе относятся части осевой соматической, а также висцеральной мускулатуры, дополнительно привлеченные к обслуживанию передней конечности, а именно выполняющие ответственную функцию подвески плечевого пояса к осевому скелету и черепу. Для млекопитающих специфичны прежде всего сложность и мощность висцерального компонента обсуждаемой группы – трапецевидного мускула, затем, возможно, связанная с этим обстоятельством слабость поднимателя лопатки, а также простота мощной вентральной зубчатой мышцы и присутствие дифференцированной ромбовидной.

Трапецевидная мышца (m. trapezius), обширным пластом одевающая шею и переднюю часть спины, имеет висцеральное происхождение и иннервируется добавочным (XI) головным нервом, как, впрочем, и несколькими спинно-мозговыми (вторично). Она четко распадается на три порции, выделенные терминологически как отдельные мышцы. *Ключичная порция* (m. clavotrapezius, см. рис. 91, *ctr.*) широкой лентой

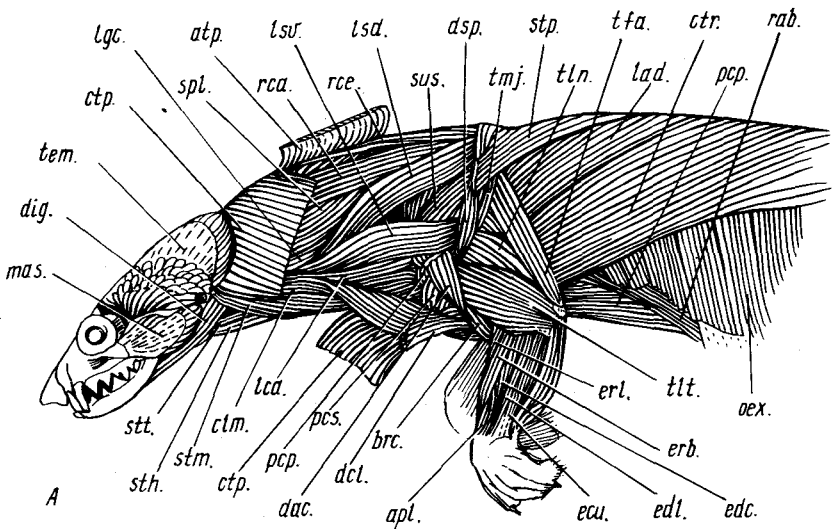
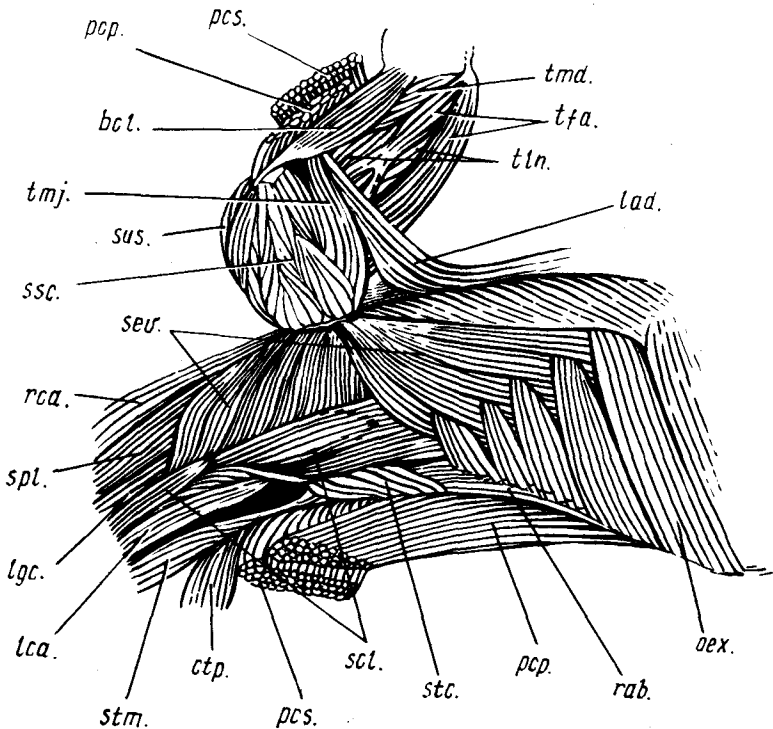


Рис. 96. Мускулатура передней части тела американской норки *Mustela vison* (вид сбоку). А — частично сняты акромиальная и ключичная порции трапециевидной мышцы; Б — перерезаны грудные мышцы, лопатка вместе с передней конечностью отвернута вбок и вверх:

apl. — длинный абдуктор I пальца; *atp.* — акромиальная порция трапециевидной мышцы; *bcl.* — длинная головка двулапой мышцы плеча; *brc.* — плечевая мышца; *clm.* — ключично-сосцевидная мышца; *ctp.* — ключичная порция трапециевидной мышцы; *ctr.* — подкожная мышца туловища; *dac.*, *dcl.* — соответственно акромиальная и ключичная порции дельтовидной мышцы; *dig.* — двубрюшная мышца; *dsp.* — лопаточная порция дельтовидной мышцы; *ecu.* — локтевой разгибатель запястья; *edc.*, *edt.* — соответственно общий и латеральный разгибатели пальцев; *erb.*, *erl.* — соответственно короткий и длинный лучевые разгибатели запястья; *lad.* — широчайшая мышца спины; *lca.* — длинная мышца головы; *lgc.* — длинейшая мышца головы; *lsd.*, *lsv.* — соответственно дорсальный и вентральный подниматели лопатки; *mas.* — поверхностная жевательная мышца; *oex.* — наружная косая мышца живота; *pcr.*, *pcs.* — соответственно глубокая и поверхностная грудные мышцы; *rab.* — прямая мышца живота; *rca.*, *rce.* — ромбовидные мышцы соответственно головы и шеи; *scl.* — лестничная мышца; *sev.* — вентральная зубчатая мышца; *spl.* — пластывревидная мышца; *ssc.* — подлопаточная мышца; *stc.* — грудинно-реберная мышца; *sth.* — грудинно-подъязычная мышца; *stm.* — грудинно-сосцевидная мышца; *stp.* — лопаточная порция трапециевидной мышцы; *stt.* — грудинно-щитовидная мышца; *sus.* — предночная мышца; *tem.* — височная мышца; *tfa.* — напрягатель фасции предплечья; *tln.*, *tit.*, *tmd.* — соответственно длинная, латеральная и медиальная головки трехглавой мышцы; *tmj.* — большая круглая мышца

пересекает наискось латеральную поверхность шеи. Впереди она крепится на затылочном гребне черепа, откуда тянется назад и вниз и оканчивается спереди на среднем участке ключицы. При сокращении тянет ключицу вместе с лопаткой вперед и способствует задиранию головы, а при одностороннем сокращении — ее боковому наклону. *Акромиальная порция* (*m. acromioclaviculi*, см. рис. 91, *atp.*) значительно шире ключичной. Она связана впереди со срединным швом пластывревидной мышцы и



Б

Рис. 96. Продолжение

с остистым отростком второго грудного позвонка, а позади — с краем лопаточной ости на большем ее протяжении и с краем акромиального отростка. Мышца фиксирует лопатку и перемещает ее вперед относительно позвоночника. Так называемая *лопаточная порция* (*m. spinotrapezius*, см. рис. 91, *stp.*) располагается в целом позади лопатки. Начинаясь при участии апоневроза от остистых отростков позвонков — от IV грудного до II поясничного, — ее волокна тянутся вперед и вбок, собираясь веером на дорсальную часть края лопаточной ости. Порция фиксирует лопатку относительно позвоночника, оттягивая в медиокаудальном направлении ее дорсальный отдел.

Грудинно-ключично-сосцевидная мышца (*m. sternocleidomastoideus*), также принадлежащая к группе трапециевидной и иннервируемая добавочным нервом, проходит наискось по вентральной стороне шеи, будучи частично прикрыта ключичной порцией трапециевидной мышцы. Описываемая мышца состоит из двух мускульных пучков, каждый из которых обычно рассматривается в качестве самостоятельной мышцы.

Поверхностная *грудинно-сосцевидная мышца* (*m. sternomastoideus*, см. рис. 91, 93, *stm.*) соединяет сосцевидную кость черепа с передним краем рукоятки грудины. *Ключично-сосцевидная мышца* (*m. cleidomastoideus*, см. рис. 93, *clm.*), полностью скрытая под ключичной порцией трапецевидной мышцы, тянется от сосцевидной кости к ключице. Оба мускула опускают шею и голову, при одностороннем сокращении наклоняют ее вбок, а при фиксированной голове ключично-сосцевидная мышца способствует протракции плечевого пояса.

У норки ключичная порция трапецевидной мышцы (рис. 96, *ctp.*), значительно более широкая и мощная, чем у крысы, частично связана позади с рукояткой грудины. Вследствие редукции ключицы она, так же как и ключично-сосцевидная мышца (*clm.*), позади прямо переходит в ключичную порцию дельтовидной мышцы (*dcl.*), совместно образуя комплексную *плечеголовную мышцу* (*m. brachiocephalicus*) – эффективный разгибатель плечевого сустава и протрактор конечности.

Для изучения других мышц разбираемой группы необходимо снять трапецевидную мышцу, после чего будут доступны рассмотрению ромбовидная мышца и вентральный подниматель лопатки.

Ромбовидная мышца (*m. rhomboideus*) образует второй пласт мускульных волокон, которые тянут лопатку краниомедиально, дополняя ее фиксацию относительно осевого скелета. Мышца подразделена на три порции. Четко обособленная *головная порция* (*m. rhomboideus capitis*, см. рис. 92, 94, *rca.*) начинается на сосцевидном отростке и затылочном гребне черепа. Она расщеплена вдоль на две ленты, более мощная из них, наружная, оканчивается на позвоночном крае лопатки, а тонкая внутренняя порция, скрытая под вентральным краем предыдущей, – отдельно на верхней части переднего края лопатки. Помимо фиксации последней порция способствует подниманию головы. *Шейная* (*m. rhomboideus cervicis*, см. рис. 92, 94, *rce.*) и *спинная порции* (*m. rhomboideus dorsi*, см. рис. 92, 94, *rdo.*), волокна которых тянутся от срединного шва пластыревидной мышцы и от остистого отростка II грудного позвонка, слабо разграничены, оканчиваясь на позвоночном крае лопатки.

Вентральный подниматель лопатки (*m. levator scapulae ventralis*, см. рис. 91, 102, *lsv.*), называемый также атланта-лопаточной (или лопаточно-поперечной) мышцей (*m. atlantoscapularis*, s. *omotraversarius*), соединяет узкой лентой поперечный отросток атланта с акромиальным отростком лопатки. Тянет ее вентральным отделом вперед.

У норки имеется также *дорсальный подниматель лопатки* (*m. levator scapulae dorsalis*, рис. 96, А, *lsd.*), который тянется к поперечному отростку атланта от дорсального участка лопаточной ости.

Вентральная зубчатая мышца (*m. serratus ventralis*, см. рис. 92, 94, 102, *sev.*) хорошо видна после препаровки, предложенной на с. 324 для рассмотрения медиальных мышц плечевого пояса (изображено для норки на рис. 96, Б). Эта крупная мышца представляет собой веер мускульных пучков, которые тянутся от поперечных отростков большинства (иногда

всех) шейных позвонков и семи передних ребер к медиальной стороне дорсального края лопатки, эффективно подвешивая к ней осевой скелет. Такое строение позволяет мышце как успешно амортизировать удары при приземлении на передние конечности, так и участвовать в активном выполнении толчков.

Подключичная мышца (m. subclavius, см. рис. 93, 102, *сис.*), которую удобно рассмотреть на том же препарате, начинается в виде тонкого мускульного тяжа на первом ребре и оканчивается на передней стороне латерального конца ключицы. При сокращении мышца оттягивает ключицу назад.

МУСКУЛАТУРА ЗАДНЕЙ КОНЕЧНОСТИ

Древняя обособленность ведущей к млекопитающим ветви тетрапод по отношению к зауропсидам обусловила глубокие отличия в разбираемом отделе мускульной системы, что в наибольшей степени касается бедренной мускулатуры. Большое влияние на формирование этой мускулатуры оказала постановка конечностей в парасагиттальной плоскости. Отмеченное у других амниот каудальное перемещение первично вентральных мышечных групп четко выражено и у млекопитающих.

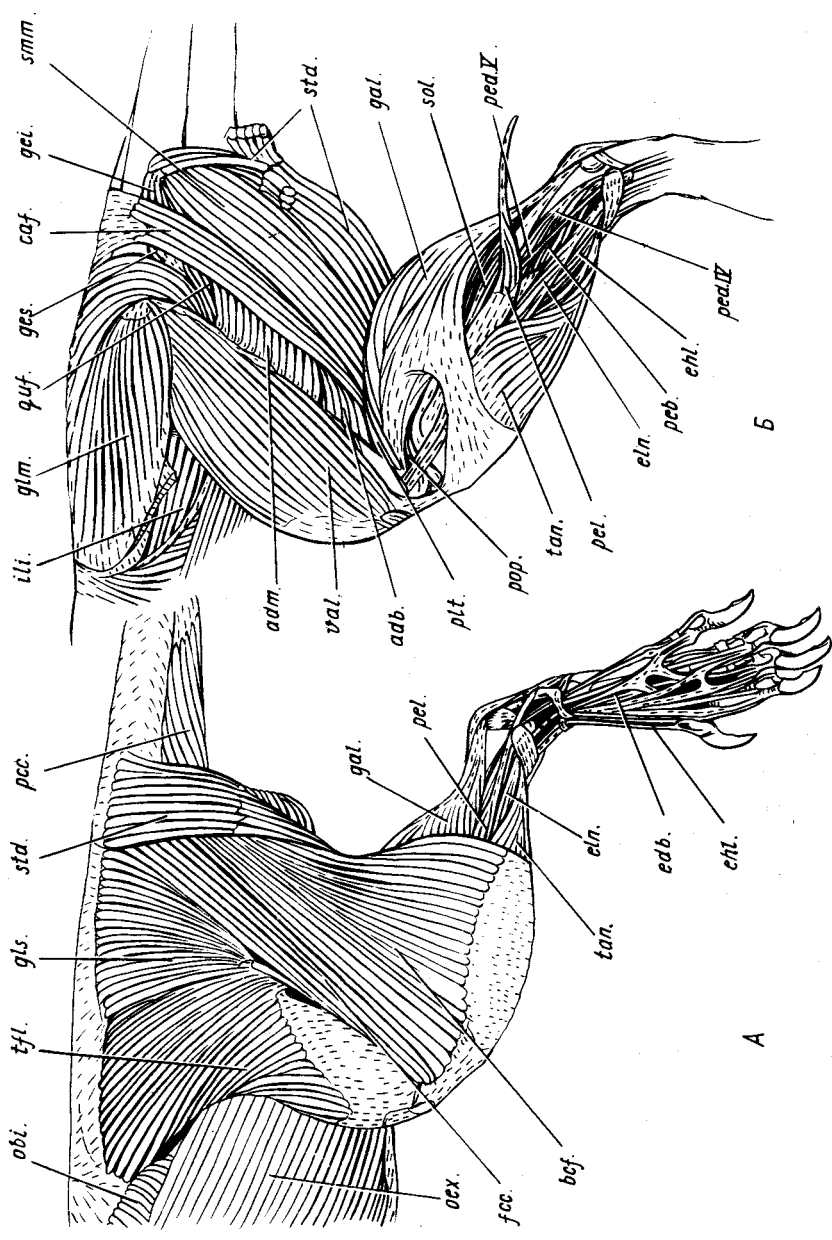
Мускулатура таза и бедра

У многих млекопитающих мускулатура таза и бедра обнаруживает значительную вариабельность, в том числе индивидуальную, что породило существенные разногласия в гомологизации некоторых мышц и соответственно расхождения в их наименовании. Это касается, например, большой и короткого аддукторов, хвостово-бедренной, задней части стройной мышцы и ряда других.

Латеральная поверхность мускулатуры таза и бедра покрыта плотным слоем соединительной ткани, маскирующим границы между мышцами. Она может быть частично снята пинцетом, а частично разорвана иглой по границам мышц, но работа требует внимания и осторожности. Перед-

Рис. 97. Мускулатура задней конечности крысы *Rattus norvegicus* (вид сбоку). А — поверхностная картина; Б — после удаления поверхностных мышц бедра:

adb., *adm.* — соответственно короткий и большой аддукторы; *bcf.* — двуглавая мышца бедра; *caf.* — хвостово-бедренная мышца; *edb.* — короткий разгибатель пальцев; *ehl.* — длинный разгибатель I пальца; *eln.* — длинный разгибатель пальцев; *fcc.* — бедренно-копчиковая мышца; *gal.* — латеральная икроножная мышца; *gei.*, *ges.* — соответственно нижняя и верхняя двойничные мышцы; *glm.*, *gls.* — соответственно средняя и поверхностная ягодичные мышцы; *ili.* — подвздошная мышца; *obi.*, *oex.* — соответственно внутренняя и наружная косые мышцы живота; *pcc.* — лобково-копчиковая мышца; *peb.* — короткая малоберцовая мышца; *ped.IV*, *ped.V* — малоберцовые мышцы IV и V пальцев; *pel.* — длинная малоберцовая мышца; *pit.* — подошвенная мышца; *pop.* — подколенная мышца; *quf.* — квадратная мышца бедра; *smm.* — полуперепончатая мышца; *sol.* — пяточная мышца; *std.* — полусухожильная мышца; *tan.* — передняя большеберцовая мышца; *tfl.* — напрягатель широкой фасции бедра; *val.* — латеральная широкая мышца



A

B

няя половина латеральной поверхности бедра одета частями ягодичного комплекса.

Поверхностная ягодичная мышца (*m. gluteus superficialis*, рис. 97, А, *gls.*), самая передняя и дорсальная в комплексе, образует широкий веер. Ее волокна начинаются непосредственно на переднем конце подвздошной кости и апоневрозом на остистых отростках позвонков – от последнего поясничного до первого хвостового, – откуда сходятся к гребню большого вертела бедренной кости (в этом месте выпуклость гребня образует "третий вертел"). Мышца отводит и пронирует бедро.

Напрягатель широкой фасции бедра (*m. tensor fasciae latae*, рис. 97, А, *tfl.*), примыкающий к предыдущей мышце спереди и дистально без сохранения четких границ, также образует веер, но, можно сказать, встречный по отношению к предыдущей мышце. Его волокна расходятся от передней половины вентрального края крыла подвздошной кости к широкой фасции бедра, которая крепится латерально к бедренной кости, а дистально – к коленной чашечке. При сокращении протрагирует конечность, способствуя также разгибанию коленного сустава.

У норки напрягатель широкой фасции бедра (см. рис. 101, А) четко отделен от поверхностной ягодичной мышцы и налегает на нее, начинаясь от поверхностной дорсальной фасции. Отсутствующая у крысы *портняжная мышца* (*m. sartorius*, рис. 101, *sar.*) мощно развита у норки, образуя в этом случае переднюю поверхность бедра и значительную часть внутренней. Начинаясь по краю крыла подвздошной кости, она широким пластом тянется к коленной чашечке и медиальному краю пателлярной связки, соединяющей последнюю с большой берцовой костью. При сокращении протрагирует и супинирует конечность, а также разгибает коленный сустав.

Бедренно-копчиковая мышца (*m. femorococcygeus*, рис. 97, А, *fcc.*), по-видимому, производная задней части поверхностной ягодичной, тянется у крысы вдоль переднего края двуглавой мышцы бедра, к которой ее иногда относят. Начинаясь под прикрытием полусухожильной мышцы от последнего крестцового и первого хвостового позвонков, она оканчивается широким апоневрозом на коленной чашечке, капсуле коленного сустава и головке большой берцовой кости. При сокращении отводит бедро.

У норки соответствующая группа мускульных волокон значительно короче и рассматривается как часть поверхностной ягодичной мышцы.

Позади рассмотренных мышц на латеральной поверхности бедра видны две длинные двухсуставные мышцы.

Двуглавая мышца бедра (*m. biceps femoris*, рис. 97, А, *bcf.*) образует почти всю оставшуюся латеральную поверхность бедра позади уже описанных мышц. Она начинается на седалищном бугре, откуда тянется дистально широким веером и огибает снаружи голень, оканчиваясь на головке и переднем гребне большой берцовой кости. При сокращении сгибает коленный сустав, супинирует голень и ретрагирует бедро.

Полусухожильная мышца (*m. semitendinosus*, рис. 97, 98, *std.*), прикрывающая снаружи начальный отдел предыдущей, начинается двумя головками: по-первых, на остистых отростках заднего крестцового и двух передних хвостовых позвонков, а во-вторых, на седалищном бугре. В месте объединения головок мышца пересекается сухожильным промежуток, дистальнее которого образует прядь, отходящую к заднему краю двуглавой мышцы. Полусухожильная мышца огибает бедро лентой сбоку и сзади, а голень — с медиальной стороны и крепится на переднем гребне большой берцовой кости в средней ее части. При сокращении сгибает коленный сустав, пронирует голень и ретрагирует конечность.

Более глубокие мышцы доступны после удаления рассмотренных. Поверхностную ягодичную мышцу и напрягатель широкой фасции бедра лучше для этого отвернуть, отделив от пунктов окончания, а бедренно-копчиковую, двуглавую и полусухожильную — отделить от мест отхождения. Открываются новые части ягодичного комплекса, которые, подобно уже рассмотренным, считаются продуктами расщепления подвздошно-бедренного мускула.

Средняя ягодичная мышца (*m. gluteus medius*, см. рис. 97, *B glm.*), образующая солидное вздутие впереди и выше тазобедренного сустава, начинается на пояснично-крестцовой фасции, одевающей осевую мускулатуру, дорсолатеральной поверхности крыла подвздошной кости и его вентральном крае, откуда ее волокна тянутся к большому вертелу бедренной кости. Мышца — абдуктор и самый мощный из пронаторов бедра. *Грушевидная мышца* (*m. piriformis*, не изображена) — слабо обособленная глубокая часть предыдущей мышцы. Она начинается на поперечных отростках двух задних крестцовых позвонков. При сокращении мышца отводит бедро.

У норки имеется отсутствующая у крысы *тончайшая мышца* (*m. tenuissimus*, см. рис. 101, *A, ten.*), иначе каудальный абдуктор голени (*m. abductor cruris caudalis*). Начинаясь от третьего крестцового и первого хвостового позвонков, она тянется к дистальной части голени и оканчивается латерально на ее фасции, слегка выступая из-под заднего края двуглавой мышцы. Контролирует тончайшая мышца сгибание коленного сустава и в малой степени — ретракцию конечности в целом.

Четырехглавая мышца бедра (*m. quadriceps femoris*), занимающая переднюю сторону этого отдела, представляет собой мощный разгибатель коленного сустава. Все ее головки совместно оканчиваются на коленной чашечке, которая соединена так называемой пателлярной связкой с передним краем проксимального конца большой берцовой кости. Длинная головка, или *прямая мышца бедра* (*m. rectus femoris*, рис. 98, *ref.*), представляет собой двухсуставной компонент мышцы. Головка видна с медиальной поверхности бедра, проходя от бугра тазовой кости, лежащего недалеко перед тазобедренным суставом. Помимо разгибания коленного сустава, она способствует протракции конечности. Остальные головки начинаются на бедренной кости. Латеральная головка, иначе

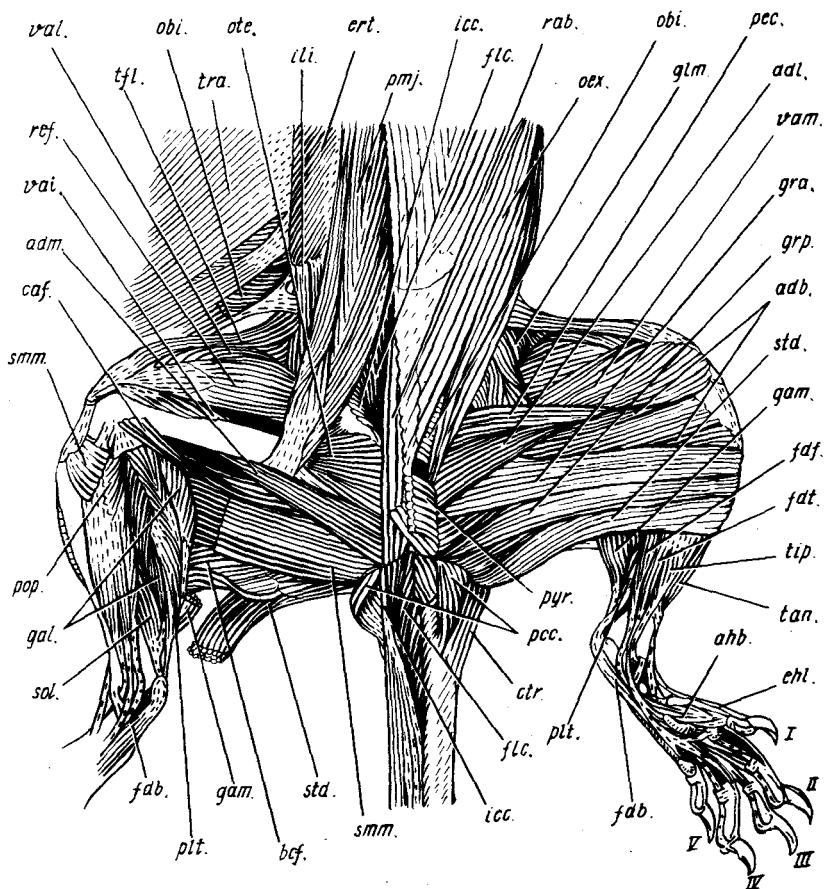


Рис. 98. Мускулатура задней части тела крысы *Rattus norvegicus* (вид снизу). На правой стороне тела отвернуты мышцы брюшного пресса, удалены внутренности и поверхностные медиальные мышцы бедра, препарированы мышцы скакательного комплекса:

abd., *adl.*, *adm.* — соответственно короткий, длинный и большой аддукторы бедра; *ahb.* — короткий абдуктор I пальца; *bcf.* — двуглавая мышца бедра; *caf.* — хвостово-бедренная мышца; *ctr.* — каудальный участок подкожной мышцы туловища; *ehl.* — сухожилие длинного разгибателя I пальца; *ert.* — разгибатель туловища; *fdb.* — короткий сгибатель пальцев; *fdf.*, *fdt.* — соответственно малоберцовый и большеберцовый сгибатели пальцев; *flc.* — сгибатель хвоста; *gal.*, *gam.* — соответственно латеральная и медиальная икроножные мышцы; *glm.* — средняя ягодичная мышца; *gra.*, *grp.* — соответственно передняя и задняя части стройной мышцы; *icc.* — подвздошно-копчиковая мышца; *ili.* — подвздошная мышца; *obi.*, *oex.* — соответственно внутренняя и наружная косые мышцы живота; *ote.* — наружная запирающая мышца; *pcc.* — лобково-копчиковая мышца; *pec.* — гребешковая мышца; *plt.* — подошвенная мышца; *pmj.* — большая поясничная мышца; *pop.* — подколенная мышца; *pyr.* — пирамидная мышца; *rab.* — прямая мышца живота; *ref.* — прямая мышца бедра; *smm.* — полуперепончатая мышца; *sol.* — пяточная мышца; *std.* — полусухожильная мышца; *tan.* — передняя большеберцовая мышца; *tfl.* — напрягатель широкой фасции бедра; *tip.* — задняя большеберцовая мышца; *vai.*, *val.*, *vam.* — соответственно промежуточная, латеральная и медиальная широкие мышцы; I—V — номера пальцев

латеральная широкая мышца (*m. vastus lateralis*, см. рис. 97, 98, *val.*), идет от узкой полосы, проходящей по передней стороне гребня большого вертела и дистальнее до середины бедренной кости. Медиальная головка, иначе *медиальная широкая мышца* (*m. vastus medialis*, рис. 98, *vat.*), начинается также от узкой полоски в проксимальной части кости. Промежуточная головка, или *промежуточная широкая мышца* (*m. vastus intermedius*, рис. 98, *vai.*), меньше других головок. Она скрыта в глубине мышцы, начинаясь почти от всей передней поверхности бедренной кости.

Хвостово-бедренная мышца (*m. caudofemoralis*, см. рис. 97, Б, 98, *caf.*), проходящая в глубине позади бедренной кости, начинается апоневрозом под бедренно-копчиковой мышцей от остистых отростков трех позвонков с третьего крестцового по первый хвостовой. В дистальной части бедра мышца переходит на его медиальную сторону и оканчивается на медиальном мыщелке бедренной кости, будучи прикрыта изнутри средней частью короткого аддуктора (см. ниже); играет роль слабого ретрактора бедра. Как предполагают, эта мышца возникла путем слияния хвостово-бедренной мышцы с предполуперепончатой (*m. praesemimembranosus*), что подтверждают нередкие индивидуальные отклонения — добавочные соединения мышцы с седалищным бугром и латеральным мыщелком бедренной кости.

У норки хвостово-бедренная мышца отсутствует.

Полуперепончатая мышца (*m. semimembranosus*, см. рис. 97, Б, 98, *stm.*) прикрыта снаружи двуглавой мышцей бедра. Начинаясь вентральнее последней на седалищной кости, она тянется толстой лентой медиальнее голени к головке большой берцовой кости. При сокращении эффективно ретрагирует конечность и пронирует голень, способствуя также сгибанию коленного сустава.

У норки зона окончания полуперепончатой мышцы (рис. 101, Б) расширена в проксимальном направлении и захватывает дистальный конец бедренной кости. В связи с этим мышца подразделена на *переднюю полуперепончатую* (*m. semimembranosus anterior*, *sta.*) и *заднюю полуперепончатую* (*m. semimembranosus posterior*, *stp.*) мышцы.

Стройная мышца (*m. gracilis*, рис. 98), расположенная почти целиком на медиальной поверхности бедра, подразделена у крысы и у норки на две части. *Передняя часть* (*pars anterior*, *gra.*), образующая широкую тонкую ленту, начинается у крысы под прикрытием длинного аддуктора от симфиза тазовых костей, а оканчивается на переднем гребне большой берцовой кости в проксимальной ее трети. Эффективно способствует приведению конечности, одновременно ретрагируя ее, сгибая коленный сустав и пронирывая голень. *Задняя часть* (*pars posterior*, *grp.*) примыкает каудально к предыдущей. Она проходит от конца нисходящей ветви седалищной кости к переднему гребню большой берцовой. По функциям аналогична передней части мышцы, но более эффективно ретрагирует конечность и сгибает коленный сустав.

Длинный аддуктор (*m. adductor longus*, рис. 98, *adl.*) занимает внутрен-

нюю поверхность бедра. Он начинается на вентральном краю лобковой кости, а оканчивается сухожилием на каудомедиальной стороне бедренной в средней ее части. Действует в соответствии с названием.

Короткий аддуктор (*m. adductor brevis*, см. рис. 97, Б, 98, *adb.*) частично прикрыт изнутри длинным аддуктором и передней частью стройной мышцы. Начинаясь от длинного участка на лобковой кости, он подразделяется в дистальном направлении на три части. Большая из них, передняя, оканчивается на задней (плантарной) поверхности стержня бедренной кости в средней ее части, средняя — на медиальном мыщелке этой кости, а задняя — на пателлярной связке с заходом на головку большой берцовой кости. Соответственно названию мышца приводит бедро, одновременно ретрагируя его.

У норки короткий аддуктор (см. рис. 101) проходит иначе, оканчиваясь на латеральном мыщелке бедренной кости, а дистальная часть этой мышцы не выходит на медиальную поверхность мускулатуры бедра.

Большой аддуктор (*m. adductor magnus*, см. рис. 97, Б, 98, *adm.*), расположенный глубже (латеральнее) предыдущего, начинается на заднем конце лобковой кости и смежном участке седалищной. Оканчивается на задней стороне гребня большого вертела бедренной кости, т.е. подходит к ней сзади, а потому не приводит, а ретрагирует бедро, одновременно супинируя.

На медиальную поверхность бедра выходит также группа мышц, производных внутренней лобково-седалищно-бедренной мышцы хвостатых амфибий. Среди них гребешковая мышца целиком видна на поверхности, а остальные открываются после удаления брюшной мускулатуры и внутренностей на дорсальной стенке брюшной полости. Это большая поясничная и подвздошная мышцы, которые не полностью разделены и потому рассматриваются как части единой подвздошно-поясничной мышцы (*m. iliopsoas*).

Гребешковая мышца (*m. pectineus*, рис. 98, *pec.*) примыкает спереди к длинному аддуктору, начинаясь от края лобковой кости под вертлужной впадиной. Оканчивается она на медиальной стороне проксимальной половины бедренной кости; действует в качестве аддуктора бедра.

Большая поясничная мышца (*m. psoas major*, рис. 98, 99, 104, *pmj.*) крупным брюшком прилегает снизу к поясничному отделу позвоночника, медиально соприкасаясь с одноименной мышцей противоположной стороны. Она начинается от вентральной поверхности тел поясничных позвонков, а оканчивается мощным сухожилием на малом вертеле бедренной кости. При сокращении протрагирует конечность.

Подвздошная мышца (*m. iliacus*, рис. 98, 99, 104, *ili.*), аналогичная предыдущей по функции, примыкает к ней сбоку и сверху, а близ окончания сливается с ней воедино. Она значительно короче, начинается на подвздошной кости, а также на вентральной поверхности тела V и поперечных отростков V и VI поясничных позвонков.

У норки развита также обычная для млекопитающих *малая пояснич-*

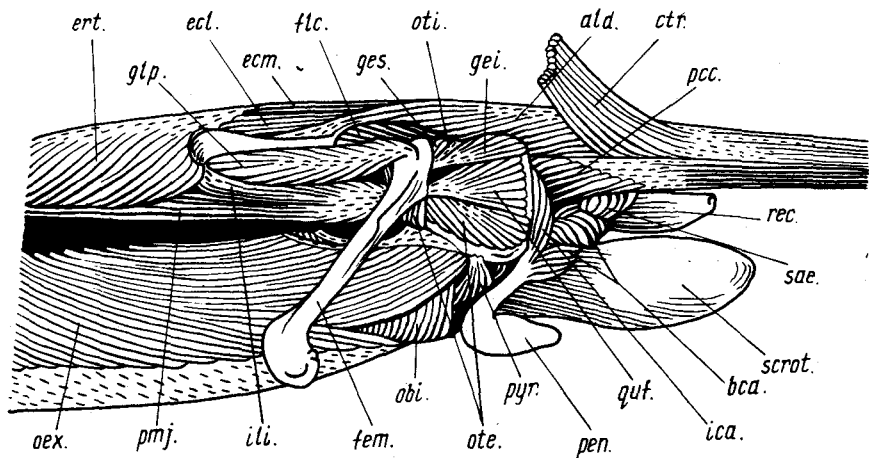


Рис. 99. Глубокая мускулатура задней части тела крысы *Rattus norvegicus* (вид сбоку). Левый семенник удален:

ald. — дорсальный наружный абдуктор хвоста; *bca.* — луковично-пещеристая мышца; *ctr.* — каудальный участок подкожной мышцы туловища; *ecl., ectm.* — соответственно латеральный и медиальный разгибатели хвоста; *ert.* — разгибатель туловища; *fem.* — бедренная кость; *flc.* — сгибатель хвоста; *gei., ges.* — соответственно нижняя и верхняя двойничные мышцы; *glp.* — глубокая ягодичная мышца; *ica.* — седлачно-пещеристая мышца; *ili.* — подвздошная мышца; *obi., oex.* — соответственно внутренняя и наружная косые мышцы живота; *ote., oti.* — соответственно наружная и внутренняя запирающие мышцы; *pcc.* — локково-копчиковая мышца; *pen.* — penis; *pmj.* — большая поясничная мышца; *pyr.* — пирамидная мышца; *quf.* — квадратная мышца бедра; *rec.* — прямая кишка; *sae.* — наружный сжиматель анального отверстия; *scrot.* — правая часть мошонки

ная мышца (*m. psoas minor*, см. рис. 101, Б, *pmn.*), отсутствующая у крысы. Она прилегает медиально к большой поясничной мышце, начинаясь общими с ней апоневрозами от тел II–IV поясничных позвонков, а ленто-видное конечное сухожилие посылает к лобковой кости. Сгибает поясничный отдел позвоночника.

Для рассмотрения занимающих латеральную сторону таза глубоких тазобедренных мышц нужно снять полуперепончатую мышцу, большой аддуктор и среднюю ягодичную мышцу вместе с грушевидной. Для отделения двух последних удобно поддеть крючком с вентральной стороны их конечный апоневроз, отрезать его от вертела бедра, а затем, оттягивая мышцы вперед, отделить их в области начала.

Глубокая ягодичная мышца (*m. gluteus profundus*, см. рис. 99, *glp.*), последний компонент ягодичного комплекса, проходит в целом горизонтально от нижней части латеральной поверхности крыла подвздошной кости, а также ее участка, лежащего дорсальнее вертлужной впадины, к большому вертелу бедренной кости. При сокращении пронирует и слегка отводит бедро. Позади эта мышца связана плавным переходом с верх-

ней двойничной мышцей, одной из четырех седалищно-вертельных мышц.

Квадратная мышца бедра (*m. quadratus femoris*, рис. 99, *quf.*), самая крупная из них, располагается позади тазобедренного сустава, соединяя седалищный бугор, горизонтальную и нисходящую ветви седалищной кости с малым вертелом бедренной. При сокращении супинирует и ретрагирует бедро. **Внутренняя запирательная мышца** (*m. obturator internus*, рис. 97 *oti.*) располагается на внутренней поверхности таза, начинаясь позади запирательного отверстия, а ее конечное сухожилие огибает верхний край седалищной кости и крепится к бедру в ямке большого вертела. Мышца супинирует и, возможно, отводит бедро, как и две двойничные мышцы, которые соединяют ее сухожилие с внешней стороной седалищной кости. Маленькая **верхняя, или передняя двойничная, мышца** (*m. gemellus superior, s. cranialis*, рис. 99, *ges.*) подходит к нему спереди, а более крупная **нижняя, или задняя двойничная, мышца** (*m. gemellus inferior, s. caudalis*, рис. 99, *gei.*) — сзади и снизу.

Наружная запирательная мышца (*m. obturator externus*, см. рис. 98, 99, *ote.*) лежит в глубине под квадратной мышцей и большим аддуктором, начинаясь на обрамлении запирательного отверстия и затягивающей его перепонке, а оканчиваясь в вертельной ямке бедра под сухожилием наружной запирательной мышцы. При сокращении супинирует бедро.

Мышцы голени и стопы

Изучение мускулатуры этих отделов, которая прикрыта длинными заднебедренными мышцами и становится доступной только после их снятия, предлагается начать с разгибателей.

Передняя большеберцовая мышца (*m. tibialis anterior*, см. рис. 97, *tan.*), самая крупная среди разгибателей, начинается на головке большой берцовой кости, а также на латеральной стороне ее переднего гребня в проксимальной половине кости и посылает конечное сухожилие, проходящее под поперечной связкой голени, к медиальной поверхности первой дистальной косточки предплюсны. При сокращении разгибает (сгибает дорсально) голеностопный сустав и супинирует стопу.

Общий разгибатель пальцев стопы подразделен у млекопитающих на два мускула. II–V пальцы, как и в кисти, имеют по паре разгибательных сухожилий (медиальное и латеральное), которые связаны с проксимальными фалангами и оканчиваются дорсально на основаниях вторых фаланг. Эти сухожилия при натяжении разгибают проксимальные и средние суставы пальцев, а также обуславливают их поперечные движения. Дистальные суставы разгибаются эластичными связками.

Длинный разгибатель пальцев (*m. extensor digitorum longus*, см. рис. 97, *eln.*) прикрыт латеральной частью передней большеберцовой мышцы. Он начинается на латеральном мыщелке бедренной кости, а его конечное сухожилие, пройдя под поперечной связкой голени, делится на четыре

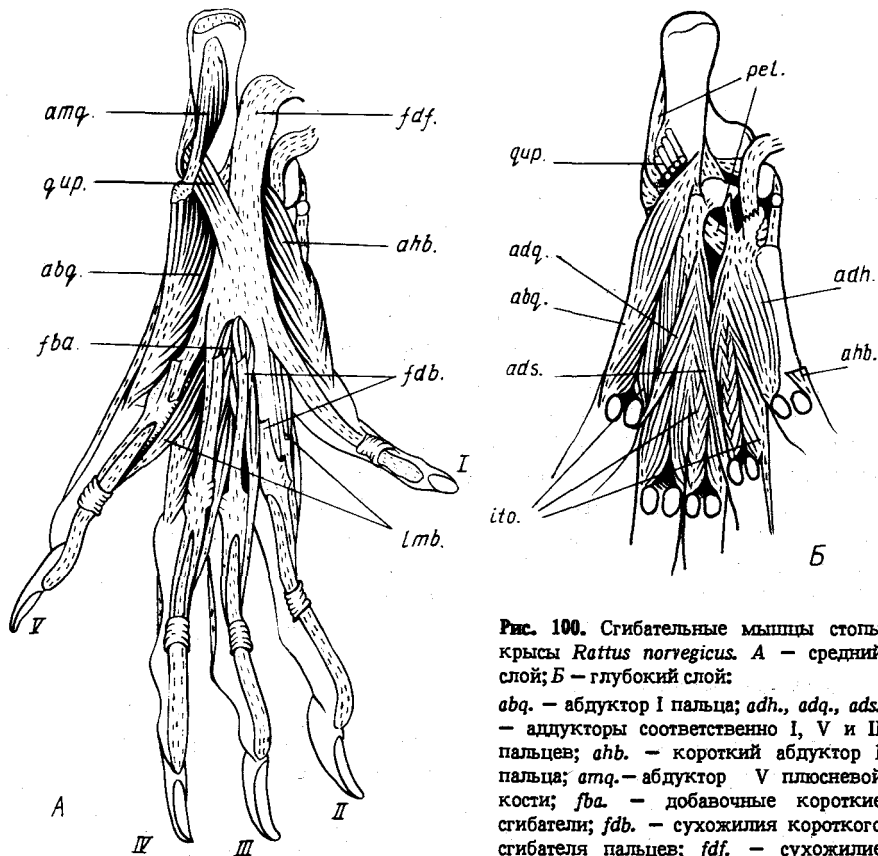


Рис. 100. Сгибательные мышцы стопы крысы *Rattus norvegicus*. А — средний слой; Б — глубокий слой:

abq. — абдуктор I пальца; *adh.*, *adq.*, *ads.* — аддукторы соответственно I, V и II пальцев; *ahb.* — короткий абдуктор I пальца; *atq.* — абдуктор V плюсневой кости; *fba.* — добавочные короткие сгибатели; *fdb.* — сухожилия короткого сгибателя пальцев; *fdf.* — сухожилие малоберцового сгибателя пальцев; *ito.* —

межкостные мышцы; *lmb.* — червеобразные мышцы; *pel.* — сухожилие длинной малоберцовой мышцы; *qur.* — квадратная мышца стопы; I—V — номера пальцев

ветви, образующие медиальные сгибательные сухожилия II—V пальцев.

Мускул разгибает указанные пальцы и стопу, а также приводит II—IV пальцы медиально.

Длинный разгибатель I пальца (*m. extensor hallucis longus*, см. рис. 97, Б, *ehl.*), скрытый двумя предыдущими мышцами, тонок и занимает своим брюшком дистальные $\frac{2}{3}$ голени. Он начинается на проксимальном конце малой берцовой кости и межберцовой перепонке, а дистально переходит в единственное разгибательное сухожилие I пальца, проходящее под поперечной связкой голени и оканчивающееся на обеих фалангах. Мышца действует согласно названию.

Малоберцовый разгибатель стопы у крысы расщеплен на четыре малоберцовых мышцы.

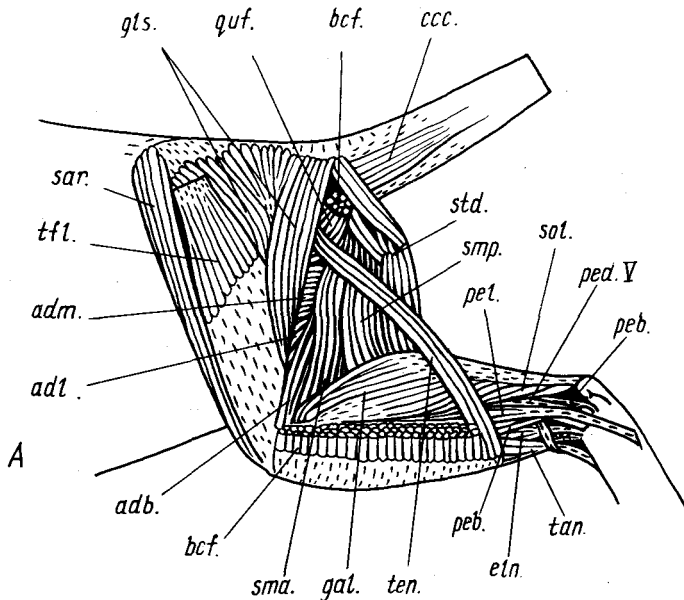


Рис. 101. Мускулатура задней конечности американской норки *Mustela vison*. А — вид сбоку после удаления двуглавой мышцы бедра; Б — вид с медиальной стороны; позвоночник сагиттально распилен, удалены стройная и частично портняжная мышцы:

adb., adl., adm. — соответственно короткий, длинный и большой аддукторы; *bcf.* — обрезки двуглавой мышцы бедра; *ccc.* — копчиковая мышца; *dpl.* — поясничный отдел диафрагмы; *efn.* — длинный разгибатель пальцев; *fdt.* — большеберцовый сгибатель пальцев; *flc.* — сгибатель хвоста; *gal., gam.* — соответственно латеральная и медиальная икроножные мышцы; *gls.* — поверхностная ягодичная мышца; *gra., grp.* — обрезки соответственно передней и задней частей стройной мышцы; *icc.* — подвздошно-копчиковая мышца; *oti.* — внутренняя запирательная мышца; *pcc.* — лобково-копчиковая мышца; *peb.* — короткая малоберцовая мышца; *pec.* — гребешковая мышца; *ped. V* — малоберцовая мышца V пальца; *pel.* — длинная малоберцовая мышца; *pmj., pmn.* — соответственно большая и малая поясничные мышцы; *por.* — подколенная мышца; *quf.* — квадратная мышца бедра; *ref.* — прямая мышца бедра; *sar.* — портняжная мышца; *sma., str.* — соответственно передняя и задняя полуперепончатые мышцы; *sol.* — пяточная мышца; *std.* — полусухожильная мышца; *tan.* — передняя большеберцовая мышца; *ten.* — тончайшая мышца; *tfl.* — напрягатель широкой фасции бедра; *vat.* — медиальная широкая мышца

Длинная малоберцовая мышца (*m. peroneus longus*, см. рис. 97, 100, Б, *pel.*) выходит на поверхность позади передней большеберцовой мышцы, а целиком она видна после снятия длинного разгибателя пальцев. Мышца начинается на головке малой берцовой кости, а ее конечное сухожилие огибает сзади латеральную лодыжку и пересекает плантарную сторону предплюсны, достигая первой дистальной предплюсневой и первой плюсневой косточек. При сокращении отводит латерально и пронирует стопу.

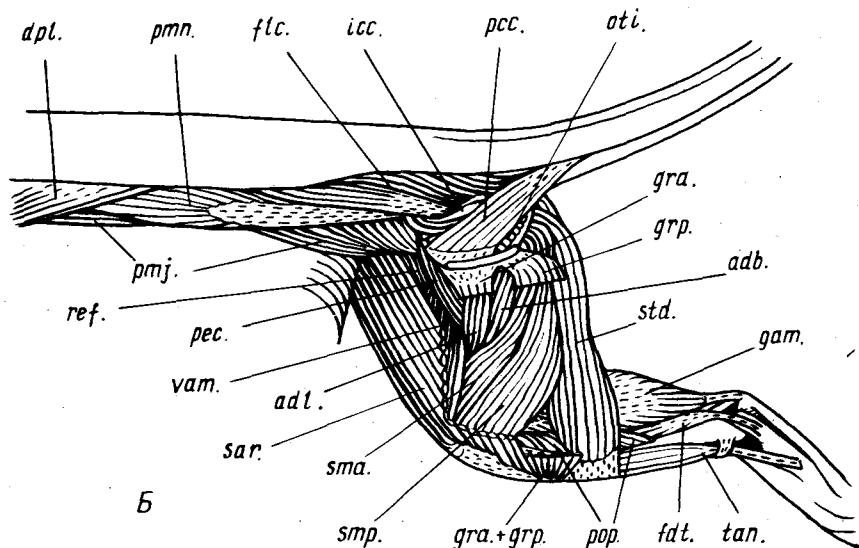


Рис. 101. Продолжение

Короткая малоберцовая мышца (*m. peroneus brevis*, см. рис. 97, Б, *reb.*), лежащая медиальнее предыдущей и доступная рассмотрению после ее снятия, начинается на головке, медиальной стороне стержня малой берцовой кости и на межберцовой перепонке. Конечное сухожилие мышцы огибает сзади латеральную лодыжку, перекидывается дорсально через боковой выступ тела пяточной кости и крепится к проксимальному концу пятой плюсневой кости. Отводит латерально стопу и пронирует плюсну относительно предплюсны.

Малоберцовая мышца V пальца (*m. peroneus digiti quinti*, см. рис. 97, Б, *red.V*), самая слабая в рассматриваемой группе, лежит позади предыдущей. Она отходит от головки и проксимальной части стержня малой берцовой кости и переходит в латеральное разгибательное сухожилие V пальца, действуя в качестве его разгибателя и абдуктора.

Малоберцовая мышца IV пальца (*m. peroneus digiti quarti*, см. рис. 97, Б, *red.IV*), более крупная и самая крайняя (латеральная) в группе, идет от заднего края проксимальной половины малой берцовой кости и образует латеральное разгибательное сухожилие IV пальца, который эта мышца разгибает и отводит при сокращении.

Короткие разгибатели пальцев (*mm. extensores digitorum breves*, см. рис. 97, А, *edb.*) занимают дорсальную сторону предплюсны, располагаясь под сухожилиями длинного разгибателя пальцев. Это два маленьких мускульных тяжа, которые начинаются на дорсальной стороне дистального конца пяточной кости и образуют латеральные разгибательные сухо-

жилия II и III пальцев. При сокращении разгибают и отводят латерально эти пальцы.

У норки (рис. 101, А) отсутствует малоберцовая мышца IV пальца, латеральное разгибательное сухожилие которого образовано коротким разгибателем.

Среди сгибателей, занимающих в основном плантарную поверхность голени и стопы, наибольшей мощностью выделяется так называемый скакательный комплекс, включающий трехглавую голени и подошвенную мышцу.

Трехглавая мышца голени (*m. triceps surae*) состоит из трех четко обособленных мышц. *Медиальная икроножная мышца* (*m. gastrocnemius medialis*, см. рис. 98, *gat.*) начинается сухожилием от медиального надмыщелка бедренной кости, *латеральная икроножная мышца* (*m. gastrocnemius lateralis*, см. рис. 97, 98, *gal.*) – аналогичным образом от латерального надмыщелка бедра, а также узким апоневрозом от переднего гребня большой берцовой кости (совместно с окончанием двуглавой мышцы бедра). Оба основных начальных сухожилия фактически идут не от самих надмыщелков, а от характерных сесамовидных косточек, подвешенных к ним на связках. *Пяточная мышца* (*m. soleus*, см. рис. 97, Б, 98, *sol.*) берет начало при помощи сухожилия на головке малой берцовой кости. Все три мышцы дистально образуют общее мощное пяточное, или ахиллово, сухожилие (*tendo calcaneum*), прикрепляющееся к бугру пяточной кости. Трехглавая мышца бедра – самый мощный сгибатель (вентральный разгибатель) голеностопного сустава.

Подошвенная мышца (*m. plantaris*, см. рис. 98, *plt.*) расположена в глубине между икроножными. Она начинается от сесамовидной кости латерального надмыщелка бедренной кости чуть медиальнее и проксимальнее латеральной икроножной мышцы, в основном совместно с ней. Лентовидное конечное сухожилие подошвенной мышцы переходит по медиальной стороне ахиллова сухожилия на его заднюю поверхность и огибает вентрально пяточный бугор, с которым связано краями. Переходя в область стопы, сухожилие дает начало *короткому сгибателю пальцев* (*m. flexor digitorum brevis*, см. рис. 98, 100, А, *fdb.*) – производному поверхностных коротких сгибателей, образуемому, таким образом, прямое продолжение подошвенной мышцы. Этот поверхностный мускул дистально подразделяется на четыре брюшка и образует четыре конечных сухожилия для II–V пальцев, из которых латеральное может быть слабым или отсутствовать. Это типичные прободенные сухожилия, оканчивающиеся вилочками на вторых фалангах, как и сухожилия поверхностного сгибателя пальцев в передней конечности (с. 329). На II пальце вместо вилочки развита лишь преаксиальная ветвь, а на V – лишь постаксиальная. Описанный мышечный комплекс сгибает голеностопный сустав, базальные и средние суставы II–V пальцев.

Задняя большеберцовая мышца (*m. tibialis posterior*, см. рис. 98, *tip.*) отнесена трехглавой мышцей голени медиально, располагаясь изнутри

от большой берцовой кости, и хорошо видна спереди. Начинается на плантарной стороне проксимальной части упомянутой кости, а ее конечное сухожилие проходит сквозь сухожильную петлю на внутренней стороне медиальной лодыжки и прикрепляется к добавочной косточке предплюсны (*os accessorium*). Супинирует и отклоняет медиально (приводит) стопу.

Подколенная мышца (*m. popliteus*, см. рис. 97, Б, 98, *pop.*) видна после удаления скакательного комплекса. Мышца проходит по спирали от латерального мыщелка бедренной кости, где начинается сухожилием, к медиальной поверхности проксимального конца большой берцовой. Эффективно пронирует голень в целом относительно бедра за счет вращения в коленном суставе.

Глубокий сгибатель пальцев (*m. flexor digitorum profundus*) разделен у млекопитающих на две мышцы. Их общепринятые названия соответствуют размещению мест крепления у человека, но оказываются сугубо условными для грызунов и большинства других млекопитающих вследствие совершенно иного поведения конечных сухожилий. Поэтому заслуживают предпочтения термины, которые, как и представления о гомологии этих мышц, основаны на их топографии.

Большеберцовый сгибатель пальцев (*m. flexor digitorum tibialis*, см. рис. 98, *fdt.*), иначе длинный сгибатель пальцев (*m. flexor digitorum longus*), виден на медиальной стороне голени, где он непосредственно примыкает сзади к задней большеберцовой мышце, начинаясь вместе с ней на плантарной стороне проксимального конца большой берцовой кости. Тонкое конечное сухожилие проходит параллельно сухожилию задней большеберцовой мышцы на плантарную сторону стопы и расширяется в подошвенный апоневроз, оканчиваясь на нескольких одноименных мозолях. Мышца натягивает подошвенный апоневроз и смещает проксимально (или фиксирует) мозоли.

Малоберцовый сгибатель пальцев (*m. flexor digitorum fibularis*, см. рис. 98, 100, А, *fdf.*), иначе длинный сгибатель I пальца (*m. flexor hallucis longus*), открывается после снятия скакательного комплекса. Он начинается на плантарной поверхности большой берцовой кости и на медиальной стороне малой берцовой. Конечное сухожилие мускула проходит медиальнее пяточного бугра на плантарную поверхность стопы, где расширяется и делится на пять ветвей, идущих к когтевым фалангам всех пальцев. В соответствии с названием мышца сгибает все суставы пальцев, а также способствует сгибанию голеностопного сустава. Основание расширенной части сухожилия соединено с латеральным краем пяточной кости тонким пластом мускульных волокон, образующим *квадратную мышцу стопы* (*m. quadratus plantae*, см. рис. 100, *qpr.*), которая у диких пасюков рудиментарна или отсутствует. Она проходит в глубине под прикрытием короткого сгибателя пальцев и абдуктора пятой плюсневой кости (см. ниже), при сокращении оттягивая сухожилие малоберцового сгибателя латерально и тем самым дополнительно под-

крепляя сгибание I пальца. В промежутках между ветвями этого сухожилия от его дорсальной стороны начинаются четыре тонких *червеобразных мышц* (mm. lumbricales, см. рис. 100, А, *lmb.*), конечные сухожилия которых косо проходят по передней стороне II–V пальцев и крепятся совместно с разгибательными сухожилиями дорсально к основанию второй фаланги (на V пальце – к внутренней стороне базальной фаланги). Червеобразные мышцы сгибают плюсно-фаланговые суставы II–V пальцев и приводят их медиально. Кроме того, имеются *добавочные короткие сгибатели* (mm. flexores breves accessorii, см. рис. 100, А, *fb.*), которые двумя короткими пучками волокон соединяют вентральную поверхность сухожильной пластинки малоберцового сгибателя пальцев с прободенными сухожилиями III и IV пальцев, способствуя сгибанию их средних суставов.

У норки сухожилия обоих подразделений глубокого сгибателя пальцев объединяются в стопе в общую сухожильную пластинку, которая делится на пять сухожилий, идущих к когтевым фалангам. Квадратная мышца стопы мощно развита.

Короткий абдуктор I пальца (m. abductor hallucis brevis, см. рис. 98, 100, *ahb.*), наиболее медиальный из внутренних мускулов стопы, тянется от вентральной стороны ладьевидной кости и медиальной поверхности первой плюсневой кости к медиальной сесамовидной косточке плюсно-фалангового сустава I пальца. Отводит I палец медиально и сгибает его базальный сустав.

Абдуктор V плюсневой кости (m. abductor ossis metatarsi quinti, см. рис. 100, А, *atq.*) частично прикрыт снизу коротким сгибателем пальцев. Начинаясь снизу на пяточном бугре, он тянется к заднему концу пятой плюсневой кости и отводит ее при сокращении.

Абдуктор V пальца (m. abductor digiti quinti, см. рис. 100, *abq.*) образует дистальное продолжение предыдущего мускула. Эта самая латеральная внутренняя мышца плюсны тянется от дистальной части пяточной и проксимального конца пятой плюсневой кости к латеральной сесамовидной косточке плюсно-фалангового сустава V пальца. Сгибает упомянутый сустав, а также действует в соответствии с названием.

После удаления сухожильной пластинки малоберцового сгибателя пальцев под ней открывается слой глубоких плантарных мышц плюсны в составе аддуктора I пальца, межкостных мышц и косо пересекающих их поверхность аддукторов II и V пальцев. *Аддуктор I пальца* (m. adductor hallucis, см. рис. 100, Б, *adh.*) лежит латеральнее и глубже короткого абдуктора I пальца. Он начинается от ладьевидной кости и первой дистальной косточки предплюсны, а оканчивается на задней сесамовидной косточке первого плюсно-фалангового сустава. При сокращении отклоняет I палец латерально, т.е. навстречу остальным пальцам. *Межкостные мышцы* (mm. interossei, см. рис. 100, Б, *ito.*) начинаются от пяточной и ладьевидной костей и от I дистальной косточки предплюсны и тянутся в виде семи перистых мускульных пучков к сесамовидным косточкам

плюсно-фаланговых суставов, сгибая их при сокращении. II–IV пальцы имеют по паре таких мышц, причем медиальная в каждой паре посылает также тонкое сухожилие, проходящее по передней стороне пальца до тыльной поверхности основания второй фаланги, и потому способна приводить палец вперед. Кроме того, имеется медиальная межкостная мышца V пальца, которая может рассматриваться в качестве его короткого сгибателя. *Аддуктор II пальца* (m. adductor digiti secundi, см. рис. 100, Б, *ads.*) представлен тонким пучком мускульных волокон. Начинаясь сухожилием от конца пяточной кости, он оканчивается двояко: на латеральной сесамовидной косточке при основании II пальца и на его латеральном разгибательном сухожилии. При сокращении тянет палец латерально, т.е. к середине стопы. *Аддуктор V пальца* (m. adductor digiti quinti, см. рис. 100, Б, *adq.*) слаб, подобно предыдущему, и начинается совместно с ним, а оканчивается раздвоенным сухожилием на медиальной сесамовидной косточке плюсно-фалангового сустава и медиальном разгибательном сухожилии V пальца. Способен отклонять его медиально.

ОСЕВАЯ МУСКУЛАТУРА

Мускулатура туловища

Осевая мускулатура туловища подверглась в эволюции млекопитающих глубоким преобразованиям, которые связаны главным образом с двумя факторами. Это, во-первых, усовершенствование реберного дыхания, сопровождавшееся дальнейшей дифференцировкой мышц грудной клетки. Во-вторых, это выработка асимметричных, прыжковых аллюров (таких, как галоп и рикошет), при которых важнейшую роль приобрело активное разгибание позвоночника в вертикальной плоскости, а потому прогрессивной эволюции подверглись эпаксиальные мышцы. Мышцы брюшной стенки сохранили в несколько упрощенном виде весьма древнюю схему. Упомянутыми перестройками довольно сильно затуманена грань между эпаксиальной и гипаксиальной мускулатурой. Изучение туловищной мускулатуры выгодно начать с гипаксиальных мышц: брюшной стенки, как наиболее просто устроенной части.

Прямая мышца живота (m. rectus abdominis, см. рис. 96, 98, 102, *rab.*) проходит узкой полосой вдоль вентральной стороны тела от лобкового симфиза до рукоятки грудины, сохраняя остатки сегментации в виде нескольких поперечных сухожильных перемычек. В области брюха она прикрыта снизу апоневрозами других мышц брюшного пресса, а впереди – грудными мышцами. Вблизи каудального окончания мышца разделяется на несколько перекрещенных лент. Поддерживает внутренности и служит главным сгибателем туловища.

Пирамидная мышца (m. pyramidalis, см. рис. 98, 99, *pyr.*) образует узкий хомутик, охватывающий заднюю часть предыдущей. Крепится к лобковой кости.

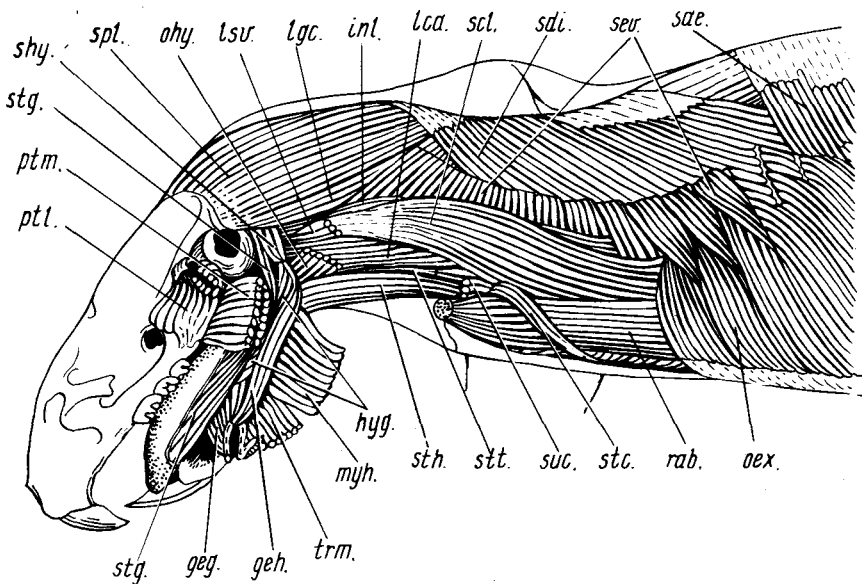


Рис. 102. Наружная осевая мускулатура передней части тела, глубокие челюстные и подъязычные мышцы крысы *Rattus norvegicus* (вид сбоку). Левая половинка нижней челюсти и левый плечевой пояс удалены:

geg. — подбородочно-язычная мышца; *geh.* — подбородочно-подъязычная мышца; *hyg.* — подъязычно-язычная мышца; *int.* — длинная латеральная межпоперечная мышца; *lca.* — длинная мышца головы; *lgc.* — длиннейшая мышца головы; *lsv.* — обрзок вентрального поднимателя лопатки; *myh.* — подъязычно-челюстная мышца (отвернута вентрально); *oex.* — наружная косая мышца живота; *ohy.* — обрзок лопаточно-подъязычной мышцы; *ptl.*, *ptm.* — соответственно наружная и внутренняя крыловидные мышцы; *rab.* — прямая мышца живота; *scl.* — лестничная мышца; *sde.* — дорсальный зубчатый экспиратор; *sdi.* — дорсальный зубчатый инспиратор; *sev.* — вентральная зубчатая мышца; *shy.* — шиловидно-подъязычная мышца; *spl.* — пластиревидная мышца; *stc.* — грудинно-реберная мышца; *stg.* — шиловидно-язычная мышца; *sth.* — грудинно-подъязычная мышца; *stt.* — грудинно-щитовидная мышца; *suc.* — обрзок подключичной мышцы; *trm.* — поперечная мышца нижней челюсти (отвернута)

Наружная косая мышца живота (*m. obliquus abdominis externus*, см. рис. 98, 102, *oex.*) обширным пластом затягивает боковую стенку тела, налегая на заднюю часть грудной клетки. Начинается от поясничной фасции и зубцами — от ребер (начиная с пятого). Оканчивается вентрально на средней линии апоневрозом, одевающим снаружи прямую мышцу живота и соединяющимся с контрлатеральным апоневрозом, а также на каудальном отрезке паховой связки (*ligamentum inuinale*), натянутой между передним концом подвздошной кости и лобковым бугром. Мышца поддерживает внутренности, при сокращении способствует выдоху.

Внутренняя косая мышца живота (*m. obliquus abdominis internus*, см. рис. 99, 103, *A. obi.*) по площади несколько меньше предыдущей, направ-

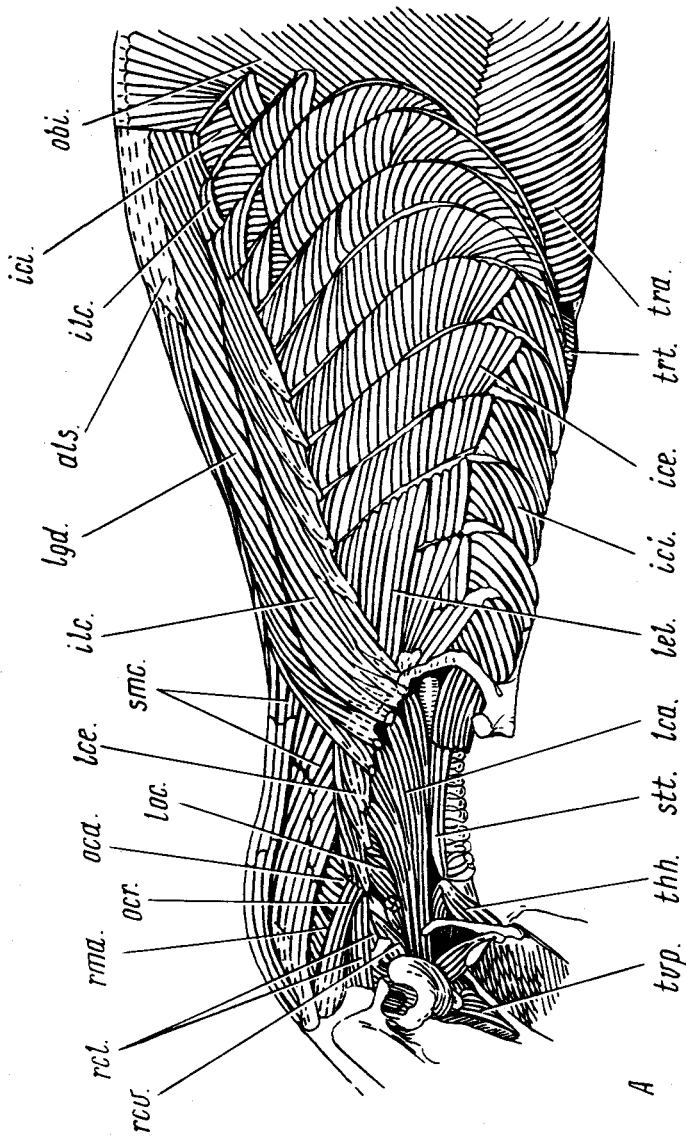


Рис. 103. Глубокая мускулатура передней части тела крысы *Rattus norvegicus* (вид сбоку). А, Б — последовательные слои:

als. — пояснично-крестцовый апоневроз; *icc.* — соответственно наружные и внутренние межреберные мышцы; *icl.* — подзадорно-реберная мышца; *lca.* — длинная мышца головы; *lcc.* — длинная мышца шеи; *leb.*, *lel.* — соответственно короткие и длинные поднимагеллы ребер; *lgd.* — длинная мышца спины; *lcc.* — длинная мышца шеи; *muj.* — многораздельная мышца; *obi.* — внутренняя косая мышца живота; *oca.*, *ocr.* — соответственно каудальная и краниальная косые мышцы головы; *rci.*, *rcs.* — соответственно латеральная и ventральная прямые мышцы головы; *rma.*, *rmi.* — соответственно большая и малая дорсальные прямые мышцы головы; *scf.* — подреберная мышца; *snc.*, *sne.* — полустистые мышцы соответственно головы и шеи; *scl.* — остистая и полустистая мышцы спины; *stt.* — груднично-щитовидная мышца; *tra.* — поперечная мышца живота; *trt.* — поперечная грудная мышца; *tvp.* — щитовидно-подъязычная мышца; *ttr.* — напругатель мягкого нёба

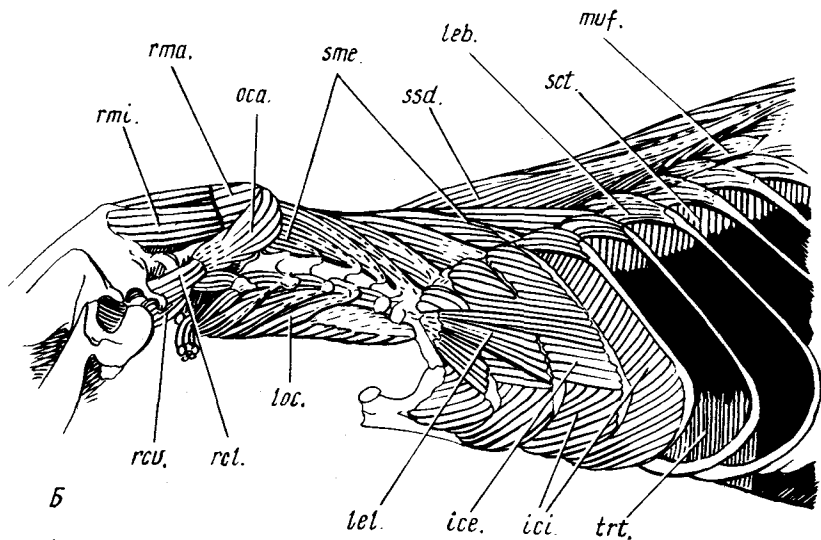


Рис. 103. Продолжение

ление их волокон приблизительно взаимно перпендикулярно. Начинаясь на паховой связке и поясничной фасции, мышца оканчивается на средней линии апоневрозом, а также на нескольких ребрах. По функции аналогична предыдущей.

Поперечная мышца живота (*m. transversus abdominis*, рис. 103, А, *tra.*) образует самый глубокий мускульный слой стенки брюшной полости. Мышца проходит от внутренней поясничной фасции к средней линии живота, где соединяется при помощи апоневроза с контрлатеральной мышцей. Действует аналогично косым мышцам.

Мышцы брюшного пресса – внутренняя косая и поперечная – продолжают у самцов на стенку мошонки как выпячивания брюшной полости, образуя поднимающий яичко мускул (*m. cremaster*). У самца имеется несколько мышц, обслуживающих копулятивный аппарат. **Седалищно-пещеристая мышца** (*m. ischiocavernosus*, см. рис. 99, *ica.*) обрамляет задний край таза. Начинаясь вблизи седалищного бугра, она тянется вниз, прикрывая основание пещеристого тела пениса, и крепится к нему на уровне симфиза таза. **Луковично-пещеристая мышца** (*m. bulbocavernosus*, см. рис. 99, *bca.*), образующая значительное вздутие позади предыдущей, включает два пучка волокон, начинающиеся совместно на медиальной стороне парного выпячивания уретры, так называемой ампулярной железы. Нижний пучок, обогнув выпячивание сзади, поворачивает вперед и оканчивается на пещеристом теле чуть дистальнее предыдущей мышцы, а верхний – обвивает выпячивание уретры снаружи и оканчива-

ется на его антеродорсальной стороне. *Наружный сжиматель анального отверстия* (m. sphincter ani externus, см. рис. 99, *saе.*), начинаясь на конце выпячивания уретры, идет в дорсомедиальном направлении и сухожильным промежутком соединяется над прямой кишкой с одноименной мышцей другой стороны.

В грудной области часть латеральной поверхности образует лестничная мышца, формально относимая к шейной мускулатуре.

Лестничная мышца (m. scalenus, см. рис. 96, Б, 102, *scl.*) широким пластом продольных мускульных волокон налегает сбоку на переднюю часть грудной клетки. Она соединяет шесть передних ребер с поперечными отростками шейных позвонков. Поднимая ребра, осуществляет вдох, при одностороннем сокращении способствует повороту шеи. *Длинная латеральная межпоперечная мышца* (m. intertransversarius lateralis longus, см. рис. 102, *inl.*) плотно примыкает сверху к передней части предыдущей. Она составлена многими пучками волокон, главные из которых соединяют поперечные отростки V–VII позвонков и I ребро с поперечными отростками атланта. Мышца способствует боковому сгибанию шеи.

Производными наружной косой мышцы живота в области грудной клетки считаются дорсальная зубчатая мышца, подниматели ребер, грудинно-реберная и наружные межреберные мышцы.

Дорсальная зубчатая мышца (m. serratus dorsalis) располагается под мускулатурой плечевого пояса и состоит из отдельных пучков, соединяющих остистые отростки позвонков с ребрами. Как и лежащие глубже короткие подниматели ребер, она развивается из верхнего края наружных межреберных мышц (см. ниже). Мышца подразделена промежутком на переднюю и заднюю части, которые различаются наклоном мускульных пучков. Передняя часть, так называемый *дорсальный зубчатый инспиратор* (m. serratus dorsalis inspiratorius, см. рис. 102, *sdi.*), начинается апоневрозом на медиальном шве пластыревидной мышцы (см. ниже) и остистых отростках II–VII грудных позвонков. Оканчивается он на II–IX ребрах (крайние зубцы могут быть не развиты). Мускул смещает ребра вперед, вызывая вдох. Задняя часть, *дорсальный зубчатый экспиратор* (m. serratus dorsalis expiratorius, см. рис. 102, *sde.*), вторично связанный позади непрерывным переходом с внутренней косой мышцей, начинается апоневрозом на остистых отростках нескольких грудных и поясничных позвонков, оканчиваясь на пяти задних ребрах. Отклоняет ребра назад, способствуя выдоху.

Короткие подниматели ребер (mm. levatores costarum breves, рис. 103, Б, *leb.*), скрытые под предыдущей и подвздошно-реберной (см. ниже) мышцами, проходят от концов поперечных отростков грудных позвонков к дорсальной части следующих, более каудальных ребер. Поворачивают ребра вперед, способствуя вдоху. *Длинные подниматели ребер* (mm. levatores costarum longi, рис. 103, *lei.*), иногда рассматриваемые также в качестве поверхностного слоя наружных межреберных мышц, образуют веер на переднем участке боковой поверхности грудной клетки. Они

соединяют плоскими пучками волокон четвертое ребро с первым и вторым, третье – с первым. Способствуют вдоху.

Грудинно-реберная мышца (*m. sternocostalis*, см. рис. 93, 96, Б, 102, *stc.*) тонкой ленточкой охватывает передний участок прямой мышцы живота, проходя от средней части грудины к первому ребру.

Наружные межреберные мышцы (*mm. intercostales externi*, рис. 103, А, *ise.*) занимают межреберные промежутки, исключая область хрящевых отделов истинных ребер. Их волокна направлены сверху спереди назад и вниз, так что, сокращаясь, они тянут ребра вперед и потому способствуют вдоху.

Внутренние межреберные мышцы (*mm. intercostales interni*, рис. 103, *ici.*) в соответствии с названием прилегают к предыдущим изнутри, заполняя межреберные промежутки полностью – до самой грудины. Проходя сзади и сверху вниз и вперед, эти мышцы при сокращении оттягивают ребра назад, тем самым способствуя выдоху.

Поперечная грудная мышца (*m. transversus thoracis*, рис. 103, Б, *tri.*) вместе с подреберной образует самый глубокий слой мышц грудной стенки, соответствующий поперечной мышце живота. Удобнее всего мышцу рассмотреть на внутренней стороне вентральной стенки грудной клетки, предварительно разрезав последнюю сбоку. Описываемая мышца соединяет очень тонким поперечным пластом грудину с внутренней фасцией и хрящами истинных ребер. Тонкая *подреберная мышца* (*m. subcostalis*, рис. 103, Б, *sct.*) подстилает верхние участки ребер продольной полосой косо ориентированных волокон, начинаясь зубцами от ребер и оканчиваясь вентролатеральнее на лежащих впереди (через одно) ребрах и внутренней фасции грудной клетки. Обе мышцы способствуют выдоху.

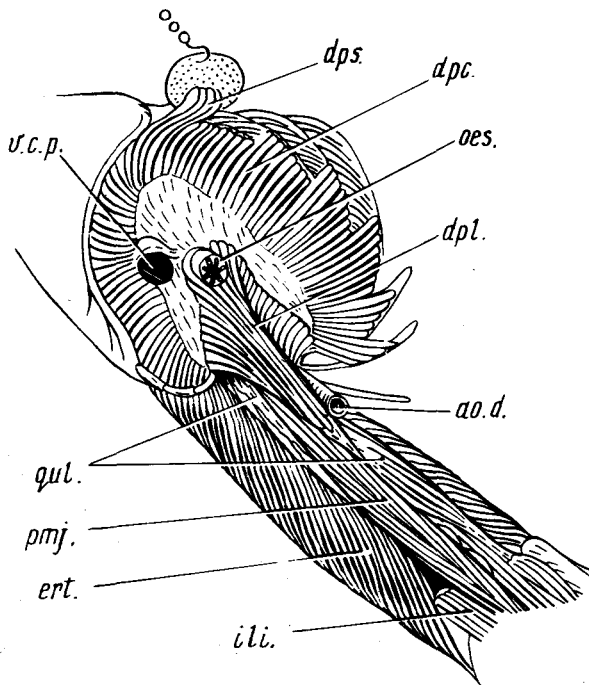
Диафрагма (*diaphragma*, рис. 104) – важная и притом специфичная для млекопитающих дыхательная мышца. Она образует выпуклый вперед купол, прикрепленный краями к задним ребрам (*реберный отдел* – *pars costalis, drc.*) и мечевидному отростку грудины (*грудинный отдел* – *pars sternalis, dps.*). В середине диафрагмы у крысы имеется небольшая сухожильная часть, прободенная отверстиями для задней полой вены и пищевода; на этом сухожильном листке крепится довольно сильный продольный мускульный пучок. Это *поясничный отдел* диафрагмы (*pars lumbalis, dpl.*), идущий от тел поясничных позвонков, кроме последнего. При сокращении мускульных волокон диафрагмы она смещается каудально, способствуя вдоху.

Следующий компонент гипаксиальной мускулатуры связан с движениями позвоночника.

Квадратная мышца поясницы (*m. quadratus lumborum*, рис. 104, *qul.*), прилегающая вентрально к поясничным позвонкам, видна после вскрытия брюшной полости, удаления внутренностей и большой поясничной мышцы. Позади она крепится на поперечно-реберных отростках поясничных позвонков, вентральной поверхности крестца и медиальном крае подвздошной кости, а впереди – на вентральной стороне тел позвонков

Рис. 104. Диафрагма и глубокая мускулатура поясницы крысы *Rattus norvegicus*. Удалены мышцы брюшной стенки, внутренности и левый *m. iliopsoas*. Мечевидный хрящ грудины отогнут вентрально:

ao.d. — спинная аорта; *дрс.*, *dpl.*, *dps.* — соответственно реберный, поясничный, и грудной отделы диафрагмы; *ерт.* — разгибатель туловища; *или.* — подвздошная мышца; *oes.* — пищевод; *ртj.* — большая поясничная мышца; *квл.* — квадратная мышца поясницы; *у.с.р.* — отверстие для задней полой вены



от десятого грудного до последнего поясничного. При сокращении сгибает поясничный отдел позвоночника.

Эпаксиальная мускулатура туловища представляет значительные трудности для изучения, ибо, управляя движениями сегментированного осевого скелета, она в значительной степени сохраняет сегментальный характер и в то же время отражает характер адаптивной дифференцировки, нарушившей первичную, относительно простую метамерию и обусловившей чрезвычайную сложность внутренней структуры соответствующих мышц. Они образованы, как правило, многочисленными мускульными пучками, вытянутыми на несколько сегментов, и сложной системой апоневрозов.

В грудном отделе эта мускулатура довольно четко подразделена на три продольных системы — расположенную наиболее латерально подвздошно-реберную мышцу, более медиальную длиннейшую мышцу и центральную — поперечно-остистую. В области же поясницы, где локализована основная сгибательно-разгибательная подвижность, связанная с локомоцией, эпаксиальная мускулатура представляет собой единую массу, в которой части упомянутых мышц различимы с трудом. Это так называемый *разгибатель туловища* (*m. erector trunci*, см. рис. 99, 104, *ерт.*),

который начинается от ряда позвонков (с III поясничного по II крестцовый) при помощи поверхностного пояснично-крестцового апоневроза (см. рис. 103, А, *als.*) и серии отдельных глубоких сухожилий.

Подвздошно-реберная мышца (*m. iliocostalis*, см. рис. 103, А, *ilc.*) занимает наиболее латеральное положение в разбираемой группе (видна после снятия зубчатых мышц и косых мышц живота). Ее поясничная часть примыкает сбоку к общей массе разгибателя, проходя в виде небольших плоских лент от края пояснично-крестцового апоневроза к трем последним ребрам. Значительно более мощные грудная и шейная части мышцы соединены между собой. Они начинаются на IV–XI ребрах, оканчиваясь апоневрозами на I и III–VII ребрах, а также на поперечных отростках VI, VII шейных и I грудного позвонков. Поворачивая ребра назад, мышца способствует выдоху, при одностороннем сокращении вызывает боковой изгиб туловища и задней части шеи.

Длиннейшая мышца спины (*m. longissimus dorsi* см. рис. 103, А, *lgd.*), расположенная медиальнее предыдущей, представляет собой систему более или менее слитых мускульных пучков, которые начинаются от пояснично-крестцового апоневроза и скрытых под ним глубоких сухожилий, а также от переднего конца подвздошной кости. Эти пучки оканчиваются двумя способами. Во-первых, при участии сухожилий – на поперечных отростках трех задних шейных и нескольких передних грудных позвонков, а каудальнее – на основаниях ребер – вплоть до десятого. Во-вторых, почти без апоневрозов – на VI–VIII ребрах и поперечных отростках соответствующих позвонков. Эта мышца представляет собой наиболее мощный разгибатель спины.

Поперечно-остистая мышца (*m. transversospinalis*) – сложная система, подразделенная на подчиненные мышцы. *Остистая и полуостистая мышцы спины* (*m. spinalis et semispinalis dorsi*, см. рис. 103, Б, *ssd.*) представляют собой длинный видимый с поверхности компонент, который примыкает медиально к длиннейшей мышце спины и имеет общие с ней места отхождения. Часть волокон начинается от остистых отростков позвонков (при помощи пояснично-крестцового апоневроза) – это “остистые” волокна, – а часть от метапофизов (глубокими сухожилиями) – это полуостистая часть мышцы. Оканчивается она на остистых отростках позвонков начиная с I грудного. *Многораздельная мышца* (*m. multifidus*, см. рис. 103, Б, *tuf.*) объединяет все волокна, перекидывающиеся через 1–3 сегмента на пути от поперечных отростков грудных и поясничных позвонков вперед, к остистым отросткам, или же лишь самые длинные из таких волокон. В последнем случае различают еще *короткие и длинные вращатели* (*mm. rotatores breves et longi*), которые тянутся на протяжении 1 и 2 сегментов. Вся обсуждаемая система участвует в разгибании спины.

Межпоперечные мышцы (*mm. intertransversarii*) располагаются преимущественно в пояснице, в глубине под длиннейшей мышцей спины (а также в шее), соединяя между собой поперечно-реберные отростки смежных позвонков. Контролируют боковые изгибы позвоночника.

Как видно из предыдущего раздела, многие туловищные мышцы продолжают в шее, таким образом мускулатура последней соединена с туловищной плавным переходом. Шея специфична повышенной подвижностью по сравнению с грудным отделом позвоночника, что обуславливает определенные отличия в ее мышечной системе. Шею занимают мускулы, управляющие движениями головы. Рассмотрение шейной мускулатуры выгодно начинать как раз с этой группы, поскольку составляющие ее мышцы многочисленнее, доступнее и закрывают остальные.

Пластыревидная мышца (m. splenius, см. рис. 102, *spl.*), прикрытая трапециевидной и ромбовидной мышцами, сверху и сбоку одевает шею, но не связана, а свободно прилегает к ней. Волокна этой мышцы начинаются от треугольной костной пластинки, укрепленной на конце остистого отростка второго грудного позвонка, а также на средней линии, где мышцы обеих сторон соединены прочным швом и где крепятся еще три более поверхностные мышцы: акромиальная часть трапециевидной, шейная ромбовидная мышца и дорсальный зубчатый инспиратор. Оканчивается пластыревидная мышца на затылочном гребне черепа. При двустороннем сокращении поднимает голову и шею и, кроме того, связывает с головой три упомянутые мышцы.

Длиннейшая мышца головы (m. longissimus capitis, см. рис. 102, *lgc.*) видна на боковой поверхности шеи непосредственно вентральнее предыдущей, совместно с которой она крепится к латеральному участку затылочного гребня. Начинается мышца от поперечных отростков четырех задних шейных позвонков и трех передних грудных. Управляет боковыми движениями головы и шеи.

Длиннейшая мышца шеи (m. longissimus cervicis, см. рис. 103, *A, lce.*) видна на ее боковой стороне после удаления длиннейшей мышцы головы и вентральной зубчатой мышцы. Ее волокна начинаются пучками от невральных дуг позвонков, с III шейного по IV грудной, и проходят косо вперед и вбок, оканчиваясь при участии апоневрозов на поперечных отростках всех шейных позвонков. Мышца обслуживает боковые повороты шеи.

Полуостистая мышца головы (m. semispinalis capitis, см. рис. 103, *A, stc.*), доступная рассмотрению после снятия пластыревидной, занимает сходное положение. Она подразделена на две порции, совместно оканчивающиеся при участии апоневроза на комплексной затылочной кости. Более поверхностная порция, рассеченная двумя поперечными сухожильными промежуточками на три сегмента, начинается от поперечных отростков IV–VII грудных позвонков, а снабженная одним сухожильным промежуточком более глубокая порция – от девяти позвонков – с III шейного по IV грудной. При двустороннем сокращении мышца поднимает голову и шею, а при одностороннем – способствует их боковому движению.

Большая дорсальная прямая мышца головы (*m. rectus capitis dorsalis major*, см. рис. 103, Б, *rta.*), прикрытая полуостистой мышцей головы, примыкает к средней линии. Она тянется от гребня эпистрофея к каудальной поверхности затылочной кости. Поднимает голову, а при одностороннем сокращении поворачивает ее вбок.

Краниальная косая мышца головы (*m. obliquus capitis cranialis*, см. рис. 103, А, *ocr.*) примыкает вентрально к предыдущей, соединяя затылочную поверхность черепа с крылом атланта. При сокращении поднимает голову.

Латеральная прямая мышца головы (*m. rectus capitis lateralis*, см. рис. 103, А, *rcl.*) расположена вентральнее предыдущей и отчасти прикрыта ею сверху. Начинаясь от крыла атланта, она по направлению вперед раздвигается и оканчивается латерально на сосцевидной части височной кости, а также в глубине, на яремном отростке затылочной кости. Участвует в боковом повороте головы.

Малая дорсальная прямая мышца головы (*m. rectus capitis dorsalis minor*, см. рис. 103, Б, *rmi.*) видна после снятия большой дорсальной прямой. Она начинается на дуге атланта, а оканчивается на затылочной кости над большим затылочным отверстием. Мышца поворачивает голову вбок.

Каудальная косая мышца головы (*m. obliquus capitis caudalis*, см. рис. 103, Б, *oca.*) обрамляет сзади большую дорсальную прямую мышцу головы, соединяя гребень эпистрофея с крылом атланта. Обслуживает повороты атланта вместе с черепом на оси зубовидного отростка эпистрофея.

Полуостистая мышца шеи (*m. semispinalis cervicis*, см. рис. 103, Б, *sme.*) располагается на дорсальной стороне позвоночника каудальнее предыдущей. Она тянется в виде серии слившихся пучков от невральных дуг позвонков с III шейного по I грудной и от поперечных отростков II–VII грудных позвонков к остистым отросткам эпистрофея и последующих шейных позвонков. Разгибает шею.

Гипаксиальные мышцы в шее располагаются не только на позвоночнике, но и более поверхностно – снаружи от пищевода и трахеи.

Грудинно-подъязычная мышца (*m. sternohyoideus*, см. рис. 91, 93, 102, *sth.*) широкой непарной лентой прикрывает снизу трахею, образуя переднее продолжение прямой мышцы живота. Она начинается на дорсальной стороне рукоятки грудины, в каудальной части отчетливо двухслойная, причем ее глубокий пласт снабжен поперечной сухожильной перемычкой. Оканчивается мышца на подъязычной кости, которую при сокращении смещает назад вместе с языком.

Грудинно-щитовидная мышца (*m. sternothyroideus*, см. рис. 102, 103, А, *stt.*) узкой непарной лентой тянется под прикрытием предыдущей мышцы от ее сухожильной перемычки к щитовидному хрящу. Способна ретрагировать гортань.

Лопаточно-подъязычная мышца (*m. omohyoideus*, см. рис. 93, 94, *ohy.*) располагается на боковой стороне шеи в глубине под грудинно-ключич-

но-сосцевидной мышцей. Она проходит в виде ленты от лопатки к подъязычной кости, оканчиваясь на ней дорсальнее и латеральнее грудинно-подъязычной. Мышца ретрагирует подъязычную кость.

Длинная мышца головы (*m. longus capitis*, рис. 102, 103, А, *lca.*) проходит по вентральной стороне позвоночника над пищеводом, от поперечных отростков III–VII шейных позвонков к основанию черепа. При сокращении опускает голову и сгибает шею.

Вентральная прямая мышца головы (*m. rectus capitis ventralis*, см. рис. 103, *гсв.*) частично прикрыта снизу предыдущей. Она проходит коротким пучком волокон от поперечного отростка (крыла) атланта к основанию затылка. Опускает голову.

Длинная мышца шеи (*m. longus colli*, см. рис. 103, Б, *loc.*) расположена медиальнее и глубже длинной мышцы головы. Начинаясь на вентральной поверхности поперечных отростков большинства шейных и передних грудных позвонков, она оканчивается на вентральных гребнях шейных позвонков. При сокращении сгибает шею.

Мышцы хвоста

В этом отделе удастся различить три категории мышц. Две парных продольных мускульных полоски сохраняют первичную метамерную структуру. Но большая часть мускулатуры сконцентрирована у основания хвоста и управляет движениями его позвонков при помощи длинных тонких сухожилий. Несколько относительно коротких мышц идут от костей таза и от крестца к основанию хвоста и двигают его как целое.

Дорсальный наружный абдуктор хвоста (*m. abductor caudae lateralis dorsalis*, см. рис. 99, *ald.*), образующий заднее продолжение подвздошно-реберной мышцы, занимает дорсолатеральную поверхность основания хвоста. Начинаясь на дорсальном крае подвздошной кости, а также на концах поперечных отростков крестцовых и первых четырех хвостовых позвонков, мышца оканчивается при помощи поверхностного апоневроза на IV–VII хвостовых позвонках. При сокращении поднимает хвост как целое и осуществляет его боковые повороты.

Латеральный разгибатель хвоста (*m. extensor caudae lateralis*, см. рис. 99, *есл.*), иначе длинная дорсальная крестцово-хвостовая мышца, относится к системе длиннейшей мышцы спины. Он частично прикрыт предыдущей мышцей, располагаясь латеральнее сочленовных отростков позвонков. Начинается от передних сочленовных (добавочных) отростков поясничных позвонков, от поперечных отростков крестцовых и первых трех хвостовых позвонков и образует мощный пучок длинных конечных сухожилий, которые крепятся к передним сочленовным отросткам хвостовых позвонков начиная с шестого. Обуславливает дорсальные и боковые изгибы хвоста.

Медиальный разгибатель хвоста (*m. extensor caudae medialis*, см. рис. 99, *ест.*), иначе короткая дорсальная крестцово-хвостовая мышца,

представляет собой каудальное продолжение поперечно-остистой мышцы. Располагаясь медиальнее сочленовных отростков, она образована серией довольно коротких пучков (самые каудальные имеют длину одного сегмента), которые начинаются от остистых отростков позвонков — с последнего поясничного по VII хвостовой, а оканчиваются на передних сочленовных отростках хвостовых позвонков. При сокращении поднимает хвост.

Лобково-копчиковая мышца (*m. pubococcygeus*, см. рис. 97, А, 98, 99, рсс.) одевает вентролатерально основание хвоста. Она тянется пластом от внутренней стороны лобковой кости вверх и назад к боковой поверхности хвоста, оканчиваясь на поперечных отростках его передних четырех-пяти позвонков и на поверхностной фасции. При сокращении отводит хвост вбок. Слабо обособленный латеральный слой чуть более круто ориентированных мускульных волокон может рассматриваться как отдельная *копчиковая мышца* (*m. coccygeus*).

У норки эти мышцы четко дифференцированы. Собственно *лобково-копчиковая мышца* (см. рис. 101, Б, рсс.) вследствие приобретенного ею медиального крепления к телам нескольких хвостовых позвонков начиная с III получила название поднимателя анального отверстия (*m. levator ani*). *Копчиковая мышца* (см. рис. 101, А, ссс.) проходит от верхней стороны седалищного бугра назад по боковой стороне основания хвоста и оканчивается на его поверхностной фасции.

Подвздошно-копчиковая мышца (*m. iliococcygeus*, см. рис. 98, исс.), иначе внутренний абдуктор хвоста, видна после вскрытия таза медиальнее и выше предыдущей мышцы. Начинаясь на внутренней стороне подвздошной кости, она образует два конечных сухожилия, из которых латеральное расширяется в поверхностную фасцию и связано с несколькими хвостовыми позвонками начиная с V. Медиальное сухожилие совместно с таковым медиального сгибателя хвоста (см. ниже) оканчивается на гипапофизе VI хвостового позвонка. Мышца отводит и опускает хвост.

У норки подвздошно-копчиковая мышца (см. рис. 101, Б, исс.) медиально прикрыта лобково-копчиковой мышцей, а их окончания частично объединены.

Сгибатель хвоста (см. рис. 98, 99, 101, Б, флс.), иначе вентральная крестцово-хвостовая мышца, располагаясь преимущественно внутри таза, отходит от вентральной поверхности тел и поперечных отростков позвонков многочисленными пучками, посылающими назад вдоль вентролатеральной поверхности хвоста толстую прядь конечных сухожилий. Они крепятся к позвонкам двояким образом, что позволяет различить в мышце две части. *Латеральный сгибатель хвоста* (*m. flexor caudae lateralis*), иначе длинная вентральная крестцово-хвостовая мышца, соединяет три задних поясничных и крестцовые позвонки с поперечными отростками (которые объединены с передними сочленовными) хвостовых позвонков начиная с VI. Пучки *медиального сгибателя хвоста* (*m. flexor*

caudae medialis), или короткой вентральной крестцово-хвостовой мышцы, расположены в целом кобнутри от предыдущего и начинаются на позвонках с последнего поясничного по II хвостовой, а оканчиваются на гипапофизах хвостовых позвонков начиная с VI. Эта мышца сохраняет также сегментированную полосу, которая тянется вдоль хвоста, соединяя между собой гипапофизы последовательных позвонков. Мышца сгибает хвост и поворачивает его в целом вбок, а медиальный сгибатель – также и вниз.

Межпоперечные мышцы хвоста (mm. intertransversarii caudae), полностью сохраняющие первичную метамерию, короткими пучками соединяют поперечные отростки соседних позвонков в передней части хвоста и обслуживают его боковые движения.

МУСКУЛАТУРА ГОЛОВЫ

Мускульная система головы образована преимущественно висцеральными мышцами, хотя включает также две группы соматических (глазные и подъязычные мышцы).

Висцеральная мускулатура принадлежит исключительно двум бранхиомерам – челюстной и подъязычной дугам. После снятия кожи и лицевых мышц открывается челюстная мускулатура, иннервируемая тройничным (V) нервом. Она дифференцирована совершенно иначе, чем в других группах современных тетрапод, отражая глубокое своеобразие общей конструкции челюстного аппарата млекопитающих. В связи с редукцией всего каудального отдела нижней челюсти ее аддукторы, как и раскрывающая рот мышца, уникальным образом крепятся на зубной кости, а места отхождения аддукторов включают такие кости, как верхнечелюстная и скуловая.

Оба главных аддуктора нижней челюсти – жевательная и височная мышцы – строго специфичны для млекопитающих. По-видимому, они соответствуют наружному аддуктору нижней челюсти амфибий и зауропсид.

Жевательная мышца (m. masseter) тянется от основания верхней челюсти и от скуловой дуги вниз и назад к латеральной стороне и вентральному краю нижней челюсти, приводя и протрагируя ее при сокращении. Для мышцы характерна сложная внутренняя дифференцировка, в основе которой лежит прежде всего ее сложноперистая структура. Мышца снабжена системой плоских сухожилий – апоневрозов, обеспечивающих упаковку в объеме мускула коротких мышечных волокон. Жевательную мышцу подразделяют на три основные порции: поверхностную, латеральную и медиальную. *Поверхностная жевательная мышца* (m. masseter superficialis, см. рис. 91, 93, *mas.*) ориентирована в целом продольно. Начинаясь мощным апоневрозом от верхнечелюстной кости вентральнее подглазничного отверстия, она огибает снизу остальные части мышцы и оканчивается на вентролатеральном крае углового отростка нижней

челюсти. Приводит и протрагирует последнюю при сокращении. *Латеральная жевательная мышца* (*m. masseter lateralis*) включает переднюю и заднюю части. *Передняя часть* (*pars anterior*, см. рис. 91, 93, *mla.*) видна с поверхности вентральнее скуловой дуги. Она тянется от предскуловой площадки верхнечелюстной кости и от переднего отрезка скуловой дуги вниз и назад, оканчиваясь на линии по передневентральному краю массетерной площадки нижней челюсти (под прикрытием поверхностной порции). Сочетает протракцию нижней челюсти с аддукцией. *Задняя часть* (*pars posterior*, см. рис. 91, 93, *mtp.*) образует задневерхний отдел боковой поверхности мышцы. Она тянется от скуловой дуги назад и вниз, оканчиваясь на латеральной поверхности и заднем крае углового отростка и большей части массетерной площадки нижней челюсти. Вследствие более наклонной ориентации волокон эта часть мышцы эффективнее протрагирует нижнюю челюсть, чем передняя.

Медиальная жевательная мышца (*m. masseter medialis*), использующая для своего отхождения внутреннюю поверхность скуловой дуги, почти полностью закрыта предыдущей снаружи. Она четко подразделена на две части: переднюю и заднюю. *Передняя часть* (*pars anterior*, см. рис. 91, 92, *mta.*), иногда рассматриваемая в качестве отдельной мышцы (*m. maxillomandibularis*), частично видна с поверхности впереди от подглазничного окна. Ее волокна начинаются здесь на верхнечелюстной кости, а также каудальнее — на внутренней поверхности передней части скуловой дуги. Описываемая часть мышцы подходит к нижней челюсти под прямым углом, причем впереди от остальных, что делает ее исключительным и весьма эффективным аддуктором. *Задняя часть* (*pars posterior*, см. рис. 92, *mtp.*, иначе *m. zygomaticomandibularis*) ориентирована приблизительно перпендикулярно основной массе жевательной мышцы. Ее волокна тянутся от медиальной стороны заднего конца скуловой дуги вперед и вниз, оканчиваясь на латеральной стороне нижней челюсти близ основания ее веночного отростка. В отличие от остальных частей массетера ретрагирует нижнюю челюсть.

Височная мышца (*m. temporalis*, см. рис. 91, *tem.*) располагается позади глаза и дорсомедиальной скуловой дуги. Ее волокна начинаются от поверхностей теменной, чешуйчатой, лобной костей, а также от затылочного гребня и собираются, проходя под различным наклоном вниз и вперед, на веночный отросток нижней челюсти. При сокращении мышца приводит, а также ретрагирует нижнюю челюсть. Продольные усилия этой мышцы, как и жевательной, при попеременном действии обеспечивают выполнение горизонтальных перетирающих движений, а при одновременном действии суммируются, усиливая приведение в области резцов.

Крыловидная мышца (*m. pterygoideus*), расположенная медиальнее заднего отдела нижней челюсти, подразделена на две части: латеральную и медиальную. *Внутренняя, или медиальная, крыловидная мышца* (*m. pterygoideus medialis*, см. рис. 92, 102, *ptm.*) видна сразу после снятия подъязычного аппарата с языком и гортанью. Она начинается в основном

на крыловидной кости и крепится на медиальной стороне углового отростка нижней челюсти близ его вентрального края. Мышца имеет аддукционный эффект, а также уравнивает латерально направленное усилие задних отделов жевательной мышцы. *Наружная, или латеральная, крыловидная мышца* (m. pterygoideus lateralis, см. рис. 102, *ptl.*) видна снизу после снятия предыдущей. Начинаясь на крыловидной кости и заднем конце верхнечелюстной, она тянется к медиальной и передней поверхностям сочленовного отростка нижней челюсти, а также к горизонтальной связке челюстного сустава. Мышца протрагирует нижнюю челюсть, а также, подобно предыдущей, уравнивает латерально направленное усилие жевательной мышцы.

Двубрюшная мышца (m. digastricus, см. рис. 92, 93, *dig.*) занимает поверхностное положение на вентральной стороне головы. Проходя продольно, она соединяет яремный отросток затылочной кости с передним концом нижней челюсти. Сухожильным промежутком мышца подразделена на два брюшка, из которых переднее, вторично непарное, сформировано за счет челюстного бранхиомера и иннервируется тройничным (V) нервом, а заднее — лицевым (VII), что свидетельствует о его происхождении из мышц подъязычной висцеральной дуги. При сокращении мышца опускает нижнюю челюсть, открывая рот.

Подъязычно-челюстная мышца (m. mylohyoideus, см. рис. 102, *myh.*) под покровом двубрюшной мышцы соединяет половинки нижней челюсти поперечным пластом, который начинается на ней по линии вплотную вентральнее альвеол коренных зубов, а оканчивается на продольной срединной сухожильной перемычке, связанной с сухожилием двубрюшной мышцы и подъязычной костью. Мышца управляет вертикальными перемещениями дна ротовой полости и языка. Передний участок этой мышцы обособлен в виде короткой *поперечной мышцы нижней челюсти* (m. transversus mandibulae, см. рис. 102, *tm.*), соединяющей ее половинки вплотную позади симфиза.

Висцеральные мускулы обслуживают в голове также движения стенок глотки и мягкого нёба. Назовем из них лишь *напрягатель мягкого нёба* (m. tensor veli palatini, см. рис. 103, А, *твр.*), который виден сбоку после удаления половинки нижней челюсти и крыловидных мышц. Начинаясь на переднемедиальной стороне слухового барабана, он тянется вперед и вниз к костной крыловидной пластинке и мягкому нёбу, которое натягивает при сокращении.

Соматические мышцы образуют в голове две группы — подъязычную и глазную мускулатуру. Подъязычные, или гипобранхиальные, мышцы, иннервируемые подъязычным (XII) нервом, суть производные простирающегося до подбородка переднего продолжения прямой мышцы живота, продукты дифференцировки первичных гипобранхиальных мышц — подбородочно-подъязычной и грудинно-подъязычной.

Подбородочно-подъязычная мышца (m. geniohyoideus, см. рис. 102, *geh.*) прикрыта снизу двубрюшной и подъязычно-челюстной мышцами.

Она проходит продольно от симфиза нижней челюсти, где начинается сухожилием, к подъязычной кости, которую протрагирует при сокращении.

Подбородочно-язычная мышца (*m. genioglossus*, см. рис. 102, *geg.*) начинается на симфизе нижней челюсти общим сухожилием с предыдущей, а оканчивается в толще языка и частью волокон — на теле подъязычной кости. Протрагирует ее и язык.

Шиловидно-язычная мышца (*m. styloglossus*, см. рис. 102, *stg.*) видна снизу после снятия двубрюшной и подъязычно-челюстной мышц, занимая наиболее латеральное положение в промежутке между ветвями нижней челюсти. Тянется продольно от яремного отростка черепа вперед и оканчивается в краевой зоне собственно языка. При сокращении ретрагирует язык.

Подъязычно-язычная мышца (*m. hyoglossus*, см. рис. 102, *hyg.*) проходит медиальнее предыдущей, начинаясь от основной части подъязычной кости и оканчиваясь в толще языка. Действует аналогично предыдущей.

Шиловидно-подъязычная мышца (*m. stylohyoideus*, см. рис. 102, *shy.*) прикрыта снаружи задним брюшком двубрюшной. Короткие волокна мышцы начинаются совместно с шиловидно-язычной мышцей на яремном отростке черепа, а оканчиваются на конце большого рога подъязычной кости, которую мышца подтягивает назад.

Щитовидно-подъязычная мышца (*m. thyrohyoideus*, см. рис. 103, *A, thh.*) видна снизу латеральнее гортани после удаления грудинно-подъязычной мышцы. Соединяет боковую сторону щитовидного хряща с подъязычной костью, сближая их при сокращении.

Глазные мышцы начинаются на костной стенке глазницы вблизи переднего рваного отверстия и у песка образуют довольно длинную конусовидную массу, перемежаясь с соединительной тканью и жиром. Вследствие этого их удобнее рассматривать с латеральной стороны, а не со стороны глазного яблока, как у других позвоночных. Для подготовки препарата целесообразно отпилить и снять скуловую дугу с жевательной мышцей, позади глаза убрать поверхностные фасции, выщипать височный мускул и выломать венечный отросток нижней челюсти. Затем удалить глаз полностью или оставить от него экваториальную область склеры в виде ободка (рис. 105) и выщипать соединительную, жировую и железистую ткань из промежутков между мышцами.

Для млекопитающих характерен обычный набор из четырех прямых мышц. Три из них иннервируются глазодвигательным (III) нервом: *верхняя прямая* (*m. rectus superior*, рис. 105, *res.*), *внутренняя, или передняя, прямая* (*m. rectus internus, s. anterior, rin.*) и *нижняя прямая* (*m. rectus inferior, rei.*). Последняя из четырех, *наружная, или задняя, прямая мышца* (*m. rectus externus, s. posterior, rex.*) иннервируется отводящим (VI) нервом, так же как *оттягиватель глазного яблока* (*m. retractor bulbi, rtb.*), располагающийся в виде узкого дольчатого раструба внутри конуса, образованного прямыми мышцами. От верхней прямой мышцы обособлен

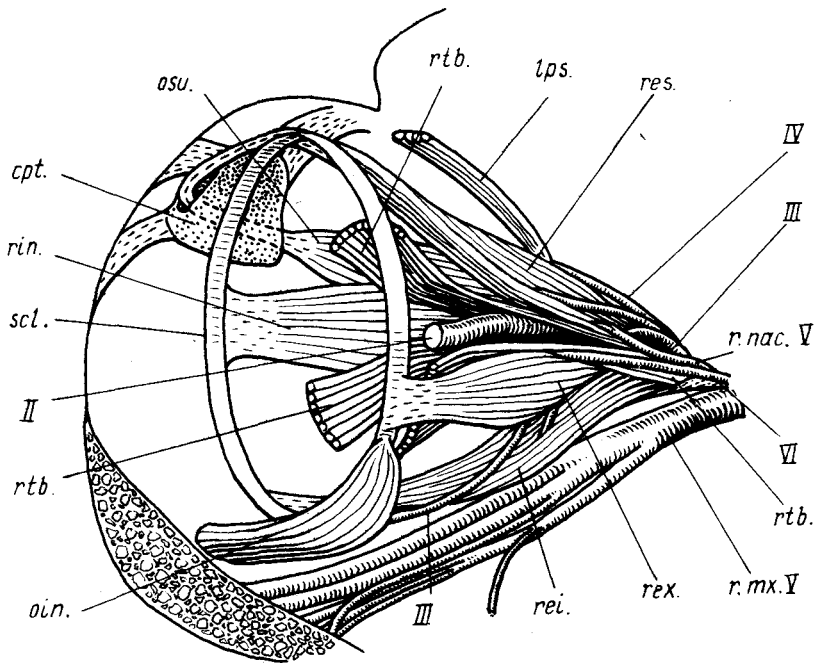


Рис. 105. Мускулатура и некоторые нервы глазницы песка *Alorex lagopus*. Глазное яблоко удалено, за исключением экваториальной полоски склеры, оставленной в виде обруча:

cps. — хрящ третьего века; *lps.* — внутренний подниматель верхнего века; *oin.* — нижняя косая мышца; *osu.* — верхняя косая мышца; *r.mx.V* — верхнечелюстная ветвь тройничного нерва; *r.nac.V* — его носоресничная ветвь; *rei., res., rex., rin.* — прямые мышцы — соответственно нижняя, верхняя, наружная и внутренняя; *rtb.* — оттягиватель глазного яблока; *scl.* — сохраненная на препарате экваториальная область склеры; *II, III, IV, VI* — соответствующие головные нервы

тонкий пучок волокон в качестве *внутреннего поднимателя верхнего века* (*m. levator palpebrae superioris, lps.*).

Нижняя косая мышца (*m. obliquus inferior, oin.*), иннервируемая глазодвигательным (III) нервом, располагается в плоскости глазного экватора, проходя от стенки черепа по касательной к поверхности склеры. *Верхняя косая мышца* (*m. obliquus superior, osu.*), как всегда иннервируемая блоковым (IV) нервом, идет параллельно прямым мышцам, но ее тонкое конечное сухожилие перекидывается через блок, после чего мышца подходит к главному яблоку типичным образом, т.е. по касательной к его экватору. Блок образован связкой, прикрепленной к крыше глазницы и включающей у песка так называемый хрящ третьего века (*cps.*).

НЕРВНАЯ СИСТЕМА

Нервная система млекопитающих может быть рассмотрена на представителях самых разных видов, каждый из которых имеет свои преимущества и свои недостатки. Наиболее доступной моделью может служить белая крыса *Rattus norvegicus*, поэтому авторы сочли необходимым взять ее в качестве основного объекта. Однако небольшие размеры животного не всегда позволяют, даже при применении бинокулярного микроскопа, рассмотреть мелкие детали строения некоторых отделов нервной системы, например автономной. Поэтому при необходимости детального знакомства с анатомией нервной системы следует рекомендовать изучение ее различных отделов на разных объектах. Так, эту систему лучше исследовать на относительно крупных объектах: кролик *Oryctolagus cuniculus*, соболь *Martes zibellina*, норка *Mustela vison*. Изучение спинномозговых нервов можно проводить на крысе. Ход и ветвление черепномозговых нервов, а также изучение головного мозга следует вести на крупных головах собак *Canis familiaris*, кошек *Felis domestica* или песцов *Alopex lagopus*. Исходя из этого в руководстве подробное описание различных отделов нервной системы дается на модельных объектах, наиболее подходящих для изучения именно этого отдела.

Нервная система млекопитающих, как и остальных позвоночных, разделяется на отделы. Центральная нервная система включает в себя головной и спинной мозг. К периферической нервной системе относятся спинномозговые и черепномозговые нервы. Автономная нервная система включает в себя центры, расположенные в спинном и головном мозге, а также ганглии и сплетения, связанные с внутренними органами. Согласно международной анатомической номенклатуре, термин "автономная" полностью заменяет ранее употреблявшиеся термины "вегетативная", "висцеральная", "чревная", "органическая", "непроизвольная" и т.д.

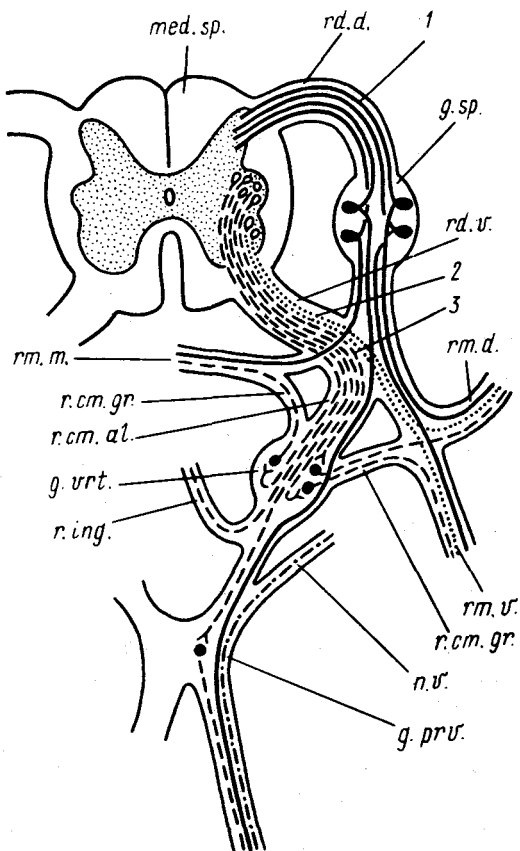
АВТОНОМНАЯ НЕРВНАЯ СИСТЕМА (рис. 106)

Изучение нервной системы млекопитающих лучше всего начать с автономной системы, поскольку ее тонкие стволы и нервы легко могут быть повреждены при любой препаровке. При недостатке времени можно отказаться от изучения этой системы, тем более если она была достаточно подробно рассмотрена на лягушке.

Рассматривать автономную нервную систему следует на фиксированных объектах, поскольку при ее препаровке неизбежно повреждение кровеносных сосудов, что на свежем материале вызывает нежелательное кровотечение. В отличие от цереброспинальной нервной системы, регулирующей работу органов, связывающих животное с внешней средой, таких, как органы чувств, поперечнополосатая мускулатура и т.д., автономная нервная система управляет в основном работой внутренних органов, обеспечивающих течение жизненных процессов в организме —

Рис. 106. Схема компонентов нервной системы:

g. prv. — предverteбральный ганглий; *g. vrt.* — позвоночный ганглий; *g. sp.* — спинной ганглий; *med. sp.* — спинной мозг; *n. v.* — блуждающий нерв; *r. ct. al.* — белая соединительная ветвь; *r. ct. gr.* — серая соединительная ветвь; *r. ing.* — межганглионарная ветвь; *rd. d.* — спинной корешок; *rm. m.* — оболочечная ветвь; *rd. v.* — брюшной корешок; *rm. d.* — дорсальная ветвь спинномозгового нерва; *rm. v.* — вентральная ветвь спинномозгового нерва; 1 — чувствующие компоненты; 2 — двигательные компоненты; 3 — симпатические нервные волокна



кровообращения, пищеварения, размножения и др., — поддерживая, замедляя или ускоряя ритм и уровень их работы. Поскольку одно и то же волокно не может и повышать, и понижать уровень работы, а способно действовать только в одном направлении, система распадается на две подсистемы (для краткости их обычно называют просто системами): симпатическую и парасимпатическую. Импульсы, приносимые этими системами к тому или иному органу, как правило, противоположны по действию.

Прежде чем предпринять попытку изучения автономной нервной системы, следует, пользуясь приведенной схемой (рис. 106), создать четкое представление о связях симпатической системы с центральной нервной системой на примере одного из туловищных сегментов.

Чувствующие компоненты спинномозговых нервов (1) попадают в спинной мозг через *спинной корешок (radix dorsalis, rd.d.)* спинномозгового нерва. Тела нейронов располагаются в *спинномозговом ганглии (ganglion spinale, g.sp.)*, лежащем внутри спинного канала. Нейроны получают раздражение по отросткам, проходящим в *дорсальной (ramus dorsalis, rm.d.)* и *вентральной (ramus ventralis, rm.v.)* ветвях спинномозго-

вого нерва (соматически чувствующие), *оболочечной ветви* (*ramus meningeus, m.m.*) и по *связи* (*r.ct.al.*) с автономной нервной системой (висцерально чувствующие).

Двигательные компоненты спинномозговых нервов (2) начинаются в нижних рогах серого вещества спинного мозга, выходят из мозга через *брюшные корешки* (*radix ventralis, rd.v.*) и далее продолжают в дорсальную и вентральную ветви спинномозгового нерва (соматически двигательные).

Первые нейроны *симпатической нервной системы* (3) являются преганглионарными и лежат в латеральных ядрах серого вещества спинного мозга. Их одетые миелиновой оболочкой нейриты достигают симпатического ганглия, носящего название *позвоночного* или *латерального* (*ganglion vertebrale, g.vrt.*), сначала по брюшному корешку, а затем по *белой соединительной ветви* (*ramus communicans albus, r.ct.al.*). Судьба разных преганглионарных нейронов различна. Нейриты одних проходят через ганглий и тянутся дальше по направлению к иннервируемому органу, оставаясь одетыми миелиновыми оболочками. Другие, пройдя через ганглий, тянутся к соседнему ганглию, образуя *межганглионарные ветви* (*ramus interganglionaris, r.ing.*), составляющие пограничный симпатический ствол. Слагающие их нейриты могут оканчиваться не только в соседнем, но и в более отдаленных ганглиях. Наконец, еще одна часть нейритов в ганглии вступает в синаптическую связь с нейронами второго порядка, последние носят название *заузловых* или *постганглионарных*. Их лишенные миелиновой оболочки отростки по так называемым *серым соединительным ветвям* (*ramus communicans griseus, r.ct.gr.*) входят в спинную и брюшную ветви спинномозгового нерва или в оболочечную ветвь. Основная масса отростков постганглионарных нейронов направляется к иннервируемому органу. На своем пути нейриты могут встречать еще один ганглий — *превертебральный*, или *коллатеральный* (*ganglion praevertebrale, g.prv.*). Как правило, нейроны второго порядка проходят этот ганглий без синаптических переключений. Здесь синаптические переключения имеют немногие дошедшие сюда нейроны первого порядка. Наконец, непосредственно около иннервируемого органа могут располагаться *терминальные*, или *периферические, узлы* (*ganglion terminale*).

Парасимпатическая нервная система разделена на две части: головную и крестцовую. Центры головной части лежат в продолговатом и среднем мозге. Их преганглионарные волокна выходят в составе глазодвигательного, лицевого, подъязычного и блуждающего черепномозговых нервов и достигают терминальных ганглиев, в частности ресничного (III), клинонёбного и подъязычного (VII), а также ушного (IX), где и происходит переключение на нейроны второго порядка, которые достигают иннервируемого органа. Крестцовая часть парасимпатической нервной системы имеет центры в трех первых сегментах крестцового отдела. (Волокна симпатической системы здесь отсутствуют.) Ее преганглионар-

ные волокна выходят вместе с вентральными корешками из спинного мозга, затем отделяются от них и достигают терминального сплетения, где происходит переключение на второй нейрон; последний достигает иннервируемого органа.

Симпатическая нервная система

Симпатическая часть автономной нервной системы образована в основном двумя тянущимися параллельно и лежащими по бокам позвоночного столба непосредственно вблизи спинной аорты *пограничными, или симпатическими, стволами* (*truncus sympathicus*). Каждый ствол тянется от затылочной области головы до хвостового отдела и представляет собой цепочку *симпатических, или позвоночных узлов**, или *ганглиев* (*ganglion trunci sympathici s. vertebrale*), соединенных перемычками — *межганглионарными ветвями* (комиссурами) (*ramus interganglionaris*). Как указывалось выше (рис. 106), ганглии пограничного ствола связаны со спинномозговыми нервами белыми соединительными ветвями; следует, однако, помнить, что эти ветви имеются только в грудном и поясничном отделах; в шейном и крестцовом они отсутствуют, и лежащие здесь ганглии снабжаются симпатическими волокнами, проходящими по пограничному стволу от лежащих позади или впереди ганглиев.

Изучать симпатическую нервную систему лучше всего поэтапно: сначала познакомиться с положением основного ствола, затем рассмотреть его наиболее крупные ганглии и, наконец, отходящие от них нервы и образуемые этими нервами сплетения.

Хорошо промытые после фиксации формалином тушки крыс вскрывают обычным способом. После подрезания диафрагмы одну из стенок, лучше левую, отворачивают в сторону и закрепляют с помощью булавок, внутренности отворачивают в противоположную сторону. Находят левую подключичную и левую общую сонную артерии. Вместе с этими сосудами обнажается целая серия нервных стволов: параллельно общей сонной артерии тянется блуждающий нерв, рядом с трахеей идет его возвратная гортанная ветвь, параллельно начальному участку подключичной артерии проходит в область сердца диафрагмальный нерв, ветвь пятого спинномозгового нерва. В области отхождения от подключичной артерии внутренней грудной и позвоночной артерий следует найти участок пограничного ствола, который представлен в этом участке утолщением — ганглием, прилегающим к основанию позвоночной артерии с медиальной стороны. При препаровке следует помнить, что в этой области пограничный ствол раздваивается и охватывает петли подключичную артерию (см. рис. 108); необходимо сохранить тонкую вентральную часть этой петли (*an.s.*). Передний отдел пограничного ствола подходит к общей сонной артерии и далее тянется вдоль нее вместе с блуждающим нервом.

*Русские названия "узел" и "ганглий" являются синонимами.

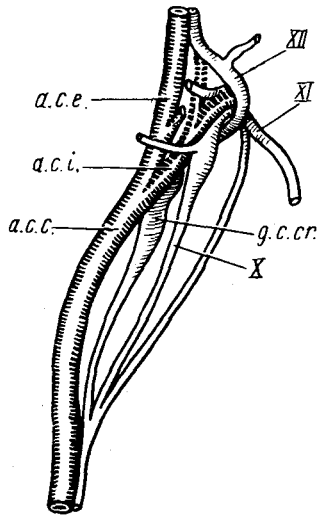


Рис. 107. Передний симпатический ганглий крысы *Rattus norvegicus*:

a.c.c. — общая сонная артерия; *a.c.e.* — наружная сонная артерия; *a.c.i.* — внутренняя сонная артерия; *g.c.c.r.* — краниальный шейный узел; *X* — блуждающий, *XI* — добавочный, *XII* — подъязычный нервы

Необходимо проследить весь ход ствола вплоть до уровня разветвления общей сонной артерии на наружную и внутреннюю.

Препаровка задних отделов пограничного ствола довольно сложна, поскольку можно легко повредить не только сам ствол, местами очень тонкий, но и отходящие от него нервы, а также белые и серые соединительные ветви. В области начала препаровки удаляют участок левой полой вены и, оттягивая на себя подключичную артерию, находят идущий из-под нее в каудальном направлении пограничный ствол. В этом месте он очень тонок и, кроме того, прикрыт межреберной веной, которую следует удалить. В грудной области ствол лежит чуть дорсальнее спинной аорты, прилегая к основаниям ребер. Чтобы обнажить ствол, достаточно снять плевральную выстилку грудной полости и освободить его от жировой ткани. Перед прободением диафрагмы ствол разделяется на две ветви. Собственно пограничный ствол располагается наиболее дорсально, а вентральнее лежит общий ствол двух чревных нервов. Сразу позади диафрагмы ствол образует утолщение — ганглий, от которого отходят многочисленные нервы, а сам ствол превращается в тонкую нить, которая проходит по медиальной стороне большого поясничного

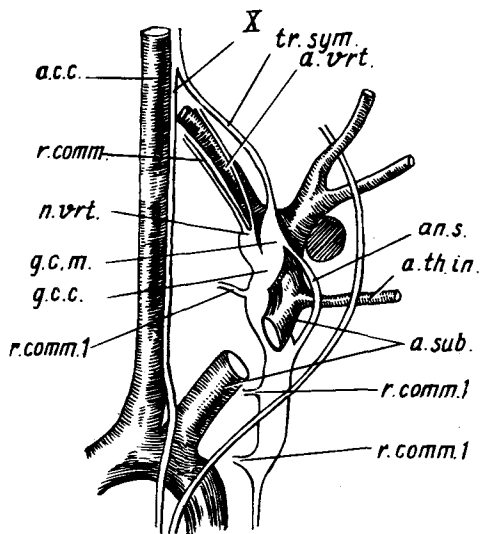


Рис. 108. Комплекс симпатических ганглиев в области основания подключичной артерии крысы *Rattus norvegicus*:

a.s.c. — общая сонная артерия; *an.s.* — подключичная петля; *a.sub.* — подключичная артерия; *a.th.in.* — внутренняя грудная артерия; *a.vrt.* — позвоночная артерия; *g.c.c.* — задний шейный ганглий; *g.c.m.* — средний шейный ганглий; *n.vrt.* — позвоночный нерв; *r.comm.* — соединительные ветви; *r.comm.1* — серые соединительные ветви; *tr.sym.* — пограничный ствол; *X* — блуждающий нерв

мускула, а частично и внутри последнего. В области разветвления спинной аорты пограничные стволы обеих сторон переходят на дорсальную сторону хвостовой артерии и вместе с ней направляются в хвостовую область.

Следующий этап изучения — знакомство с входящими в состав пограничного ствола вертебральными, или латеральными, ганглиями.

Краниальный шейный симпатический узел (*ganglion cervicale craniale*, рис. 107, *g.c.cr.*). Пограничный ствол начинается этим ганглием, который имеет вытянутую форму и расположен в области разветвления общей сонной артерии (*a.s.c.*) на наружную (*a.s.e.*) и внутреннюю (*a.s.i.*). Чтобы его обнаружить, следует отпрепарировать пограничный ствол вплоть до места разделения общей сонной артерии. Затем препарируют блуждающий нерв в краниальном направлении и освобождают его основание, а также основания добавочного (XI) и подъязычного (XII) нервов вместе с внутренней сонной артерией. После этого, приподняв внутреннюю сон-

ную артерию, можно отпрепарировать весь передний шейный ганглий. Этот узел получает симпатические волокна от VIII шейного и I грудного сегментов. Отходящие от него волокна (у крысы, как правило, обрываются при препаровке) тянутся вперед вместе с наружной и внутренней сонными артериями и их ветвями и иннервируют глаза, слезные и слюнные железы. Часть ветвей проходит через терминальные ганглии, но без переключения.

В шейном отделе пограничный ствол не связан со спинномозговыми нервами и не имеет ганглиев. Значительное утолщение лежит только в области передней части грудной клетки. Как правило, у крысы его можно разделить на три самостоятельных ганглия: средний шейный, задний (каудальный) шейный и первый грудной.

Средний шейный симпатический узел (*ganglion cervicale medium*, рис. 108, *г.с.т.*). Для обнаружения ганглия следует удалить венозные сосуды, перекрывающие основания общей сонной и подключичной артерий. Отпрепарировав пограничный ствол (*tr.sym.*) от блуждающего нерва (X), прослеживают его ход до подключичной артерии (*a.sub.*). Оттянув подключичную артерию в сторону, можно видеть прилегающий к ней примерно в месте отхождения позвоночной артерии (*a.vrt.*) средний шейный ганглий.

В этом месте пограничный ствол раздваивается, образуя *подключичную петлю* (*ansa subclavia*). Вентральная часть (*an.s.*) петли представлена тонким тяжем, огибающим подключичную и внутреннюю грудную (*a.th.in.*) артерии, а дорсальная расширена в каудальный шейный ганглий.

Каудальный шейный узел (*ganglion cervicale caudale*, *г.с.с.*) прилегает к дорсальной поверхности подключичной артерии; чтобы его хорошо рассмотреть, следует вырезать небольшой участок этого сосуда.

Как правило, задний шейный ганглий не остается самостоятельным, а сливаясь с двумя-тремя грудными узлами, образует сложный *звездчатый ганглий* (*ganglion stellatum*), который выглядит как значительное утолщение переднего отдела грудной части пограничного ствола (рис. 108). Звездчатый ганглий отсылает от себя мощный *позвоночный нерв* (*p. vertebralis*, *p.vrt.*), идущий вместе с позвоночной артерией и отдающий серые соединительные ветви к III–VIII шейным нервам. Кроме того, от этого узла отходят серые соединительные ветви (*r.comm.l.*) к одному-трем грудным нервам; чтобы их обнаружить, достаточно оттянуть ганглий в сторону.

Грудные узлы симпатического ствола (*ganglion thoracale*). Каждый грудной узел располагается около соответствующей реберной головки — число ганглиев равно количеству ребер. Оттягивая симпатический ствол на себя, легко обнаружить белые и серые соединительные ветви, связывающие ганглии со спинномозговыми нервами. Наоборот, постгангионарные волокна в связи с их малой толщиной найти трудно, только в задней части полости перед прохождением симпатического ствола через диафрагму, сразу за крупным последним грудным ганглием, можно

обнаружить отходящий вентрокаудально крупный общий ствол двух *внутренностных, или чревных, нервов* (большого и малого), идущих к чревному узлу. При очень тщательной препаровке можно также обнаружить волокна, идущие к обоим чревным нервам от пяти-шести последних грудных ганглиев.

Поясничные узлы. Последний грудной ганглий связан с первым поясничным мощной межганглионарной ветвью. Первый поясничный ганглий дает ветвь к чревному ганглию. Несмотря на то что в поясничном отделе симпатический ствол у крысы очень тонок, ганглии здесь выражены хорошо. Довольно четко видны идущие к 3–5 поясничным узлам белые соединительные ветви, а также отходящие от всех узлов серые. Постганглионарные ветви видны у первых пяти ганглиев, но наиболее четко заметны волокна, идущие от второго и третьего к переднему брыжеечному узлу и аортальному сплетению. Следует также отметить, что в области 4-го и 5-го поясничных ганглиев симпатический ствол раздвоен.

Узлы крестцового и хвостового отделов симпатического ствола у крысы выражены слабо и имеют вид небольших утолщений. От них отходят только серые соединительные ветви, которые иногда удается сохранить.

На следующем этапе изучения симпатической нервной системы следует познакомиться с превертебральными узлами. Наиболее крупные из них располагаются у крысы в брюшной области.

Чревный ганглий (*ganglion coeliacum*) состоит из двух частей, лежащих в брыжейке и прилегающих к задней стенке основания чревной артерии. Ганглий можно обнаружить, если отпрепарировать до конца идущие вдоль начала чревной артерии большой и малый чревные нервы. Кроме этих нервов при препаровке выделяются подходящие к ганглию тонкие соединительные ветви от первых поясничных вертебральных узлов. Отходящие от ганглия многочисленные нервные стволы образуют лежащее несколько впереди и вентральнее ганглия *чревное, или солнечное, сплетение* (*plexus coeliacus s. solaris*), от которого отходят обильно ветвящиеся и анастомозирующие друг с другом тонкие нервы, проходящие в основном вдоль кровеносных сосудов и иннервирующие печень, желудок, поджелудочную железу, двенадцатиперстную кишку, селезенку и другие органы брюшной полости.

Краниальный, или передний, брыжеечный узел (*ganglion mesentericum craniale*) прилегает у крысы к задней стенке основания передней брыжеечной артерии. Располагаясь позади чревного узла, ганглий связан с ним комиссурами. Препаровка его не представляет сложности после того, как отпрепарирован чревный ганглий. Краниальный брыжеечный узел получает ветви от первых поясничных ганглиев и в свою очередь отдает ветви, идущие первоначально вдоль передней брыжеечной артерии, а затем вдоль ее ветвей и иннервирующие большую часть кишечника, почки и надпочечники.

Особое внимание следует обратить на крупный нервный ствол, отходящий в каудальном направлении и тянущийся вдоль спинной аорты. На уровне ворот почки ствол утолщается, образуя сплетение аорты (plexus aorticus). Продолжаясь назад, ствол вместе со стволom противоположной стороны переходит на заднюю брыжеечную артерию и образует лежащий в брыжейке задний брыжеечный ганглий (ganglion mesentericum caudale). Отходящие от этого ганглия нервы иннервируют заднюю часть кишечника, семенники, семяпроводы, яичники, яйцеводы и концы рогов матки. Ветви, продолжающиеся каудальней, образуют в полости таза тазовое сплетение (plexus pelvici).

Значительно лучше основные компоненты симпатической нервной системы видны на более крупных объектах: норка, соболь, кролик, кошка, собака.

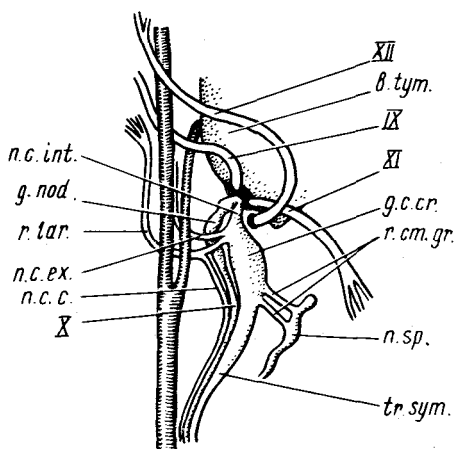


Рис. 109. Схема расположения шейного узла норки *Mustela vison*:

b.tym. — слуховой барабан; *g.c.cr.* — передний шейный ганглий; *g.nod.* — узловой ганглий блуждающего нерва; *n.c.s.* — краниальный сердечный нерв; *n.c.ex.* — наружный сонный нерв; *n.c.int.* — внутренний сонный нерв; *n.sp.* — спинномозговой нерв; *r.cm.gr.* — серая соединительная ветвь; *r.lar.* — гортанная ветвь; *tr.sym.* — пограничный ствол; IX — языкоглоточный, X — блуждающий, XI — добавочный, XII — подъязычный нервы

Передний шейный узел (ganglion cervicale craniale, рис. 109). Поскольку у норки (соболя) внутренняя сонная артерия входит в череп через самостоятельное отверстие, узел топографически не связан с этим сосудом и препаровка его сводится к следующему. На целой тушке разрывают фасции по средней линии вентральной стороны шеи, оттягивают в сторону левую трапециевидную мышцу, ножницами подрезают фасцию, связывающую ее нижнюю часть с черепом. Продолжая препарировать фасции препаровальной иглой, сильно оттягивают передний край мышцы в сторону, а вместе с ним и передние отделы грудинно-сосцевидной и ключично-сосцевидной мышц; при этом можно обнаружить подходящий к грудинно-сосцевидной мышце добавочный нерв (XI). Следуя по нему в проксимальном направлении и оттягивая вперед двубрюшный мускул, можно обнаружить идущий вдоль заднего края последнего подъязычного нерв (XII). Не повреждая нерва, продолжают оттягивать двубрюшный

мускул, продвигаясь в глубь препарата вплоть до места прикрепления мускула к черепу. С помощью пинцета отрывают мускул от черепа и удаляют его заднюю часть (отрезают ножницами). После этой операции обнажается задняя часть слухового барабана (*b.tym.*), а также одетые общей оболочкой, как бы слитые в один нерв основания добавочного и подъязычного нервов. Препарируя этот ствол, следует добраться до заднего рваного отверстия, положение которого определяется в первую очередь по добавочному нерву (XI). Через рваное отверстие кроме добавочного нерва проходят еще два. Более краниально лежит ствол языкоглоточного (IX), а чуть медиальной блуждающий нерв (X) и внутренний сонный симпатический нерв (*n.c.int.*).

Препарируя общий ствол блуждающего нерва и симпатической системы в каудальном направлении, почти тотчас наталкиваемся на значительное утолщение последнего — *передний шейный ганглий* (*g.c.cr.*). У норки ганглий имеет чечевицеобразную форму и значительные размеры. Осторожно освобождая ганглий от оболочек, отделяют от его медиальной стороны блуждающий нерв. Препарируя последний в краниальном направлении, следует убедиться, что у самого выхода из черепа нерв имеет самостоятельный *дистальный*, или *узловой*, ганглий (*g. podosum, g.pod.*).

Передний шейный ганглий имеет многочисленные связи, однако некоторые его ветви очень тонки. Из наиболее крупных ветвей можно отпрепарировать ветвь, идущую к *гортани* (*r. laryngeus, r.lar.*), и отходящий от нее *краниальный сердечный нерв* (*n. cardiacus cranialis, n.c.c.*). Рядом с гортанной ветвью от переднего шейного узла отходит *наружный сонный нерв* (*n. caroticus externus, n.c.ex.*), который подходит к наружной сонной артерии, тянется рядом с ней, отдавая веточки к слюнным железам и сонному клубочку. Можно также обнаружить несколько тонких веточек к узловому ганглию, тонкие *серые соединительные ветви* (*r.st. gr.*) к передним шейным спинномозговым нервам, веточки к передней артерии щитовидной железы, к глотке, подъязычному и языкоглоточному нервам. Толстый ствол, отходящий от узла в краниальном направлении и входящий в заднее рваное отверстие, является *внутренним сонным нервом* (*n. caroticus internus, n.c.int.*). Войдя в полость черепа, он в конечном итоге достигает внутренней сонной артерии и своими ветвями сопровождает ее разветвления, иннервируя слезные и носовые железы, а также радужную оболочку глаза.

У кошки и собаки положение переднего шейного ганглия сходно с таковым у норки.

У кролика этот ганглий имеет удлинненную веретенообразную форму и лежит сравнительно далеко от черепа, на уровне перстневидного хряща гортани, прилегая к медиальной стороне внутренней сонной артерии.

Симпатический ствол в шейной части макроскопически объединен вместе с блуждающим нервом в общий *вагосимпатический ствол* (*truncus vagosympathicus*). Препарируя ствол в каудальном направлении, доходит

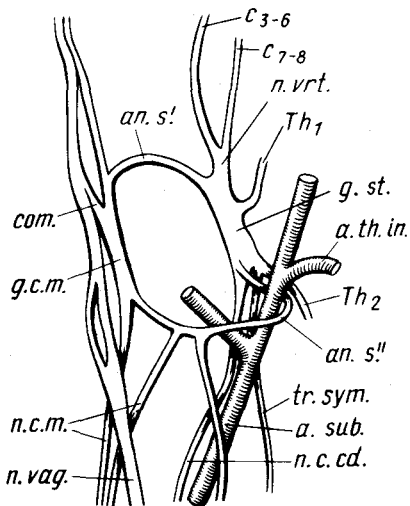


Рис. 110. Строение звездчатого ганглия и связанные с ним нервы у норки *Mustela vison*:

an.s' — передняя часть подключичной петли; *an.s''* — задняя часть подключичной петли; *a.sub.* — подключичная артерия; *a.th.in.* — внутренняя грудная артерия; *com.* — связь симпатического ствола с блуждающим нервом; *C₃₋₆*, *C₇₋₈* — серые соединительные ветви к шейным нервам; *g.c.m.* — средний шейный ганглий; *g.st.* — звездчатый ганглий; *n.c.cd.* — каудальный сердечный нерв; *n.c.m.* — средний сердечный нерв; *n.vag.* — блуждающий нерв; *n.vrt.* — позвоночный ствол; *Th₁*; *Th₂* — соединительные ветви от грудных нервов; *tr.sym.* — пограничный ствол

до грудной клетки, которую вскрывают спереди по средней линии вентральной стенки. Препарируя вагосимпатический ствол в области начала грудной клетки, отделяют симпатический ствол от блуждающего нерва и находят средний шейный ганглий.

Средний шейный ганглий (*ganglion cervicale medium*, рис. 110, *g.c.m.*) у норки выражен слабо. Он располагается на уровне промежутка между первым и вторым ребрами, прилегает к латеральной стенке общей сонной артерии и имеет вид слабого утолщения пограничного ствола. Его передняя часть имеет связь с блуждающим нервом (*com.*), и от нее отходит передняя часть подключичной петли (*an.s'*). Отпрепарировав заднюю часть ганглия, можно видеть отходящую от нее заднюю часть подключичной петли (*an.s''*) и начинающийся несколькими стволами, идущий рядом с блуждающим нервом средний сердечный нерв (*n. cardiacus medius*, *n.c.m.*).

У кролика, кошки, собаки средний шейный ганглий выражен также слабо и лежит несколько впереди первого ребра.

Для свободы дальнейшей препаровки следует развести стенки грудной полости и закрепить их булавками или привязать передние конечности к препаровальной доске.

Задний шейный узел (*ganglion cervicale caudale*, рис. 110). В области основания подключичной артерии симпатический ствол образует *подключичную петлю (ansa subclavia)*, которая охватывает вышеназванный сосуд. При аккуратной дальнейшей препаровке следует проследить ход задней части петли (*an.s''*), которая в области внутренней грудной артерии (*a.th.in.*) огибает подключичную артерию, переходя на ее дорсальную сторону, и, пройдя немного вперед, сливается с каудальной частью

заднего шейного ганглия. Отпрепарировав переднюю часть подключичной петли (*ap.s.*), следует найти переднюю границу заднего шейного узла, который расположен дорсальной подключичной артерии.

Задний шейный ганглий норки, как и многих других млекопитающих, не самостоятелен; он сливается с двумя первыми грудными узлами, образуя *звездчатый ганглий* (*ganglion stellatum, g.st.*). При препаровке нервов, отходящих от этого ганглия, следует учесть, что места их отхождения могут варьировать у разных особей. От переднего конца звездчатого ганглия отходит толстый ствол *позвоночного нерва* (*n. vertebralis, n. vt.*), который почти сразу распадается на два нерва. Более латерально лежит серая соединительная ветвь к 7-му и 8-му шейным спинномозговым нервам (C_7-C_8). Медиальнее располагается также серая соединительная ветвь (C_3-C_6), которая тянется в краниальном направлении, входит вместе с позвоночной артерией в межпоперечный канал и отдает ветви к 3-6-му спинномозговым нервам. К середине дорсальной стороны узла подходит белая соединительная ветвь от первого грудного нерва (Th_1). От каудальной части ганглия отходят лежащий более дорсально *симпатический ствол* (*tr.sym.*) и расположенный более вентрально *каудальный сердечный нерв* (*n. cardiacus caudalis, n.c.cd.*); последний тянется вдоль подключичной артерии. Вторая веточка этого нерва может отходить от задней части подключичной петли.

У кролика вытянутый задний шейный ганглий лежит конутри от начала позвоночной артерии и несколько впереди подключичной; как правило, он сливается с первым грудным.

Проследив ход сердечных и блуждающего нервов вдоль подключичной и общей сонной артерий, можно видеть, что в области переднего конца предсердий они связаны многочисленными анастомозами и образуют сердечное сплетение. Кроме того, сердечные ветви по своему ходу отдают веточки к пищеводу, трахее, спинной аорте, зубной железе и другим органам грудной полости.

Препаровка симпатического ствола в грудной области довольно проста — достаточно снять выстилку грудной полости и очистить ствол от жира. В месте отхождения ствола от звездчатого ганглия к нему подходит тонкая соединительная ветвь от второго грудного нерва (Th_2), а в ряде случаев и от третьего. По выходе из звездчатого ганглия тонкий пограничный ствол продолжается по грудной области, прилегая к телам грудных позвонков. У каждой реберной головки располагается *грудной узел* (*ganglion thoracale*). У норки узлы выражены слабо и имеют вид небольших утолщений. Легче всего их обнаружить, оттягивая пограничный ствол на себя; при этом узлы остаются лежать на стенке тела, "прикрепленные" к ней белыми и серыми соединительными ветвями, которые имеются у каждого узла.

При недостатке времени можно не препарировать ствол по всей длине, однако необходимо рассмотреть его строение в задней части грудной полости. Для этого срезают стенку грудной полости больше чем

наполовину и сильно оттягивают ее остаток в сторону. Находят одно из последних грудных ребер, прослеживают его ход до позвоночника и в этом месте отпрепаровывают пограничный ствол, ориентируясь по лежащему на нем ганглию. Значительно утолщаясь в задней части грудной полости, пограничный ствол тянется в направлении диафрагмы. Следует отметить, что в отличие от характерного для крысы диафрагма норки образует сильно вытянутый купол и место ее прикрепления к стенкам грудной полости лежит далеко позади ее вершины. Пройдя через диафрагму в области ножек, пограничный ствол образует последний грудной ганглий (рис. 111, *g.Th₁₄*), легко обнаруживаемый по белой соединительной ветви, которая тянется к нему от выходящего перед первым поясничным позвонком последнего, четырнадцатого, у норки грудного нерва (*r.com.a.*). От ганглия отходит несколько нервных стволов. Наиболее крупный **большой внутренностный (чревной) нерв** (*n. splanchnicus major, n.s.maj.*) лежит краниально и тянется к чревному ганглию. Позади него расположен более тонкий **малый внутренностный (чревной) нерв** (*n. splanchnicus minor, n.s.min.*), веточки которого также подходят к чревному ганглию, а кроме того, направляются к надпочечному сплетению.

У кошки большой внутренностный нерв образуется в результате слияния веточек V–IX грудных узлов, которые только вблизи диафрагмы объединяются в единый нерв. Малый чревной нерв связан с двумя-тремя последними грудными узлами. У собаки большой нерв начинается от V–VI грудных узлов, а малый – несколькими стволиками, идущими в

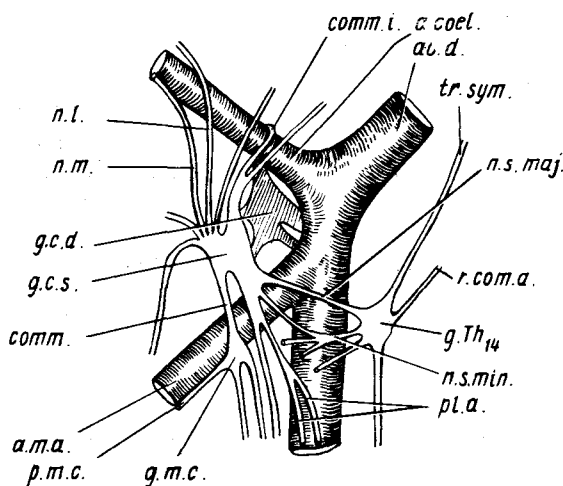


Рис. 111. Солнечное сплетение и отходящие от него нервы норки *Mustela vison*:

a.coel. — чревная артерия; *a.m.a.* — передняя брыжеечная артерия; *ao.d.* — спинная аорта; *comm.* — комиссура; *comm.i.* — межганглионарная комиссура; *g.c.d.* — правый чревной ганглий; *g.c.s.* — левый чревной ганглий; *g.m.c.* — передний брыжеечный узел; *g.Th₁₄* — грудной ганглий; *n.l.* — латеральный нерв; *n.m.* — медиальный нерв; *n.s.maj.* — большой чревной нерв; *n.s.min.* — малый чревной нерв; *pl.a.* — аортальное сплетение; *p.m.c.* — краниальное брыжеечное сплетение; *r.com.a.* — белая соединительная ветвь четырнадцатого грудного нерва; *tr.sym.* — пограничный ствол

почечное сплетение от VIII–XI грудных узлов. У кролика большой чревной нерв берет начало от VIII–X узлов, а малый – от XI грудного.

Обратимся теперь к изучению крупных превертбральных ганглиев брюшной полости (рис. 111).

Солнечное, или чревное, сплетение (plexus solaris s. coeliacus). Это самое крупное сплетение симпатической нервной системы. Некоторые авторы включают в понятие "солнечное сплетение" как разветвления симпатических нервов, так и крупные ганглии, другие понимают под ним только разветвления нервов. В строении солнечного сплетения встречаются значительные вариации, в частности в числе и форме узлов. Эти вариации характерны не только для разных видов, но и для разных особей, однако, как правило, в сплетении присутствуют три крупных ганглия: парные (левый и правый) чревные ганглии и непарный передний брыжеечный ганглий. У некоторых видов они могут быть сильно сближены, и тогда все три узла объединяются в *полулунный ганглий* (ganglion semilunare).

Левый чревной узел (ganglion coeliacum sinistrum, *g.c.s.*). Аккуратно отпрепаровывают спинную аорту в области последнего грудного ганглия и находят основания отходящих от нее чревной (*a.coel.*) и передней брыжеечной (*a.t.a.*) артерий. Между основаниями этих сосудов лежит чревной ганглий. С помощью препаровальной иглы очищают ганглий и по возможности основания отходящих от него нервов. Полностью удается отпрепарировать только наиболее крупные из них. От передней части ганглия отходят два крупных ствола – *латеральный* (n. lateralis, *n.l.*) и *медиальный* (n. medialis, *n.m.*) нервы. Перейдя на стенку чревной артерии и соединившись с одноименными нервами противоположной стороны, они образуют мощное *чревное сплетение* (plexus coeliacus). Оно посылает по ходу чревной артерии и ее ветвей сплетения к печени, желудку, поджелудочной железе, двенадцатиперстной кишке, селезенке и другим органам. Чуть дорсальной этих нервов от ганглия тянется относительно толстый *соединительный ствол* (commissura interganglionaris, *comm.i.*), который, перекидываясь через чревную артерию, связывает правый и левый чревные ганглии. От каудальной части ганглия отходит мощный тяж, связывающий ганглий с передним брыжеечным узлом (*comm.*), а также нервы к аортальному сплетению (*pl.a.*).

Правый чревной узел (ganglion coeliacum dextrum, рис. 111, *g.c.d.*) лежит по другую сторону аорты; при желании его можно отпрепарировать от брыжеек и рассмотреть.

Краниальный, или передний, брыжеечный узел (ganglion mesentericum craniale, *g.m.c.*) – небольшой непарный ганглий, лежащий на задней стороне передней брыжеечной артерии. Чтобы его рассмотреть, достаточно освободить основание артерии, а вместе с ним и ганглий, от соединительно-тканых пленок. От ганглия отходит мощный ствол, тянущийся вдоль брыжеечной артерии и состоящий из нескольких нервов, которые, разветвляясь и обмениваясь ветвями, образуют *краниальное брыжеечное*

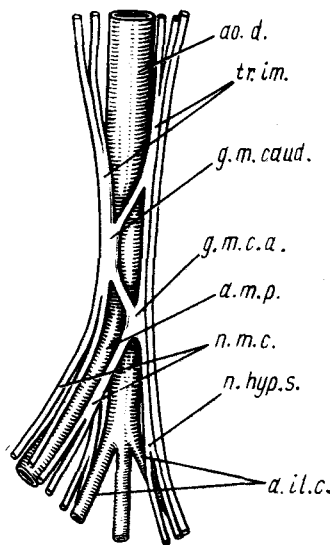


Рис. 112. Задний брыжеечный ганглий норки *Mustela vison*:

a. il. c. — общая подвздошная артерия; *a. m. p.* — задняя брыжеечная артерия; *ao. d.* — спинная аорта; *g. m. c. a.* — добавочный брыжеечный ганглий; *g. m. caud.* — задний брыжеечный ганглий; *n. hyp. s.* — левый подчревный нерв; *n. m. c.* — каудальный брыжеечный нерв; *tr. im.* — межбрыжеечный тракт

сплетение (*plexus mesentericus cranialis, p. m. c.*). Последнее сопровождает все разветвления одноименной артерии. Кроме того, от него отходят ветви к заднему брыжеечному сплетению.

У кролика парные чревные ганглии плотно прилегают друг к другу; кроме того, с ними (особенно с левым) тесно связан передний брыжеечный ганглий, огибающий сзади переднюю брыжеечную артерию. Таким образом, весь этот комплекс можно рассматривать как полулунный ганглий.

Продолжая препаровку поясничного отдела пограничного ствола в каудальном направлении, следует оттянуть почку в медиальном направлении, разорвать выстилку стенки брюшной полости и обнаружить ствол, лежащий на медиальной стороне поясничной мышцы. При аккуратной препаровке можно видеть тонкие нервные волокна, отходящие от пограничного ствола и связывающие переднюю часть его поясничного отдела с почечным сплетением, а среднюю — с аортальным.

Отвернув почку латерально и освободив спинную аорту от выстилки брюшной полости, можно видеть лежащее на ее вентральной стороне *аортальное сплетение* (*plexus aorticus abdominalis*) — переплетение тонких нервных стволов, приходящих от поясничных ганглиев и от переднего брыжеечного узла. При такой же несложной препаровке можно обнаружить и *почечное сплетение* (*plexus renalis*), которое лежит на одноименной артерии и снабжается ветвями от чревного сплетения и поясничной части пограничного ствола, а также связано с надпочечным сплетением.

Каудальный, или задний, брыжеечный узел (*ganglion mesentericum caudale*, рис. 112, *g. m. caud.*) располагается у основания задней брыжеечной артерии. Форма и положение ганглия могут варьировать вплоть до распадаения его на несколько мелких узлов. Чтобы рассмотреть этот ганглий, следует оттянуть в сторону прямую кишку и обнаружить подходящую к ее дорсальной стенке заднюю брыжеечную артерию (*a. m. p.*). Отпрепарировав ее основание, легко обнаружить здесь задний брыжеечный узел. В некоторых случаях кроме основного узла можно видеть также лежащий на задней стороне артерии *добавочный брыжеечный ганглий* (*ganglion mesentericum caudale accessorium, g. m. c. a.*). Препарируя

основной ганглий, следует рассмотреть связанные с ним нервы. Спереди к ганглию подходят два крупных ствола — *межбрыжеечные тракты (сплетения)* (tractus intermesentericus, *tr.im.*), начинающиеся от переднего брыжеечного ганглия и проходящие через аортальное сплетение, где ход их проследить трудно. Сзади от узла отходят парные *подчревные нервы* (nervus hypogastricus, *n.hyp.s.*). Обмениваясь ветвями, они направляются вдоль общих подвздошных артерий (*a.il.c.*) в полость таза, где участвуют в образовании тазового сплетения. От задненижней части узла отходят два крупных ствола, которые вскоре сливаются, давая начало *каудальному брыжеечному, или ободочному, нерву* (n. mesentericus caudalis s. colonicus, *n.t.c.*). Образованное нервом сплетение спускается по стенке артерии и иннервирует ободочную кишку, мочевой пузырь, половые органы. Задний брыжеечный ганглий связан со 2–4 поясничными узлами пограничного ствола тонкими *поясничными внутренностными нервами* (n. splanchnicus lumbalis), которые у норки проходят через аортальное сплетение, и поэтому четко проследить их ход не удастся.

Следуя по ходу нервов, идущих по общим подвздошным артериям, можно отпрепарировать *тазовое или подчревое сплетение* (plexus hypogastricus), образованное разветвлениями этих нервов и веточками от пограничного ствола. В сплетении иногда заметен небольшой *тазовый, или подчревной, ганглий* (ganglion hypogastricum). Тазовое сплетение посылает веточки к половым органам, мочевому пузырю и прямой кишке.

Как уже указывалось, у основания хвостовой артерии оба симпатических ствола сближаются друг с другом и далее идут в хвостовую область.

Парасимпатическая нервная система (рис. 113)

Парасимпатическая нервная система как бы разорвана на две части: передняя связана с головным мозгом, а задняя — с крестцовой частью спинного мозга. Отпрепарировать нервные волокна этой системы довольно трудно, поскольку в головном отделе они идут в составе черепномозговых нервов, а в крестцовой области очень тонки, однако общую схему строения этой системы следует себе представить для понимания работы автономной системы в целом.

Преганглионарные парасимпатические волокна, выходящие в составе вентральной ветви (см. ниже) глазодвигательного нерва (III), доходят до *ресничного узла* (ganglion ciliare, *g.cl.*), где происходит переключение на постганглионарные волокна. Последние входят в глаз вместе со зрительным нервом и иннервируют гладкую мускулатуру сфинктера зрачка и ресничный мускул.

Одна часть преганглионарных парасимпатических волокон, связанных с лицевым нервом (VII), достигает по его ветви — большому каменному нерву — *крыло-нёбного узла* (ganglion pterygopalatinum, *g.ptp.*), от

которого постганглионарные волокна через верхнечелюстной, скуловой и слезный нервы доходят до слезной железы. Вторая группа волокон проходит по барабанной струне лицевого нерва, затем по язычной ветви тройничного и достигает *подъязычного (подчелюстного) узла (ganglion linguale s. submaxillare, g.sbm.)*. Отсюда постганглионарные волокна идут к нижнечелюстной и подъязычной слюнным железам.

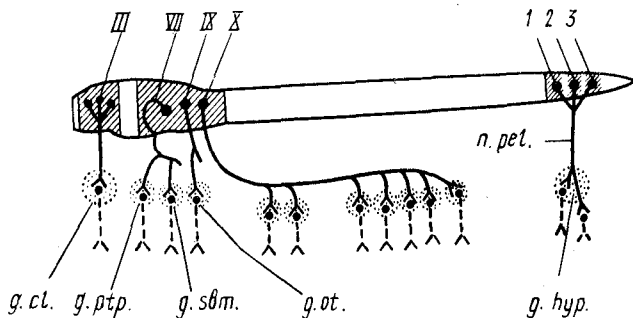


Рис. 113. Схема парасимпатической части автономной нервной системы:

g.cl. — ресничный ганглий; *g.hyp.* — подчревный ганглий; *g.ot.* — ушной ганглий; *g.sbm.* — подчелюстной ганглий; *g.ptp.* — клиновидный ганглий; *n.pel.* — тазовый нерв; 1—3 — крестцовые сегменты спинного мозга; III — глазодвигательный, VII — лицевой, IX — языкоглоточный; X — блуждающий нервы

Волокна, выходящие с языкоглоточным нервом (IX), переходят в барабанный нерв и заканчиваются в *ушном узле (ganglion oticum, g.ot.)*, лежащем на нижнечелюстном нерве. Идущие от узла волокна в конечном итоге подходят к околоушной слюнной железе.

Значительная часть преганглионарных волокон парасимпатической нервной системы проходит в составе блуждающего нерва (X). Как правило, эти волокна заканчиваются в мелких ганглиях, лежащих непосредственно вблизи или внутри иннервируемого органа, и отпрепарировать их довольно трудно, поэтому мы ограничимся здесь только перечислением ветвей, отходящих от блуждающего нерва.

Глоточная ветвь отделяется в самом начале блуждающего нерва и иннервирует мускулатуру и слизистую оболочку глотки. Сердечная ветвь иннервирует предсердия, желудочки и сосуды сердца. Позади сердца блуждающий нерв делится на дорсальную и вентральную ветви. Вентральные ветви в грудной полости участвуют в образовании легочного и пищеводного сплетений. В брюшной полости этот ствол образует переднее желудочное сплетение, лежащее на малой кривизне желудка и иннервирующее желудок, печень, поджелудочную железу и двенадцатиперстную кишку. Дорсальные ветви в грудной части также отдают ветви к легочному и пищеводному сплетениям, а в брюшной — ветви к солнечному сплетению и к каудальной поверхности желудка, где образуют каудальное желудочное сплетение.

В крестцовой части парасимпатические преганглионарные волокна выходят в составе вентральных корешков спинномозговых нервов 1–3-го крестцовых сегментов (1–3). По выходе из позвоночного канала волокна объединяются в один (два) *тазовый нерв* (п. *pelvicus*, п. *pel.*), который входит в вышеописанное подчревное сплетения. Одна часть волокон переключается в подчревном ганглии (*g.hyp.*), другая – проходит сплетение без переключения. Волокна иннервируют мускулатуру толстой кишки, мочевого пузыря, уретры, полового члена или матки, влагалища, предстательную железу.

СПИНОМОЗГОВЫЕ НЕРВЫ

Спинномозговые нервы достаточно хорошо видны на крысе *Rattus norvegicus*, поэтому авторы сочли возможным ограничиться только этим объектом при их описании. Изучение спинномозговых нервов следует вести на фиксированных препаратах (могут быть использованы экземпляры, на которых изучалась автономная нервная система). Для облегчения изучения нервной системы промытую тушку можно положить на сутки в 5%-ную азотную кислоту, после чего несколько уплотненные и отбеленные нервные тяжи лучше выделяются на желтоватом фоне мускулатуры, а размягчившиеся кости делают более легкой препаровку нервных стволов, особенно в грудной области.

Вспомним (см. рис. 106), что каждый спинномозговой нерв отходит от спинного мозга двумя корешками: *спинным, или чувствующим* (*radix dorsalis, rd.d.*), и *брюшным, или двигательным* (*radix ventralis, rd.v.*). Каждый спинной корешок имеет *ганглий* (*ganglion spinale, g.s.*), который, как правило, лежит в межпозвоночном отверстии. На выходе из позвоночника оба корешка объединяются в короткий общий ствол, а затем разделяются на *спинную ветвь* (*ramus dorsalis, rm.d.*), идущую к коже и мышцам спины, *брюшную ветвь* (*ramus ventralis, rm.v.*), направляющуюся в боковую и брюшную стенку тела, и *внутренностную, или белую, соединительную ветвь* (*r. communicans albus, r.ct.al.*), которая вступает в связь с симпатическим пограничным стволом; от последнего брюшная ветвь получает *серую соединительную ветвь* (*r. communicans griseus, r.ct.gr.*). Как правило, дорсальные ветви очень тонки и сразу по отделении от ствола уходят в толщу мускулатуры. При препаровке с брюшной стороны видны только вентральные ветви, которые и следует рассмотреть.

Спинномозговые нервы млекопитающих подразделяются на шейные (С), грудные (Th), поясничные (L), крестцовые (S) и хвостовые (C₆).

Шейных нервов (п.п. *cervicales*, рис. 114) у подавляющего большинства млекопитающих восемь пар. Первый нерв выходит через отверстие в крыле атланта, второй – между атлантом и эпистрофеем, а остальные пять – перед соответствующим позвонком; кроме того, к шейному относится нерв, выходящий между седьмым шейным и первым грудным позвонком. Таким образом, только в шейном отделе нумерация нервов

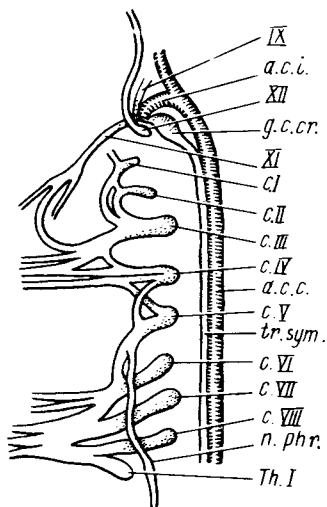


Рис. 114. Схема расположения шейных спинномозговых нервов крысы *Rattus norvegicus*:

a.c.c. — общая сонная артерия; *a.c.i.* — внутренняя сонная артерия; *CI–VIII* — первый—восьмой шейные спинномозговые нервы; *g.c.cr.* — краниальный шейный ганглий; *n.phr.* — диафрагмальный нерв; *ThI* — первый грудной нерв; *tr.sym.* — пограничный ствол; *IX* — языкоглоточный, *XI* — добавочный, *XII* — подъязычный нервы

соответствует номеру лежащего позади позвонка, во всех остальных отделах нервы получают номера по лежащему впереди позвонку.

У первых двух-трех нервов дорсальные ветви более развиты, чем вентральные, поэтому для обнаружения последних требуется тщательная препаровка. Если вскрытие ведется на целой тушке крысы, то

сначала разрезают кожу на вентральной стороне шеи, оттягивают ее в стороны, а затем, раздвигая вентральные мышцы шеи, находят общую сонную артерию (*a.c.c.*), рядом с которой проходит уже известный вагосимпатический ствол (*tr.sym.*). Продвигаясь по общей сонной артерии вперед, находят отходящую от нее в глубь препарата внутреннюю сонную артерию (*a.c.i.*) и прилегающий к ней передний шейный ганглий (*g.c.cr.*), выходящий через самостоятельное отверстие подъязычный нерв (*XII*), а рядом с ним яремное отверстие, через которое выходят блуждающий (*X*), языкоглоточный (*IX*) и добавочный (*XI*) нервы. Препарируя добавочный нерв в каудальном направлении, находят его ветви, иннервирующие мускулатуру шеи, а также комиссуру, связывающую его с третьим шейным нервом.

Необходимо отметить, что все шейные нервы связаны друг с другом комиссурами. Благодаря этим связям первые 3–4 шейных нерва образуют шейное сплетение, тогда как остальные входят в состав плечевого. Топография этих связей может несколько варьировать у разных экземпляров.

Продвигаясь по комиссуре добавочного нерва, находят место выхода из позвончика третьего шейного нерва (*СIII*). Комиссурами, отходящими от его передней поверхности, нерв связан с первым и вторым шейными нервами (*CI*, *CII*). Ориентируясь по этим комиссурам, легко обнаружить места выхода двух первых нервов. Особенно тщательно следует отпрепарировать место выхода первого нерва, чтобы убедиться, что он покидает спинномозговой канал через специальное отверстие в атланте. Продвигаясь по комиссурам в каудальном направлении, следует найти остальные шейные нервы (*CIV–CVIII*), а также места их выхода из позво-

Рис. 115. Схема поясничных спинномозговых нервов крысы *Rattus norvegicus*:

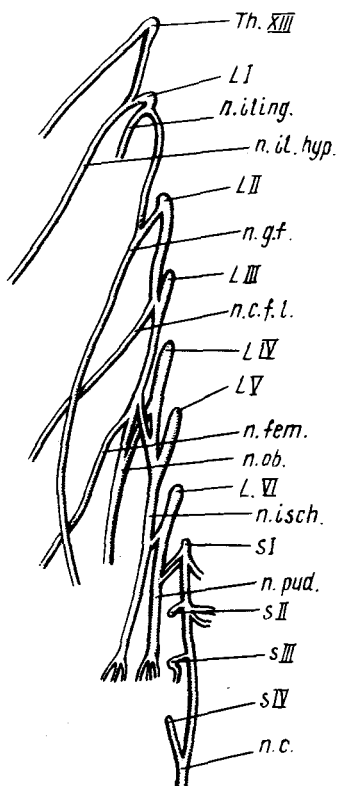
L1—LVI — поясничные нервы; *n.c.* — латеральный нерв хвоста; *n.c.f.l.* — кожно-бедренный нерв; *n.fem.* — бедренный нерв; *n.g.f.* — бедренно-половой нерв; *n.il.hyp.* — подвздошно-подчревный нерв; *n.il.ing.* — подвздошно-паховая ветвь; *n.isch.* — седалищный нерв; *n.ob.* — загирабельный нерв; *n.pud.* — срамной нерв; S1—SIV — крестцовые нервы; ThXIII — тринадцатый грудной нерв

ночника. При этом следует отметить, что пятый нерв формирует идущий в каудальном направлении довольно мощный ствол — **диафрагмальный нерв** (*n. phrenicus*, *n.phr.*). В формировании этого нерва принимают также участие веточки от шестого и седьмого шейных нервов.

Шейные нервы с пятого по восьмой образуют мощное плечевое сплетение, иннервирующее переднюю конечность, в состав которого входит также первый грудной нерв (*ThI*).

Грудные нервы (*n.p.thoracici*) имеются у крысы в количестве 13 пар. Все они, кроме первого, своими брюшными ветвями проходят по внутренней стороне стенки грудной полости. Чтобы рассмотреть один из них, следует снять на небольшом участке тонкий мышечный слой позади одного из ребер, после чего обнажаются проходящие здесь межреберные артерия и вена, а также сопровождающая их брюшная ветвь грудного нерва.

Поясничные нервы (*n.p.lumbales*, рис. 115). У крысы их шесть-семь пар. Большая часть из них имеет значительную толщину, однако начальные участки нервов лежат в толще поясничной мускулатуры, при удалении которой они легко повреждаются. Чтобы этого не произошло, поступают следующим образом. У вскрытого животного отворачивают в сторону внутренние органы и находят большой поясничный мускул. Прямо на поверхности мускула, поперек его средней части, проходит нервный ствол — **подчревно-подвздошная** (*n. iliohypogastricus*, *n.il.hyp.*) ветвь первого поясничного нерва. На передний конец мышцы налегает брюшная ветвь тринадцатого грудного нерва (*Th.XIII*). Осторожно маленьким пинцетом выщипывают медиальный край мускула по ходу вышеназванной ветви, так чтобы обнажились позвоночник и места выхода препарируемых нервов. При этом следует не повредить связывающую их комиссуру. Оттянув в сторону внутренние органы в задней части полости, находят соответствующую общую подвздошную артерию, по вентральной



стенке которой тянется бедренно-половой нерв (*n.g.f.*). Продвигаясь по нему в краниальном направлении, выщипывают мускульные волокна, стараясь отпрепарировать всю эту ветвь, отходящую от самого основания первого поясничного нерва. При этом следует не повредить очень короткий анастомоз, связывающий его со вторым нервом. Оттянув в сторону медиальный край большой поясничной мышцы в области распадаения общей подвздошной артерии на мелкие сосуды, следует найти запира- тельный нерв, отходящий от третьего поясничного нерва. Выщипывая мускульные волокна по ходу запира- тельного нерва в краниальном направлении, можно обнаружить идущий латеральнее него, но в толще мускулатуры бедренный нерв (*n.fem.*), а также и общий ствол третьего поясничного нерва, от которого он отходит. После этого следует снять вентральный слой большой поясничной мышцы и далее вести препаровку от краниальной части поясничного отдела к каудальной.

Тринадцатый грудной нерв (ThXIII) отходит на уровне диафрагмы за последним грудным позвонком и разделяется на две ветви. Первая иннервирует брюшные мышцы и кожу стенки брюшной полости, вторая является связью с первым поясничным нервом.

Первый поясничный нерв (L1) выходит позади первого поясничного позвонка и сразу разделяется на три ветви. Первая сливается с анастомо- зом от грудного нерва и образует *подвздошно-подчревной нерв* (*n. iliohypogastricus, n.il.hyp.*). Вторая очень тонкая *подвздошно-паховая* (*n. ilioinguinalis, n.iling.*) ветвь входит в толщу мускулатуры и тянется к паховой области. Третья ветвь, идущая в каудальном направлении, является вышеописанным *бедренно-половым нервом* (*n. genitofemoralis, n.g.f.*); его часто называют также наружным семенниковым. Нерв раз- ветвляется в коже колена и наружных половых органах.

Второй поясничный нерв (L2) дает после анастомоза с третьим факти- чески одну крупную ветвь — *боковой кожный нерв бедра* (*n. cutaneus femoris lateralis, n.c.f.l.*).

Третий поясничный нерв (L3). Для того чтобы определить место выхода этого нерва, как и последующих, необходимо оттянуть в сторону большую поясничную мышцу и после обнаружения оснований нервов выщипать ее волокна. После выхода из позвоночника нерв отдает мощ- ную соединительную ветвь к предыдущему нерву, а затем распадается на три ствола. Тонкая дорсомедиальная ветвь связывает его с четвертым поясничным нервом. Несколько латеральнее лежит другая ветвь — *запира- тельный нерв* (*n. obturatorius*), проходящий через запира- тельное отверстие. Наиболее латерально лежит мощный *бедренный нерв* (*n. femoralis, n.fem.*).

Четвертый поясничный нерв (L4) по выходе отдает тонкую соедини- тельную ветвь к запира- тельному нерву, а затем сливается с *пятым поясничным (L5)* в мощный *седалищный нерв* (*n. ischiadicus, n.isch.*), который благодаря анастомозам начинается фактически от трех или четырех последних поясничных нервов.

Шестой поясничный нерв (LVI) отдает анастомоз к седалищному нерву, а сам, приняв ветвь от первого крестцового нерва, продолжается назад в виде *срамного нерва* (п. pudendus, п. pud.).

Крестцовые нервы (п.п. sacrales, рис. 115, *SI–SIV*) имеются у крысы в количестве четырех пар. По выходе из позвоночного столба через отверстия в крестце нервы каждой стороны сливаются в *латеральный нерв хвоста* (п. caudalis, п.с.). Для обнаружения этих нервов достаточно снять мускулатуру позади выхода последнего поясничного нерва.

Хвостовые нервы (п.п. coccygei). Вентральные ветви этих нервов вместе с ветвью крестцового отдела образуют вентральный продольный нерв хвоста.

ЧЕРЕПНОМОЗГОВЫЕ НЕРВЫ

Изучение черепномозговых нервов желательнее вести на крупных объектах, поэтому в данном руководстве подробное описание их будет дано на примере песца *Alopec lagopus*, но поскольку крыса – основной и наиболее вероятный объект изучения, вначале будет дано в общих чертах описание черепномозговых нервов этого вида.

Изучение нервов приходится вести в топографической последовательности, сначала более поверхностных, а затем более глубоких, а поэтому необходимо предварительно составить четкое представление обо всех черепномозговых нервах, а также вспомнить отверстия, через которые нервы и их ветви выходят из черепной коробки.

I. *Обонятельный нерв* (п. olfactorius) – чувствующий. Он представлен щеткой тонких нервов, начинающихся в обонятельном эпителии (аксоны чувствующих клеток), проникающих в черепную коробку через многочисленные отверстия в решетчатой кости и оканчивающихся в обонятельной луковице.

II. *Зрительный нерв* (п. opticus) – чувствующий, начинается от сетчатки глаза, входит в черепную коробку через зрительное отверстие и образует перекрест в области дна промежуточного мозга.

III. *Глазодвигательный нерв* (п. oculomotorius) – двигательный, берет начало от дна среднего мозга. Выходит вместе с другими нервами через глазничную щель и оканчивается в части глазных мышц.

IV. *Блоковый нерв* (п. trochlearis) – двигательный, начинается от задней части среднего мозга, проходит через глазничную щель и иннервирует верхнюю косую мышцу глаза.

V. *Тройничный нерв* (п. trigeminus), самый крупный из головных нервов, содержит как чувствующие, так и двигательные волокна. Нерв отходит от продолговатого мозга и распадается на три ветви – глазничную, верхнечелюстную и нижнечелюстную, выходящие из полости черепа соответственно через глазничную щель, округлое и овальное отверстия.

VI. *Отводящий нерв* (п. abducens) – двигательный, отходит от вентральной поверхности продолговатого мозга, проникает в орбиту через

глазничную щель и иннервирует наружную (заднюю) прямую глазную мышцу.

VII. *Лицевой нерв* (n. facialis) содержит двигательные, чувствующие и парасимпатические волокна, начинается от продолговатого мозга. Основная ветвь нерва выходит из черепа через лицевой канал, открывающийся шиловидно-сосцевидным отверстием. Вторая, тонкая, веточка проходит через барабанную полость и выходит наружу через каменисто-барабанную щель.

VIII. *Слуховой, или преддверно-улитковый, нерв* (n. acusticus s. vestibulocochlearis) – чувствующий, начинается от продолговатого мозга и входит во внутреннее ухо, так что снаружи не виден.

IX. *Языкоглоточный нерв* (n. glossopharyngeus) содержит чувствующие, двигательные и парасимпатические волокна, начинается от продолговатого мозга и покидает череп через заднее рваное отверстие. Разветвляется в языке, стенке глотки и мягком нёбе.

X. *Блуждающий нерв* (n. vagus) почти целиком состоит из парасимпатических волокон. Начинается от продолговатого мозга, выходит из черепа через заднее рваное (яремное) отверстие и иннервирует внутренние органы.

XI. *Добавочный нерв* (n. accessorius) – двигательный, начинается от продолговатого мозга, выходит через заднее рваное (яремное) отверстие и разветвляется в мускулах, производных трапециевидной мышцы.

XII. *Подъязычный нерв* (n. hypoglossus) – двигательный, начинается от продолговатого мозга, выходит из черепной коробки через собственное отверстие и разветвляется в подъязычной (гипобранхиальной) мускулатуре.

Прежде чем начать изучение черепномозговых нервов крысы, следует снять кожу, по крайней мере с одной стороны головы. Эту операцию нужно проводить так, чтобы не удалить вместе с кожей поверхностные нервы. Проведя кольцевой разрез кожи позади затылка и два продольных – по средней линии верхней и нижней сторон головы, начинают снимать кожу от затылка, при этом делают кольцевой разрез вокруг ушной раковины, оставляя последнюю при тушке. В щечной области находят щечные вибриссы. Со стороны мездры хорошо видны крупные сумки этих волос, к которым подходят заметные нервы. Сделав кольцевой разрез, оставляют вибриссы при препарате. Так же поступают с надглазничными вибриссами. Аккуратно подрезают кожу вокруг глаз; веки и небольшие участки кожи оставить при тушке. Удаляют кожный лоскут, отрезав его в области переднего конца морды, но так, чтобы крупные вибриссы верхней и нижней челюсти остались при тушке.

Прямо на поверхности препарата располагается значительное количество ветвей *лицевого нерва* (рис. 116). Они иннервируют подкожную (мимическую) мускулатуру, как известно, производную от мышц подъязычной дуги. Выбрав одну из ветвей, например ту, которая лежит на жевательной мышце, нужно проследить ее в каудальном направлении. В

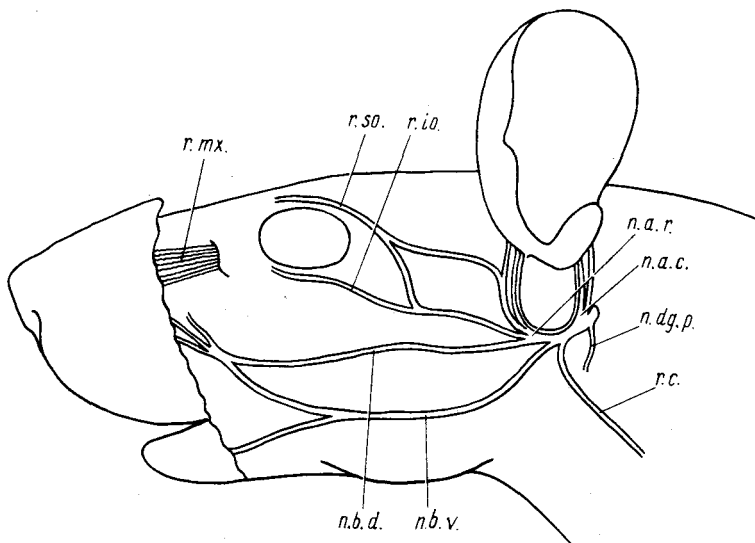


Рис. 116. Схема поверхностных головных нервов крысы *Rattus norvegicus*:

n.a.c. — задний ушной нерв; *n.a.r.* — передний ушной нерв; *n.b.d.* — дорсальный щечный нерв; *n.b.v.* — вентральный щечный нерв; *n.dg.p.* — *n. digastricus*; *r.c.* — шейная ветвь; *r.io.* — подглазничная ветвь; *r.so.* — надглазничная ветвь; *r.mx.* — выход верхнечелюстной ветви тройничного нерва

области ушной раковины следует найти проток околоушной слюнной железы, перерезать его, а затем отпрепарировать вместе с железой и окружающим жиром и отвернуть в сторону. Продолжая препаровку нерва, следует обнаружить шиловидно-сосцевидное отверстие, через которое выходит нерв. Теперь можно проследить его отдельные ветви. Сразу по выходе из черепа нерв отдает тонкую ветвь — *n. digastricus* (*n.dg.p.*), идущую в вентральном направлении и иннервирующую заднее брюшко двубрюшной мышцы. Почти от того же места, но в дорсальном направлении отходит *каудальный ушной нерв* (*n. auricularis caudalis*, *n.a.c.*), очень скоро распадающийся на две ветви, которые иннервируют каудальные ушные мышцы и ушную раковину. *Шейная ветвь* (*r. colli*, *r.c.*) — следующая отходящая ветвь; идет в вентрокаудальном направлении, проходит через околоушную слюнную железу и иннервирует мышцы шеи. *Вентральный щечный нерв* (*n. buccalis ventralis*, *n.b.v.*) — очередная крупная ветвь лицевого нерва; отходит на уровне средней части наружного слухового прохода и тянется по поверхности жевательного мускула к углу рта, где разделяется на две ветви.

На уровне переднего края наружного слухового прохода лицевой нерв распадается на три ветви. В дорсальном направлении идет *переднеушной нерв* (*n. auricularis rostralis*, *n.a.r.*), который поднимается по наруж-

ной стороне ушной раковины и иннервирует ушные мышцы. Далее общим стволом отходят *надглазничная* (г. supraorbitalis, г. со.) и *подглазничная* (г. infraorbitalis, г. io.) ветви, идущие в область глазницы. Первая ветвь связана анастомозом с переднеушным нервом. *Дорсальный щечный нерв* (п. buccalis dorsalis, п. b. d.) – третья ветвь – тянется вперед вдоль верхнего края жевательного мускула к углу рта, где сливается с ветвями одноименного вентрального нерва, иннервируя переднюю часть морды.

После того как рассмотрены поверхностные ветви седьмого нерва, следует рассмотреть нервы в области глазницы, для чего необходимо удалить глазное яблоко. С помощью скальпеля или препаровальной иглы отделяют верхнюю часть височного мускула от черепной коробки вплоть до основания скулового отростка чешуйчатой кости. Перерезают отросток на уровне суставной ямки и отрезают его верхнюю часть вместе с задней частью скуловой дуги вплоть до уровня прохождения общего ствола глазничных ветвей лицевого нерва. Отделяют заднюю половину глазного яблока от краев глазницы; при этом следует оставить при стенке глазницы ветвь пятого нерва, идущую к надглазничным и щечным вибриссам. Постепенно удаляя слезную железу и оттягивая глаз вперед, освобождают стенку глазного яблока и места прикрепления глазных мышц. Последовательно отделяют от глазного яблока в месте прикрепления наружную прямую, верхнюю и нижнюю прямые мышцы. Перерезают глазной нерв и отделяют остальные глазные мышцы. Чтобы не повредить лежащие здесь ветви, можно не удалять глаз совсем, а отвернув его, оставить при препарате. Теперь следует рассмотреть нервы, лежащие в глазнице (рис. 117).

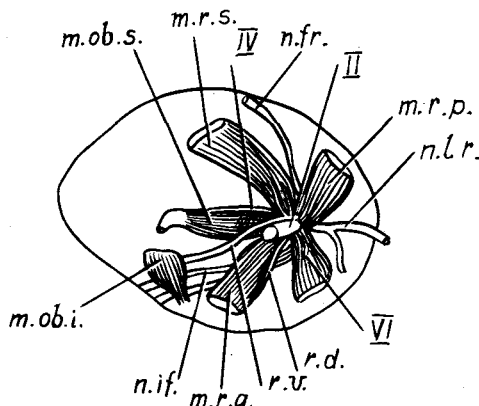


Рис. 117. Расположение нервов в глазнице крысы *Rattus norvegicus*:

m.r.a. – передняя прямая мышца; *m.r.i.* – нижняя прямая мышца; *m.r.p.* – задняя прямая мышца; *m.r.s.* – верхняя прямая мышца; *m.ob.i.* – нижняя косая мышца; *m.ob.s.* – верхняя косая мышца; *n.fr.* – лобный нерв; *n.if.* – подглазничный нерв; *n.l.r.* – слезный нерв; *r.d.* – дорсальная ветвь глазодвигательного нерва; *r.v.* – вентральная ветвь глазодвигательного нерва; *II* – зрительный нерв; *IV* – блоковый нерв; *VI* – отводящий нерв

Зрительный нерв (II) лежит в окружении оснований прямых глазных мышц.

Глазодвигательный нерв. В глазнице крысы хорошо видны две его ветви. Первая (*r.v.*) выходит из-под места отхождения прямых глазных 390

мышц, тянется к нижней косой мышце (*m.ob.i.*). Препарируя этот нерв в каудальном направлении, можно добраться до места его выхода из черепа. При этом следует учесть, что нерв идет между основанием верхней прямой мышцы (*m.r.s.*) и зрительным нервом. В основании этой ветви видны короткие веточки, идущие к верхней прямой мышце. Довольно отчетливо видна и вторая ветвь (*r.d.*), которая идет к внутренней (передней) прямой мышце (*m.r.a.*).

Блоковый нерв (IV). Оттянув вниз верхнюю прямую мышцу, можно обнаружить пересекающий дорсально ее основание блоковый нерв. Он иннервирует верхнюю косую мышцу (*m.ob.s.*), проходя вдоль ее верхнего края.

Отводящий нерв (VI) – короткий нерв, выходящий вместе с глазодвигательным и входящий в наружную (заднюю) прямую мышцу (*m.r.p.*). У крысы нерв можно видеть в основании этой мышцы, если сильно оттянуть ее вверх.

Тройничный нерв (V). В области глазницы можно видеть две его ветви: глазничную и верхнечелюстную. *Глазничная ветвь*, выйдя из черепа, сразу распадается на несколько стволов. У крысы хорошо прослеживаются два: лобный и слезный нервы. *Лобный нерв* (*n. frontalis, n.fr.*) проходит по задней стенке глазницы, располагаясь между верхней и наружной прямой мышцами. Выйдя на поверхность черепа, нерв иннервирует кожу лобной и теменной областей, а также надглазничные вибриссы. *Слезный нерв* (*n. lacrimalis, n.lr.*) проходит несколько ниже наружной прямой мышцы, в глазнице отдает веточки к слезной железе, затем выходит на височную поверхность головы и иннервирует кожу этой области и щечные вибриссы. Препарируя общий ствол этих нервов в проксимальном направлении, можно достигнуть места его выхода из глазничной щели.

Верхнечелюстная ветвь. У крысы в области глазницы хорошо видна одна из ветвей этого нерва – *подглазничная* (*n. infraorbitalis, n.io.*), проходящая по нижнему краю медиальной стенки глазницы. Препарируя ее в каудальном направлении, можно найти место выхода из круглого отверстия. В передней части глазницы нерв входит в подглазничный канал и выходит многочисленными ветвями через подглазничное отверстие, иннервируя переднюю часть морды и расположенные здесь вибриссы.

Нижнечелюстная ветвь тройничного нерва по выходе из овального отверстия сразу распадается на несколько ветвей. Чтобы их обнаружить, следует оттянуть в сторону обнажившийся после удаления скуловой дуги венечный отросток нижней челюсти и выщипать лежащие между ним и черепом мышечные волокна: в глубине препарата обнажается веер нервных стволов. Теперь можно удалить венечный отросток и прилегающую мускулатуру и рассмотреть отдельные ветви. Наиболее каудально располагается *ушно-височный нерв* (*n. auriculatemporalis*), проходящий позади сочленовного отростка нижней челюсти. Ветви нерва иннервируют кожу височной и щечной областей, ушную раковину и околоушную

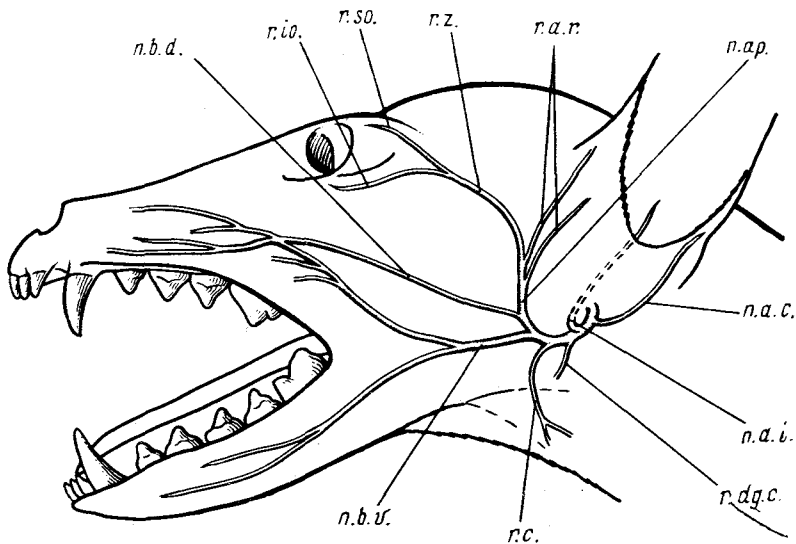
слюнную железу. Крупный *нижний альвеолярный нерв* (n. alveolaris inferior), выйдя из черепа, сразу входит в нижнюю челюсть. Пройдя по нижнечелюстному каналу, нерв выходит из него уже как *подбородочный нерв* (n. mentalis), который легко обнаружить, если отделить слизистую выстилку наружной стороны нижней челюсти в области основания резцов. Нерв снабжает своими ветвями кожу подбородка, а также кожу и слизистую нижней губы. *Межчелюстной нерв* (n. mylohyoideus) располагается между двумя вышеописанными нервами. Если проследить его ход, для чего приходится перерезать поперек в средней части жевательный мускул и вырезать участок нижней челюсти, то можно видеть, что, пройдя вдоль внутренней поверхности зубной кости, нерв распадается на ветви в поперечной мышце нижней челюсти и оральном брюшке двубрюшной мышцы. *Язычный нерв* (n. lingualis) лежит чуть краниальнее нижнего альвеолярного нерва, тянется параллельно с протоком слюнных желез и иннервирует передние $\frac{2}{3}$ языка, а также слизистую дна ротовой полости. *Жевательный нерв* (n. massetericus) располагается ростральнее других ветвей. Он тянется сначала вперед, затем поворачивает латерально и, пройдя над нижней челюстью, распадается на мелкие ветви в передней части жевательной мышцы.

Подъязычный нерв иннервирует основную часть мускулатуры языка. Его хорошо развитый ствол легко обнаружить между вентральным краем жевательной мышцы и двубрюшной мышцей. Препарируя нерв в проксимальном направлении, следует найти место его выхода из черепа через одноименное отверстие. Впереди от последнего располагается заднее рваное отверстие, через которое пучком выходят остальные черепномозговые нервы.

Блуждающий нерв – наиболее мощный нерв из выходящих через рваное отверстие. У места своего выхода нерв расширяется в ганглий, а затем тянется назад вместе с общей сонной артерией и симпатическим стволом автономной нервной системы (см. выше). Достигнув полости тела, он распадается там на серию ветвей. Естественно, если изучение ведется на целой тушке, то, чтобы их рассмотреть, необходимо провести обычное вскрытие. Сразу позади поворота дуги аорты левый ствол отдает *возвратную гортанную ветвь* (n. laryngeus recurrens), которая, обогнув дугу, переходит сначала на вентральную, а затем на боковую стенку трахеи. Правый нерв сходным образом огибает правую подключичную артерию. Нерв заканчивается в области гортани *каудальным гортанным нервом* (n. laryngeus caudalis). Несколько позади дуги аорты от основного ствола отходят тонкие *сердечные* (n. cardiacus) и *легочные* (n. pulmonalis) нервы. Основной ствол, идущий вместе с пищеводом и прободающий диафрагму, у крысы можно проследить до желудка, к которому он отдает многочисленные тонкие ветви.

Добавочный нерв выходит из черепа позади блуждающего нерва, круто поворачивает назад и разветвляется в трапецевидной мышце.

Языкоглоточный нерв – наиболее краниально лежащий нерв в пучке



Фиг. 118. Поверхностные разветвления лицевого нерва на голове песца *Alorex lagopus*:

n.a.c., *n.a.i.* — соответственно каудальная и внутренняя ушные ветви; *n.ap.* — векоушная ветвь; *n.b.d.*, *n.b.v.* — соответственно дорсальная и вентральная щечные ветви; *r.dg.c.* — ветвь к каудальному брюшку двубрюшной мышцы; *n.a.r.* — передние ушные ветви; *n.c.* — шейная ветвь; *n.so.* — надглазничная ветвь; *n.io.* — подглазничная ветвь; *n.z.* — скуловая ветвь

нервов, выходящих через рваное отверстие. Нерв тянется в ростровентральном направлении к стенке глотки и основанию языка, которые и иннервирует.

Как уже указывалось, подробное описание черепномозговых нервов будет дано на примере песца.

Получаемые со зверофермы лишённые шкуры головы песцов или лисиц следует довольно длительно фиксировать в большом объеме раствора формалина (1:19). После основательной фиксации и небольшой промывки необходимо поместить объект в декальцинирующий раствор (5%-ная HNO_3). Следует учесть, что голова не очищена от мускулатуры и поэтому декальцинация идет довольно долго. После ее окончания препарат необходимо промыть в проточной воде. Изучение нервной системы следует начинать с поверхностно расположенных нервов и их ветвей (рис. 118).

Лицевой нерв. Чтобы отпрепарировать многочисленные ветви этого нерва, следует сначала найти тянущуюся к углу рта почти по нижнему краю жевательного мускула его вентральную щечную ветвь. При этом ее не следует путать с идущим чуть выше по средней части жевательного мускула довольно толстым выводящим протоком околоушной слюнной железы.

Вентральная щечная ветвь (n. buccalis ventralis, *n.b.v.*) лицевого нерва фактически состоит из двух ветвей. Верхняя из них иннервирует мышцы щечной области и дает анастомоз к верхней щечной ветви. Нижняя — тянется вдоль нижней челюсти до ее переднего конца, иннервируя кожу и мышцы губы.

Продолжая препаровку щечной ветви в каудодорсальном направлении, следует достигнуть области основания ушной раковины, где лицевой нерв разделяется на три крупные ветви: вышеописанную вентральную щечную, дорсальную щечную и векоушную.

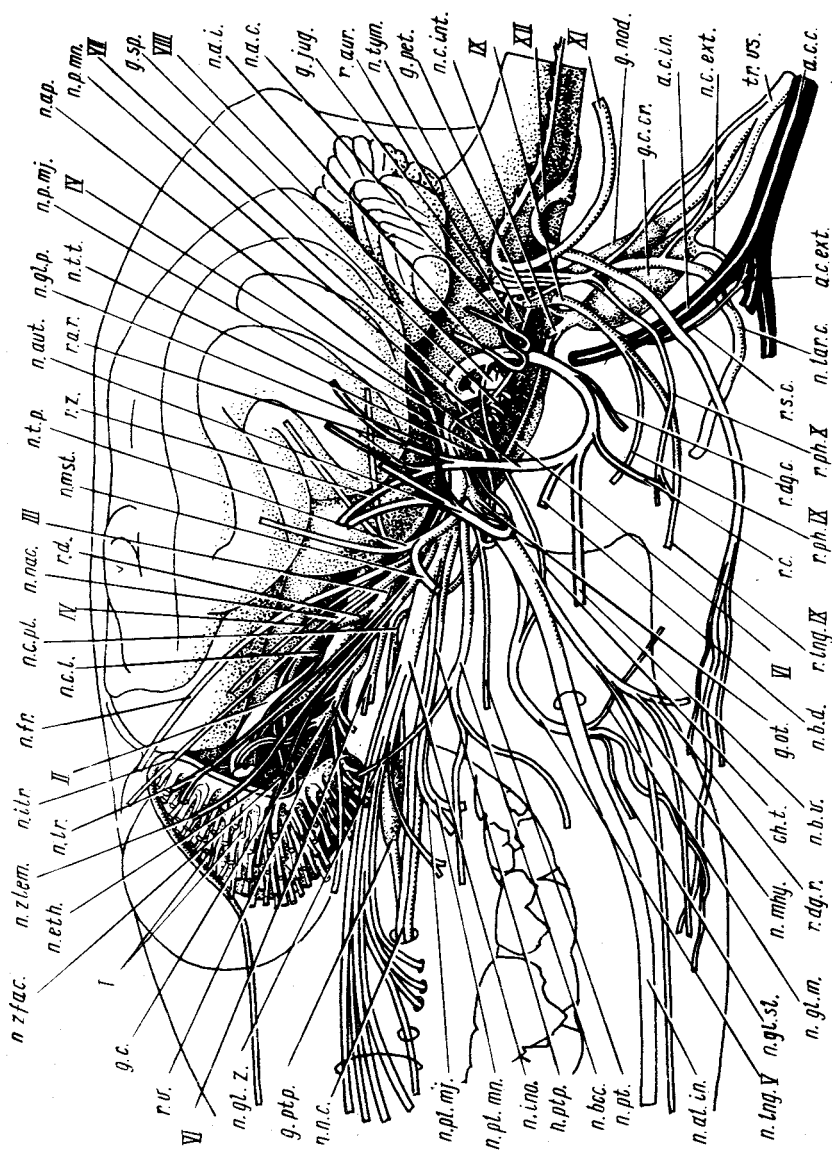
Дорсальная щечная ветвь (n. buccalis dorsalis, *n.b.d.*) тянется почти горизонтально, располагаясь на средней части жевательного мускула, к дорсальной области угла рта. Она иннервирует подкожные мышцы щеки, верхней губы и носа.

Векоушная ветвь (n. auriculopalpebralis, рис. 118, 119, *n.ap.*) направляется вверх вдоль переднего края основания ушной раковины, а затем в виде **скуловой ветви** (r. zygomaticus, *r.z.*) поворачивает к заднему углу глазницы, где разделяется на **надглазничную** (r. supraorbitalis, *r.so.*) и **подглазничную** (r. infraorbitalis, *r.io.*) ветви. В самом основании векоушная ветвь отдает **передние ушные нервы** (n. auricularis rostralis, *n.a.r.*), идущие по передней части ушной раковины и иннервирующие, кроме нее, ушные мышцы.

Еще несколько ветвей отходят проксимальнее вентральной щечной.

Рис. 119. Схема головных нервов песца *Alopex lagopus* (вид сбоку):

a.c.s., *a.c.ext.*, *a.c.in.* — соответственно общая, наружная и внутренняя сонные артерии; *ch.t.* — chorda tympani; *g.c.* — ganglion ciliare; *g.c.cr.* — ganglion (sympathicum) cervicale craniale; *g.jug.* — проксимальный ганглий X нерва; *g.nod.* — его дистальный ганглий; *g.ot.* — g. oticum; *g.pet.* — дистальный ганглий IX нерва; *g.ptp.* — g. pterygopalatinum; *g.sp.* — g. spirale (VIII); *n.a.c.* — n. auricularis caudalis (VII); *n.a.i.* — n. auricularis internus (VII+X); *n.al.in.* — n. alveolaris inferior (V_3); *n.ap.* — n. auriculopalpebralis (VII); *n.aut.* — n. auriculotemporalis (V_3); *n.b.d.* — n. buccalis dorsalis (VII); *n.b.v.* — n. buccalis ventralis (VII); *n.bcc.* — n. buccalis (V_3); *n.c.ext.* — n. (sympathicus) caroticus externus; *n.c.int.* — n. (sympathicus) caroticus internus; *n.c.l.* — n. ciliaris longus (V_1); *n.c.pt.* — n. canalis pterygoidei; *n.eth.* — n. ethmoidalis (V_1); *n.fr.* — n. frontalis (V_1); *n.g.l.m.* — нерв подчелюстной слюнной железы; *n.g.l.p.* — нерв околоушной слюнной железы; *n.g.l.sl.* — нерв подъязычной слюнной железы; *n.g.l.z.* — нерв скуловой слюнной железы; *n.ino.* — n. infraorbitalis (V_2); *n.itr.* — n. infratrochlearis (V_1); *n.lar.c.* — n. laryngeus cranialis (X); *n.ling.V* — n. lingualis (V_3); *n.lr.* — n. lacrimalis (V_2); *n.mhy.* — n. mylohyoideus (V_3); *n.mst.* — n. massetericus (V_3); *n.n.c.* — n. nasalis caudalis (V_2); *n.nac.* — n. nasociliaris (V_1); *n.p.mj.* — n. petrosus major (VII); *n.p.mn.* — n. petrosus minor; *n.pl.mj.* — n. palatinus major (V_2); *n.pl.mn.* — n. palatinus minor (V_2); *n.pt.* — n. pterygoideus (V_3); *n.ptp.* — n. pterygopalatinus (V_2); *n.t.p.* — n. temporalis profundus (V_3); *n.t.t.* — нерв напрягателя барабанной перепонки (V_3); *n.tym.* — барабанный нерв (IX); *n.zfac.* — n. zygomaticofacialis (V_2); *n.ztem.* — n. zygomaticotemporalis (V_2); *r.a.r.* — ramus auricularis rostralis (VII); *r.aur.* — r. auricularis (X); *r.c.* — r. colli (VII); *r.d.* — r. dorsalis nervi oculomotorii (III); *r.dg.c.* — нерв каудального брюшка двубрюшной мышцы; *r.dg.r.* — нерв ее роstralного брюшка; *r.ling.IX* — r. lingualis (IX); *r.ph.IX* — r. pharyngeus (IX); *r.ph.X* — r. pharyngeus (X); *r.s.c.* — r. sinus carotici (IX); *r.v.* — r. ventralis nervi oculomotorii (III); *r.z.* — r. zygomaticus (VII); *tr.vs.* — truncus vagosympathicus; I—XII — головные нервы в целом



Шейная ветвь (г. colli, рис. 118, 119, г.с.) начинается вблизи вентральной щечной и тянется в вентральном направлении к подкожным мышцам шеи.

Проксимальная часть ушной раковины окружена мышцами шеи и головы, поэтому очень короткий общий ствол поверхностной ветви лицевого нерва выходит из-под них. Проследив его ход вплоть до выхода нерва через шиловидно-сосцевидное отверстие, можно обнаружить еще три ветви, отходящие от него.

Непосредственно по выходе из шиловидно-сосцевидного отверстия лицевой нерв дает пару ушных ветвей: *каудальная ушная ветвь* (п. auricularis caudalis, рис. 118, 119, п.а.с.) иннервирует подкожные мышцы соответствующего участка, *внутренняя ушная ветвь* (п. auricularis internus, рис. 118, 119, п.а.и.) рассеивается по поверхности ушной раковины. Несколько дистальнее предыдущей от основания ствола лицевого нерва отходит тонкая ветвь (г. digastricus, рис. 118, 119, г.дг.с.) к каудальному брюшку двубрюшной мышцы.

На поверхности головы разветвляется также височно-ушная ветвь тройничного нерва (рис. 119, п.а.т.), выходящая из глубины вентральнее челюстного сустава, непосредственно позади большой жевательной мышцы. Она направляет свои ветви к коже уха и височной области, а также к околоушной слюнной железе (рис. 119, п.г.л.р.).

В процессе препаровки и изучения лежащих глубже нервных стволов следует ориентироваться по рис. 119 и сохранять хотя бы проксимальные отрезки уже освобожденных нервов. Препаровку удобно начинать с перерезки скуловой дуги на переднем и заднем концах, отделения ее от поверхностной височной фасции и утолщенной передней кромки последней — заглазничной связки. После этого, оттягивая дугу вбок, нетрудно отрезать начинающуюся на ней большую жевательную мышцу от нижней челюсти; нерв, идущий к этой мышце впереди от челюстного сустава, необходимо перерезать, чтобы он остался при препарате. Теперь удобно отделить от черепной коробки височную мышцу, начиная с заглазничной области и оберегая проходящие под мышцей нервы. Удалить мышцу можно вместе с венечным отростком нижней челюсти, отделив его горизонтальным разрезом скальпеля минимально необходимой глубины. Оттягивая мышцу вбок, важно вовремя обнаружить иннервирующие ее ветви тройничного нерва (рис. 119, п.т.р.) и перерезать, сохранив их основания на препарате.

Расположенные в глазнице нервы вместе с глазными мышцами и прослойками жира образуют компактное тело в виде конуса, направленного вершиной назад и охваченного тонкой перепонкой — периорбитой. На ее латеральной стороне просвечивают три тонких нерва, принадлежащих второй (верхнечелюстной) ветви тройничного нерва.

Это две ветви *скулового нерва* (п. zygomaticus), немного расходящиеся в дистальном направлении, — более дорсальная *скуловисочная ветвь* (п. zygomaticotemporalis, п.з.т.т.) и более вентральная *скулолицевая*

(*n. zygomaticofacialis, n.zfac.*) – ветви, иннервирующие нижнее веко. Более тонкий третий нерв проходит под перiorбитой чуть дорсальнее. Это *слезный нерв* (*n. lacrimalis, n.lr.*), который идет к слезной железе, заметной в виде небольшого бледно-розового дольчатого тела на дорсолатеральной стороне глаза.

Изучение других нервов глазницы требует удаления перiorбиты, а затем осторожного оттягивания и перемещения глазных мышц (см. разд. "Мускулатура", с. 143 и рис. 105) и нервов, выщипывания маскирующего их жира и рыхлой соединительной ткани.

Зрительный нерв (см. рис. 105, 117, 119, II) легко обнаруживается в центре пучка глазных мышц, выделяясь своей значительной толщиной.

Глазодвигательный нерв (см. рис. 105, 119, III) вскоре по выходе из черепа делится на две главных ветви – *вентральную* и *дорсальную*. *Вентральная ветвь* (*n. ventralis, рис. 119, г.в.*) отдает мелкие веточки к медиальной и вентральной прямым мышцам и посылает тонкий ствол к вентральной косой мышце. У основания этого стволика удается рассмотреть небольшое утолщение – *ресничный ганглий* (*n. ciliare, рис. 119, г.с.*), через который осуществляется парасимпатическая иннервация двух внутренних мышц глазного яблока (ресничной мышцы и сфинктера зрачка). *Дорсальная ветвь* (*n. dorsalis, рис. 119, г.д.*) глазодвигательного нерва, значительно более тонкая, чем вентральная, иннервирует дорсальную прямую мышцу и подниматель верхнего века.

Блоковый нерв (см. рис. 105, 117, 119, IV) виден на верхней части глазницы – над всеми мышцами – на пути к дорсальной косой мышце, которую он иннервирует.

Отводящий нерв (см. рис. 105, 119, VI) хорошо заметен, поскольку проходит на небольшом отрезке открыто по латеральной стороне мышечного пучка глазницы, прилегая к дорсальному краю иннервируемой им латеральной прямой мышцы. Нетрудно найти и его мелкие ответвления, которые иннервируют мышцу, оттягивающую глазное яблоко.

Тройничный нерв в области глазницы отдает крупную ветвь, получившую название *глазничного нерва* (*n. ophthalmicus*). Выйдя из полости черепа через глазничную щель, он распадается на несколько ветвей. Проксимальнее других отходит лобная ветвь, или *лобный нерв* (*n. frontalis, см. рис. 117, 119, n.fr.*), который тянется над общим пучком глазных мышц, прилегая к костной стенке глазницы. Разветвляется нерв в верхнем веке, коже лба и темени. Другая ветвь – *подблоковый нерв* (*n. infratrochlearis, рис. 119, n.itr.*) – расположен чуть вентральной предыдущего, проходя под дорсальной прямой мышцей глаза, выходит к поверхности головы над хрящем третьего века (см. рис. 105, *срт.*) и иннервирует поверхность третьего века его мелкие железы и переднемедиальную часть конъюнктивы (слизистой оболочки глаза и век). Далее глазничная ветвь тройничного нерва продолжается как *носоресничный нерв* (*n. nasociliaris, рис. 119, n.nac.*), пронизывающий общий мускульный пучок глазницы латеральнее дорсальной прямой и дорсальной косой мышц.

Вскоре, отдав к главному яблоку очень тонкую веточку — *длинный ресничный нерв* (n. ciliaris longus, *n.c.l.*), тройничный нерв продолжается вперед в виде *решетчатого нерва* (n. ethmoidalis, *n.eth.*). Последний через одноименное отверстие медиальной стенки глазницы проникает в носовую полость и, круто повернув, поднимается по ее каудальному краю почти до уровня крыши черепа, после чего снова резко изгибается, направляясь вперед и иннервируя слизистую дорсальной части носовой полости. Выявление этой картины предусматривает удаление глазного яблока, латеральной стенки носовой полости и выщипывание обонятельных раковин; эти операции целесообразно отложить до завершающего этапа работы и выполнить перед окончательным освобождением мозга.

При изучении остальных черепномозговых нервов следует ориентироваться по рис. 119.

Для рассмотрения частей *верхнечелюстной ветви* (n. maxillaris) тройничного нерва, выходящей из черепа через круглое отверстие, следует провести определенную дополнительную препаровку, а именно: вскрыть подглазничный канал, осторожно срезав или сорвав за остаток скуловой дуги его латеральную стенку, расчистить вентральнее глазницы жир и рыхлую соединительную ткань, частично освободить и оттянуть в вентральном направлении скуловую слюнную железу, лежащую под глазом.

Сразу по выходе из черепа от верхнечелюстного нерва ответвляются в дорсальном направлении проходящие под покровом перiorбиты и уже описанные выше слезный нерв (*n.l.r.*) и скуловой, состоящий из двух ветвей: скуловисочной (*n.ztem.*) и скулолицевой (*n.zfac.*). Основная же часть верхнечелюстного нерва продолжается вперед в виде двух стволов. Мощный *подглазничный нерв* (n. infraorbitalis, *n.ino.*) проходит по одноименному каналу черепа, давая ветви к зубам, а также к коже носа и верхней челюсти. *Крыло-нёбный нерв* (n. pterygopalatinus, *n.ptp.*) проходит в виде пучка тонких стволиков несколько вентральнее предыдущего, давая ветви к слизистой оболочке крыши ротовой полости — *большой нёбный нерв* (n. palatinus major, *n.pl.mj.*), пронизывающий костное нёбо по одноименному отверстию, и *малый нёбный нерв* (n. palatinus minor, *n.pl.mn.*), иннервирующий мягкое нёбо. Продолжение крыло-нёбного нерва поворачивает медиально и через одноименное отверстие входит в носовую полость в качестве *каудального носового нерва* (n. nasalis caudalis, *n.n.c.*), иннервирующего ее вентральную часть. В глубине (медиальнее подглазничного нерва) можно обнаружить очень тонкий изогнутый ствол — *вегетативный нерв крылового канала* (*n.c.pt.*), образующий под глазом расширение — *крыло-нёбный ганглий* (g. pterygopalatinum, *g.ptp.*). От ганглия также направляется тонкая веточка к крыло-нёбному отверстию.

Для изучения компонентов третьей, *нижнечелюстной, ветви* (n. mandibularis) тройничного нерва нужно прежде всего удалить каудальный отдел нижней челюсти, осторожно разделив ее при помощи скальпе-

ля двумя вертикальными разрезами и оторвав (или отрезав) вырезанный участок кости от подстилающих его крыловидных мышц. Разрезы следует провести вблизи сустава и на 2 см впереди от него. Еще роstralнее нижняя челюсть пронизана внутри крупным нижним альвеолярным нервом (*n.al.in.*), и для его рассмотрения приходится послойно срезать здесь костную ткань, следя за сохранностью остатка губ в области угла рта. На данном препарате уже заметна иннервирующая этот участок щечная ветвь (*n.bcc.*) тройничного нерва.

Следующую операцию – удаление крыловидных мышц – можно провести путем более или менее грубого выщипывания, подрезая в месте крепления к черепу сухожильные листки (апоневрозы), но следует обеспечить сохранность обслуживающего эти мышцы тонкого нерва (*n.pt.*). Каудальную часть межчелюстной мышцы удобно отделить от двубрюшной, разрезав заполняющую промежуток соединительную ткань, отрезать от нижней челюсти и отогнуть в вентральном направлении. Двубрюшную мышцу после этого выгодно перерезать поперек чуть впереди уровня челюстного сустава. Дальнейшая препаровка внечерепных ветвей тройничного нерва в преддверной области сводится к их освобождению от жира и соединительной ткани.

Наиболее дорсальные ветви нижнечелюстного нерва осуществляют иннервацию челюстных мышц. Это несколько *глубоких височных нервов* (*n. temporalis profundus, n.t.p.*), веерообразно расходящихся внутри височной мышцы, которую они иннервируют, и *жевательный нерв* (*n. massetericus, n.mst.*), идущий к большой жевательной мышце, перекидываясь через дорсальный край нижней челюсти. *Щечный нерв* (*n. buccalis, n.bcc.*) располагается вентральнее и проходит к углу рта, иннервируя кожу и слизистую губ. Он дает парасимпатическую веточку (*n.gl.z.*) с скуловой слюной железе. Тонкий *крыловой нерв* (*n. pterygoideus, n.pt.*) тянется параллельно предыдущему, но более вентромедиально: иннервирует крыловидные мышцы, напрягатель нёбной занавески и, посылает тонкую веточку назад, вдоль евстахиевой трубы, к расположенному в среднем ухе мускулу – напрягателю барабанной перепонки (*n.t.t.*).

Остальные ветви нижнечелюстного нерва отходят первоначально общим стволом. Уже описанный выше *височно-ушной нерв* (*n. auriculotemporalis, n.aut.*) первым отделяется от него и резко уходит вбок, огибая сзади нижнюю челюсть и выходя на поверхность головы. *Межчелюстной нерв* (*n. mylohyoideus, n.mhy.*) ответвляется на вентральной стороне общего ствола и тянется к одноименной мышце, посылая также веточку к роstralному брюшку двубрюшной мышцы (*r.dg.r.*). *Язычная ветвь* (*n. lingualis, n.lng.V.*) отходит впереди от медиальной стороны общего ствола и тут же сливается с ветвью лицевого нерва – *барабанной струной* (*chorda tympani, ch.t.*). Тройничному нерву в язычной ветви принадлежат лишь осязательные волокна, лицевому же нерву – вкусовые, а также парасимпатические, идущие к подъязычной и нижнечелюстной слюнным железам (*n.gl.sl.* и *n.gl.m.*).

Оставшееся продолжение общего ствола нижнечелюстной ветви тройничного нерва – толстый *нижний альвеолярный нерв* (n. alveolaris inferior, n.al.in.) – проходит по продольному каналу вдоль тела нижней челюсти и, давая ответвления к зубам, иннервирует кожу подбородка и слизистую вблизи него.

Для изучения остальных головных нервов необходимо прежде всего удалить околоушную слюнную железу и ушную раковину, сохранив отпрепарированные ранее ветви лицевого и тройничного нервов, а затем приступить к удалению слухового барабана. Его латеральную и вентральную стенки нетрудно срезать небольшими фрагментами при помощи скальпеля, а медиальную стенку барабанной полости (каменистую кость) удобнее разрушать иглой и пинцетом. Удаление костной ткани, окружающей шиловидно-сосцевидное отверстие, позволяет открыть прохождение лицевого нерва по костному каналу, включая его резкий перегиб *колена лицевого нерва* (geniculum n. facialis, VII). При аккуратной препаровке удастся полностью проследить ход барабанной струны: она ответвляется от ствола лицевого нерва перед самым его выходом из черепа, проходит в специальном канале через барабанную полость, за что и получает свое название, и покидает череп через очень узкую каменно-барабанную щель (см. разд. "Череп").

Полное разрушение заднего отдела слухового барабана позволяет открыть пучок нервов, включающий IX–XI нервы и выходящий через заднее рваное отверстие. Вне черепа к этому пучку присоединяются также XII нерв и симпатический ствол. Дальнейший ход пучка сильно замаскирован соединительной тканью, жиром, наполненными зафиксированной кровью венами, и его изучение требует кропотливой препаровки.

Языкоглоточный нерв (IX) занимает крайнее роstralное положение в упомянутом пучке. Хорошо заметно его утолщение – *проксимальный ганглий*, иначе каменный (g. proximale s. petrosus, g.pet.), который имеет волокнистые связи и с ганглиями блуждающего нерва, и с симпатическим краниальным шейным ганглием (g.c.cr.). Кроме того, от каменного ганглия отходит в дорсоростральном направлении тонкий, в основном парасимпатический, *барабанный нерв* (n. tympanicus, n.tym.), пересекающий полость среднего уха медиальнее барабанной струны. Впереди он продолжается уже как *малый каменный нерв* (n. petrosus minor, n.p.m.), рассмотрение которого требует дальнейшего разрушения чешуйчатой кости в области челюстного сустава и вскрытия переднего рваного отверстия. Вблизи этого отверстия малый каменный нерв образует *ушной ганглий* (g. oticum, g.ot.), лежащий на латеральной стороне нижнечелюстной ветви тройничного нерва. Из ветвей, которые языкоглоточный нерв образует по выходе из черепа, нетрудно обнаружить две – *глоточную ветвь* (r. pharyngeus, r.ph.IX), проходящую медиальнее ветви подъязычной кости, и расположенную латеральнее этой ветви *язычную ветвь* (r. lingualis, r.lng.), которая несет вкусовые волокна к корню языка.

Кроме того, заслуживает внимания тонкая ветвь сонного синуса (г. sinus caroticus, г.с.с.), идущая к месту разделения общей сонной артерии на внутреннюю и наружную.

Проследив ход малого каменистого нерва, целесообразно вернуться к изучению лицевого нерва и рассмотреть его самую тонкую и глубокую ветвь — большой каменистый нерв (п. petrosus major, п.р.тj.), который отходит в области колена лицевого нерва и тянется вперед медиальнее малого каменистого. Выйдя из черепа через переднее рваное отверстие, он продолжается вперед в качестве нерва крылового канала (п. canalis pterygoidei, п.с.пт.), пересекая по соответствующему каналу костную боковую стенку хоан и выходя вентральнее глазничной щели в крыло-нёбную ямку черепа. Осторожно удалив крыловидную кость, можно вскрыть канал и проследить ход нерва на всем протяжении.

Блуждающий нерв (X) образует в своем основании два хорошо заметных ганглия. Меньший из них — проксимальный, или яремный, ганглий (г. proximale s. jugulare, г.jug.) — расположен внутри заднего рваного отверстия, а вытянутый в длину дистальный, или узловый, ганглий (г. distale s. nodosum, г.nod.) находится вне черепа. Внутри черепа от проксимального ганглия отходит тонкая ушная ветвь (г. auricularis, г.аиг.), которая по внутренней поверхности слухового барабана подходит к лицевому нерву и присоединяется к нему, дистальнее формируя его внутреннюю ушную ветвь (п.а.и.). Выйдя из черепа, блуждающий нерв посылает двигательную глоточную ветвь (г. pharyngeus, г.рh.X) и смешанный краниальный гортанный нерв (п. laryngeus cranialis, п.лар.с.), проникающий к гортани сквозь щель на боковой поверхности ее мускулатуры. Главный ствол блуждающего нерва лишь на коротком отрезке сохраняет самостоятельность, а затем объединяется с симпатическим стволом, следуя вдоль шеи в составе единого вагосимпатического ствола (truncus vagosympathicus, тр.вс.).

Добавочный нерв (XI) вплотную примыкает каудально к блуждающему и соединен с ним анастомозом. По выходе из черепа он на ближайшем отрезке не имеет ветвей.

Подъязычный нерв (XII), выходящий через одноименное отверстие черепа, проходит латеральнее всех ветвей XI и X нервов, но медиальнее XI нерва. На препарате легко прослеживаются его ствол и многочисленные ветви к мышцам, производным от подъязычной (гипобранхиальной) соматической мускулатуры.

Завершение работы над препаратом головных нервов предусматривает полное удаление стенок черепа, в основном при помощи иглы и пинцета, начиная с участков, окружающих отверстия для выхода нервов. Освобождение обонятельной луковичи с многочисленными корешками обонятельного нерва (I) требует удаления боковой стенки носовой полости и затем осторожного выщипывания обонятельных раковин, а также снятия покрывающей луковичу кружевной продырявленной пластинки решетчатой кости. Разрушение затылочного мышечка и осво-

бождения переднего участка спинного мозга от шейных позвонков требуют применения скальпеля.

Полное удаление костной ткани в области слуховой капсулы позволяет рассмотреть на боковой стороне продолговатого мозга вентральнее отхождения лицевого нерва короткий слуховой, или преддверноулитковый, нерв (n. acusticus s. vestibulotrochlearis, VIII), при котором может быть сохранен спиральный ганглий (g. spirale, g.sp.), как бы обернутый вокруг кохлеарного нерва — одного из разветвлений слухового.

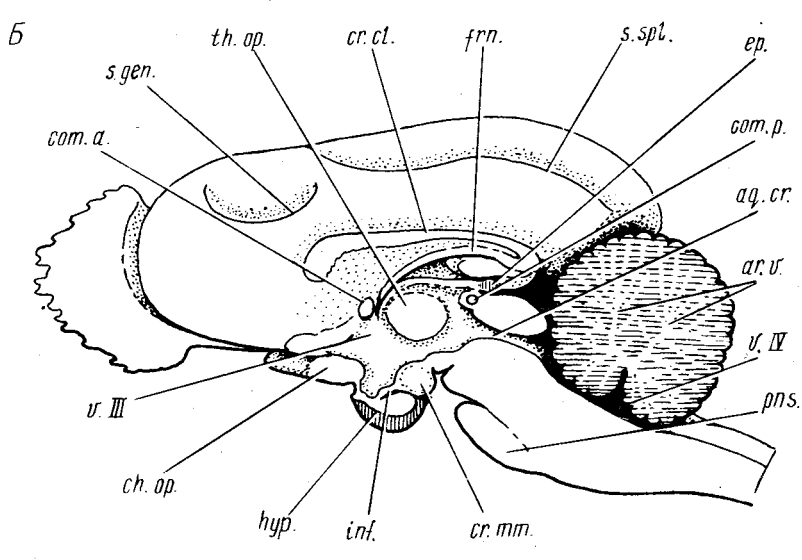
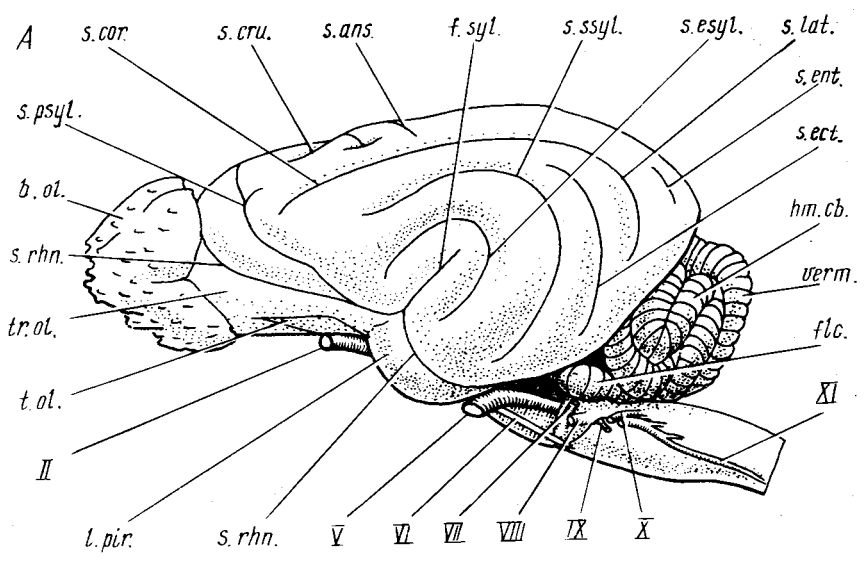
ГОЛОВНОЙ МОЗГ (рис. 120)

Изучение головного мозга млекопитающих лучше всего вести на крупных представителях отряда хищных (песец, лисица, кошка, собака), у которых хорошо развитые полушария переднего мозга имеют многочисленные борозды и извилины.

Для изготовления обзорных препаратов головного мозга представителей разных отрядов или разных экологических групп можно рекомендовать очень простой способ. Фиксированные и промытые головы, начерно очищенные от мускулатуры и с отчлененной нижней челюстью, помещаются в 30%-ный раствор азотной кислоты, который следует несколько раз сменить. В результате мацерации, которая продолжается довольно долго (2–3 недели), мягкие ткани и кости размягчаются настолько, что отмываются под струей воды, тогда как головной мозг, правда сильно сократившийся в объеме, становится необычайно твердым. Такие препараты после основательной промывки следует хранить в слабом растворе формалина (1:19).

Рис. 120. Головной мозг пса *Alopec lagopus*. А — вид сбоку; Б — сагитальный разрез, вид слева; В — вид снизу; Г — ступенчатый фронтальный разрез, вид сверху: слева обнажено дно бокового желудочка, справа — поверхность промежуточного мозга, мозжечок удален:

aq.cr. — водопровод; *ar.v.* — древо жизни; *b.ol.* — обонятельная луковица; *ch.op.* — зрительный перекрест; *col.c.* — слуховой холм; *col.r.* — зрительный холм; *com.a.* — передняя спайка; *com.p.* — задняя спайка; *cr.cl.* — мозолистое тело; *cr.g.l.* — латеральное коленичатое тело; *cr.g.m.* — медиальное коленичатое тело; *cr.mm.* — сосцевидное тело; *cr.st.* — полосатое тело; *cr.tr.* — трапезиевидное тело; *c.scr.* — писчее перо; *ep.* — эпифиз; *flc.* — клочки мозжечка; *f.rh.* — ромбовидная ямка; *fm.* — свод; *fs.md.* — срединная щель; *f.syl.* — псевдосильвиева щель; *hipp.* — гиппокамп; *hm.cb.* — полушарие мозжечка; *hyp.* — гипофиз; *inf.* — воронка; *L.pir.* — грушевидная доля; *pd.c.* — задние ножки мозжечка; *pd.cr.* — ножки большого мозга; *pd.m.* — средние ножки мозжечка; *pd.r.* — передние ножки мозжечка; *pns.* — мост; *pyr.* — пирамиды; *s.apc.* — петлевая борозда; *s.cor.* — венечная борозда; *s.cru.* — крестовидная борозда; *s.ecf.* — эктолатеральная борозда; *s.ent.* — энтолатеральная борозда; *s.esyl.* — эктосильвиева борозда; *s.gen.* — борозда колена; *s.lat.* — латеральная борозда; *s.psy.* — предсильвиева борозда; *s.rhn.* — обонятельная борозда; *s.spl.* — борозда валика; *s.ssy.* — надсильвиева борозда; *tb.cn.* — серый бутор; *th.op.* — зрительный бутор; *tol.* — обонятельный треугольник; *tr.ol.* — обонятельный тракт; *vert.* — червячок; *v.III* — третий желудочек; *v.IV* — четвертый желудочек; II–XII — головные нервы



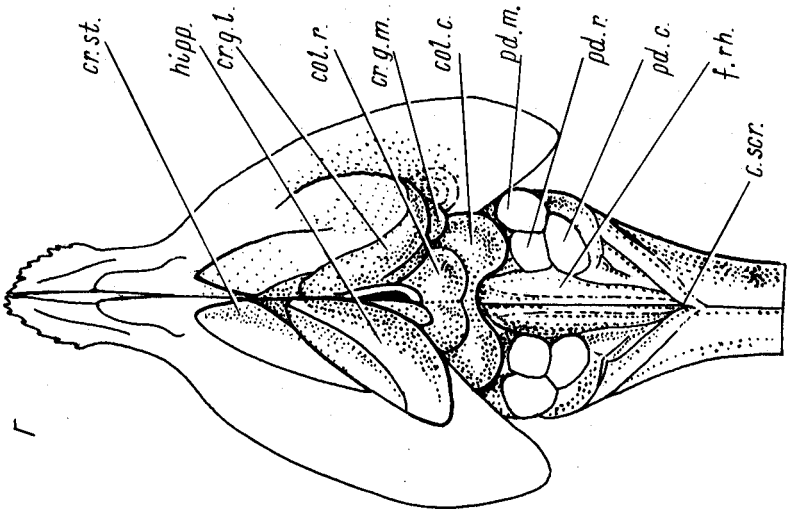
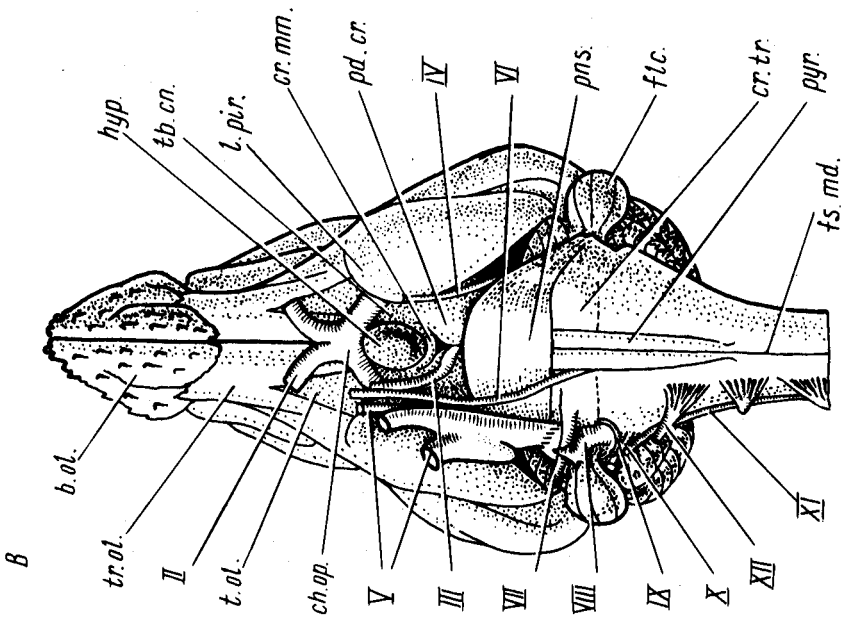


Рис. 120. Продолжение

Для ручной препаровки черепа с целью освобождения головного мозга с сохранением оснований черепно-мозговых нервов на формалиновом материале необходимо предварительно так же отделить нижнюю челюсть, очистить череп и передние шейные позвонки от мускулатуры, а затем подвергнуть его декальцинации в 5%-ной азотной кислоте в течение нескольких дней и промыть в проточной воде.

Приступая к постепенному разрушению мягкого декальцинированного черепа, следует иметь в виду, что его свод удаляется в последнюю очередь, поскольку он защищает мозг от случайного повреждения и позволяет уверенно держать препарат в руке.

Первая операция — удаление лицевой части черепа, образующей оболочку носовой полости. Ее нетрудно сорвать по частям движением спереди назад, предварительно надрезав ножницами в продольном направлении (в том числе и нёбо). Остатки этmoidных раковин выщипываются пинцетом — осторожно, чтобы не повредить обонятельных луковичек мозга. Альвеолярные участки верхнечелюстной кости могут быть грубо оторваны вместе со скуловыми дугами. Затем надо выщипать и расковырять основание черепа (главным образом при помощи обычного анатомического пинцета) до обнаружения гипофиза, зрительного перекреста, прохождения тройничного нерва, вентральной поверхности продолговатого мозга и моста. Особого внимания требует выщипывание костной ткани в области отверстий для выхода нервов. Слуховые барабаны могут быть удалены грубо, но каменная и сосцевидная кости требуют аккуратности, тем более что они могут оказаться недостаточно полно декальцинированы.

Булавовидные клочки мозжечка, входящие в ямки каменных костей и потому особенно легко повреждаемые при препаровке, открываются начиная с вершины путем выщипывания или послойного срезания кости над шиловидно-сосцевидным отверстием. Для полного освобождения клочка необходимо осторожно разрушить костное кольцо, охватывающее его шейку.

Передние шейные позвонки, в начале препаровки защищающие продолговатый мозг и основание спинного, следует разрезать и удалить по частям, как и затылочные мышечки. После этого можно осторожно освободить обонятельные луковички от продырявленной пластинки решетчатой кости и затем срезать небольшими участками свод черепа, отделив его от костной перегородки, вклинивающейся между мозжечком и передним мозгом, — мозжечкового намета, который пока нужно оставить на препарате.

Последняя операция — срезание ножницами твердой мозговой оболочки с особой осторожностью у основания головных нервов и снятие пинцетом проходящих под ней сосудов. Самую глубокую, паутинную оболочку снимать не рекомендуется, так как нервы отрываются при этом от мозга без сохранения следов.

Головной мозг млекопитающих, как и других позвоночных, состоит

из пяти отделов: конечного, промежуточного, среднего, заднего и продолговатого мозга. На основании эмбрионального развития из трех пузырей мозг делят на три отдела. Первый пузырь, первичный передний мозг (prosencephalon), подразделяется на промежуточный (diencephalon) и конечный (telencephalon), второй пузырь превращается в средний мозг (mesencephalon) и третий пузырь – ромбовидный, или первичный задний, мозг (rhombencephalon) – включает продолговатый мозг (myelencephalon) и собственно задний мозг (metencephalon). Последний состоит из мозжечка и моста. Существует традиция объединять конечный, промежуточный и средний отделы мозга под названием *большой мозг* (cerebrum); ромбовидный (без мозжечка), средний и промежуточный иногда обозначаются как ствол мозга (truncus cerebri). Мозжечок называют также малым мозгом.

Рассмотрим строение мозга песца на тотальном препарате (рис. 120).

Конечный мозг (telencephalon) представлен в основном двумя *полушариями* (hemispherium cerebri), каждое из которых содержит полость – боковой желудочек. Поверхность каждого полушария, на которой различают дорсальную, медиальную и вентральную стороны, представлена плащом (pallium). Последний состоит из лежащего на наружной поверхности серого вещества – коры – и подстилающего его белого вещества. Поверхность коры собрана в складки, образующие борозды и расположенные между ними извилины, что увеличивает ее площадь. Как уже указывалось, количество извилин различно у разных видов, но оно обнаруживает и некоторую индивидуальную вариабельность. Приводимое описание относится к песцу, причем авторы постарались указать наиболее полное число борозд и извилин, встречающееся у этого вида.

В нижней части латеральной поверхности плаща расположена *ильвиева борозда* (fissura sylvia). У плотоядных она носит название *псевдосильвиевой щели* (fissura pseudosylvia, A, f.syl.). Окружающая борозду извилина также носит название *ильвиевой* (gyrus sylvius). Над *ильвиевой бороздой*, охватывая ее подковообразно, лежит *эктосильвиева борозда* (sulcus ectosylvius, A, s.esyl.), в которой можно различить ростральную, среднюю и каудальную части. Борозда ограничивает снизу *эктосильвиеву извилину* (gyrus ectosylvius). Еще дорсальнее лежит *надильвиева борозда* (sulcus suprasylvius, A, s.ssyl.). Ограниченная бороздой нижняя часть полушария носит название *височной доли* (lobus temporalis). Впереди от вышеназванных борозд лежит идущая почти строго в дорсовентральном направлении *предильвиева борозда* (sulcus praesylvius, A, s.psy.); расположенная впереди этой борозды область коры полушарий называется *лобной долей* (lobus frontalis). Над передней частью *надильвиевой борозды* проходит *венечная борозда* (sulcus coronalis, A, s.cor.), отделяющая лежащую вентральнее *венечную извилину* (gyrus coronalis). Над передней частью *венечной борозды* лежит идущая в вертикальном направлении *крестовидная борозда* (sulcus cruciatus, A, s.cru.). От задней части *венечной борозды* отходит тянущаяся в поперечном направлении *петлевая*

борозда (sulcus ansatus, A, *s.ans.*). Предильвиева и крестовидная борозды спереди надильвиева снизу ограничивают *теменную долю* (lobus parietalis), ее задняя граница проходит примерно на уровне петлевой борозды. В этой доле кроме венечной извилины различают также *предоцентральную и зацентральную извилину* (girus praecentralis, gyrus postcentralis), лежащие соответственно впереди и позади от крестовидной борозды. Параллельно верхнему краю задней части плаща тянется иногда очень слабо выраженная *энтолатеральная борозда* (sulcus entolateralis, A, *s.ent.*), медиальнее которой лежит одноименная извилина. Несколько ниже расположена *латеральная борозда* (sulcus lateralis, A, *s.lat.*), которая часто образует прямое продолжение венечной борозды. Наконец, вентральнее латеральной борозды проходит *эктолатеральная борозда* (sulcus ectolateralis, A, *s.ect.*), отделяя лежащую позади от нее *эктолатеральную извилину*. Все перечисленные латеральные борозды извилины лежат в области *затылочной доли* (lobus occipitalis).

Часть борозд располагается на медиальной поверхности, поэтому их можно рассмотреть только на сагиттальном разрезе мозга. Здесь в передней части располагается *борозда колена* (sulcus genualis, B, *s.gen.*). У песца она может быть очень слабо выражена, а у кошки отсутствует вовсе. В задней части продольно тянется *борозда валика* (sulcus splenialis, B, *s.spl.*). В нижней части медиальная поверхность плаща образует *поясную извилину* (gyrus cinguli). Впереди от борозды колена различают *извилину колена* (gyrus genualis), а над бороздой валика – соответственно *извилину валика*.

С латеральной стороны нижняя часть плаща четко отграничена от обонятельного мозга *обонятельной бороздой* (sulcus rhinalis, A, *s.rhn.*), которая тянется практически от переднего до заднего конца конечного мозга. В ней различают переднюю и заднюю части, граница между которыми проходит на уровне сильвиевой борозды.

Во втором отделе конечного мозга – *обонятельном мозге* (rhinencephalon) – можно различить несколько частей, некоторые из них лучше видны на тотальном препарате с вентральной стороны. На переднем конце обонятельного мозга располагаются *обонятельные луковичи* (bulbus olfactorius, A, B, *b.ol.*), поверхность которых покрыта корешками обонятельных нервов. От каудальной части каждой обонятельной луковичи отходит *обонятельный тракт* (tractus olfactorius, A, B, *tr.ol.*); он распадется затем на медиальный и латеральный тракты, между которыми лежит *обонятельный треугольник* (trigonum olfactorium, A, B, *t.ol.*). Позади обонятельного треугольника лежит крупная *грушевидная доля* (lobus piriformis, A, B, *l.pir.*).

Промежуточный мозг (diencephalon) состоит из зрительного мозга (thalamencephalon), содержащего зрительные бугры и надбугровую область, а также подбугровой области (hypothalamus). На тотальном препарате при рассмотрении мозга снизу видна только вентральная поверхность подбугровой области, на которой можно различить зритель-

ный перекрест, воронку с гипофизом, серый бугор и сосцевидное тело.

Гипофиз (hypophys cerebri, *B, B, hyp.*), или нижняя мозговая железа, занимает вырезку турецкого седла основной клиновидной кости. В нормальном положении гипофиз прикрывает воронку снизу. При хорошо проведенной препаровке можно видеть, что гипофиз связан с *серым бугром* (tuber cinereum, *B, tb.cn.*) – кольцеобразным выпячиванием дна промежуточного мозга, образующим стенки *воронки* (infundibulum, *B, inf.*). В середину кольца вдается полость промежуточного мозга (третий желудочек). Позади серого бугра лежит небольшое слабо разделенное на две доли *сосцевидное тело* (corpus mamillare, *B, B, ch.mt.*). Впереди от серого бугра располагается *зрительный перекрест* (chiasma opticum, *B, B, ch.or.*), где зрительные нервы двух сторон частично обмениваются волокнами и продолжают в пределах мозга в виде зрительных трактов.

Средний мозг (mesencephalon). Крыша среднего мозга представлена четверохолмием. Дно его образовано ножками большого мозга. Между этими двумя частями лежит узкая полость – желудочек среднего мозга, или водопровод (устаревшее название – *сильвиев водопровод*). На общем препарате видны только *ножки большого мозга* (pedunculi cerebri, *B, pd.cr.*), расположенные на вентральной стороне мозга между зрительным перекрестом и передним краем моста медиальнее грушевидных долей и латеральнее серого бугра. В ножке большого мозга проходят волокна, соединяющие большой, ромбовидный и спинной мозг. От медиальной поверхности ножек большого мозга отходят *глазодвигательные нервы* (*B, III*).

Мозжечок (cerebellum) располагается на дорсальной стороне мозга и состоит из двух *полушарий* (hemispheria cerebelli, *A, hm.cr.*), *червячка* (vermis, *A, verm.*), расположенного между ними, и *клочков* (flocculus, *A, B, flc.*) по бокам. Все части мозжечка покрыты многочисленными бороздами – *щелями* (fissura cerebelli), разделяющими их на извилины – *листки* (folia cerebelli). Клочок выступает в виде бокового выроста в нижней части полушария.

Мост (pons, *A, B, pns.*) располагается на вентральной стороне мозга между продолговатым и средним мозгом. Он представляет собой плоский пучок поперечно идущих волокон, переходящий по краям в средние ножки мозжечка. В области переднего края моста видны *блоковые нервы* (*B, IV*), отходящие от дорсальной поверхности среднего мозга каудальнее задних холмов четверохолмия и проходящие вперед и вниз по верхней стороне костного мозжечкового намета.

Продолговатый мозг (medulla oblongata) – самый каудальный отдел головного мозга, переходящий позади в спинной мозг. На тотальном препарате передняя часть дорсальной стороны продолговатого мозга прикрыта мозжечком, поэтому этот отдел лучше рассмотреть после удаления последнего. На вентральной стороне передней границей продолговатого мозга служит мост, а задняя граница проходит на уровне

корешков первого спинномозгового нерва. По средней линии вентральной поверхности продолговатого мозга проходит *срединная щель* (fissura mediana, *B, fs.md.*), по бокам от которой лежат сужающиеся кзади валики – *пирамиды* (pyramis medullae oblongatae, *B, pyr.*). Латеральнее их передних участков отходят *отводящие нервы* (*A, B, VI*). По бокам от них лежат *трапециевидные тела* (corpus trapezoideum, *B, cr.tr.*), называемые также преддольем. Они имеют вид небольших валиков и состоят из поперечно идущих волокон. От боковых частей трапециевидных тел отходят *лицевые* (*A, B, VII*) и *слуховые* (*A, B, VIII*) нервы. От переднебоковых углов продолговатого мозга вперед отходит толстый ствол *тройничного нерва* (*A, B, V*). Позади слухового нерва можно видеть расположенные рядом корешки *языкоглоточного* (*A, B, IX*) и *блуждающего нервов* (*A, B, X*), а на уровне задних концов пирамид – выходы *подъязычных нервов* (*B, XII*). *Добавочный нерв* (*A, B, XI*) начинается многочисленными корешками на латеральной поверхности продолговатого и передней части спинного мозга, вдоль которого тянется вперед на значительном отрезке.

Полушария конечного мозга сверху разделены *продольной щелью* (fissura longitudinalis cerebri). С помощью тонкого, но широкого ножа следует разрезать мозг вдоль по этой щели, но предварительно необходимо извлечь из промежутка между конечным мозгом и мозжечком мозжечковый намет; операция сопряжена с удалением блокового нерва и грозит повреждением эпифиза.

В средней части полученного разреза, непосредственно на дне продольной щели, располагается *мозолистое тело* (corpus callosum, *B, cr.cl.*) – белое вещество плаща, состоящее из поперечно идущих волокон, соединяющих полушария.

Под мозолистым телом лежит *свод* (fornix, *B, frn.*), образованный продольными волокнами, идущими от гиппокампа к сосцевидному телу. Расположенные в полушариях боковые желудочки в связи с разрастанием полушарий имеют сложную форму. Один из участков бокового желудочка располагается между мозолистым телом и сводом, очень близко подходя к средней линии, и поэтому при чуть эксцентричном разрезе может быть вскрыт. При этом свод и мозолистое тело оказываются отделены друг от друга щелью.

Нижнюю часть середины сагиттального разреза занимает *третий желудочек* (ventriculus tertius, *B, v.III*) – сплюснутая с боков полость промежуточного мозга. Спереди его ограничивает *конечная пластинка* (lamina terminalis), относящаяся к переднему мозгу. В ее толще проходит *передняя спайка* (commissura anterior, *B, com.a.*), имеющая вид овального белого пятнышка. Волокна спайки соединяют грушевидные доли обоих полушарий. Дно желудочка образовано описанными выше зрительным перекрестом, серым бугром с воронкой и сосцевидным телом. На разрезе гипофиза гистологически различают несколько частей, но макроскопически можно различить только две. Передняя доля занимает ростровентральный отдел гипофиза и отличается более темным (бурым) цветом.

Невральная, или задняя, доля занимает дорсокаудальный отдел гипофиза и более светлая.

Заднюю границу третьего желудочка образует средний мозг. В верхней части третьего желудочка заметно крупное медиальное выпячивание стенки промежуточного мозга – *зрительный бугор* (thalamus opticus, Б, th.op.). Каудальное продолжение третьего желудочка образует узкий канал – *водопровод* (aquaeductus cerebri, Б, aq.cr.), представляющий собой полость среднего мозга и соединяющий третий желудочек с четвертым. Лежащая над водопроводом крыша среднего мозга, которая ограничивает сзади верхнюю часть третьего желудочка, представляет собой *четверохолмие* (corpora quadrigemina), образованное двумя парами холмов. Впереди от четверохолмия располагается *задняя спайка* (commisura posterior, Б, com.p.), принимаемая за каудальную границу промежуточного мозга в этой области. Над ней видна относящаяся к последнему верхняя мозговая железа – *эпифиз* (epiphysis s. corpus pineale, Б, ep.).

Над продолговатым мозгом позади четверохолмия лежит мозжечок. Наружная его часть представлена серым веществом, образующим *кору мозжечка* (cortex cerebelli). Лежащее глубже *белое вещество* (substantia medullaris) из-за многочисленных складок коры имеет на продольном разрезе вид ветвящегося дерева, за что и получило название *дерева жизни* (arbor vitae, Б, ar.v.).

Чтобы открыть продолговатый мозг сверху, необходимо хотя бы на одной половине препарата срезать мозжечок у его основания. Обнажается полость продолговатого мозга, не имеющая в крыше нервного вещества, – *четвертый желудочек* (ventriculus quartus, Б, v.IV.), дно которого образует *ромбовидную ямку* (fossa rhomboidea, Г, f.rh.). Каудальная половина ямки заполнена *сосудистым сплетением* (plexus chorioideus ventriculi quarti), которое следует осторожно убрать.

Задний конец ромбовидной ямки сужается в *писчее перо* (calamus scriptorius, Г, c.scr.), продолжением которого в каудальном направлении является *дорсальная срединная борозда* спинного мозга (sulcus medianus dorsalis).

Если при отделении мозжечка разрез прошел чуть выше верхней стороны продолговатого мозга, то на препарате хорошо видны три перерезанных поперек пучка нервных волокон, относящиеся к мозжечку. Наиболее рострально и медиально располагаются *передние ножки мозжечка* (pedunculi cerebellares rostrales, Г, pd.r.). Они идут вперед и под задними холмами четверохолмия вступают в ножки большого мозга. *Средние ножки мозжечка* (pedunculi cerebellares medii, Г, pd.m.), называемые также латеральными, идут к мозжечку от моста и содержат волокна мосто-мозжечкового пути. Наконец, *задние ножки мозжечка* (pedunculi cerebellares caudales, Г, pd.c.) лежат наиболее каудально и соединяют продолговатый мозг с мозжечком.

Некоторые детали строения мозга удобнее рассмотреть на комбинированном горизонтальном разрезе. Для его изготовления нужно на

медиальной стороне одной из имеющихся половинок мозга осторожно прорвать прозрачную перегородку между мозолистым телом и сводом, а затем приподнять и срезать скальпелем по периферии часть конечного мозга, лежащую выше этого уровня, так чтобы обнажилось дно бокового желудочка конечного мозга. На другой половинке мозга следует расширить, раздвигая пальцами, естественную щель над крышей промежуточного мозга (вентральнее свода), а затем, как и в первом случае, отделить по периферии и удалить верхнюю часть полушария конечного мозга. После этого нижние части обеих половинок удобно сложить и рассматривать сверху (рис. 120, Г).

Обнажившаяся на препарате крыша среднего мозга представлена четверохолмием. Впереди располагается *ростральный*, или *зрительный, холм* (colliculus rostralis s. opticus, Г, *col.r.*), а позади и латеральнее – более крупный *каудальный*, или *слуховой, холм* (colliculus caudalis s. acusticus, Г, *col.c.*). В этих холмах располагаются центры зрения и слуха.

На дне бокового желудочка видны два косо ориентированных вытянутых вздутия. Заднее из них – *гиппокамп*, или *аммонов рог* (hippocampus, Г, *hipp.*), – на препарате выглядит как каудолатеральное продолжение свода. Гиппокамп представляет собой свернутую старую кору (archipallium), располагавшуюся у предков на медиальной стенке полушария, а у современных зверей погружившуюся в глубину. Впереди от гиппокампа дно бокового желудочка представлено *полосатым телом* (corpus striatum, Г, *cr.st.*).

На открытом сверху промежуточном мозге удастся рассмотреть части зрительного бугра (thalamus opticus). Это крупная лежащая впереди косо ориентированная выпуклость – *латеральное коленчатое тело* (corpus geniculatum laterale, Г, *cr.g.l.*), где оканчиваются подходящий сбоку и снизу зрительный тракт (tractus opticus). Меньшее вздутие на задней стороне зрительного бугра – *медиальное коленчатое тело* (corpus geniculatum mediale, Г, *cr.g.m.*) – содержит важный акустический центр.

ЛИТЕРАТУРА

- Анатомия домашних животных* / А.И. Акаевский, Ю.Ф. Юдичев, Н.В. Михайлов и др.; Под ред. А.И. Акаевского. — М.: Колос, 1984. 543 с.
- Анатомия кролика* / В.Н. Жеденов, С.С. Бигдан, В.П. Лукьянова и др.; Под ред. В.Н. Жеденова. — М.: Советская наука, 1957. 310 с.
- Анатомия собаки* / Б.М. Хромов, Н.С. Короткевич, А.Ф. Павлова и др.; Под ред. Б.М. Хромова. — Л.: Наука, 1972. 232 с.
- Беляев М.М. Зоотомия позвоночных. — М.: Учпедгиз, 1947. 264 с.
- Гамбарян П.П. Приспособительные особенности органов движения роющих млекопитающих. — Ереван: Изд-во Ан АрмССР, 1960. 195 с.
- Гамбарян П.П. Бег млекопитающих. Приспособительные особенности органов движения. — Л.: Наука, 1972. 334 с.
- Гуртовой Н.Н., Матвеев Б.С., Держинский Ф.Я. Практическая зоотомия позвоночных. Низшие хордовые, бесчелостные, рыбы. — М.: Высшая школа, 1976. 351 с.
- Гуртовой Н.Н., Матвеев Б.С., Держинский Ф.Я. Практическая зоотомия позвоночных. Земноводные, пресмыкающиеся. — М.: Высшая школа, 1978. 407 с.
- Дементьев Г.П. Руководство по зоологии. Т. VI. Позвоночные. Птицы. — М.: Изд-во АН СССР, 1940. 856 с.
- Жеденов В.Н. Общая анатомия домашних животных. — М.: Сов. наука, 1958. 562 с.
- Жеденов В.П. Сравнительная анатомия приматов (включая человека). — М.: Высшая школа, 1962. 625 с.
- Зубр. Морфология, систематика, эволюция, экология / Под ред. В.Е. Соколова. — М.: Наука, 1979. 495 с.
- Международная ветеринарная анатомическая номенклатура на латинском и русском языках. М., 1980. 262 с.
- Ноздрачев А.Д. Анатомия кошки. — Л.: Наука. 1973. 247 с.
- Ромер А.Ш., Парсонс Т. Сравнительная анатомия позвоночных. — М.: Мир, 1991.
- Терентьев П.В., Дубинин В.Б., Новиков Г.А. Кролик. М.: Советская наука, 1952. 363 с.
- Atlas de anatomie a pasarilor domestice*. Атлас анатомии домашних птиц / Ghetie V., Chitescu St., Cotofan V. et al. Bucuresti, 1976. 294 с.
- Ellenberger-Baum's Handbuch der vergleichenden Anatomie der Haustiere* / Ed. Zietzschmann O., Ackerknecht E., Gray H. Berlin, Springer-Verlag, 1943. 1155 S.
- George J.C., Berger A.J. Avian myology. Acad. Press, 1966. 473 p.
- Hildebrand M. Analysis of vertebrate structure. J. Wiley & Sons, Inc., 1988. 701 p.
- Nomina anatomica avium*. An annotated anatomical dictionary of birds / Ed. Baumel J.J. Acad. Press., 1979. 637 p.
- Rinker G.C. The comparative myology of the mammalian genera *Sigmodon*, *Oryzomys*, *Neotoma*, and *Peromyscus* (Cricetinae), with remarks on their intergeneric relationships // Misc. publs Mus. of Zool Univ. of Michigan, Ann Arbor, 1954. No 83. 124 p.

ОГЛАВЛЕНИЕ

Предисловие	3
КЛАСС ПТИЦЫ (AVES)	4
Характеристика и система класса птицы	4
Внешний вид	6
Кожные покровы	7
Вскрытие	14
Общая топография внутренних органов	16
Ротоглоточная полость	19
Пищеварительная система	20
Кровеносная система	28
Артериальная система (30). Венозная система (37). Сердце (47)	
Дыхательная система	50
Мочеполовая система	59
Выделительная система (60). Половая система самки (61). Половая система самца (62)	
Скелет	62
Осевой скелет	65
Позвоночный столб (65). Ребра (70)	
Скелет головы	70
Череп бескилевых птиц	85
Типы черепа птиц	86
Скелет плечевого пояса и крыла	87
Плечевой пояс (88). Скелет крыла (90). Грудина и плечевой пояс нанду (92). Скелет крыла пингвина (93)	
Тазовый пояс и скелет задней конечности	94
Тазовый пояс (95). Скелет задней конечности (96). Скелет стопы пингвина .	98
Мускулатура	99
Осевая мускулатура	101
Мускулатура туловища (101). Мускулатура шеи (104). Мускулатура хвоста (107)	
Мускулатура конечностей	109
Первичная мускулатура передней конечности	109
Мускулатура плечевого пояса и плеча (110). Мускулатура предплечья (117). Мускулатура кисти (121)	
Вторичная мускулатура передней конечности	122
Мускулатура задней конечности	123
Мышцы тазового пояса и бедра (124). Мускулатура голени (131). Мышцы стопы (135)	
Мускулатура головы	136
Висцеральная мускулатура (136). Подъязычная мускулатура (142). Глазные мышцы (143)	
Нервная система	144
Спинальный мозг и спинномозговые нервы	145
Головные нервы	152
Головной мозг	156

КЛАСС МЛЕКОПИТАЮЩИЕ (MAMMALIA)	162
Общая характеристика и система класса млекопитающих	162
Внешний осмотр	167
Вскрытие	179
Общая топография внутренних органов	179
Пищеварительная система	183
Ротовая полость	184
Кровеносная система	215
Артериальная система (216). Венозная система (232). Сердце (240). Кровообращение плода (244)	
Мочеполовая система	247
Выделительная система (247). Половая система самки (251). Половая система самца (253)	
Дыхательная система	259
Скелет	264
Череп	266
Осевой скелет	287
Плечевой пояс	292
Скелет передней конечности	294
Тазовый пояс	297
Скелет задней конечности	300
Особенности строения черепа разных групп млекопитающих	303
Особенности строения скелета конечностей разных групп млекопитающих	309
Мускулатура	317
Мускулатура передней конечности	319
Первичная мускулатура передней конечности	319
Мускулатура плечевого пояса и плеча (319). Мускулатура предплечья и кисти (325)	
Вторичная мускулатура передней конечности	330
Мускулатура задней конечности	334
Мускулатура таза и бедра (334). Мышцы голени и стопы (342).	
Осевая мускулатура	349
Мускулатура туловища (349). Мускулатура шеи (357). Мышцы хвоста (359)	
Мускулатура головы	361
Нервная система	366
Автономная нервная система	366
Симпатическая нервная система (369). Парасимпатическая нервная система (381)	
Спинномозговые нервы	383
Черепномозговые нервы	387
Головной мозг	402
Литература	412

Учебное издание

Гуртовой Николай Николаевич,
Дзержинский Феликс Янович

ПРАКТИЧЕСКАЯ ЗООТОМИЯ ПОЗВОНОЧНЫХ.

Птицы. Млекопитающие

Зав. редакцией *Т. А. Рыкова*. Редактор *К. Г. Парсаданова*. Младшие редакторы *В. А. Лизунова, Г. А. Каленова*. Художник *Э. А. Марков*. Художественный редактор *Т. А. Коленкова*. Технический редактор *Г. А. Фетисова*. Корректор *Г. И. Кострикова*. Оператор *В. А. Фетисова*.

ИБ 9253

Изд. № ХЕ-47. Сдано в набор 21.10.91. Подп. в печать 24.08.92. Формат 60 × 88¹/₁₆. Бум. офс. № 2. Гарнитура Таймс. Печать офсетная. Объем 25,48 усл. печ. л. 25,48 усл. кр.-отт. 30,33 уч.-изд. л. Тираж 3 000 экз. Зак. № 673.

Издательство «Высшая школа», 101430, Москва ГСП-4, Неглинная ул., д. 29/14.

Издание подготовлено на компьютере издательства «Высшая школа».

Отпечатано в Московской типографии № 8 Министерства печати и информации РФ. 101898 Москва, Хохловский пер., д. 7.

Г95 Гуртовой Н. Н., Дзержинский Ф. Я.
Практическая зоотомия позвоночных. Птицы. Млекопитающие: Учеб. пособие для биол. спец. вузов.— М.: Высш. шк., 1992.— 414: с.: ил.

ISBN5-06-002207-2

Книга восполняет пробел в учебной литературе по анатомии птиц и млекопитающих. В первой части дано подробное описание анатомии птиц, во второй части — анатомии млекопитающих. Приводятся краткие данные о происхождении птиц и млекопитающих и их положении в системе позвоночных. Подробно изложены указания по особенностям препаровки отдельных систем и органов.

Г 1907000000 (4309000000) — 221
001 (01) — 92 КБ-24-40-92

ББК 28.693.3
596